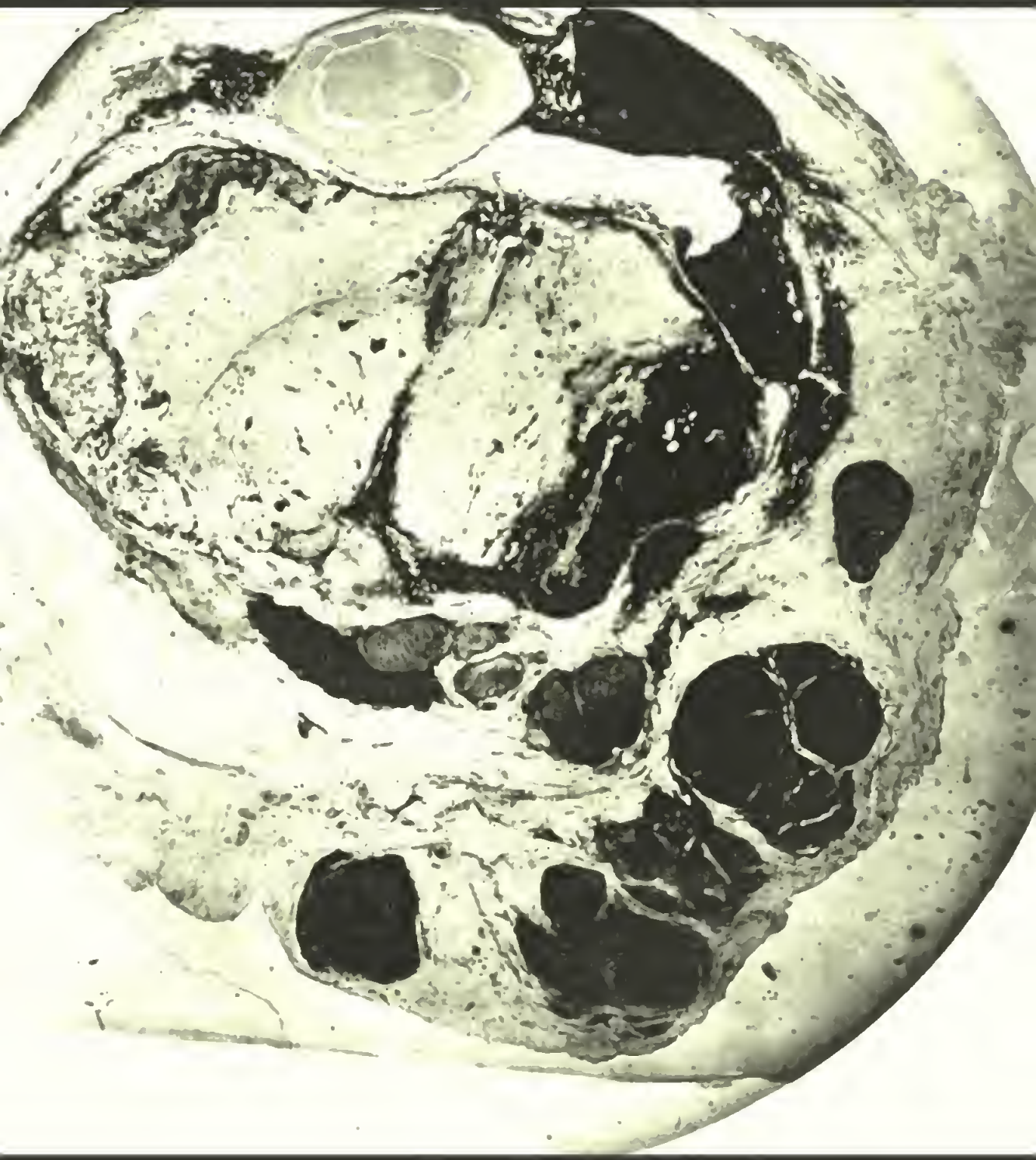

Albrecht von Graefe's Archiv fuer Ophthalmologie

UNIVERSITY OF CALIFORNIA
SAN FRANCISCO MEDICAL CENTER
LIBRARY

ALBRECHT VON GRÆFE'S ARCHIV FÜR OPHTHALMOLOGIE

HERAUSGEGEBEN

VON

PROF. TH. LEBER
IN HEIDELBERG

PROF. H. SATTLER
IN LEIPZIG

UND

PROF. H. SNELLEN
IN UTRECHT.

VIERUNDVIERZIGSTER JAHRGANG.
BAND XLV.

MIT 29 TAFELN UND 46 FIGUREN IM TEXT.

LEIPZIG
VERLAG VON WILHELM ENGELMANN
1898.

OF CALIF
SCHOOL

Digitized by Google

Inhalt des fünfundvierzigsten Bandes.

1. Abtheilung.

Ausgegeben am 22. März 1898.

Seite

L. Bach, Pathologisch-anatomische Studien über verschiedene Missbildungen des Auges. (Mit Tafel I—III, Figur 1—26.) . . 1

J. Wieting, Zur Anatomie des menschlichen Chiasma. (Mit Tafel IV, Figur 1—3.) 75

W. Koster Gzn., Nachtrag zu meinem Aufsatze: „Zur Kenntniss der Mikropie und Makropie.“ (Arch. f. Ophth. XLII. 3. S. 134.) 90

Derselbe, Bemerkung zu dem Aufsatze von Iless: „Entoptische Beobachtung der Linsenverschiebungen bei der Accommodation.“ (Mit 4 Textfiguren.) 97

Eperon, Noch einmal die operative Correction der hochgradigen Myopie. Antwort an Herrn Dr. Otto 108

L. J. Lans, Experimentelle Untersuchungen über Entstehung von Astigmatismus durch nicht-perforirende Corneawunden. (Mit 26 Figuren im Text.) 117

K. Katz, Ueber ein Rankenneurom der Orbita und des oberen Lides. (Mit Tafel V, Figur 1—3.) 153

Th. Leber u. *A. Krahnstöver*, Ueber die bei Aderhautsarkomen vorkommende Phthisis des Augapfels und über die Bedeutung von Verletzungen bei der Entstehung dieser Geschwülste. (Mit Tafel VI.) 164

Fukala, Richtigstellung zu F. Otto's Publication in v. Graefe's Arch. f. Ophthalm. XLIII. Abth. 2, 3. 228

St. Bernheimer, Berichtigung 230

2. Abtheilung.

Ausgegeben am 3. Mai 1898.

Th. Leber u. *A. Krahnstöver*, Ueber die bei Aderhautsarkomen vorkommende Phthisis des Augapfels und über die Bedeutung von Verletzungen bei der Entstehung dieser Geschwülste. (Schluss.) (Mit Tafel VII—IX.) 231

E. v. Hippel, Ueber das normale Auge des Neugeborenen. (Mit Tafel X—XIV, Figur 1—6 und 1 Textfigur.) 286

Derselbe, Pathologisch-anatomische Befunde am Auge des Neugeborenen. (Mit Tafel XV und XVI, Figur 1—3.) 313

Seite

H. G. Stutzer, Ueber elastisches Gewebe im menschlichen Auge. (Mit Tafel XVII und XVIII, Figur 1—4.) 322

A. E. Fick, Ueber Stäbchensehschärfe und Zapfensehschärfe. (Mit 4 Textfiguren.) 336

Ed. Hummelsheim, Ueber den Einfluss der Pupillenweite auf die Sehschärfe bei verschiedener Intensität der Beleuchtung. (Mit 4 Figuren im Text.) 357

R. A. Reddingius, Erhöhte Erregbarkeit der Accommodation. Studie über musculäre Asthenopie 374

Bankwitz, Beitrag zur Kenntniss der einseitigen Retinitis haemorrhagica 384

A. Elschnig, Zur pathologischen Anatomie der Keratitis suppurativa des menschlichen Auges. (Mit Tafel XIX, Figur 1—6.) . . 400

F. Schieck, Ueber die Ursprungsstätte und die Pigmentirung der Chorioidealsarkome. (Mit Tafel XX und XXI, Fig. 1—9.) . . 433

Th. Leber u. *A. Krahnstöver*, Weiterer Nachtrag zu der Arbeit: Ueber die bei Aderhautsarkomen vorkommende Phthisis bulbi . . 467

3. Abtheilung.

Ausgegeben am 17. Juni 1898.

L. Heine, Physiologisch-anatomische Untersuchungen über die Accommodation des Vogelauges. (Mit Tafel XXII—XXIV und 6 Figuren im Text.) 469

E. Krückmann, Eine weitere Mittheilung zur Pathogenese der sogenannten Stauungspapille. (Mit Tafel XXV—XXVI, Figur 1—4 und 1 Figur im Text.) 497

O. Meyer, Beitrag zur Pathologie und pathologischen Anatomie des Schicht- und Kapselstaars. (Mit Tafel XXVII, Figur 1—3.) . 540

Th. Ewetzky, Weitere Studien über intraoculäre Sarkome. (Mit Tafel XXVIII, Figur 1—8.) 563

H. Wintersteiner, Das Lymphangioma cavernosum orbitae. (Mit Tafel XXIX, Figur 1—3.) 613

K. Baas, Beiträge zur Kenntniss der durch Syphilis am Auge hervorgerufenen Veränderungen 641

W. Nobbe, Entwicklung von Fadenpilzen im Glaskörper nach Stichverletzung, nebst Untersuchungen über die Aspergillus-Mykose des Glaskörpers 700

Pathologisch-anatomische Studien über verschiedene Missbildungen des Auges.

Von

Dr. Ludwig Bach,

Privatdocenten und I. Assistenten an der Universitäts-Augenklinik in Würzburg.

Hierzu Tafel I—III, Figur 1—26.

In den letzten Monaten kam der Verfasser wiederum in den Besitz einiger Augen mit den verschiedensten angebornen Anomalieen, des ferneren bot sich ihm Gelegenheit, entwicklungsgeschichtlichen Fragen näher zu treten. Im Nachfolgenden wird eine Reihe neuer Befunde mitgetheilt werden, jedoch auch auf frühere Befunde muss der Verfasser zurückgreifen. An der Hand der neuen und früheren Befunde wird versucht werden, eine Erklärung der Genese verschiedener Bildungsanomalieen des Auges zu geben.

Die Missbildungen, welche in dieser Abhandlung beschrieben, abgebildet und besprochen werden sollen, sind folgende:

Orbitalcyste, typisches und atypisches Iriscolobom, Irideremie, Korektopie, Mikrophthalmus, typisches und atypisches Linsencolobom, Colobom der Zonula Zinnii, Colobom des Sehnerven mit vollständigem Mangel der Lamina cribrosa, Arteria hyaloidea persistens, Lenticonus.

Fall I. (Hierzu Abbild. 1—4 auf Taf. I.)

Die beiden Augen[1]) stammen von einem Kinde, das 1 Tag nach der Geburt starb. Dasselbe zeigte ausser einem Iriscolobom nach innen unten am linken Auge eine einseitige Nasengaumenspalte.

Das Gehirn des Kindes war leider nicht für mich zu haben.

Die beiden Augen wurden ungefähr drei Stunden nach dem Tode in Formol und Alkohol fixirt und gehärtet, in Celloidin eingebettet, in Serienschnitte zerlegt und mit Haemotoxylin und Eosin gefärbt.

Linkes Auge.

Das makroskopische Aussehen dieses Auges im durchfallenden Lichte bringt Fig. 1 auf Taf. I und macht eine Beschreibung überflüssig.

Mikroskopischer Befund: Hornhaut und Sklera in ihrer Structur normal. Erstere zeigt eine circumscripte Wölbungsanomalie ziemlich in der Mitte und zwar finden wir daselbst in einer Anzahl von Schnitten eine seichte Delle. Die Structur ist auch an dieser Stelle der Hornhaut normal, die Hornhaut ist nur etwas verdünnt. Ich habe die Vermuthung, dass es sich um ein bei der Härtung geschaffenes Artefact handelt, kann aber dafür keine Beweise erbringen. Auch sonst kann man bei genauer Betrachtung der Hornhaut geringe Anomalieen nachweisen, wir finden in einer grösseren Reihe von Schnitten einen geringen Dickenunterschied zwischen unterer und oberer Hornhauthälfte und zwar so, dass in der Mitte beginnend gegen oben zu die Hornhaut sich etwas verjüngt, um dann am Hornhautrande wieder an Dicke zuzunehmen. Ich nehme hier voraus, dass wir den gleichen Anomalieen der Hornhaut und zwar in ausgesprochener Weise bei einem Kaninchenfoetus begegnen. Die erwähnte Delle in der Mitte der Hornhaut muss um so mehr auffallen, als ja bekanntlich die embryonale Hornhaut in der Mitte dicker ist als am Rande, also das entgegengesetzte Verhalten zeigt wie die Hornhaut des Erwachsenen. Man ist daher versucht und es sei dies mit aller Reserve gethan, die genannten Dickenunterschiede der Hornhaut als Bildungsanomalieen aufzu-

[1]) Ich verdanke diese Augen Herrn Dr. Hertz, früherem Assistenten der Frauenklinik, wofür ich ihm sowohl als dem Vorstande der Klinik, Herrn Prof. Hofmeier meinen besten Dank ausspreche.

fassen und in Zusammenhang zu bringen mit Störungen in der Abschnürung der Linse. Weitere Untersuchungen hätten auf solche Anomalieen der Hornhaut zu achten und die Richtigkeit der geäusserten Vermuthung darzuthun. Bei älteren Augen dürfte sich allerdings eine Gelegenheit, dieser Frage näher zu treten, kaum bieten, da sich die genannten Abweichungen der Hornhaut von der Norm wohl im Laufe der Zeit ganz oder nahezu ganz ausgleichen können.

Die Sklera ist in der unteren Bulbushälfte eine Strecke weit etwas dicker und kernreicher als oben und zeigt keine so scharfe, gerade Begrenzung.

An der Linse finden wir in der Polgegend vorn und hinten, besonders aber am hinteren Pol eine seichte Delle. — Diese Dellenbildung ist nach Mittheilung E. v. Hippel's auf dem Ophthalmologencongress zu Heidelberg 1897 wohl auf die Fixirung mit Formol zurückzuführen. — Epithelbelag nur an der vorderen Kapsel und zwar in normaler Weise, keine Kapselcataract, — Kernbogen gut ausgebildet. — Direct unter der vorderen Kapsel finden sich zahlreiche ovale und rundliche Hohlräume, die zum Theil mit einer nicht überall gleich stark gefärbten Masse ausgefüllt sind. Auch unmittelbar vor der hinteren Kapsel treffen wir in einer grösseren Anzahl von Schnitten unterschiedlich grosse, verschieden geformte und gefärbte Eiweisskugeln. — In der Aequatorialgegend rücken die erwähnten Hohlräume etwas mehr von der Kapsel ab.

Auf der hinteren Fläche und an den seitlichen Partieen sind noch Gefässschlingen vorhanden, Reste der gefässhaltigen embryonalen Linsenkapsel.

Die Zonula Zinnii ist überall normal entwickelt; auch in dem Bereich des Colobomgebietes ist dies der Fall. (Siehe Fig. 2 Taf. I.) Man beachte hierbei auch die Ursprungsstelle der Zonula. Es gelang, den Glaskörper an diesem Auge sehr gut zu fixiren; man sieht sehr schön die faserige Structur, auch Glaskörperzellen mit ihren Ausläufern sind gut zu erkennen. Ich gedenke auf den histologischen Bau des Glaskörpers später im Zusammenhang mit früher von mir angestellten Versuchen über die Möglichkeit der Glaskörperregeneration zurück zu kommen und unterlasse es deshalb, hier weiter auf den Bau des Glaskörpers einzugehen. Erwähnen will ich nur noch, dass in den vorderen unteren Partieen der faserige Charakter mehr hervortrat als in dem oberen Abschnitt, dass daselbst auch einige Gefässe noch wahrnehmbar sind (siehe Fig. 3, Taf. I), ein Umstand, der doch

wohl zur Verzögerung des Schlusses der Augenspalte in Beziehung gebracht werden darf.

Die Iris zeigt in ihrem oberen Abschnitt normale Verhältnisse, im unteren Abschnitt fehlt sie eine Strecke weit vollständig. Die an den Defect angrenzenden Partheien sind etwas verkürzt und verdickt, der Musc. sphincter daselbst gut entwickelt. — Das Irispigment ist unten etwas über den Pupillenrand herübergezogen.

Ciliarkörper oben und seitlich normal, unten in seiner Form verändert. (Siehe Fig. 2 u. 3 auf Taf. I.)

Pupillarmembran rudimentär erhalten.

Die Aderhaut fehlt auf der unteren Hälfte in grösserer Ausdehnung; überall da, wo die Pigmentschicht fehlt, ist von einer Aderhautbildung so gut wie nichts zu sehen. Es schliesst sich an solchen Stellen meist eine schmale Zone sehr kernreichen pigmentlosen Gewebes direct nach aussen an die Netzhaut an.

Gröbere Gefässe fehlen.

Die Netzhaut ist in den oberen und zum grossen Theil auch in den seitlichen Abschnitten vollkommen normal, in all ihren Schichten wohl ausgebildet. In der unteren Bulbushälfte finden wir mancherlei Abweichungen vom normalen Verhalten.

Das Pigment fehlt in grosser Ausdehnung. Auch das innere Blatt der Netzhaut ist nicht überall so gleichmässig und wohl ausgebildet wie oben, es ist verdünnt und zeigt nicht mehr in normaler Weise die Schichtenbildung. — Die flächenhafte Ausdehnung der Netzhaut ist unten geringer als oben und seitlich. (Siehe Fig. 2 auf Taf. I.)

Ein Stück Netzhaut, so ziemlich dem entsprechend, das nach vorn in der flächenhaften Ausdehnung der Netzhaut fehlt, ist hinten unten abgeschnürt und liegt dem unteren Sehnervenrande an. Dieses abgeschnürte Netzhautstück zeigt nur Elemente gleich denen der Körnerschichten und der Ganglienzellenschicht, von Pigment ist gar nichts zu sehen. Es hängt mit der an normaler Stelle befindlichen Netzhaut durch einen dünnen Kanal zusammen. (Siehe Fig. 4 auf Taf. I.) Dieser Zusammenhang ist an 18 von 30 Sehnervenschnitten deutlich zu erkennen, an den übrigen Schnitten fehlt derselbe und wir bekommen da den Eindruck einer wirklichen Cyste, deren Wanderungen durch die Sehnervenscheiden und den Sehnerven selbst gebildet werden, deren Inhalt aus wirr gelagerten Elementen des inneren Netzhautblattes und Gefässen besteht. (Siehe Fig. 2 auf Taf. I.)

Der Sehnerv zeigt eine sehr ausgesprochene, partielle Ex-

cavation, an manchen Schnitten ist dieselbe viel hochgradiger als dies an dem Schnitte hervortritt, der der Fig. 2 auf Taf. I zu Grunde lag.

Ueber die Beschaffenheit und Lage der Lamina cribrosa siehe Fig. 4 auf Taf. I. Abgesehen von einer leichten Einkerbung entsprechend der erwähnten Cyste bemerken wir am Sehnerven weiter nichts Anormales.

Rechtes Auge.

Das rechte Auge erschien bei der äusserlichen Betrachtung normal. — Eine Augenspiegeluntersuchung konnte nicht vorgenommen werden. — Die mikroskopische Untersuchung war jedoch im Stande, auch an diesem Auge Zeichen von Entwicklungsstörung festzustellen. Dieselben sind:

Pupillarmembran rudimentär vorhanden. Die flächenhafte Ausdehnung der Iris unten etwas geringer als oben.

Der sagittale Linsendurchmesser scheint verkürzt, doch ist dieser Umstand ziemlich sicher nur das Resultat der Formolhärtung. — Am vorderen Linsenpol besteht eine kleine Kapselfalte, welche veränderte Linsenpartikel zwischen sich schliesst. Unter der vorderen Kapsel, besonders in der Umgebung des vorderen Poles eine Anzahl von Eiweisskugeln.

Bandartig an die hintere Linsenkapsel sich anschliessend, gewahren wir eine schmale Zone mit zahlreichen, meist ovalen Vacuolen. — Direct am hinteren Pol befindet sich eine kleine Prominenz und daselbst eine Anzahl Eiweisskugeln.

Die Aderhaut ist streckenweise unten noch nicht differenzirt. Glaskörper noch sehr zellenreich.

Wenn ich den Befund kurz resumiren darf, so fand ich am linken Auge: Anormale Bildung der Hornhaut, persistirende Pupillarmembran, Iris-, Ciliarkörper- und Aderhautcolobom, Anomalieen der Linse, persistirende Gefässe der embryonalen Linsenkapsel und des Glaskörpers, grossen Zellenreichthum des Glaskörpers, trotz Ciliarkörpercoloboms vollständig normal gebildete Zonula, Veränderungen der Netzhaut im unteren Bulbusabschnitt, Abschnürung eines Stückes der Netzhaut zwischen Sehnerv und Duralscheide desselben. — Am rechten Auge fanden sich bei äusserlich normaler Bildung als Zeichen geringer Entwicklungsstörung:

Reste der Pupillarmembran, Korektopie, Veränderungen an der Linse, mangelhafte Differenzirung der Aderhaut in ihrem unteren Abschnitt, fötales Stadium der Glaskörperbildung.

Zeichen einer frischen oder abgelaufenen Entzündung waren an keinem der beiden Augen vorhanden.

Interessant war der Vergleich dieser beiden Bulbi des ausgetragenen Kindes mit denen eines nicht ganz ausgetragenen Kindes (am Beginn des zehnten Monats geboren und am dritten Tage gestorben. Die Mutter war während der Schwangerschaft luetisch inficirt worden).

Erwähnen will ich hier nur, dass die Wölbung der Linse eine sehr verschiedene war und dass der sagittale Linsendurchmesser bedeutend an den Augen mit den Entwicklungsstörungen zurück trat gegenüber dem der Bulbi des nicht ganz ausgetragenen Kindes, dessen Augen keine Zeichen von Entwicklungsstörung, dagegen Blutungen in die Kammer, die Netzhaut und Glaskörper zeigten[1]).

Der Uvealtractus war bei dem letzteren Kinde bereits mehr differenzirt, Ciliarkörper etwas stärker entwickelt. — Glaskörper bei Weitem nicht so zellenreich.

Auch eine vergleichende Betrachtung der vorstehend beschriebenen beiden Bulbi dürfte ganz zweckmässig und interessant sein wegen der verschiedenen Grade der Störungen. Selbst wenn intra vitam eine genauere Untersuchung des rechten Auges hätte vorgenommen werden können, wäre es kaum gelungen, nachzuweisen, dass auch Störungen in dem Verschluss der fötalen Augenspalte sich abgespielt hatten; wir wären nur im Stande gewesen, geringe Veränderungen an der Linse nachzuweisen. Die ana-

[1]) Die Augen dieses nicht ganz ausgetragenen Kindes waren in Müller'scher Flüssigkeit fixirt worden, und es ist auf diesen Umstand höchst wahrscheinlich die Differenz des sagittalen Durchmessers der Linse zurückzuführen.

tomische Untersuchung bringt nun aber durch die Beschaffenheit des Glaskörpers, der unteren Aderhautparthieen hinreichende Anhaltspunkte für die Annahme eines etwas verzögerten Verschlusses der Augenspalte.

II. Fall.

Die beiden Augen stammen von einem nicht ganz ausgetragenen Kaninchenfötus. Der Befund ist zum grossen Theil schon einmal von mir beschrieben im Archiv für Augenheilkunde XXXII. S. 277 u. d. f. S. Ich möchte dem früheren Befunde Einiges hinzufügen, ausserdem glaube ich, die damals gezogenen Schlüsse im Zusammenhalt mit meinen neuen Beobachtungen erweitern zu können.

Die beiden Augen sind in Formol-Alkohol fixirt und gehärtet, mit Haemotoxylin-Eosin gefärbt, in Celloidin eingebettet und in eine Schnittserie zerlegt.

Rechtes Auge. (Hierzu Fig. 5, 6 u. 10 auf Taf. I u. II.)

Die Hornhaut ist kernreicher als beim ausgewachsenen Kaninchen, unterscheidet sich jedoch in dieser Hinsicht nicht von der normalen Hornhaut im fötalen Leben. Alle Schichten sind bereits gebildet, die Membrana elastica anterior und posterior allerdings streckenweise nur eben angedeutet. Das Endothel ist überall deutlich zu sehen. Abgesehen davon, dass wohl gesagt werden kann, dass die Hornhaut überhaupt etwas dünner ist als die eines normal gebildeten, gleich alten Auges, muss besonders betont werden, dass die Dicke der Hornhaut allmählich von oben nach unten etwas abnimmt. (Siehe Fig. 5 auf Taf. II.)

Die Lederhaut ist in der oberen Bulbushälfte normal gebildet, dagegen ist sie fast in der ganzen unteren Bulbushälfte vom Sehnerveneintritt bis nahe an die Gegend des Ciliarkörpers stark ektasirt und verdünnt. Es handelt sich hierbei um Bildung einer enghalsigen Orbitalcyste, ungefähr entsprechend dem Schema II bei Hess (v. Graefe's Archiv f. Ophthalm. Bd. XXXVI. S. 156.) — Die untere Bulbuswand wird eine Strecke weit vorn nur durch die Sklera gebildet.

Die vordere Kammer ist seicht, in der Kammerfalzgegend ungleich tief.

Die Pupillarmembran ist noch vorhanden. — Sehr interessant ist das Verhalten der Iris. Nach unten innen fehlt

sie eine Strecke weit vollständig (siehe Fig. 6 auf Taf. I), an den Stellen, wo sie unten und seitlich vorhanden ist, ist ihre flächenhafte Ausdehnung nicht ganz gleich, auch glaube ich nach dem mir zur Verfügung stehenden Vergleichungsmaterial, das allerdings nicht vollkommen befriedigend ist, behaupten zu können, dass die flächenhafte Ausdehnung, welche die Iris im Allgemeinen erreicht hat, nicht der Norm ganz entspricht.

Ich glaube für diese Annahme eine Stütze in dem Umstande erblicken zu dürfen, dass das Irispigment an einer Anzahl von Schnitten auch in den seitlichen und unteren Irisparthieen etwas hakenförmig am Pupillenrand umgebogen, nach hinten verzogen ist. Diese Verziehung dürfte auf einen Strang zu beziehen sein, welcher von der gefässhaltigen Linsenkapsel ausgeht. Dass dem so ist, wird allerdings viel klarer durch die Betrachtung der Iris im oberen Bulbusabschnitt; hier zeigt dieselbe ein ganz auffallendes Verhalten. Ihre flächenhafte Ausdehnung ist viel geringer als seitlich, die Iris hat nicht nach vorn wachsen können, sie wird vielmehr nach hinten verzogen, weil die embryonale Verbindung der Linsenkapsel mit dem von vorn in den Bulbus hereindringenden Mesoblast sich nicht rechtzeitig rückgebildet hat (siehe Fig. 5 auf Taf. II). — Ich muss unten bei der Erklärung des Zustandekommens der Iriscolobome darauf zurückkommen. — Der Ciliarkörper fehlt eine Strecke weit unten vollständig und ist zum grössten Theil überhaupt nur rudimentär gebildet. Die Ciliarfortsätze sind niedrig. Die Pigmentschicht der Iris und des Ciliarkörpers ist in weit grösserer Ausdehnung vorhanden als das Pigmentepithel der Netzhaut. — Die Netzhaut ist in den oberen und seitlichen Parthieen normal. — Unten fehlt die Netzhaut eine Strecke weit vollständig, in viel grösserer Ausdehnung fehlt lediglich die Pigmentepithelschicht, theilweise auch nur das Pigment derselben. In der Orbitalcyste konnte ich nur das innere Blatt der Netzhaut, stark in Falten gelegt, daher auf einem Schnitte oft mehrfach getroffen, wahrnehmen. Bei genauerem Durchsehen der Serie gewinnt man die ziemlich sichere Ueberzeugung, dass die Netzhaut daselbst keine sogenannte perverse Lage (Stäbchen und Zapfen nach innen) einnimmt. Auf Grund entwicklungsgeschichtlicher Betrachtungen, muss ich jedoch zugeben, dass eine solche perverse Lage der Netzhaut wohl möglich ist. Im Hinblick auf einen älteren Netzhautbefund bei einer Orbitalcyste möchte ich bemerken, dass bei dem Kaninchenfötus die im Cystengebiet vorhandene Netzhaut keine Aenderung ihrer Structur, keine Atrophie zeigte.

Erwähnenswerth erachte ich den Umstand, dass die Netzhaut in einer Reihe von Schnitten im unteren Bulbusabschnitt nicht normal weit nach vorn zu verfolgen ist, sondern schon zu früh aufhört, dass also ihre flächenhafte Ausdehnung nach vorn unten geringer ist als oben. Wir begegneten diesem Befunde auch bei dem linken Auge des an erster Stelle beschriebenen 1 Tag alten Kindes. — Die Glaskörperbildung ist fast vollständig unterblieben.

Der Sehnerv selbst ist normal gebildet oder besser gesagt, scheint normal gebildet zu sein, da mir ein Vergleich mit einem gleich alten Sehnerven eines Kaninchens nicht möglich war. — Von einer Lamina cribrosa, von Centralgefässen konnte ich nichts sehen.

Vom Sehnerven geht ein nahezu drehrunder, gefässhaltiger Zapfen embryonalen Bindegewebes nach vorn und gelangt zur Linse etwas unterhalb vom hinteren Pol derselben. Er breitet sich fächerartig an der hinteren Fläche der Linse aus. (Siehe Fig. 5 auf Taf. II.)

Die Gewebsschicht verjüngt sich allmählich nach vorn, lässt sich bis zum Aequator der Linse, ja noch mehr nach vorn verfolgen. In der Aequatorialgegend der Linse zweigt ein Strang ab, welcher nach vorn aussen zum Ciliarkörper und zur Iris hinzieht. Ich verweise hierbei auf die Thatsache, dass in einem frühen Entwicklungsstadium des Auges eine Verbindung der gefässhaltigen, embryonalen Linsenkapsel mit dem von vorn in das Auge herein gelangenden Mesoblasten besteht. Diese Verbindung hat sich hier nicht rechtzeitig rückgebildet.

Die Linse füllt fast das ganze Augeninnere aus. In den centralen Partieen sind nur wenig normal gebildete Linsenfasern vorhanden. Dagegen sind normale Linsenfasern in dem vorderen Bereich, zum Theil im unteren und vornehmlich in der oberen Randzone vorhanden. Der Kernbogen tritt oben viel deutlicher hervor wie unten. — Nach unten vom vorderen Linsenpol sehen wir eine circumscripte Wucherung des Kapselepithels, dahinter sind die Linsenfasern eine Strecke weit vollständig zerfallen und an deren Stelle schollige Gebilde von verschiedener Grösse getreten.

In der Gegend des hinteren Poles zeigt die Linse eine bogenförmige Einkerbung. Diese eingekerbte Partie ist gegen die angrenzenden Linsentheile, die grossentheils normal sind, in vielen Schnitten ganz scharf abgegrenzt. (Siehe Abbild. in meiner

Abhandlung im Archiv für Augenheilkunde XXXII. und Fig. 6 auf Taf. I) zum Theil weniger scharf (siehe Fig. 5 auf Taf. II).

Die eingekerbte Parthie ist von kleinen scholligen Gebilden ausgefüllt, welche nichts anders darstellen als zerfallene Linsenmassen, wie man sich leicht überzeugen kann. Diese Massen wären wahrscheinlich späterhin resorbirt worden, jedoch muss auch die Möglichkeit zugegeben werden, dass an einer ähnlich, jedoch weniger stark veränderten Parthie später eine dauernde Trübung zu sehen ist.

Eine Zonula Zinnii ist nicht gebildet.

Die Pupillarmembran ist noch vorhanden. Zwischen dieser und der Linsenkapsel findet sich eine krümliche Masse. Letztere findet sich streckenweise auch zwischen der hinteren Linsenkapsel und der oben beschriebenen gefässhaltigen Membran.

Kurz resümirt ergaben sich demnach am rechten Auge des nicht ganz ausgetragenen Kaninchenfoetus folgende abnorme Verhältnisse:

Unterschiedlich dicke Hornhaut, hochgradige Skleralektasie unten, Colobom der Iris, des Ciliarkörpers, der Aderhaut, der Netzhaut nach unten; rudimentäre Entwicklung der Iris auch oben, unterschiedlicher Zerfall von Linsenfasern, Linsencolobom (?) an typischer Stelle, Persistenz eines Stranges embryonalen, gefässhaltigen Bindegewebes vom Sehnerven zur Linse, Persistenz der embryonalen gefässhaltigen Linsenkapsel sowie deren Verbindung mit dem von vorn in das Auge hereindringenden Mesoblasten, eine Verziehung des Ciliarkörpers und der Iris durch einen von der gefässhaltigen Linsenkapsel abzweigenden Strang nach hinten; Ausbleiben der Glaskörperbildung.

Linkes Auge. (Hierzu Fig. 7, 8, 9 u. 10 auf Taf. I u. II.)

Die Hornhaut ist in ihrer Structur normal. Sie bietet ein etwas früheres foetales Stadium dar, als die Hornhaut des rechten Auges. Vor Allem fällt auf, dass ihr Dickendurchmesser grösser ist als der der rechten Hornhaut, dass hingegen ihre flächenhafte Ausdehnung geringer ist. Einen ganz eigenartigen Befund bietet

die Hornhaut in einer Reihe von Schnitten in der unteren Hälfte durch das Vorhandensein einer nicht unbeträchtlichen Delle; das Epithel bildet daselbst einen nach hinten convexen Bogen, die Structur weicht nicht von den normalen Verhältnissen ab. (Man siehe hierzu Fig. 7 auf Taf. II und vergleiche diese Figur mit der Fig. 2 u. 3 auf Taf. I.) Die Membrana elastica anterior und posterior sind eben in Bildung begriffen, letztere ist eigentlich nur in der Peripherie deutlich zu erkennen. — Endothel normal.

Die vordere Kammer ist nur in der Peripherie als schmaler Spalt vorhanden, sonst liegt die Vorderfläche der Linse d. h. die daselbst noch vorhandene Membrana pupillaris direct der Hinterwand der Hornhaut an. — Das histologische Verhalten der Sklera ist normal, nicht normal dagegen ist ihre Form. Sie ist in ihrem unteren hinteren Abschnitt beträchtlich ektasirt. Der durch die ektasirte, verdünnte Sklera gebildete Hohlraum hängt mit dem Bulbusinnern durch eine ziemlich weite, in nächster Nähe des Sehnerven liegenden Oeffnung zusammen. Die innere Auskleidung dieser vorgewölbten Parthie bildet das in Falten gelegte innere Blatt der Netzhaut. (Conf. den Netzhautbefund des rechten Auges S. 8 unten.)

Die Linse füllt das Bulbusinnere nahezu vollständig aus, sie zeigt eine runde, fötale Form. Wir sehen in derselben ausgebreitete und hochgradige Veränderungen. Eine faserige Structur ist eigentlich nur in der Nähe der Kernbogen, die leidlich gut hervortreten, zu erkennen. Die mittleren Parthieen bilden fast überall eine feine, krümliche Masse. Am stärksten sind die Veränderungen in der Umgebung des vorderen und vor Allem des hinteren Poles; daselbst sind neben den kleinen, krümlichen Massen auch grössere schollige Gebilde vorhanden. — Epithel findet sich nur an der vorderen Fläche und zwar in normaler Weise. — Ein Kapselstaar ist nicht vorhanden. Direct unter dem Linsenepithel sehen wir die Ränder der Linsenfasern als eine wellenförmig verlaufende Linie, eben daselbst in Reihen gestellte kleinere und grössere Bläschen. Die betreffende Parthie hat fast gar keinen Farbstoff aufgenommen und bildet ein helles Band. — Die Linse ist noch überall von einer gefässhaltigen Kapsel eingeschlossen, die besonders hinten unten mächtig entwickelt ist. — Eine Zonula Zinnii ist nicht gebildet. — Die Iris fehlt unten eine Strecke weit vollständig; an den übrigen Parthieen ist sie vorhanden, jedoch nur in rudimentärer Weise. An den meisten Stellen ragt sie kaum über die Corneosklcralgrenze hervor. Es ist sowohl das Stroma wie die Pigmentschicht vorhanden. An

einer Anzahl von Schnitten gewinnt man den Eindruck, als ob die flächenhafte Ausbreitung der Iris nnten etwas grösser wäre als oben; es rührt dies daher, dass die Fältelung der Pigmentschicht erst etwas weiter hinten beginnt; auch hier überragt die Iris meist kaum die Corneoskleralgrenze.

Der Ciliarkörper ist fast noch gar nicht ausgebildet; das hintere Ende des Pigmentepithels ist nach vorn aussen umgeschlagen. Die Fortsetzung des inneren Blattes der Netzhaut in Form cylindrischer Zellen ist gebildet.

In dem vorderen unteren Bulbusabschnitt fehlt eine kurze Strecke Iris, Ciliarkörper und beide Blätter der Netzhaut vollständig, es grenzt daselbst direct nach aussen an die Linse embryonales mesodermales Gewebe an. (Siehe Fig. 9 auf Taf. I.) Ich verweise hierbei auch auf die geringere flächenhafte Ausdehnung der Netzhaut im unteren Bulbusabschnitt des linken Anges, das an erster Stelle beschrieben ist. (Siehe Fig. 2 auf Taf. I.)

Von der Gefässkapsel der Linse zieht ein Strang nach vorn aussen, durch welche der Ciliarkörper und die Netzhaut nach hinten gezogen werden.

Die Aderhaut ist in den oberen nnd seitlichen Abschnitten etwas mehr differenzirt als bei dem anderen Auge, unten fehlt sie in weiter Ausdehnung. — Das innere Blatt der Netzhaut liegt wie oben bereits erwähnt wurde, in dem ektasirten Theil der Sklera, zahlreiche Falten bildend. Die Netzhaut liegt auch innerhalb des Bulbus in Falten, unten weit mehr als oben.

Vom Sehnerven zieht auch an diesem Auge ein Zapfen embryonalen gefässhaltigen Bindegewebes znr Hinterfläche der Linse, woselbst es sich fächerartig ausbreitet.

Die Glaskörperbildung ist vollständig ausgeblieben.

An beiden Augen ist von einer frischen oder abgelaufenen Entzündung absolut nichts zu bemerken.

Wenn ich auch von diesem Auge die wichtigsten Punkte resümiren darf, so sind es folgende:

Die Hornhaut bietet im Vergleich zu der des anderen Auges ein etwas früheres foetales Stadium dar, sie zeigt eine auffällige Delle in ihrem unteren Abschnitt. Die Sklera ist unten stark verdünnt und ektasirt. Die vordere Kammer ist fast noch gar

nicht gebildet, obwohl dies nach dem Alter des Auges der Fall sein müsste. Die Linse ist hochgradig verändert, ihr Volumen ist viel zu gross und füllt noch den ganzen Binnenraum des Bulbus aus. Um die ganze Linse herum befindet sich noch eine gefässhaltige Kapsel. Von dieser Kapsel zweigt ein Strang ab, welcher die Ciliarkörpergegend nach hinten zieht. Die Zonula Zinnii und der Glaskörper sind nicht gebildet. Es besteht ein Colobom der Iris, des Ciliarkörpers und der Aderhaut, auch die Netzhaut fehlt eine kurze Strecke im vorderen unteren Bulbusabschnitt vollständig, in weiter Ausdehnung fehlt das Pigmentepithel derselben.

An einem normalen Auge gleichen Alters wäre die flächenhafte Ausdehnung der Iris wohl eine grössere, die Ausbildung des Ciliarkörpers weiter vorgeschritten.

Es persistirt ein gefässhaltiger Zapfen vom Sehnerven zur Linse aus einer früheren Bildungsperiode des Auges.

III. Fall. (Hierzu Fig. 11 auf Taf. II.)

Durch die Liebenswürdigkeit meines Chefs des Herrn Prof. Dr. v. Michel stand mir weiterhin eine Anzahl von Schnitten durch das Auge eines albinotischen Kaninchens zur Verfügung, welches ebenfalls Skleralektasie und Colombombildung zeigte. Dasselbe ist bereits früher in einer Dissertation aus der hiesigen Klinik beschrieben, aber in den späteren Arbeiten kaum berücksichtigt worden. (Wertheimber: Ueber die anatomischen Befunde bei Colobombildung am Kaninchenauge. Inauguraldissert. Würzburg 1893.) Leider ist keine vollständige Serie von dem Auge vorhanden, doch ist in den mir zur Verfügung stehenden Schnitten manches zu sehen, was eine Bestätigung oder Ergänzung meiner übrigen Befunde bildet und bei der Erklärung der in Rede stehenden Bildungsanomalieen mit verwandt werden kann. Der frühere mikroskopische Befund ist ausserdem in Bezug auf das Verhalten des Sehnerven zu ergänzen.

Von dem seiner Zeit von Wertheimber erhobenen makroskopischen Befund will ich als wichtig hier nur wiederholen seine Angabe, dass vom Rande des Sehnerven eine zapfenartige Leiste stark nach innen vorsprang.

Mikroskopischer Befund: Ungefähr 8 mm nach hinten vom Hornhautrand beginnt auf der einen Seite allmählich eine Ektasirung und Verdünnung der Sklera. Die ektatischen Skleralparthieen haben durchschnittlich $^1/_4$ der Dicke der normalen Sklera. Die Ektasie reicht nach hinten bis zum Sehnerven. An der Grenze des vorderen und mittleren Drittels derselben befindet sich ein kleiner Höcker nach aussen, welcher aus einem viel kern- und gefässreicheren fibrillären Gewebe besteht als die Sklera selbst.

Schon vor dem Beginn der Skleralektasie hört die Aderhaut auf, nur die Glasmembran derselben setzt sich über den ganzen Bereich der Ausbuchtung fort. Die Netzhaut ist im vordersten Abschnitt in normaler Weise gebildet. Mit der Verdünnung der Sklera beginnt auch eine Verdünnung und Structurveränderung der Netzhaut; ihre Schichtenbildung wird allmählich verwischt und wir sehen im Bereich der Ektasie nur noch ein dünnes Häutchen mit vielen Hohlräumen, das seiner Structur nach aus Resten der Körnerschichten, vor Allem aus Stützgewebe der Netzhaut besteht. In der Nähe der Papille verdickt sich die Netzhaut wieder etwas. Besonders hervorheben will ich, dass die Epithelschicht der Netzhaut, der Glasmembran der Aderhaut anliegend, in ganzer Ausdehnung der Ausbuchtung an den mir zur Verfügung stehenden Schnitten vorhanden ist.

[An dem Auge des Kindes und bei dem Kaninchenfötus konnte ich von der Epithelschicht der Netzhaut in der Cyste nichts wahrnehmen.]

Der Sehnerv ist hochgradig excavirt und schräg gestellt; die Lamina cribrosa fehlt fast ganz. Centralgefässe konnte ich nicht feststellen.

Auf der entgegengesetzten Seite finden wir Sklera, Aderhaut und Netzhaut in normaler Bildung. Die Aderhaut hört jedoch schon eine kurze Strecke vor der Papille auf d. h. wir sehen daselbst keine stärkeren Gefässe mehr, sondern nur eine schmale Zone eines im Vergleich zur Sklera sehr kernreichen Gewebes. Die Linse wurde leider nicht mit geschnitten, so dass ich über deren Beschaffenheit keine Angaben machen kann. Zeichen einer Entzündung fehlten vollständig.

IV. Fall. (Hierzu Fig. 12 auf Taf. I.)

Diesen Fall fand ich in der Sammlnng der hiesigen Klinik. Es ist ein menschliches Ange mit einer Orbitalcyste. Das Ange lag bereits viele Jahre in Alkohol, anch war nnr mehr die eine Hälfte vorhanden. Es wurde der Klinik übersandt mit der Angabe, dass eine Discission eines Schichtstaares vorgenommen worden sei. Wegen langanhaltender Entzündung nnd grosser Schmerzhaftigkeit war der Bulbus enucleirt worden. Eine genaue histologische Beschreibung hiervon dürfte kaum am Platze sein, da durch den operativen Eingriff nnd dessen Folgezustände bestehende Verhältnisse verwischt und neue geschaffen wurden, deren Beschreibung nicht hierher gehört. Der Bulbus wird hier nur mit anfgeführt, weil an der Fig. 12 auf Taf. I, schön die Scheidewand zwischen Cyste und Bulbns zu sehen ist und weil die Beschaffenheit der Scheidewand selbst instructiv ist. Da wo die Cyste beginnt, tritt gewissermaassen eine Bifurcation der Sklera in ein änsseres, dünneres und ein inneres dickeres Blatt ein. Das letztere enthält eine Anzahl ziemlich starker Gefässe, welche wir gewissermaassen als eine Fortsetznng der Aderhant ansehen können. Die eigentliche Aderhaut hört mit Beginn der Cyste auf. — Der inneren Cystenwand liegen Fibringerinnsel und Blutkörperchen an, anscheinend auch Reste von Netzhaut. — Die Verhältnisse an der Papille werden durch die Fig. 12 anf Taf. I, schön zur Anschauung gebracht.

Ich will nicht unterlassen, besonders darauf aufmerksam zu machen, dass wir also auch in diesem Falle gleichzeitig mit anderen Bildungsanomalieen wieder eine wohl ziemlich sicher angeborene Veränderung der Linse nnd nach zwar Angabe einen Schichtstaar hatten.

V. Fall. (Hierzu Fig. 13—18 auf Taf. I u. II.)

Der nun zur Beschreibung kommende Bulbus eines nicht ganz ausgewachsenen Kaninchens bietet eine Anzahl von höchst interessanten, ja zum Theil einzig dastehenden Befunden. Er wurde in Formol nnd anfsteigendem Alkohol fixirt und gehärtet, in Celloidin eingebettet, in eine horizontale Schnittserie zerlegt, mit Haemotoxylin, Erythrosin gefärbt.

Das andere Auge erwies sich bei der ophthalmoskopischen Untersnchung normal, leider ist versäumt worden, trotzdem die anatomische Untersuchnng vorzunehmen.

Das zur Beschreibung gelangende rechte Auge zeigte in der

Lidspaltenzone eine hauchartige grauliche Trübung mit unregelmässiger, ausgezackter Begrenzung. — Beim Durchleuchten des Auges sieht man hinter dem Pupillargebiet eine rundliche weisse Scheibe (Trübung in der hinteren Corticalis). Die äquatorialen Parthieen der Linse sind durchsichtig. Der Linsenrand ist, abgesehen von dem hinteren unteren Rand überall gut sichtbar. Seitlich vom Linsenrand verläuft ein stark ausgezacktes braunes Band. — Bei seitlicher Durchleuchtung ist besonders vorn Augenleuchten vorhanden.

Eine bestimmte Diagnose konnte auf den Spiegelbefund hin nicht gestellt werden.

Mikroskopischer Befund: Die Hornhaut ist in toto etwas verdünnt und zeigt einen geringen Grad von Keratoconusbildung. (Siehe Fig. 13 u. 14 auf Taf. I.) Sie kommt in ihrer Dicke gleich der eines Hydrophthalmos, nur ist bei letzterem die Mitte etwas dicker als die peripheren Parthieen, während in diesem Fall ein Unterschied in dem Dickendurchmesser der peripheren und centralen Parthieen nicht constatirt werden konnte (conf. die aus der hiesigen Klinik stammende Inauguraldissertation von W. Rosenthal: Ein Fall von doppelseitigem Hydrophthalmos congenitus beim Kaninchen. 1896). — Das Hornhautendothel zeigt Veränderungen; dieselben sollen im Zusammenhang mit dem Befunde der Hornhaut an Stelle der bandförmigen Trübung später einmal besonders beschrieben werden.

Die vordere Kammer ist sehr tief (s. f. Fig. 14 auf Taf. I). Die Iris ist ziemlich dünn und auf der unteren Seite etwas kürzer als oben, doch auch oben und seitlich ist ihre flächenhafte Ausdehnung geringer als in der Norm. Sie verläuft auf der einen Seite etwas im stumpfen Winkel nach hinten. Ihre Ursprungsstellen liegen nicht ganz symmetrisch. (Siehe hierüber Fig. 14 auf Taf. I.)

Der Ciliarkörper ist an den Parthieen, wo wir die kürzere flächenhafte Ausdehnung der Iris haben, fast gar nicht ausgebildet; in normaler Bildung ist er nirgends zu sehen. Die Ciliarfortsätze sind ausgezogen und ragen fast überall bis an den Linsenäquator heran oder liegen der Linse direct an. Zum Theil sind sie nach rückwärts und einwärts verzogen durch einen von der Linse ausgehenden Strang.

Die Aderhaut ist sehr pigmentreich; ein Defect derselben wurde nirgends festgestellt.

Der Glaskörper zeigt besonders in seinem vorderen Theil eine stark faserige Structur.

Durch die Mitte des Glaskörpers zieht ein nach vorn allmählich breiter werdender bindegewebiger Strang. Derselbe entspringt von den unteren Partieen der colobomatösen Sehnerveneintrittstelle und schliesst ein starkes Gefäss, wohl die Arteria hyaloidea persistens, ein. Vorn geht dieser Strang in die hintere bindegewebige Begrenzung der Linse über. Die genauere Beschreibung des vorderen Abschnittes dieses Stranges wird unten im Zusammenhang mit der Beschreibung der Linsenveränderung gegeben werden. — An seiner Ursprungsstelle wird er eine Strecke weit nach vorn durch gewuchertes Stützgewebe der Netzhaut eingescheidet.

Die Netzhaut ist auf der einen Seite in all ihren Schichten wohl ausgebildet; an den Ganglienzellen daselbst sind geringe Degenerationserscheinungen vorhanden. — Auf der anderen Seite ist die Netzhaut atrophirt, von Ganglienzellen, Stäbchen und Zapfen ist nur wenig mehr zu sehen. Innere und äussere Körnerschicht sind nahezu zu einer schmalen Schicht zusammengeschmolzen. Die Pigmentschicht ist beiderseits wohl ausgebildet. Nahe dem hinteren Pol befindet sich eine Rupturstelle der Netzhaut. Die peripher davon liegende Netzhaut ist eine kurze Strecke weit abgehoben. An der Grenzstelle der abgehobenen und der wieder normal anliegenden Netzhaut befindet sich ein chorioretinitischer Heerd (circumscripte Neubildung von Bindegewebe); hinter der abgehobenen Netzhaut befinden sich Fibringerinnsel. Die flächenhafte Ausdehnung der Netzhaut ist temporal und nasal nicht ganz gleich. (Ich verweise hierbei auf den gleichen Befund bei dem linken Auge des an erster Stelle beschriebenen neugeborenen Kindes. S. 4, Mitte.) Die Netzhaut ist in eine nach unten an den Sehnerven anschliessende cystische Ausbuchtung (siehe unten) hineingezogen und bildet die innere Auskleidung der Cyste. Sie ist daselbst hochgradig atrophirt.

An der Sehnerveneintrittsstelle gestalten sich die Verhältnisse höchst merkwürdig. Der Bulbus wurde von unten nach oben geschnitten. Mit der Annäherung an die Papillengegend bekommen wir zuerst auf einer Anzahl von Schnitten einen direct hinter der Sklera liegenden Hohlraum, dessen Wand durch eine dünne, bindegewebige Kapsel, dessen innere Auskleidung hauptsächlich durch Gliagewebe, Reste der Netzhaut gebildet wird. An einigen Schnitten treffen wir im Innern des Hohlraumes auch ein eigenthümlich gallertig aussehendes Gewebe. Verfolgen wir diesen Hohlraum mehr und mehr nach oben, so constatiren wir, dass derselbe nichts anderes ist, als die nach unten nächtig

excavirte Papille und deren Duralscheide. Kommen wir in den unteren Bereich der Papille selbst, so springt vom Boden derselben ein Bindegewebszapfen hervor, der ein starkes Gefäss einschliesst. Es ist dies der oben beschriebene, mitten durch den Glaskörper ziehende Zapfen. Bald darauf bekommen wir dann den Sehnervenkopf selbst in die Schnitte. Form und Ausdehnung der Papille, Verlauf und Form des Sehnerven werden durch die Figg. 14, 15, 17 und 18 auf Taf. I hinreichend zum Ausdruck gebracht. An dem Uebergang der Papille in den Sehnerven besteht eine leichte Einschnürung. — Am meisten auffällig ist, dass die Lamina cribrosa eigentlich ganz fehlt. Nur an wenigen Randschnitten sehen wir die Sklera etwas in den Sehnerven hinein sich erstrecken.

Man beachte ferner auf den Abbildungen, die im oberen Theil der Papille bestehende Excavation und Ausbuchtung des Sehnerven und dessen Duralscheide; weiterhin kommt auf der Fig. 18, Taf. I die unterschiedlich starke Ausbuchtung der Papille, auf der Fig. 14 und 17, Taf. I die schiefe Form der Papille schön zum Ausdruck. — Die Fortsätze der Piascheide in den Sehnerven sind sehr schön zu sehen. — Centralgefässe des Sehnerven fehlen, man beachte hingegen auf der Fig. 14 und 17, Taf. I, das Gefäss am Rande des Sehnerven.

Der Sehnerv dieses Auges war etwas dünner als der des anderen Auges; es sind weniger Nervenfasern vorhanden, dagegen sind die Zwischenräume zwischen den einzelnen Faserbündeln grösser als an dem Sehnerven der anderen Seite. Atrophische Nervenfasern sind nicht nachzuweisen (Weigert'sche Behandlung). Der Sehnerv war von vornherein schmäler gebildet.

Ausserordentlich interessant sind die Verhältnisse der Linse. Dieselbe ist nach hinten und etwas nach unten verzogen. Die Ursache dieser Verlagerung ist wohl der oben beschriebene, durch die Mitte des Glaskörpers ziehende Strang, der entweder im Laufe der Zeit etwas schrumpfte oder nicht in gleicher Weise zu wachsen im Stande war wie die Umhüllungsmembranen des Auges. Am meisten fällt aber sofort die veränderte Form der Linse auf: sie ist kegelförmig nach hinten ausgezogen. Der Haematoxylinfärbung gegenüber verhielten sich die einzelnen Theile sehr verschieden, die peripheren Theile, vor Allem auch die conische hintere Parthie haben den Farbstoff sehr stark angenommen, fast ungefärbt blieben die centralen Parthieen. Es kommt dieses Verhalten ganz gut an den Figg. 14 und 15, Taf. I zum Ausdruck. — Die Linsenkapsel ist an der Vorderfläche und vorn seitlich auf grosse

Strecken hin normal, sie ist ziemlich diek, auch das Epithel ist vielfach ganz oder annähernd normal, an anderen Stellen sehen wir Degenerationsformen der Epithelien, an wieder anderen Degeneration und Wucherung (Kapselstaarbildung) zusammen. Während der grösste Theil der vorderen Rinde normal ist, sehen wir an manchen Stellen, besonders in der Umgebung der Kapselstaarbildungen, einen Zerfall der Linsenfasern und grössere und kleinere an die vordere Begrenzung sich anschliessende Hohlräume. (Siehe Fig. 14 u. 15, Taf. I.) Diese Hohlräume grenzen zum Theil an veränderte Linsenparthieen an, zum Theil sind sie scharf begrenzt von normaler Corticalis. Entweder sind sie ganz leer oder sie enthalten noch Reste einer stark krümlich zerfallenen Linsenmasse. Besonders zu beachten ist, dass in der Linsenkapsel beiderseits sich eine ziemlich symmetrisch gelagerte Rupturstelle befindet. Diese Rupturstelle liegt annähernd in der Mitte zwischen hinterem Pol der Linse und Aequator. Die Linsenkapsel ist daselbst nach vorn und aussen umgerollt. Nach rückwärts von der Rupturstelle ist die äussere Begrenzung der kegelförmig ausgezogenen Linsenparthie keine gleiche auf beiden Seiten. Auf der einen Seite bildet die Begrenzung der Linse eine zarte Membran, welche viel dünner ist als die Linsenkapsel. Dieselbe sieht theils homogen aus, theils zeigt sie eine fibrilläre Structur. Auf der anderen Seite wird die Linse durch eine viel diekere bindegewebige Membran begrenzt, welche durchschnittlich 4—6 Mal dicker ist als die Linsenkapsel selbst. Die linsenwärts gelegenen Parthieen dieser Membran sind viel kernreicher als die gegen den Glaskörper zu gelegenen Theile, erstere enthalten auch feine Gefässe. Nach hinten setzen sich beide Membranen in einen durch die Mitte des Glaskörpers ziehenden bindegewebigen gefässhaltigen Strang fort. Nach vorn läuft die vorhin beschriebene Begrenzungsmembran der kegelförmigen Parthie über die Rupturstelle hinweg in eine feine bindegewebige Membran aus, welche an der Hinterfläche der Ciliarfortsätze sich inserirt und dieselben nach hinten zieht. Bezüglich des durch die Mitte des Glaskörpers ziehenden Stranges, dessen Ursprung und Structurverhältnisse oben (S. 17 oben) bereits zum Theil beschrieben sind, wäre noch besonders zu bemerken, dass zwischen der bindegewebigen Umhüllung vorn zerfallene Linsenmassen und ungefähr in dessen Mitte aufgerollte Linsenkapsel vorhanden sind. (Siehe Fig. 15, besonders die kleine rechts befindliche Abbildung Taf. I.) — Ein Schnitt durch die Mitte der Linse bietet folgende Veränderungen der Linsensubstanz selbst dar. In der kegelförmig

ausgezogenen hinteren Parthie ist die normale Structur der Linse vollständig untergegangen; wir sehen daselbst verschieden geformte Hohlräume sowie feinkörnige und grobschollige, zerfallene Linsenmassen. In der Mitte der Linse tritt theilweise die faserige Structur der Linse schön hervor, theils sind auch hier beträchtliche Veränderungen und zwar feinkörniger Detritus sowohl wie grobschollige zerfallene Linsenmassen vorhanden. Die vordere Corticalis ist, abgesehen von einigen circumscripten veränderten Partheen, welche bei der Beschreibung der Kapsel oben bereits Erwähnung gefunden haben, im Grossen und Ganzen normal und hat Haematoxylinfärbung gut angenommen. (Siehe S. 18 unten.) Erwähnenswerth halte ich ferner, dass die lateralen Linsenpartheen des kegelförmigen Fortsatzes sich nicht gleich verhalten. An die dicke bindegewebige Membran, welche die Begrenzung auf der einen Seite bildet, schliessen direct hochgradig veränderte Linsenpartheen sich an, während auf der entgegengesetzten Seite in unmittelbarer Nachbarschaft der feinen Begrenzungsmembran sich zum Theil noch faseriges Linsengewebe befindet; besonders aber fallen daselbst ziemlich zahlreiche Kerne auf, die ganz das Aussehen der Kerne des Kernbogens zeigen. Es ist auch ganz deutlich zu sehen, wie vom Aequator aus Kerne nicht bloss nach einwärts und vorn, sondern auch nach hinten abzweigen.

Ein Schnitt durch die seitlichen Linsenpartheen zeigt, dass zwar im Epithel der Linse Degenerationserscheinungen, Hohlraumbildung, wahrzunehmen sind, jedoch die Linsensubstanz selbst erscheint in grösserer Ausdehnung normal, als in den mittleren Schnitten. Nur sehr wenige stärker veränderte Stellen sind in der vorderen Corticalis vorhanden; ausgedehnter sind die Veränderungen an den hinteren Linsenpartheen. — Die Kapsel ist an der Hinterwand etwas in Falten gelegt; auf der Hinterfläche derselben befindet sich eine ziemlich dicke bindegewebige Membran, die seitlich sich in einen Bindegewebsstreifen fortsetzt; letzterer inserirt an den Ciliarfortsätzen und zieht sie nach einwärts und hinten. — Von der Zonula Zinnii ist an den meisten Schnitten fast gar nichts zu sehen, es gehen fast überall die Ciliarfortsätze und zum Theil auch die Iris bis an die Linse heran. An einer Anzahl von Schnitten, wo die Ciliarfortsätze nicht ganz an den Linsenäquator heranragen, sehen wir ganz kurze Zonulafasern, an wieder anderen gehen sowohl die Ciliarfortsätze nicht ganz zur Linse heran als fehlen auch die Zonulafasern ganz; wir haben es da also mit einem vollständigen Colobom der Zonula Zinnii zu thun und können wahrnehmen, wie

es in einem solchen Falle zwar zur Abrundung der Linse und theilweisen Abflachung der Linsenkapsel kommt (siehe Fig. 16, Taf. II). Von einer Colobombildung der Linse kann jedoch da nicht die Rede sein.

Fassen wir obigen Befund in den Hauptpunkten kurz zusammen, so wurde festgestellt:

Auffallend tiefe vordere Kammer, Verziehung der Ciliarfortsätze, ungleiche Entwicklung der Iris, des Ciliarkörpers und der Netzhaut, mangelhafte Bildung und theilweiser Defect der Zonula Zinnii, eine in ihrer Form und Structur veränderte Linse (Lückenbildung unter der vorderen Kapsel, Lenticonus posterior), ein durch die Mitte des Glaskörpers ziehender, gefässhaltiger Strang, Sehnervencolobom, Mangel der Lamina cribrosa, Fehlen der Centralgefässe des Nervus opticus.

VI. Fall. (Hierzu Fig. 19 und 20 auf Taf. II.)

Dieser und der nächste Fall werden wegen höchst interessanter, dem vorigen Fall nahestehender Linsenanomalieen hier angeschlossen. Es sind die beiden Augen eines Kaninchens, das noch nicht ganz ausgewachsen war und sonst keine äusserlichen Anomalieen zeigte. Ich entdeckte die Fälle in meinem ophthalmoskopischen Kurs. Beim Durchleuchten des Auges war überall der Linsenrand zu sehen, (das Auge stand unter Atropinwirkung) und entlang demselben, abgesehen von einer kurzen Strecke vorn unten eine bogenförmige Trübung. Einzelne kleinere Trübungen waren ferner in den vorderen Theilen der Linse, sowie eine zarte Trübung entlang der hinteren Begrenzung der Linse sichtbar. Die tiefe Lage dieser getrübten Parthie liess die Vermuthung einer Formänderung der Linse auftauchen.

Das Auge wurde in Formol und aufsteigendem Alkohol fixirt und gehärtet, in Celloidin eingebettet, in eine Schnittserie zerlegt und mit Haemotoxylin-Eosin gefärbt. Nach der Härtung wurde ein Theil der Wand abgetragen und es konnte nun die Formveränderung der Linse schön wahrgenommen werden. (Siehe Fig. 19 auf Taf. II.)

Die Form und Grösse des Bulbus selbst bot keine nennenswerthe Abweichung vom Normalen.

Mikroskopischer Befund: Die Hornhaut ist dünn und zeigt geringe Veränderungen der Endothelzellen. — Vordere Kammer etwas tiefer als in der Norm. — Iris, Ciliarkörper und Aderhaut bieten nichts, was hier besonders erwähnt zu werden braucht. Bezüglich der Ciliarfortsätze siehe man die Fig. 20 auf Taf. II.

Netzhaut in all ihren Schichten wohlgebildet, markhaltige Nervenfasern schön zu sehen. — Sehnerv excavirt, aber normal. Von demselben geht ein durch den Glaskörper zur Linse ziehender, dünner Bindegewebsstrang aus.

Sklera in ihrer Structur normal. Nahe dem hinteren Pol ist eine ganz circumscripte geringe Ektasie derselben vorhanden, in welcher wir Aderhautgefässe und Pigment wahrnehmen. Diese Ektasie gewahren wir nur an wenigen Schnitten.

Die Linse ist in ihrer Form und Structur verändert. Ungefähr in der Mitte zwischen Beginn des Kernbogens und hinterer Begrenzung der Linse befindet sich eine Einkerbung und nach hinten davon ein kegelförmiger Ansatz. In der Gegend der Einkerbung findet sich beiderseits im Schnitt eine Rupturstelle der Linsenkapsel. Die Kapsel ist daselbst nach vorn und innen eingerollt. Nach hinten von der Rupturstelle wird die Linse von einem feinen, bindegewebigen Häutchen begrenzt. — Vorn ist die Linsenkapsel selbst grossentheils normal, auch das Endothel ist auf grössere Ausdehnung ganz oder annähernd normal, an einigen Stellen finden wir neben Degenerationserscheinungen desselben auch Wucherung. Direct unter der vorderen Kapsel befinden sich an mehreren Stellen unterschiedlich grosse, zum Theil scharf begrenzte Hohlräume, welche theilweise von ganz normal aussehender Corticalis umgeben sind, theilweise auch von zerfallener Corticalis. Entweder sind diese Hohlräume ganz leer oder sie enthalten noch Reste stark zerfallener Corticalis. Die Linsenkapsel zieht darüber hinweg. (Siehe Fig. 20, Taf. II.) Im directen Anschluss an die hintere Begrenzungsmembran gewahren wir eine schmale Zone schollig zerfallener Linsensubstanz. — An der Stelle, wo der vom Sehnerven kommende Bindegewebsstrang sich an die Linse ansetzt, ist ein kleines Höckerchen vorhanden. An der Ansatzstelle des Stranges besteht ein stärkerer Zerfall der Linse. Die centralen Linsenparthieen zeigen nur geringfügige Veränderungen, auch die vordere Corticalis ist grossentheils normal. — Die mittleren Parthieen haben Haematoxylinfärbung nicht angenommen. Siehe Fig. 20, Taf. II.

Kurz zusammengefasst ergab das Auge folgenden Befund: Ziemlich tiefe vordere Kammer, Veränderung der Form und der Structur der Linse (Lentiglobus posterior, Hohlraumbildung an der Vorderfläche), Ruptur der Linsenkapsel, bindegewebiger Strang vom Sehnerv zur Linse.

VII. Fall. (Hierzu Fig. 21 auf Taf. II.)

Es ist dies das andere (rechte) Auge desselben Kaninchens. Hinter dem Pupillargebiet war eine ausgedehnte grauweisse Trübung sichtbar. Augenleuchten war nur durch die oberste Parthie des Pupillargebietes zu erhalten.

Das Auge wurde in Formol und Alkohol fixirt und gehärtet, in Celloidin eingebettet, in eine Schnittserie zerlegt und mit Haematoxylin, Erythrosin, zum Theil auch mit Thionin gefärbt.

Mikroskopischer Befund: Das Hornhautendothel zeigt sowohl Zeichen des Zerfalls als der Wucherung. Die vordere Kammer ist zum grossen Theil mit Fibringerinnsel ausgefüllt, sie ist sehr tief.

Hornhaut und Sklera sind hier um ein Geringes dicker als an dem anderen Auge, letztere ist auch kernreicher. Fibringerinnsel finden sich ferner in der hinteren Kammer und im Glaskörper, letzterer zeigt eine deutlich sichtbare faserige Structur. — Iris, Ciliarkörper und dessen Fortsätze bieten nichts hier besonders zu Erwähnendes. — Aderhaut normal. — Netzhaut in all ihren Schichten wohl gebildet. Die Ganglienzellen zeigen zum Theil unterschiedlich starke Veränderungen. — Sehnerv von normalem Aussehen bei der Haematoxylinfärbung. Von der excavirten Papille zieht auch hier durch den Glaskörper zur Linse ein feiner, bindegewebiger Strang. — Die Linsenkapsel ist an der Vorderfläche der Linse etwas in Falten gelegt, das Endothel theils gewuchert, theils degenerirt, Kernbogen beiderseits gut entwickelt. Unter der vorderen Linsenkapsel treffen wir Hohlräume die zum Theil sehr scharf gegen die umgebende normale Linsensubstanz abgesetzt sind. An anderen Stellen liegen Zerfallsheerde mit Lückenbildung der vorderen Kapsel an. In den grösseren Hohlräumen liegen theilweise noch Reste zerfallener Linsenmassen. Man gewinnt bei Durchsicht der Schnittserie den Eindruck, dass diese Hohlräume früher ganz von veränderter Linsenmasse ausgefüllt waren, welche mehr und mehr

zerfiel und resorbirt wurde. Abgesehen von den beschriebenen Veränderungen zeigt die Linse an den vorderen und den vorn seitlich gelegenen Stellen normale Structur, wenn auch die faserige Beschaffenheit nur wenig hervortritt. In einiger Entfernung hinter dem Kernbogen der Linse befindet sich eine Einkerbung der Linse und daselbst eine Rupturstelle mit Einrollung der rupturirten Kapsel. Die seitliche Begrenzung der Linse nach hinten von der Kapselrupturstelle wird eine kurze Strecke weit durch ein kernreiches Bindegewebe gebildet, das auf der einen Seite einen Zusammenhang mit dem vom Sehnerven kommenden Bindegewebsfaden erkennen lässt. — Das Centrum der Linse ist stark zerklüftet und zeigt zum Theil hochgradigen Zerfall der Linsenmassen. Hinter der Rupturstelle der Kapsel besteht zwar noch ein gewisser Zusammenhang der veränderten Linsenmassen, jedoch auch getrennt von der Hauptmasse der Linse sehen wir Linsenschollen im Glaskörper.

Fassen wir auch hier die Hauptbefunde zusammen, so sind es: Tiefe vordere Kammer, Veränderung der Form und Structur der Linse, Hohlraumbildung unter der vorderen Kapselwand, Ruptur der Linsenkapsel, Bindegewebsstrang vom Sehnerven zur Linse.

Im Folgenden sei der Versuch gemacht, die im Vorstehenden erhobenen Befunde zu verwerthen im Hinblick auf die zum Theil noch wenig sicher gestellte Genese verschiedener Missbildungen des Auges.

Die Pathogenese der Orbitalcyste.

(Hierzu Fig. 4, 5, 7, 8, 11, 12, 17 auf Taf. I u. II, sowie 22—26 auf Taf. III.)

Die in fünf von mir untersuchten Augen vorhandenen Orbitalcysten geben mir Veranlassung, in Kürze auf die Bestandtheile dieser Cysten und die Art und Weise ihres Zustandekommens einzugehen. Es liegen hier die widersprechendsten Befunde vor, es ist eine Anzahl von Theorieen über das Zustandekommen dieser Cysten aufgestellt.

Ich unterlasse es im Interesse der Kürze der Arbeit darauf einzugehen und verweise den Leser, der sich rasch

über den Stand dieser Fragen orientiren will, besonders auf die Arbeiten von Becker, Bock und Hess sub. 2, 3 u. 8 des Literaturverzeichnisses der Orbitalcysten.

Als Bestandtheile der Cysten konnte ich bei den Augen des Kaninchenfoetus Folgendes feststellen: Die äussere Begrenzung wird gebildet durch embryonales Bindegewebe, das vollständig dem Gewebe der Sklera gleicht, die Wand ist nur bedeutend dünner als die Sklera. In dem Hohlraum der Cyste fand sich das in Falten gelegte innere Blatt der Netzhaut; ausserdem sprangen in das Innere des Cystenhohlraumes von dem umgebenden Mesoderm gefässführende Leisten embryonalen Bindegewebes herein. Die Netzhaut zeigte in der Cyste keine perverse Lage. — Bei dem albinotischen Kaninchen (Fall III) bildete die Aussengrenze die stark verdünnte Sklera, dann kamen Rudimente der Aderhaut (Glasmembran), hierauf dieser unmittelbar anliegend die Pigmentschicht der Netzhaut, dann von diesem Theile abgehoben und in Falten liegend das atrophische innere Blatt der Netzhaut. — Die Cyste des wegen Schichtstaars operirten Auges bestand aussen aus stark verdünnter Sklera, hierauf kamen kümmerliche Reste des Stützgewebes der Netzhaut. Die Begrenzung, den theilweisen Abschluss der Cyste gegen das Bulbusinnere bildete eine gefässreiche bindegewebige Wand. — Bei der ungemein interessanten kleinen Cyste am Bulbus des neugeborenen Kindes (Fall I, linkes Auge, S. 4) wurde die Cystenwand gebildet durch die Sklera, durch Dural- und Pialscheide des Sehnerven und den Opticus, den Inhalt der Cyste bildete das innere Blatt der Netzhaut. — Für alle diese Cysten war leicht der Beweis zu erbringen, dass sie aus Bestandtheilen des Bulbus zusammengesetzt sind und dass sie durch verschieden grosse Oeffnungen mit dem Innern des Bulbus communicirten. Die Aussenwand bestand, abgesehen von der an letzter Stelle beschriebenen Cyste, aus der verdünnten Sklera, die Aderhaut war nur in einem

Fall in ganz rudimentärer Weise an der äusseren Cystenwand nachweisbar, von der Netzhaut konnte in drei Fällen nur das innere Blatt in der Cyste nachgewiesen werden, in einem Fall äusseres und inneres Blatt, in einem Fall war eine darauf bezügliche Entscheidung nicht möglich.

Die Anschauung von Panas: Die Orbitalcysten seien entweder Dermoidcysten oder Ausstülpungen der Nasenschleimhaut, findet an meinen Befunden keine Stütze. Es soll gewiss nicht bezweifelt werden, dass Dermoidcysten in der Orbita vorkommen; eine allgemeine Gültigkeit für das Zustandekommen der Orbitalcysten darf jedoch die Panas'sche Theorie gewiss nicht beanspruchen.

Nach der vielfach angenommenen Theorie von Kundrat-Czermak-Mitvalsky sollen die Orbitalcysten dadurch zu Stande kommen, dass die primäre Augenblase in den sie umgebenden Mesoblast hinauswächst. Ich habe mich vergeblich bemüht, an entwicklungsgeschichtlichen Präparaten und bei den oben untersuchten Augen eine Stütze für diese Anschauung zu finden; auch sie dürfte nach den obigen Befunden, wenn überhaupt, nur für vereinzelte Fälle in Betracht kommen.

Nach der Arlt'schen, von C. Hess fester begründeten und erweiterten Anschauung, treten die Orbitalcysten an Augen auf, in welchen es zu einer fertigen, secundären Augenblase gekommen ist.

Verfasser ist durch seine Befunde auf den Boden dieser Theorie gestellt, er ist der Ansicht, dass die Orbitalcysten an Augen auftreten, bei denen die secundäre Augenblase in Bildung begriffen war, bei denen es aber zu Störungen in dem normalen Schluss der foetalen Netzhautspalte kam; auch ist die Bildung einer Orbitalcyste noch möglich, wenn die Netzhautspalte sich bereits geschlossen hat, aber die Ausbildung der Aderhaut-Sklera nicht in normaler Weise erfolgt.

Ich muss Hess darin vollkommen beipflichten, dass solche Cysten noch sich ausbilden können, wenn die Foetalspalte sich zum grossen Theil geschlossen hat, ja meiner

Ansicht nach ist eine Entstehung noch möglich, wenn die Foetalspalte sich zwar nicht in normaler Weise, aber vollständig geschlossen hat.

Fragen wir uns nun, warum ist es zu Störungen im Verschluss der foetalen Augenspalte gekommen, so glaube ich nach meinen Befunden darauf antworten zu müssen, dass Störungen in der Bildung der Linse als das primäre ursächliche Moment anzusehen sind oder wenigstens sicherlich sehr wohl als solches in Betracht kommen können. Die Linse nimmt zu viel Raum im Bulbusinnern in Anspruch, ja sie füllt zu lange (siehe Fig. 5, 6, 7, 8, 9) das ganze Augeninnere aus. In Folge dessen kann es nicht zur rechtzeitigen Glaskörperbildung kommen, es kommt auch nicht zur Abtrennung der Verbindung der foetalen gefässhaltigen Linsenkapsel von dem in den Augenspalt hineindringenden Mesoblasten und als nächstes Resultat dieser Störung hätten wir zu erwarten, dass die Netzhautspalte sich nur unvollständig, gar nicht, oder wenigstens zu spät schliesst. Natürlich wird dadurch auch die normale Bildung der unteren Bulbuswand beeinflusst, behindert. Wir können uns leicht vorstellen, dass es durch die grosse, in ihrer Structur veränderte, gequollene Linse, durch die Behinderung der Abschnürung ihrer gefässhaltigen Kapsel von dem umgebenden Mesoblasten zu einer Steigerung des intraocularen Druckes kommt, wodurch dann die mangelhaft gebildete untere Augenwand in toto oder an der einen und anderen schwachen Stelle ausgebuchtet wird. Wohl möglich wäre natürlich auch, dass eine mangelhaft gebildete, dünne Stelle der unteren Bulbuswand durch den normalen Augendruck vorgebuchtet wird. — Den Grund für die nicht rechtzeitig erfolgende Rückbildung der foetalen gefässhaltigen Linsenkapsel und deren Verbindung mit dem Mesoblasten, meine ich, müssen wir in der Störung der Bildung, der abnormen Bildung der Linse selbst suchen.

Nach anderen Untersuchungen sowie auch nach meinen

Befunden ergab sich, dass abgesehen von secundären Structurveränderungen der Netzhaut dieselbe innerhalb der Cyste sich nicht gleich verhielt; in den einen Fällen fand sich nur das innere Blatt, in den anderen beide Blätter der Netzhaut in der Cyste vor. Spätere Untersuchungen hätten auf diese durchaus noch nicht zur vollen Befriedigung festgestellten Verhältnisse besonders auch zu achten; jedoch nehmen wir die Thatsache, dass das eine Mal sich nur das innere, das andere Mal sich inneres und äusseres Netzhautblatt in der Cyste findet, als sicher stehend an, können wir uns diesen verschiedenen Befund erklären? Ich denke ja und zwar möchte ich die Sache so erklären. Das ursächliche Moment bleibt beide Mal das Gleiche, nur der Zeitpunkt, in dem die Cystenbildung in ihren ersten Anfängen beginnt, ist ungleich. Finden wir beide Blätter der Netzhaut, dann hatte sich die foetale Netzhautspalte schliessen können, erst nachträglich ist die Ektasie der Bulbuswand eingetreten, finden wir nur das innere Blatt der Netzhaut, dann fällt der Beginn der Cystenbildung früher, d. h. zu einer Zeit, wo die Netzhautspalte sich noch nicht geschlossen hatte. Es ist in diesen Fällen das innere Netzhautblatt durch intraocularen Druck zwischen den Rändern der Augenspalte herausgedrängt worden und kleidet nun die innere Cystenwand aus, liegt in der Cyste in Falten. Das äussere Blatt der Netzhaut kann, sicherlich anfänglich, im Inneren der Cyste ganz fehlen oder es wird allmählich auch herausgezogen und wir werden es dann, wenigstens eine Strecke weit in die Cyste hinein verfolgen können, in seiner normalen Lage und im Zusammenhang mit dem inneren Blatt.

Ich will nicht unterlassen besonders darauf hinzuweisen, dass es sehr wohl auch möglich ist, dass man die Netzhaut in sogenannter perverser Lage (Stäbchen und Zapfen nach innen) in einer Orbitalcyste findet. Ich glaube aus der Betrachtung der beigegebenen schematischen Abbildungen zur Illustration des Bildungsprocesses der secundären Augen-

blase (siehe Fig 22—26 auf Taf. III) geht dies unmittelbar hervor und bedarf keiner weiteren Erklärung.

Ich glaube und hoffe, dass diese Abbildungen wohl dazu beitragen, das Verständniss der Genese der Orbitalcyste sowie vor Allem das Verständniss des Bildungsvorganges der secundären Augenblase wesentlich zu fördern. Ich vermisste in den Lehrbüchern der Anatomie und Entwicklungsgeschichte derartige Abbildungen und Modelle zur Versinnbildlichung dieses gewiss nicht einfachen Vorganges und konnte mir vorher, wie ich offen gestehe, auch keine rechte Vorstellung davon machen. Da ich bei meinen Erkundigungen derselben Unsicherheit auch bei anderen Fachcollegen, ja auch bei Anatomen begegnete, schien es mir wünschenswerth die Figuren 22—26 dieser Arbeit beizugeben, denn ohne eine klare Anschauung über die Art und Weise der Bildung der secundären Augenblase ist ein Verständniss gar mancher Missbildung des Auges nur schlecht möglich[1]).

Die Uebergangsöffnung von dem Bulbusinneren zum Cystenraum kann in weiten Grenzen schwanken; auch ist es wohl denkbar, dass sich im Laufe der Zeit der Verbindungscanal ganz schliesst und wir dann eine wirkliche Orbitalcyste vor uns haben. Ich möchte in dieser Hinsicht nur noch einmal auf den Befund des linken Auges des Falles I und auf die Fig. 2 und 4 auf Taf. I verweisen.

Die äussere Wand der Cyste wird wohl in der Regel lediglich durch ein Gewebe dargestellt werden, das histologisch sich der Sklera vollkommen gleich verhält, sie ist natürlich dünner als die Sklera selbst.

Ich glaube, es ist ohne Weiteres verständlich, dass wir gelegentlich auch Reste einer Aderhautanlage in der äusseren Wand finden können, besonders dann wird dies der Fall sein, wenn der Beginn der Cystenbildung relativ spät fällt.

[1]) Das Zustandekommen dieser schematischen Abbildungen ist auf die Bemühung meines Collegen Dr. med. et phil. Gürber, Assistenten am hiesigen physiol. Institut zurück zu führen, wofür ich auch an dieser Stelle ihm verbindlichsten Dank ausspreche.

Die vielfach beobachteten, in das Innere des Cystenraumes vorspringenden Leisten oder partiellen Scheidewände zwischen Cyste und Bulbusinnerem bestehen nach meinen Befunden aus Bindegewebe und enthalten Gefässe. Wie es von dem das Auge umschliessenden Mesoderm aus zur Bildung solcher Leisten kommen kann, ist unschwer zu verstehen und ich verweise in dieser Beziehung auf die beigefügten Figg. 5, 6, 7, 8 u. 9 auf Taf. I u. II, sowie auf die Abbildung in meiner früheren Abhandlung.

Ich will zum Schlusse nicht unterlassen zu betonen, dass ich aus meinen Befunden keine Anhaltspunkte bekam, dass ein Entzündungsprocess in der Genese der Orbitalcyste irgend eine Rolle spielt.

Zur Genese des Mikrophthalmos.

Eine vergleichende Betrachtung der beiden oben beschriebenen, verschieden grossen Augen des Kaninchenfoetus mit einander sowie mit ungefähr gleich alten, normal gebildeten Augen bietet Anhaltspunkte für die Genese des Mikrophthalmos. Da letztere noch sehr wenig geklärt ist, will ich versuchen an der Hand meiner Befunde darauf einzugehen.

Betrachten wir zunächst in aller Kürze die in der Literatur niedergelegten Anschauungen über die Genese des Mikrophthalmos.

Kundrat ist der Ansicht, „dass die Mikrophthalmie keine einfache Missbildung des Auges, sondern in den meisten Fällen durch eine Entwicklungshemmung des Kleinhirns bedingt sei".

Auf Parallelstörungen an Gehirn und Auge machen auch Rindfleisch (v. Graefe's Archiv für Ophthalm. Bd. XXXVII. 3. S. 192) und Bernheimer (Archiv für Augenheilkunde XXVIII. Bd. 1894, S. 241) aufmerksam.

Nach Arlt entsteht der Mikrophthalmos durch einen verspäteten, unvollständig oder gar nicht zu Stande ge-

kommenen Verschluss der foetalen Augenspalte, wenn es auch nahe liege, die Ursache dafür in den Centralorganen zu suchen, so lasse sich doch die Annahme, dass die Ursache eine rein örtliche, in der Orbita gelegene sein könne, nicht von der Hand weisen. Bezüglich des Wesens dieser örtlichen Störung meint Haab, dass die Theorie von dem Offenbleiben, verspäteten oder partiellen Schluss der Foetalspalte für die Genese des Colobomes nicht fest gehalten werden könne, die Ursache läge vielmehr vermuthlich in der Gefässentwicklung innerhalb der werdenden Chorioidea und Sklera. Er bezeichnet hierher gehörige Fälle als foetale Phthisis nach Entzündung.

Nach Wedl und Bock „hat es den Anschein, dass der Behinderung des Wachsthums des Bulbus eine foetale Erkrankung in der Orbita und deren Gebilden, ein Symblepharon, vielleicht auch eine intrabulbäre Hemmungsbildung zu Grunde liegt". Näheres über die Art dieser Hemmungsbildung geben sie nicht an.

Die Mehrzahl der Ophthalmologen hat sich in der letzten Zeit der von Deutschmann aufgestellten Entzündungstheorie zugewendet.

Manz hat folgende Auffassung (Graefe-Sämisch 1876): Vor Allem ist hier (bei der Störung des Schlusses der Augenspalte) an die Blutgefässe zu denken, welche durch den Foetalspalt eindringen und im embryonalen Auge so mächtig entwickelt gefunden werden.

Später sagt er (v. Graefe's Archiv f. Ophthalm. 1880): „Es lässt sich denken, dass eine abnorme Entwicklung der eingedrungenen Gefässe die übrigen Gewebsanlagen verdrängte etc.", er bezeichnet den Process geradezu als eine Gefässhypertrophie.

Die Auffassung von C. Hess unterscheidet sich von der Manz'schen wesentlich darin, dass er den Gefässen bei dem Process nur eine untergeordnete Rolle zuerkennen kann; als das wesentliche Moment bei der Entstehung des

Mikrophthalmos etc. sieht er eine Verschiebung der Differenzirungsgrenzen in dem (mesodermalen) Bildungsgewebe, das einerseits die Hüllen des Auges und andererseits Glaskörper aus sich hervorgehen lässt, zu Ungunsten des Glaskörpers an.

„Gewiss eine Rolle spielen die Gefässe bei der Erhaltung des Gewebes, aber sie sind nicht das Wesentliche, die Bildung bestimmende."

Hess glaubt die atypische Bindegewebsbildung und nicht die Gefässentwicklung als das Maassgebende ansehen zu sollen. Auf eine einheitliche Erklärung aller Formen von Mikrophthalmos und verwandter Missbildungen verzichtet C. Hess.

Tartuferi sucht den Grund in einer intrauterinen Keratitis, Martin in einer verminderten Bildungsenergie, v. Grolmann meint, dass es sich nicht mit Sicherheit entscheiden lasse, ob hier eine Hemmungsbildung oder das Resultat einer Entzündung vorliege.

Es ist damit die Zahl der aufgestellten Hypothesen noch nicht erschöpft, doch glaube ich mich mit den erwähnten begnügen zu sollen. Es ergeht zur Genüge daraus hervor, dass es bis jetzt durchaus noch nicht gelungen ist, die Entstehung des Mikrophthalmos einheitlich zu erklären.

Im Folgenden wird nun der Verfasser versuchen, im Hinblick auf seine Untersuchungsresultate, vor Allem, wie erwähnt, im Hinblick auf die beiden verschieden grossen Augen des oben beschriebenen Kaninchenfoetus eine Erklärung des Zustandekommens eines Mikrophthalmos zu geben.

Vergleichen wir einmal die beiden erwähnten Augen, wovon das eine Auge ungefähr um $^1/_8$ kleiner ist als das andere. Es dürfte dieses Auge wohl den am frühzeitigsten untersuchten Mikrophthalmos darstellen. Ich vermuthe, dass übrigens auch das grössere der beiden Augen nicht ganz die normale Grösse hat, doch kann ich das nicht mit Sicherheit entscheiden, da ich einmal nicht ganz genau das Alter des

Kaninchenfoetus kenne und dann auch keine grössere Anzahl von gleich alten oder doch nahezu gleich alten Augen zum Vergleich besitze. Ich besitze zum Vergleich nur die Augen frisch geworfener Kaninchen und eines Foetus, der etwas kleiner war. Von dem Auge dieses etwas kleineren Kaninchenfoetus bringe ich zum Vergleich eine bei gleicher Vergrösserung gemachte Abbildung und möchte mir erlauben, vor allem auf die Grösse und Form der Linse und auf den Glaskörperraum aufmerksam zu machen (siehe Fig. 10 auf Taf. II).

Abgesehen von den in annähernd gleicher Weise vorhandenen Missbildungen (Orbitalcyste, Colobombildung etc.) fällt an dem kleineren Auge (Fig. 7 auf Taf. II) sofort auf, dass die Linse noch das ganze Bulbusinnere ausfüllt und dass sie grösser ist als an dem anderen Auge (Fig. 5 auf Taf. II), und stärkere Structurveränderungen darbietet, dass von einer Ausbildung der vorderen Kammer noch so gut wie gar nichts vorhanden ist, während am anderen Auge sowohl die vordere Kammer gebildet ist, als auch zwischen Linse und Netzhaut sich ein Hohlraum befindet. Da die zu grosse Linse noch die vordere Kammer ausfüllt, konnten die Irisanlagen nicht auswachsen und wir haben auch, abgesehen von der Iriscolobomstelle keine entsprechend dem Alter des Auges der Fläche nach ausgespannte Iris, sondern nur einen Stummel von Iris. Ich berücksichtige hierbei sehr wohl, dass auch an dem grösseren Auge die Iris durchaus nicht normal gebildet resp. ausgewachsen ist und bin darüber orientirt, dass die Irisanlagen relativ spät der Fläche nach auswachsen.

Die Annahme, dass es wohl zu einer dauernden Abnormität in der Flächenausdehnung der Iris gekommen wäre, gewinnt auch durch den Umstand eine Stütze, dass die foetale Verbindung der Irisanlage mit der gefässhaltigen Linsenkapsel sich noch nicht gelöst hatte und wir bekommen ja durch die Betrachtung des anderen Auges

(siehe Fig. 5 auf Taf. II), so sehr die Bedeutung der rechtzeitigen Rückbildung dieser Verbindung für die Flächenausdehnung der Iris vor Augen geführt. — Auch die Hornhaut steht auf einem etwas früheren Entwicklungsstadium als am anderen Auge.

Welche der beschriebenen Veränderungen sind nun wohl primär, welche secundär?

Von grosser Wichtigkeit für die Beantwortung dieser Frage erachte ich den Umstand, dass die Linse im kleineren Auge nicht nur im Vergleich zur Grösse des Bulbus relativ gross ist, (was ja bei der embryonalen Linse überhaupt der Fall ist im Vergleich zu später), sondern dass die Linse thatsächlich bedeutend grösser ist als sie in dem vorliegenden Entwicklungsstadium sein darf (man vergleiche die Grösse der Linse in dem Auge des etwas kleineren Kaninchenfoetus) (siehe Fig. 10 auf Taf. II), was ja sofort auch erhellt aus der vergleichenden Betrachtung des linken und rechten Auges. — Wir können für unseren Fall sagen: Zuerst traten Störungen bei der Abschnürung oder dem darauf folgenden Wachsthum der Linse auf. Die Folge dieser Störungen in der Ausbildung der Linse war von Seiten der Linse selbst, dass sie zu voluminös wurde und blieb, dass sie längere Zeit als dies normaler Weise beim Embryo der Fall ist, fast das ganze Bulbusinnere ausfüllte. Da die Ausbildung der Linse selbst nicht in normaler Weise erfolgte, bildete sich auch die gefässhaltige Linsenkapsel nicht zur rechten Zeit zurück, es kam nicht, ja es konnte nicht zur Ausbildung von Glaskörper kommen, denn das Hereinwuchern des Mesoblasten von unten her konnte ebenfalls nicht in normaler Weise vor sich gehen. Damit trat weiterhin ein Hinderniss für den Verschluss der secundären Augenblase ein, die untere Bulbuswand konnte sich überhaupt nicht in entsprechender Weise ausbilden, es kam in der Folge durch den intraocularen Druck zur Skeralektasie, zur Orbitalcyste.

Digitized by Google

Die andere Erklärungsmöglichkeit, dass nämlich die primäre Störung in der nicht rechtzeitig erfolgenden Abschnürung der Glaskörperanlage von dem Mesoblasten, der zur äusseren Umhüllung der secundären Augenblase sich ausbildet, zu suchen ist, hat nach meinen Befunden weniger Wahrscheinlichkeit für sich. Auch scheint mir dafür, dass das erste ursächliche Moment für diese Störungen in der Linse zu suchen ist, der Umstand zu sprechen, dass Veränderungen, in der Linse bei Colobombildung, bei Mikrophthalmos etc. fast nie vermisst werden, ja hie und da, wie das nach obigem Erklärungsversuch durchaus möglich ist, die einzige bleibende Störung darstellen. — In Fällen, wo eine Verziehung der Linse nach hinten statt hat, müssen wir wohl diese Verziehung, als einen zum grössten Teil secundären Act auffassen, der durch Retraction des im Glaskörper persistirenden embryonalen Bindegewebes (Bindegewebsstrang vom Sehnerven zur Linse) zu Stande kam, oder dadurch, dass der Glaskörper und der persistirende Bindegewebszapfen nicht entsprechend der Grössenzunahme des Auges wuchsen.

Als eine weitere, wenig wahrscheinliche Möglichkeit wäre noch zu beachten, dass es zu Störungen in der Bildung der Linse, zu Veränderungen in derselben kommt, weil die Bildung ihrer Gefässkapsel zu spät erfolgt.

Ich glaube, dass Fälle, wo schwere Entwicklungsstörungen des Auges sich fanden, die Linse aber vollständig gefehlt haben soll (z. B. Fall Beeker) nicht als directe Gegenbeweise gegen obige Ausführungen gelten können, auch der Umstand nicht, dass bei Thieren, bei welchen es überhaupt nicht zur Bildung einer Linse kommt, trotzdem eine secundäre Augenblase sich bildet. Im ersteren Falle können Entwicklungsstörungen sich geltend gemacht haben, die einmal die Bildung der Linse ganz unmöglich machten, dann aber auch den Verschluss der foetalen Augenspalte ungünstig beeinflussten, auch möchte ich für solche Fälle

immerhin die Möglichkeit, ja die Wahrscheinlichkeit vorläufig offen lassen, dass die Linse zwar gebildet wurde, aber gleich derartige Veränderungen erlitt, dass sie wieder vollständig verschwand, resorbirt wurde. Für den zweiten Fall wäre zu bedenken, dass — wenn ja auch durchaus sicher stehen mag, dass bei manchen Geschöpfen eine sekundäre Augenblase ohne Bildung der Linse überhaupt zu Stande kommt — doch daraus sicher nicht als zwingende Folgerung hervorgeht, dass in Fällen, wo normaler Weise die secundäre Augenblase sowohl durch die Linse als den Mesoblasten gebildet wird, kein Abhängigkeitsverhältniss der die secundäre Augenblase bildenden Processe besteht, dass Störungen der Bildung, ja auch Mangel der Bildung des einen oder anderen Theiles sich nicht gegenseitig beeinflussen. Ich möchte im Gegentheil annehmen, dass ein solches Abhängigkeitsverhältniss besteht, dass Differenzirungsstörungen der einzelnen Gebilde des Auges sich gegenseitig beeinflussen können.

Nach dem Voraufgeschickten halte ich mich berechtigt, folgende Schlüsse zu ziehen: Entwicklungsstörungen der Linse sind wahrscheinlich mehr als ätiologischer Factor für manche Störung in der Entwicklung des Auges in Betracht zu ziehen, als dies bis jetzt geschah. Manche angeborene Anomalie der Linse ist nicht dadurch entstanden, dass die Glaskörperanlage sich nicht rechtzeitig von der Anlage für Aderhaut und Sklera abgeschnürt hat, sondern die Bildungsstörung der Linse ist wohl sehr häufig das Primäre, sie verhindert mechanisch die Bildung des Glaskörpers, sie ist Schuld daran, dass die Glaskörperanlage sich nicht rechtzeitig von der Anlage für Aderhaut und Sklera trennt; die veränderte Linsenbildung ist des weiteren wohl die Ursache für die zu späte Rückbildung oder Umbildung der gefässhaltigen Linsenkapsel.

Somit glaube ich eine einheitliche Erklärung für die Genese des Mikrophthalmos dahin geben zu sollen,

dass wir denselben als das Resultat einer Verschiebung der Differenzirungsgrenzen der einzelnen Gebilde des Auges zu einander und zwar vornehmlich zu Ungunsten der Glaskörperbildung auffassen. Sehr häufig, wenn nicht immer dürfen wir das primär denselben veranlassende Moment in einer Bildungsstörung der Linse suchen. Wirkt der von der Linse ausgehende die Glaskörperbildung vornehmlich hemmende Einfluss nicht zu stark ein, dauert er vor allem auch nicht zu lange an, so können sich schliesslich noch alle Theile des Auges normal entwickeln, wir hätten dann ein zwar wohlgebildetes, lediglich im Vergleich zum normalen Auge etwas kleineres Auge vor uns. Nur die Linse wird Veränderungen ihrer Structur oder wenigstens eine geringe Formveränderung aufweisen, falls wir dieselben nicht zu spät zur Untersuchung bekommen. Ist hingegen die von der Linse ausgehende Bildungshemmung des Auges, des Glaskörpers in erster Linie, eine starke und lange andauernde, dann kann es zu allen möglichen weiteren Folgezuständen: Colobombildung der verschiedensten Art, Skleralektasieen etc. kommen.

Des Verfassers Auffassung von der Genese des Mikrophthalmos unterscheidet sich daher wesentlich von den bisherigen dadurch, dass er das primäre ursächliche Moment für die in Frage kommende Entwicklungsstörung in das abnorme Verhalten der Linse verlegt, im übrigen steht er ganz auf dem Boden der Hess'schen Auffassung. Verfasser ist sich wohl bewusst, dass zur vollständigen Sicherstellung der gegebenen Erklärung noch weitere bestätigende Befunde nothwendig sind, doch glaubt er schon jetzt die Ansicht äussern zu dürfen, dass sich auf genannte Weise alle bis jetzt beobachteten Fälle von Mikrophthalmos ohne zu weitgehende Hypothesen erklären lassen.

Wenn ich zum Schlusse noch Stellung zu der einen und anderen aufgestellten Theorie nehmen soll, so muss ich zunächst bezüglich der Entzündungstheorie sagen, dass es

ja gewiss vereinzelte Fälle geben mag, wo eine Entzündung primär eine Rolle in der Genese des Mikrophthalmos spielt, eine allgemeinere Bedeutung dürfte jedoch der Entzündungstheorie nicht beizumessen sein. — Secundär kann es natürlich zur Entzündung in den verschiedenen Theilen des Auges kommen. — Infolge einer foetalen Entzündung kommt es in der Regel zur Atrophia, zur Phthisis bulbi, gewöhnlich aber nicht zu dem, was wir unter Mikrophthalmos zu verstehen haben.

Die Anschauung, dass gleichzeitig beim Mikrophthalmos Störungen in der Entwicklung des Gehirns vorkommen, ist gewiss zu berücksichtigen. Mit einem auf eigne Untersuchungen gegründeten Urtheil, glaube ich vorläufig zurückhalten zu müssen. Ich besitze zwar das Gehirn des oben öfters erwähnten Kaninchenfoetus in eine Schnittserie zerlegt, doch muss ich passendes Vergleichsmaterial abwarten. Jedenfalls aber ist die Annahme kaum angängig, dass es schon zu einer ganz mangelhaften Anlage der primären Augenblase in Folge Entwicklungsstörung des Gehirns gekommen ist; auf diese Weise könnten wir vielleicht viel hochgradigere Entwicklungsstörungen des Auges, nicht gut aber den Mikrophthalmos erklären.

Des Verfassers Standpunkt zu den übrigen aufgestellten Theorieen geht zum grossen Theil aus dem oben Gesagten hervor, zum Theil habe ich der schon anderweitig erfolgten Zurückweisung nichts hinzuzufügen. Ein Eingehen darauf ist daher überflüssig.

Zur Genese der Aderhaut-Netzhautcolobome, der typischen und atypischen Iriscolobome, der Irideremie, der Korektopie.

Das nach unten, innen unten gelegene Colobom der Aderhaut ist die Folge eines zu späten oder überhaupt mangelhaften Verschlusses der foetalen Augenspalte und hat mit einer foetalen Entzündung nichts zu thun. (Das atypische Aderhautcolobom s. S. 45 unten.) Darüber herrscht

zur Zeit ziemlich weitgehende, wenn auch keine vollständige Uebereinstimmung. Es mag übrigens hierbei bemerkt werden, dass wir es bei dem klinischen Bild des Aderhautcolobomes in anatomischer Hinsicht nicht immer mit einem vollständigen Defect der Aderhaut, derart, dass jede Andeutung derselben fehlt, zu thun haben. Es handelt sich wohl hier und da nur um eine mangelhafte Differenzirung der Aderhaut und vollständigen Mangel des Pigmentes. In gleicher Ausdehnung wie das Colobom der Aderhaut kann sich ein Colobom der Netzhaut finden. Ich habe in dieser Hinsicht folgende Variationen beobachtet: streckenweises Fehlen von Aderhaut und beider Blätter der Netzhaut; — in der weitaus grösseren Ausdehnung des Colobomes der Aderhaut fehlte nur das Pigmentepithel der Netzhaut, streckenweise auch nur das Pigment, während die Epithelzellen erhalten waren, — das erhaltene innere Netzhautblatt kann anfänglich ganz normal sein, ja kann auch dauernd normal bleiben, in anderen Fällen wird es im Laufe der Zeit atrophisch.

Es ist nicht schwer, alle diese Variationen aus verschiedengradigen Störungen im Schlusse der foetalen Augenspalte und deren eventuellen Folgezuständen zu erklären. (Man vergleiche die verschiedenen Abbildungen Fig. 1, 2, 3, 4, 5, 6, 7, 8 u. 9 auf Taf. I u. II).

Zur leichteren Orientirung über die möglichen Variationen können auch die beigegebenen Schemata über den Einstülpungsprocess der primären Augenblase und die Art und Weise des Verschlusses der foetalen Netzhautspalte dienen (Fig. 22—26 auf Taf. III). Man kann sich an der Hand derselben unschwer vorstellen, dass das Colobom der Netzhaut die verschiedenartigste Ausdehnung besitzen kann, dass ein Ausbleiben der Verwachsung beider oder auch nur eines Blattes möglich ist. Mangelt bloss die Pigmentirung an und in der Umgebung der Verschlussstelle, so sei daran erinnert, dass auch bei normalem Verschluss der Augenspalte die Naht-

stelle eine Zeit lang des Pigmentes entbehrt. Dass dieses Ausbleiben der Pigmentirung bei Störungen im Verschluss der Spalte dauernd sein kann und in grösserer Ausdehnung sich einstellen kann, kann man sich leicht vorstellen. — Warum verbreitert sich in der Regel nach hinten die Ausdehnung des Pigmentmangels, des Coloboms überhaupt? Ueber diese und manche andre Frage kann man sich nur in Hypothesen ergehen, so lange als die Art und Weise des Verschlusses der Foetalspalte bei den Säugetieren nicht nach allen Richtungen durch die entwicklungsgeschichtliche Forschung sicher gestellt sein wird.

Das typische, nach innen unten gelegene Iriscolobom hat man schon immer im Zusammenhang gebracht mit einem mangelhaften Schluss der Augenspalte. Man sagte, wegen des Ausbleibens der Aderhautbildung hat sich auch die Iris nicht bilden können, da man sich der meiner Ansicht nach nicht ganz berechtigten Anschauung hingab, dass die Iris aus der Aderhaut gewissermassen hervorwachse. Nun machten aber die Fälle, wo lediglich ein Iriscolobom und ein solches des Ciliarkörpers ohne Aderhautcolobom bestand, der Erklärung bereits Schwierigkeiten, da für solche Fälle, mit der genannten Erklärung nicht gut was anzufangen ist; auch der umgekehrte Fall — Aderhautcolobom ohne Iris und Ciliarkörpercolobom — passte nicht in den Rahmen dieser Erklärung.

Ich möchte zunächst hier auf die Entwicklungsgeschichte zurückgreifen und darauf aufmerksam machen, dass gleichzeitig mit der Bildung und Abschnürung der Linse ringsherum von vorn her und zwar von dem vorderen Ende der Netzhaut der Mesoblast in das Auge hereinwächst, dass dieses Hereinwuchern des Mesoblasten unten im Bereich der foetalen Augenspalte allerdings am mächtigsten entwickelt ist. Dieser hereinwachsende Mesoblast steht allüberall mit der getässhaltigen Linsenkapsel in Verbindung und hilft diese bilden. Diese Verbindung ist im Bereich

der foetalen Augenspalte am stärksten, ebendaselbst scheint auch die gefässhaltige Linsenkapsel am stärksten entwickelt zu sein und am längsten sich zu erhalten.

Ich halte diese Thatsache, dass auch vorn, wo die Irisanlage sich später bildet, ringsherum der Mesoblast in das Auge hereindringt, für sehr wichtig, einmal für die Entwicklung der Iris und des Ciliarkörpers, dann aber deshalb, weil aus der nicht rechtzeitig erfolgenden Trennung dieses vorn zwischen Ektoblast und Linse hereindringenden Mesoblasten von dem zu Glaskörper sich umbildenden Mesoblasten, von der gefässhaltigen embryonalen Linsenkapsel sich Störungen für die Entwicklung der Iris und des Ciliarkörpers ergeben.

Ich glaube, dass die Iriscolobome, nach welcher Richtung sie sich auch immer befinden mögen, sich ganz einheitlich dadurch erklären lassen, dass wir sagen: Ein Colobom der Iris kommt dann zu Stande, wenn die im foetalen Leben bestehende Verbindung des vorn zwischen Ektoblasten und der Linse eindringenden Mesoblasten mit der gefässhaltigen Linsenkapsel sich nicht rechtzeitig oder überhaupt nicht löst; es kann dann die Irisanlage einfach nicht der Fläche nach sich ausbreiten, nicht in die vordere Kammer hereinwachsen, weil sie durch die genannte Verbindung festgehalten, ja nach hinten verzogen wird. Es findet sich das Colobom der Iris in der Regel nach innen unten, wo die Verbindung des Mesoderms mit der Linsenkapsel am mächtigsten entwickelt ist und wo Störungen im Verschluss der foetalen Augenspalte gar leicht Veranlassung dazu geben können, dass diese Verbindung sich nicht rechtzeitig löst. Ist dies aber der Fall, dann ergibt sich daraus ein rein mechanisches Hinderniss für die Ausbildung der Iris. — In anderen seltenen Fällen löst sich diese Verbindung an einer anderen Stelle nicht rechtzeitig und es kommt dann hier zur Bildung eines Colobomes. Es wäre sonach die Möglichkeit vorhanden, dass Iriscolobome nach jeder Richtung auftreten. Mit dem Fortschreiten unserer Kenntnisse über die Entwicklung des

Auges, bei der wiederholten Untersuchung früher Stadien solcher Hemmungsbildungen werden sich die Gründe für das Entstehen der atypischen Iriscolobome, d. h. für die Verzögerung der Rückbildung der Verbindung des vorn in das Auge hereindringenden Mesoblasten mit der Linsenkapsel mit Sicherheit feststellen lassen. Ich glaube mich zu der Vermuthung berechtigt, dass anormale Entwicklung und Lagerung der Linse eine Rolle hierbei spielen können.

Mit der Annahme dieser Erklärung und bei Berücksichtigung des Umstandes, dass in deu Fällen, wo die rückwärts ziehende Verbindung des Mesoblasten mit der Linsenkapsel sich nicht de norma rückbildet, auch Störungen in der Rückbildung der Pupillarmembran ziemlich regelmässig vorkommen werden, lassen sich meiner Meinung nach nicht bloss die nach den verschiedensten Richtungen befindlichen Iriscolobome ungezwungen erklären, sondern auch alle möglichen beobachteten Variationen (Brückencolobom etc.). Zur Orientirung bitte ich die beigegebenen Abbildungen heranzuziehen.

Dieselbe Erklärung, die Verf. für das Iriscolobom gab, darf wohl sicher auch für die Irideremie und die Korektopie herangezogen werden. Es handelt sich hier meiner Meinung nach nur um graduelle Unterschiede. In dem linken Auge des an zweiter Stelle oben beschriebenen Kaninchenfoetus wäre es wahrscheinlich zu einer sogenannten Irideremie gekommen; es ergänzen sich die beiden Augen für das Verständniss der Genese der in Frage stehenden Missbildungen in einer sehr erfreulichen Weise. Es ist an diesem linken Auge die Iris, abgesehen von der Colobomstelle nach innen unten, zwar gebildet, aber ihre flächenhafte Ausdehnung ist nicht überall gleich und überhaupt etwas zurückgeblieben gegenüber der eines normal gebildeten Auges. — Was für Gründe finden wir nun hierfür? Die Iris hat sich nicht in normaler Weise der Fläche nach ausdehnen können und zwar anscheinend aus verschiedenen

Gründen: es hat sich die vordere Kammer nicht zur normalen Zeit gebildet und es findet somit die Iris rein mechanisch ein Hinderniss, ausserdem aber wird der Ciliarkörper und damit auch die Irisanlage durch einen mit der Linsenkapsel in Verbindung stehenden Strang zurückgezogen; in geringem Grade hinderlich dem Auswachsen der Iris kann auch wohl die ausgedehnte Persistenz der Pupillarmembran sein. — Die Ursache nun aber aller dieser Bildungsanomalieen ist wohl in erster Linie die atypische Entwicklung, die Veränderung der Linse.

Ich habe erwähnt, dass die flächenhafte Ausdehnung der Iris an dem linken, aber auch an dem rechten Auge eine unterschiedliche sei, es lässt sich dieser Umstand ganz leicht und ungezwungen aus der nicht überall gleichstarken Einwirkung der oben erwähnten Hinderungsmomente ableiten. Es steht ja auch die klinische Erfahrung, dass die Iris bei der sogenannten Irideremie nicht an allen Stellen gleich kümmerlich entwickelt ist, damit im Einklang.

Die Annahme einer Entzündung als Ursache für die Irideremie muss ich für meinen Fall gänzlich abweisen. Spielt die Entzündung überhaupt eine Rolle bei der Genese der Irideremie, so dürfte dieses ätiologische Moment doch wohl sehr selten in Betracht kommen, jedenfalls seltener als die vorhin genannten Factoren. Vielleicht darf ich überhaupt jetzt schon meine Ansicht dahin äussern, dass die Entzündung in der Genese der Irideremie kaum eine Rolle spielt.

Acceptiren wir die obige Erklärung für das Zustandekommen des Iriscolobomes und der Irideremie, so begreifen wir auch leicht, wie es zur Bildung einer sogenannten Korektopie kommen kann. Es hat in diesen Fällen nur kurz über den normalen Zeitpunkt hinaus die Verbindung des von vorn hereindringenden Mesoblasten mit der Linsenkapsel weiter bestanden, sich dann aber gelöst, so dass nun, wenn auch etwas zu spät, die Iris der Fläche nach sich

ausdehnen konnte. Eigene sowie auch von anderen Seiten gemachte klinische Beobachtungen eines gleichzeitigen Vorkommens von Korektopie, peristirender Pupillarmembran und mässig ausgedehntem Aderhautcolobom nach innen unten können in bestätigendem Sinne für die genannte Genese der Korektopie verwerthet werden. Dass Verlagerungen der Linse, ungleichmässige Ausbildung der vorderen Kammer zur Bildung einer Korektopie führen können, geht aus dem vorhin Gesagten und aus der Betrachtung der Fig. 7 auf Taf. II zu Fall II ohne Weiteres hervor.

In dem unter V. oben beschriebenen Fall (Seite 15 u. d. f.) bestand eine Korektopie; es ist dies wohl das erste Mal, dass eine anatomische Untersuchung eines Auges mit Korektopie vorgenommen werden konnte. Es tritt in diesem Falle allerdings die Korektopie neben den anderen Bildungsanomalieen zurück (partieller Zonuladefect, Lenticonus, Arteria hyaloidea persistens, Sehnervencolobom etc.). Ich verweise auf die Fig. 14 und 16 auf Taf. I u. II.

Es dürfte wohl am richtigsten sein, die Korektopie gewissermassen als ein geringes eben angedeutetes Iriscolobom aufzufassen. Die Annahme einer foetalen Perforationskeratitis zur Erklärung der Korektopie hat für den Verf. etwas Befremdendes, um nicht zu sagen Gewagtes.

Wer sich über die verschiedenen, gleichzeitig mit Korektopie beobachteten Störungen und die verschiedenen zur Erklärung gemachten Angaben orientiren will, den verweise ich auf die erst vor kurzem erschienene Arbeit von Best (Korektopie, von Graefe's Archiv f. Ophthalm. XL. Bd. 4. Abthlg. S. 198.)

Das Coloboma corporis-ciliaris befand sich nach den vorliegenden Befunden immer nur nach unten. Habe ich die richtige Vorstellung von der Genese des Ciliarkörpercolobomes, dann kann dasselbe auch nur entsprechend der foetalen Augenspalte vorkommen. Es kommt meiner Vorstellung und meinen Befunden nach dadurch zu Stande,

dass die Verbindung des in der Foetalspalte hereinwuchernden Mesoblasten mit der Gefässkapsel der Linse sich nicht rechtzeitig genug löst und rückbildet. Es ist dadurch der Verschluss der Netzhautspalte an dieser Stelle unmöglich gemacht. Nach der gemachten Annahme kann es sich bei dem Ciliarkörpercolobom von Anfang an nur um einen Defect des retinalen Antheils des Ciliarkörpers handeln, die mesodermale Anlage ist vorhanden. Es können sich jedoch aus rein mechanischer Ursache der Ciliarkörper und vor allem die Ciliarfortsätze nicht entwickeln.

Bleibt die genannte Verbindung des von aussen eindringenden Mesoblasten mit der Linsenkapsel sehr lange erhalten, dann wird es später beim Wachsthum des Auges zur Verziehung, und wohl auch zur Atrophie der Ciliakörperanlage, soweit sie vorhanden war, kommen. (Ich erlaube mir auf die Fig. 2 auf Taf. I und Fig. 6 und 9 etc. auf Taf. I zu verweisen.)

Löst sich der Zusammenhang des an andern Stellen als an der Foetalspalte eindringenden Mesoblasten mit der Linsenkapsel nicht, so kann es dadurch auch zu Bildungsanomalieen und späterer Verkümmerung des Ciliarkörpers kommen, ein wirkliches vollständiges Colobom, besonders auch des retinalen Antheils ist jedoch hiebei nicht möglich. (Siehe Fig. 7 auf Taf. II.)

Das an atypischer Stelle sich entwickelnde Aderhautcolobom — hierein fällt auch das Colobom der Maculagegend — ist in seiner Existenz durch anatomische Untersuchungen meiner Meinung nach noch nicht hinreichend sicher begründet. Kommen solche Colobome aber wirklich vor, so möchte ich zu ihrer Erklärung die Vermuthung aussprechen, dass während der Entwicklung des Auges, zu einer Zeit, wo die Linse das ganze Bulbusinnere ausfüllt, durch die ungleich dicke Gefässkapsel der Linse eine Druckwirkung auf die anliegende Netzhaut ausgeübt wird, wodurch diese in ihrer Ausbildung behindert wird,

wodurch es vor allem auch zur Behinderung und Verschiebung der Pigmentbildung kommen kann. Es kann hiebei auch zu einer Verklebung der einander anliegenden Schichten (Netzhaut und Linsenkapsel) kommen und nachträglich bei deren Lösung in Folge des sich doch noch ausbildenden Glaskörpers zu einer Zerrung an der Netzhaut — auch ein Moment, welches eine nicht normale Netzhautbildung und Pigmentverschiebung erklären könnte. Verfasser konnte sich davon überzeugen, dass eine solche ungleiche Entwicklung der foetalen Linsenkapsel, besonders an Stellen, wo ein etwas stärkerer Linsenzerfall statt hat, vorkommt. Von den meisten Autoren wird speciell das Colobom der Maculagegend als eine centrale Chorioiditis (wohl besser Chorioretinitis) aufgefasst und zwar vornehmlich auf Grund klinischer Beobachtungen. Ich bin gleich C. Hess der Ansicht, dass bei der Beurtheilung solcher Fälle die grösste Vorsicht geboten ist. Seit längerer Zeit schenke ich den hier in Betracht kommenden klinischen Befunden besondere Aufmerksamkeit und weiss daher sehr wohl, dass das klinische Bild einer Chorioretinitis ganz leicht solche angeborene Fehler vortäuschen kann. Meist bringt die Anamnese darüber Aufschluss, doch nicht immer. Bei einer genauen Untersuchung wird sich aber in den meisten Fällen die Entscheidung, ob der eine oder der andere Zustand vorliegt, bestimmt treffen lassen.[1])

Zur Genese der Linsencolobome.

Ueber die Genese der Linsencolobome sind eine Reihe von Hypothesen aufgestellt worden.

---

[1]) Die auf der Ophthalmologenversammlung 1897 von E. v. Hippel ausgesprochene Vermuthung, dass foetale oder während der Geburt auftretende Blutungen in der Netzhaut speciell auch in der Maculagegend zu dem klinischen Bild des Colobomes schliesslich führen können, scheint dem Verf. viel Wahrscheinlichkeit zu besitzen.

Becker sah die Ursache des Linsencolobomes in einer ungleichmässigen Spannung der Zonula Zinnii. Er sagte: „Für die unsymmetrische Entwicklung des Aufhängebandes der Linse kennen wir eine Ursache in der zu späten Schliessung der Augenspalte, wie sie sich durch ein Colobom der Iris kundgiebt; das Linsencolobom ist fast immer mit einer leichten Missbildung des Orbiculus ciliaris verbunden, indem an der Stelle, wo dieser sich zu schliessen pflegt, einer oder mehrere Ciliarfortsätze fehlen und der Ciliarkörper nur angedeutet ist. Dadurch wird die Zonula gespannt, wenn sie überhaupt vorhanden ist, wahrscheinlich fehlt sie aber dort ganz. Die Folge davon ist, dass die Linse sich an dieser Stelle unter geringerem Drucke von Seiten der Zonula befindet und deshalb eine Einbuchtung des Randes mit Verbreiterung des durch totale Reflexion bedingten Contours, an dem der Linsenrand erkennbar wird, entsteht."

Verfasser hat in einer früheren Arbeit seine Ansicht dahin geäussert, dass diese Erklärung für einen Theil der Linsencolobome speciell auch für die am häufigsten beobachteten nach unten gelegenen Colobome nicht recht annehmbar ist. Es ist von dem Verf. damals auch darauf hingewiesen worden, dass die Bildung eines Linsencolobomes, wenigstens des typischen, nach unten gelegenen schon vor die Bildung der Zonula fällt, sicherlich fallen kann und schon aus diesem Grunde die ungleiche Zonulaspannung nicht für die Genese des Linsencolobomes verantwortlich gemacht werden kann.

Wenn Becker die Ansicht aussprach, dass beim Fehlen eines oder mehrerer Ciliarfortsätze oder bei mangelhafter Bildung des Ciliarkörpers es auch zur mangelhaften Bildung der Zonula Zinnii komme, so bin ich in der Lage, den Gegenbeweis anzutreten — auch bei vollständigem Fehlen der Ciliarfortsätze und mangelhafter Bildung des Ciliarkörpers kann es zur vollständig normalen Zonulabildung kommen. (Siehe Fig. 2 auf Taf. I.)

Es spricht dieser Umstand gegen obige Auffassung, kann jedoch natürlich nicht als stricter Gegenbeweis gegen die Theorie Becker's betrachtet werden.

Verfasser kann nun durch Präparate auch den weiteren Beweis liefern, dass es trotz mangelhafter, ungleichmässiger Bildung der Zonula nicht zur Bildung eines Linsencolobomes kommt.

Durch partielles Einreissen der Zonula kann es gewiss, wie Hess beobachtete, zur circumscripten Abflachung der Linsenkapsel kommen, aber nicht zur richtigen Colobombildung, wie auch C. Hess hervorhebt. (Siehe Fig. 16 auf Taf. II.)

Eine andere Hypothese ist von Heyl aufgestellt worden. Nach Heyl soll eine mangelhafte Entwickelung einzelner Aeste der embryonalen, gefässhaltigen Linsenkapsel ein Zurückbleiben in der Entwicklung des entsprechenden Linsensectors zur Folge haben können. Vielleicht möglich, aber sehr wenig wahrscheinlich.

Gerade die entgegengesetzte Auffassung hat C. Hess. Er sagt: „wenn von den in einer frühen Embryonalperiode normaler Weise um den Aequator der rasch wachsenden Linse ziehenden Gefässe der embryonalen gefässhaltigen Linsenkapsel einzelne länger als normal bestehen bleiben, wird durch diese ein Druck auf die Linse ausgeübt und das Wachsthum derselben mechanisch behindert. Die Gefässe können sich dann später noch ganz oder theilweise zurückbilden."

Eine weitere Hypothese ist von Bock aufgestellt worden. Er sieht die Ursache für die Einkerbung in einem mangelhaften Verschlusse der foetalen Augenspalte. Der in dieser letzteren als eine Leiste oder Zapfen fortbestehende Mesodermfortsatz, welcher gegen den untern Rand der Linse gekehrt ist, soll ein rein mechanisches Hinderniss für die völlige Entwicklung der Linse an der betreffenden Stelle bilden. Bock fügt hinzu, dass diese Erklärung nur für

die nach unten aussen gelegenen Linsencolobome gelten könne. Die Defecte nach oben liessen sich ohne weitgehende und unbewiesene Voraussetzungen nicht erklären. Verfasser hatte sich früher mit der Hypothese Bock's einverstanden erklärt, ist jedoch jetzt nicht mehr ganz der gleichen Ansicht.

Auf Grund meiner anatomischen Untersuchungen habe ich mir jetzt folgende Ansicht über die Genese der Linsencolobome gebildet.

Es ist bekannt, dass in einer gewissen Foetalperiode die Linse fast den ganzen Binnenraum des Bulbus ausfüllt. Kommt es nun bei der Entwickelung der Linse dazu, dass der Binnenraum der sich bildenden secundären Augenblase in der That vollständig durch die Linse ausgefüllt wird und dauert dieser Zustand auch länger an als in der Norm, dann bildet die zu grosse Linse ein mechanisches Hinderniss für den von unten hereinwachsenden Mesoblasten. Es kommt durch den hereindringenden Mesoblasten zu einem Druck auf die Linse. Dieser Druck wird zunächst von unten her in der Ausdehnung der foetalen Augenspalte stattfinden. — Hat sich ein Theil des Glaskörpers gebildet, so kann dann auch ein Druck von hinten nach vorn ausgeübt werden. — Durch den Druck, welchen der hereinwachsende Mesoblast ausübt, kann es zu Structurveränderungen mit mehr und mehr zunehmendem Zerfall der der Druckwirkung ausgesetzten Linsenparthie kommen. Diese veränderte Linsenzone kann in der Folge sich als eine Trübung darstellen oder aber die stark zerfallenen Parthieen werden im Laufe der Zeit resorbirt und es tritt an diese Stelle der Linse eine Lücke, ein Spalt.

Fragen wir uns nun, wie es kommt, dass die Linse eine Zeit lang den ganzen Binnenraum der sich bildenden secundären Augenblase ausfüllt, so wäre einmal zu denken an eine zeitliche Verschiebung der Ausbildung der gewöhnlich gleichzeitig sich bildenden Einstülpung der primären

Augenblase — von vorn (Linse) und unten (Mesoblast) — dann aber auch besonders daran, dass eine abnorme Bildung, eine Störung der Entwicklung der Linse ein zu grosses Volumen derselben veranlasst (Anhaltspunkte hierfür bieten meine Befunde). Im letzteren Falle, wo wir es von vornherein mit einer mehr minder stark veränderten Linse zu thun haben, gewinnt die Annahme von stärkerer Veränderung der Linsensubstanz durch den andringenden Mesoblasten noch mehr an Wahrscheinlichkeit.

Ueber einen Defect der Linse, welcher in der vorhin genannten Weise entstanden ist, kann die rudimentär persistirende embryonale Linsenkapsel hinwegziehen, ausserdem kann der Defect direct von einer Membran gleich der bleibenden Linsenkapsel überzogen werden. Da die Bildung der bleibenden Linsenkapsel ziemlich sicher ein Product der Linsenzellen ist und zur Zeit der Ausbildung des Colobomes noch kernhaltige Linsenfasern in der Umgebung derselben vorhanden sind, so begreifen wir, wie die nachträgliche Bildung einer solchen Kapsel möglich ist. Mit diesen Ausführungen decken sich die Resultate der anatomischen und klinischen Forschung. Man betrachte im Hinblick auf das eben Gesagte die Fig. 5, 6 u. 8 auf Taf. I u. II.

Somit hätte sich nach meinen Befunden für das an typischer Stelle bestehende Linsencolobom als primäre Ursache nicht ein persistirender Mesodermzapfen ergeben, der das Wachsthum, die Bildung der Linse nach dieser Richtung verhindert, sondern das Umgekehrte wäre der Fall — die zu grosse Linse hat dem Hereindringen des Mesoderm ein Hinderniss entgegengesetzt, es drängt der Mesoblast gegen die Linse an, allerdings auch eventuell die in ihrem Volumen sich mehr und mehr vergrössernde Linse gegen den hereindringenden Mesoblasten. Würde die Umwandlung des Mesoblasten in Glaskörper nicht überall in gleicher Weise erfolgen, würde dieselbe z. B. im unteren Bereich weniger rasch vor sich gehen, so könnte man der Vorstellung

Raum geben, dass auf diese Weise eine Verlagerung der Linse und eine vorübergehende Zugwirkung an den unteren Linsentheilen ausgeübt würde. Meine Befunde geben mir keine Anhaltspunkte für diese Vermuthung.

Wie steht's nun aber mit der Erklärung der nicht an typischer Stelle gebildeten Linsencolobome? Hier verlässt uns obige Hypothese, wir müssen uns nach einem anderen Entstehungsmodus umsehen. Durch meine anatomischen Befunde bin ich nun in der Lage, auch die an andern Stellen als unten befindlichen Linsencolobome, ohne, wie ich glaube, weitgehende Hypothesen zu erklären. Man betrachte die Fig. 15, 20 und 21 auf Taf. I u. II.

Auch hier sehen wir zum Theil scharf begrenzte Lücken in der Linse von Halbmondform. Bei der Durchsicht der Schnittserie ist leicht zu ersehen, dass diese Lücken nicht von vorn herein vorhanden waren, sondern dass sie eine Zeit lang von stark veränderter Linsensubstanz ausgefüllt wurden, welche allmählich ausfiel, resorbirt wurde. Aus den Präparaten und Zeichnungen geht weiterhin hervor, dass der Inhalt des Linsenkapselsackes sich theilweise entleert hat, dass die Kapsel nicht mehr in der gleichen Weise wie früher in Spannung gehalten wird. An vielen Schnitten sehen wir sie deshalb auch etwas gefältelt. Durch diese Fältelung der Kapsel wird ihr Zusammenhang mit der angrenzenden Linsensubstanz etwas lockerer. Ausserdem wird anscheinend in den von mir beobachteten Fällen noch ein Zug an der vordern Corticalis nach hinten ausgeübt. Dieser Zug hat zur Folge, dass sich die bekanntermaassen mit der Kapsel nur in lockerer Verbindung stehenden veränderten Linsenmassen von der Kapsel loslösen, abbröckeln, in ihrem Zerfall noch weiter fortschreiten und allmählich resorbirt werden. Werfen wir einen Blick auf die Fig. 15, 20 und 21 Taf. I u. II so sehen wir, wie dieser Process der Hohlraumbildung allmählich vor sich geht, wir sehen daselbst die sich ausbildenden Hohlräume an den zerfallenen Rindenpartieen.

Ein Blick auf die Fig. 7 Taf. II lässt uns muthmaassen, in welcher Weise ein seitlich gelagertes Colobom der Linse zu Stande kommen kann. An den Stellen a, a sehen wir eine circumscripte Linsenparthie, welche bei der Betrachtung mit stärkerer Vergrösserung deutliche Veränderungen darbietet. Lösen sich beim Wachsthum des Auges die Verbindungen der Linsenkapsel nach rückwärts und besonders zur Ciliarkörpergegend hin nicht rechtzeitig, so kommt es zur Zerrung der betreffenden Parthie (oder wie C. Hess meint, zu einem Druck in Folge der Schrumpfung, Rückbildung der gefässhaltigen Linsenkapsel), wodurch ein weiterer Zerfall und eventuell eine Abbröckelung der Parthie von der Kapsel mit allmählichem, stärkerem Zerfall und Resorption erfolgen kann.

Ich nahm somit für die Genese der Linsencolobome rein mechanische Momente in Anspruch und bin der Ansicht, dass es sich nicht von vornherein um einen Defect, eine nicht erfolgende Bildung der Linse an der Colobomstelle handelt, sondern zunächst um hochgradig veränderte, zerfallene Linsenmassen, die allmählich verschwanden.

Zur Anatomie und Genese des Sehnervencolobomes.

Die verschiedenen klinischen Beobachtungen über das Colobom des Sehnerven finden sich in den Arbeiten von Bock, Caspar und Manz zusammengestellt, und ich darf wohl im Interesse der Kürze darauf verweisen. Ich komme darauf nur insoweit zu sprechen, als es bei der Beschreibung und Deutung meines anatomischen Befundes nothwendig ist.

Anatomische Untersuchungen von Sehnervencolobom liegen nur wenig vor. (Bock, Falchi, Hess, Liebreich, Manz.) Das Sehnervencolobom, das Verf. Gelegenheit hatte zu untersuchen, fand sich gleichzeitig mit andern Bildungsanomalieen (Lenticonus posterior, Arteria hyaloidea persistens etc.; siehe den unter Nr. V [S. 15 u. d. f.] beschriebenen Fall.) Der bei der Beschreibung dieses Falles ausführlich be-

schriebene Befund soll hier im Vergleich mit den bereits vorliegenden klinischen und anatomischen Befunden in den Hauptpunkten wiederholt werden.

Die Papille zeigt in der oberen Hälfte eine unterschiedlich starke Ausbuchtung (man vergleiche den Horizontalschnitt durch die obere Papillengegend — Fig. 18 auf Taf. I unten rechts). Ihre Oberfläche ist überzogen durch stark atrophische, herübergezogene Netzhaut; dieselbe besteht der Hauptsache nach nur noch aus Gliazellen und -fasern und zeigt zahlreiche Hohlräume. Nach hinten anschliessend an diese obere Parthie der Papille finden wir den Sehnerven, dessen eigenthümliche Form und schiefer Verlauf an den Fig. 14 und 17, Taf. I hervortritt. Die Duralscheide des Sehnerven ist seitlich von der Papille ektasirt und zwar ganz besonders stark nach unten. Von einer Lamina cribrosa ist so gut wie nichts vorhanden. Aus der unteren Hälfte der Papille ragt ein bindegewebiger Zapfen in den Glaskörper herein, welcher ein starkes Gefäss (stärker als die Centralarterie) einschliesst. Eine Strecke weit finden wir um den bindegewebigen Zapfen herum Stützgewebe der Netzhaut, in der Hauptsache Gliazellen und -fasern, deren Zusammenhang mit der Netzhaut leicht zu ersehen ist (siehe Fig. 15, Taf. I).

Dieses Gewebe wird auch von anderen Seiten erwähnt, hat aber eine verschiedene Deutung erfahren (es wird von areolärem Bindegewebe etc. gesprochen). Ich kann mit Bestimmtheit angeben, dass es sich um Stützgewebe der Netzhaut handelt; es erinnert zum Theil an die Heerde bei multipler Sklerose. Hierbei möchte ich erinnern an die membranartigen oder wulstigen, durchscheinenden Gebilde von graulicher, bläulich weisser Farbe, welche man nicht so sehr selten vor der Papille sieht. (Siehe die Mittheilung von Caspar hierüber.) Diese dürften zum Theil wohl auch aus einem solchen Gewebe bestehen. Der vorhin erwähnte Zapfen, der von der unteren Hälfte der Papille ausgeht, zieht durch die Mitte des Glaskörpers hindurch und steht vorn im Zusammenhang mit der Linsenkapsel. Das durch denselben ziehende starke Gefäss theilt sich vorn in eine Anzahl kleinerer Gefässe, die sich in der Linsenkapsel ausbreiten. Dieses Gefäss nimmt seinen Ursprung aus einem starken Gefässe am Sehnervenrande in der Duralscheide des Sehnerven. Im letzteren werden die Centralgefässe vollständig vermisst. (Ein solcher Strang, der vom Sehnerven in den Glaskörper herein vorspringt, wird einigemal erwähnt (Boek, Mackrocki, Manz.)

Digitized by Google

Die Fortsetzung der Papille nach unten bildet ein grosser Hohlraum, dessen innere Auskleidung durch hochgradig atrophische Netzhaut gebildet wird, während wir als äussere Begrenzung die Duralscheide des Sehnerven haben. Dieser Hohlraum hat einen grösseren Durchmesser als die Papille. (Siehe Fig. 17, Taf. I unten rechts.) An dieser Stelle möchte ich auch noch einmal die Aufmerksamkeit auf die kleine Ausbuchtung der Duralscheide des Sehnerven bei dem 1 Tag alten Kinde (Fall I) lenken, deren Inneres durch Netzhaut ausgefüllt wurde. (Siehe Fig. 2 und 4. Taf. I.)

Wie haben wir uns nun die genannten Veränderungen an der Sehnerveneintrittsstelle zu erklären?

Wir können wohl mit Bestimmtheit sagen, dass es sich um eine congenitale Anomalie handelt, welche auf eine Störung in der Bildung und dem Verschlusse der secundären Augenblase zurückzuführen ist. Es ist festgestellt, dass die untere Wand des vordersten Theiles des Augenblasenstieles (des primitiven Opticus) bei der Bildung der secundären Augenblase auch mit eingestülpt wird. Das eingestülpte untere Blatt dieses umgestalteten Augenblasenstieles steht mit dem eingestülpten Innenblatte der Augenblase in Verbindung. Hervorgerufen wird diese Einstülpung durch den gleichzeitig mit der Glaskörperbildung auch hier in Form eines kurzen Blattes einwuchernden Mesoblast, in welchem die spätere Arteria centralis retinae sich bildet.

Diese Einstülpung ist nun nicht in der normalen Weise erfolgt, ja aus dem vollständigen Mangel der Lamina cribrosa, aus dem Mangel der Centralgefässe des Sehnerven dürfen wir wohl schliessen, dass es gar nicht zu einer Einstülpung der primitiven Opticuswand und zum Hereinwuchern des Mesoblasten an genannter Stelle kommen konnte. Die persistirende Arteria hyaloidea und die Netzhautgefässe gehen nicht aus der Mitte des Sehnerven, sondern von dessen Rande hervor. — In Folge dieser Störung der Einstülpung des primitiven Opticus hat sich nachher auch die äussere Begrenzung desselben nicht in normaler Weise gebildet und es ist anscheinend ein Stück Netz-

haut zwischen diese äussere Wand des Opticus und den letzteren selbst hineingedrängt worden. In der Folge ist dann durch den Augendruck die Opticusscheide besonders unten ektasirt worden, die darin befindliche Netzhaut ist atrophirt. Wir können uns an der Hand der Schemata 22—26 auf Taf. III und der Fig. 2, 4 u. 17 auf Taf. I unschwer vorstellen, wie dergleichen Zustände geschaffen werden.

Ich glaube ferner, dass der construirte Sagittalschnitt (Fig. 17 Taf. I) im Stande ist, uns Aufklärung über die verschiedenartigen klinischen Befunde von Sehnervencolobom zu bringen.

Unaufgeklärt war bis jetzt, warum bei dem Sehnervencolobom und besonders auch bei dem Conus nach unten sich Sehschärfe-, hie und da auch Gesichtsfeldstörungen nachweisen lassen. In diesem Punkte können meine Befunde vielleicht Aufklärung bringen. Ich konnte eine ungleichmässige Entwicklung der Netzhaut feststellen und zwar war die Netzhaut entsprechend den Parthieen, wo sie in die beschriebene Ausbuchtung hineingezogen wurde oder wo wenigstens ein Zug nach dieser Richtung bestand, atrophisch — von Ganglienzellen, Stäbchen und Zapfen ist nur wenig mehr zu sehen, innere und äussere Körnerschicht sind nahezu zu einer schmalen Schicht zusammengeschmolzen; — jedoch auch in der entgegengesetzten Richtung, wo nur ein geringer Zug besteht, sind anscheinend geringe Veränderungen vorhanden, soweit die in Anwendung gezogene Färbemethode ein Urtheil hierüber zulässt. Auch die Ausdehnung der Netzhaut nach der Peripherie ist ungleich und zwar kürzer entsprechend dem Bereich der cystösen Ausbuchtung — ein Befund, den ich auch bei der kleinen Cyste des Falles I feststellen konnte.

Aus dem obigen Befunde ist zu ersehen, dass die am Sehnerven festgestellten Abnormitäten sich nicht ganz mit der Vorstellung decken, die wir gewöhnlich mit dem Namen Colobom verbinden; nur wenn wir mit Colobom schlechtweg den Begriff Verstümmelung verbinden, passen dazu die be-

schriebenen Veränderungen. Es besteht eigentlich nur ein Colobom der Lamina cribrosa. Von einem Colobom der Sehnervenscheiden können wir gar nicht in unserm Falle sprechen — es besteht hier nichts anders als eine auf einen Bildungsfehler zurückzuführende cystische Erweiterung. Es kam hier in directem Anschluss an den Sehnerven nicht zum normalen Verschluss der Augenspalte und deshalb später zur Ausbuchtung der Wand. Somit gehört dieser Fall und wohl so mancher andere der Litteratur eigentlich in das Capitel der Orbitalcysten.

Lenticonus posterior.

Klinische Beobachtungen über Lenticonus posterior liegen bis jetzt 15 vor[1]), anatomische Untersuchungen erst drei und zwar aus der letzten Zeit (C. Hess, Pergens[2])); eine ältere Untersuchung von Becker ist, wie von Becker selbst zugegeben wird, ausserordentlich unvollständig und braucht nicht weiter berücksichtigt zu werden.

Die klinischen Beobachtungen sind in den Arbeiten von C. Hess und Pergens zusammengestellt. Ich beschränke mich daher auf eine kurze Zusammenstellung der besonders wichtigen Punkte, wozu ich allerdings nur zwölf Fälle benutzen konnte.

Bei der klinischen Beobachtung ergab sich, dass die Missbildung acht Mal einseitig, vier Mal doppelseitig vorkam. Bei den acht einseitigen Fällen wird das andere

[1]) In den letzten Tagen kam in der hiesigen Klinik bei einem 4 Monate alten Kinde eine congenitale Trübung der hinteren Corticalis der rechten Linse mit Lenticonusbildung zur Beobachtung. Das Auge war etwas kleiner als das linke normale und zeigte ausserdem noch eine persistirende Pupillarmembran und eine Asymmetrie der Hornhaut im unteren Abschnitt.

[2]) Ich habe meine Abbildungen und Präparate schon einige Zeit vor dem Erscheinen der Abhandlung von Pergens in der hiesigen med. phys. Gesellschaft demonstrirt. Da ich die Abbildungen auf dem Congress zu Heidelberg vorzeigen wollte, habe ich die Arbeit zurückbehalten und nachträglich diesen Abschnitt im Hinblick auf die Mittheilung von Pergens etwas umgearbeitet.

Auge sieben Mal als ganz normal angegeben. Bei vier Fällen wird bemerkt, dass sie angeboren seien, bei einem, dass er sicher, bei einem, dass er wahrscheinlich erworben sei. — Acht Mal fand ich gleichzeitig mit dem Lenticonus posterior eine Cataracta polaris posterior, zwei Mal noch andere Linsentrübungen. — Zwei Mal fanden sich am Lenticonusauge Reste der Arteria hyaloidea, ein Mal eine rudimentär persistirende Pupillarmembran am andern Auge.

Die erste von C. Hess mitgetheilte anatomische Untersuchung betrifft ein Schweinsauge.

Der Bulbus war von gewöhnlicher Grösse, Hornhaut, vordere Kammer, Iris normal. Am vordern Linsenpol fand sich eine feinste, punktförmige Trübung; im übrigen waren die vorderen Linsenabschnitte normal und durchsichtig. — Die Linse hatte die Form eines stumpfen Kegels. Der Befund an der Linse lässt sich kurz dahin zusammenfassen, dass auf eine normale, vordere Linsenhälfte eine halbkugelige Masse nach hinten gewissermaassen aufgesetzt erscheint. Die Kapsel ist in der hinteren Parthie enorm verdünnt, an der Innenfläche auf grosse Strecken mit spindelförmigen Zellen belegt. Die Fasern sind in der vorderen Hälfte normal, in der hinteren vielfach verbogen, verworfen, aber grösstentheils von normalem, histologischem Bau und nur an den hinteren Enden im grösseren Umfange zerfallen. — Besonders auffällig ist das völlige Fehlen einer eigentlichen Kernmasse in der Linse.

Der zweite von C. Hess beschriebene Fall betrifft ein Kaninchen.

Netzhaut, Sehnerv, Glaskörper erscheinen normal. Es sind keine Reste von der Arteria hyaloidea vorhanden. Der vordere Bulbusabschnitt ist vollständig normal. Die Linse liegt an normaler Stelle und ist durch normale Zonulafasern an den Glaskörper befestigt. An eine ziemlich normale vordere Linsenpartie setzt sich nach hinten eine kegelförmig gebildete Linsenmasse an, in welcher sich die Fasern stark verworfen, aber verhältnissmässig nur sehr wenig degenerirt finden. Die Linsenkapsel ist in diesem Gebiete stark verändert und zwar hauptsächlich in hohem Grade verdünnt. Daneben war aber auch eine Continuitätstrennung vorhanden. Es war kein eigentlicher Linsenkern entwickelt. Die central gelegenen Linsentheile zeigen allenthalben das Aussehen junger Fasern.

An dem andern Auge desselben Kaninchens fand sich eine schwere krankhafte Veränderung des Linsenkernes.

Einer zweiten Mittheilung von Hess auf der Heidelberger Ophthalmologenversammlung 1896 entnehme ich folgende Hauptpunkte: Bei 3 von 5 Lenticonus-Fällen wurde die conische Ektasie der hinteren Linsenfläche durch den nach hinten verlagerten Linsenkern gebildet. Bei 2 Fällen war es überhaupt nicht zur Bildung des Linsenkernes gekommen. Die vorderen Linsenabschnitte waren bei allen Fällen völlig normal. Die Linsenkapsel fand sich nur bei einem Fall continuirlich, aber stark verdünnt, den Lenticonus überziehend. In 4 Fällen war die hintere Linsenkapsel nach der Ansicht von Hess wohl unter dem Druck der wachsenden Fasern geplatzt. Diese Continuitätstrennung der Kapsel habe in einer sehr frühen Embryonalperiode statt gefunden. In allen Fällen waren die makroskopisch sichtbaren Trübungen der missgebildeten Linsen nur ganz geringfügige, das klinische Bild so characteristisch, dass die Diagnose Lenticonus schon vor der Eröffnung der Bulbi gestellt wurde. Als das wichtigste Ergebniss seiner Beobachtungen bezeichnet Hess die Feststellung der Thatsache, dass der Lenticonus in vielen, doch nicht in allen Fällen wesentlich einer Verlagerung des Kernes gegen den hinteren Pol seine Entstehung verdankt.

Pergens konnte einen Lenticonus in einem zum Buphthalmos ausgedehnten Auge eines $4^1/_2$ Jahre alten Kindes untersuchen. Der Bulbus wurde wegen starker periorbitaler Schmerzen enucleirt. — Das andere (rechte) Auge war vollständig normal. Schon in den ersten Lebensmonaten hatten die Eltern bemerkt, dass das linke Auge schneller wuchs. Der Bulbus maass in der Länge 31,6 mm[1]; die Tiefe der vorderen Kammer betrug 7 mm.

[1]) Ich fand bei den drei von mir untersuchten Augen mit Lenticonus (Fall V, VI u. VII) folgende Maasse:

Nicht ausgew. Kaninchen

Fall V: Sagittaler Durchmesser 16 mm. Tiefe der vorderen Kammer etwas über 5 mm.

Fall VI: Sagittaler Durchmesser $15^1/_2$ mm. Tiefe der vorderen Kammer $4^1/_2$ mm.

Fall VII: Sagittaler Durchmesser 15 mm. Tiefe der vorderen Kammer 4 mm.

Bei einem nicht ausgewachsenen Kaninchen mit Hydrophthalmos fand ich: Sagittaler Durchmesser 21 mm. Tiefe der vorderen Kammer ca. 5 mm (Linse war entfernt worden). — Als Durchschnittsmaass des sagittalen Durchmessers beim ausgewachsenen Kaninchen kann man für den sagittalen Durchmesser 17 mm annehmen.

Die Linse zeigt einen Pyramidalstaar, der ganze hintere Theil desselben verlänft conisch. Die Linsenkapsel vorn normal, nach hinten verdünnt, Riss wahrscheinlich. Die vorderen und hinteren Parthieen der Corticalis der Linse zeigen starken Zerfall. Die Zonulafasern sind zahlreicher und länger als normal.

Die Corneoscleralgrenze ist verdünnt, die Sklera[1]) sonst normal.

Der Sehnerv ist glaukomatös excavirt. — Von der Arteria hyaloidea ist nichts zu sehen.

Pergens spricht den Lenticonus als die Ursache des Buphthalmos an; der Lenticonus könne angeboren gewesen sein.

Ich lasse nun in den Hauptpunkten die Befunde von Lenticonus posterior folgen, die ich bei zwei Kaninchen beobachtet und untersucht habe und die genauer bei Fall V, VI, VII dieser Abhandlung beschrieben sind.

In dem ersten Fall bildete die Linse einen stumpfen Kegel. Die vordere Corticalis war zum grössten Theil normal, an einzelnen circumscripten Stellen fanden sich Veränderungen des Epithels und der Linsensubstanz. Die centralen Parthieen der Linse zeigten geringgradige Zerfallserscheinungen. Einen stärkeren Zerfall bot die hintere Corticalis dar. Ungefähr in der Mitte zwischen dem Beginn des Kernbogens und dem hinteren Pol befand sich beiderseits eine Rupturstelle der Linsenkapsel. Die hintersten Linsenparthieen waren von einer kernreichen und zum Theil auch gefässhaltigen Membran umschlossen. Diese Membran setzte sich durch die Mitte des Glaskörpers hindurch fort — zerfallene Linsenmassen und eingerollte Linsenkapsel zwischen sich schliessend — und stand mit einem von der Sehnervenpapille ausgehenden, die Arteria hyaloidea persistens einschliessenden Bindegewebsstrang im Zusammenhang. — Die Linse war etwas nach hinten und unten verzogen. — Die vordere Kammer dieses Auges war sehr tief, die Iris, Ciliarkörper und Netzhaut waren ungleich entwickelt, die Ciliarfortsätze verzogen. Die Zonula Zinnii zeigte ganz mangelhafte Entwicklung und fehlte zum Theil vollständig. Weiterhin bestand ein Sehnervencolobom mit vollständigem Mangel der Lamina cribrosa und der Centralgefässe der Sehnerven.

In dem zweiten Fall (Fall VI) von Lenticonus oder besser von

[1]) Verf. fand in seinem Fall II und bei einem Hydrophthalmos die Sklera verdünnt; bei Fall VI und VII hatte die Sklera ihre normale Dicke. — Bei dem Hydrophthalmos war die Corneoscleralgrenze gedehnt und verdünnt.

Lentiglobus posterior hat die normal geformte vordere Linsenparthie einen kesselförmigen Ansatz nach hinten. Direct unter der vorderen Kapsel gewahren wir mehrere Hohlräume, die zum Theil noch mit zerfallener Linsensubstanz ausgefüllt sind, zum Theil aber ganz leer und scharf gegen normale Corticalis abgegrenzt sind. An der vorderen Kapsel nehmen wir an manchen Stellen eine geringgradige Kapselstaarbildung wahr. Im übrigen sind die vorderen Parthieen der Linse normal. In den mittleren Linsenparthieen gewahren wir kaum Veränderungen. Dagegen findet sich ein etwas stärkerer Zerfall der Corticalis in den hintersten Parthieen und an einem kleinen, seitlichen Höckerchen. Ungefähr in der Mitte zwischen Kernbogen und hinterer Linsenfläche befindet sich beiderseits eine Einkerbung der Linse und eine Rupturstelle der Linsenkapsel; nach hinten davon ist die Linse durch ein dünnes, bindegewebiges Häutchen begrenzt. An der einen Seite der Hinterfläche der Linse inserirt ein dünner vom Sehnerven herkommender bindegewebiger Strang. Die Zonula Zinnii ist hier überall gebildet.

In dem dritten Auge mit Lentiglobus (Fall VII) ist die Vorderfläche der Linsenkapsel etwas gefaltet, darunter einige Hohlräume, zum Theil ganz leer, zum Theil mit zerfallener Linsenmasse ausgefüllt. Die Linse hat eine seitliche Einkerbung. Die vordere Corticalis ist, abgesehen von den erwähnten Veränderungen, normal. Das Centrum der Linse ist stark zerfallen, noch stärker die hintersten Linsenparthieen. Diese zerfallenen hinteren Linsenparthieen stehen in lockerem Zusammenhang und erstrecken sich weit in den Glaskörper hinein. Auch hier befindet sich beiderseits eine Rupturstelle der Linsenkapsel. Die hinteren zerfallenen Linsenmassen sind nur zum Theil durch eine bindegewebige Kapsel begrenzt. Zu dieser Kapsel zieht vom Sehnerv ein feiner, bindegewebiger Strang. Ueber die auch hier überall gebildete Zonula Zinnii und die Ciliarfortsätze siehe Fig. 21 auf Taf. II.

Was geht nun aus meinen Beobachtungen über die Genese des Lenticonus posterior hervor?

Von der grössten Bedeutung hierfür ist wohl der Fall V, S. 15, wo wir ausser der Lenticonusbildung eine Anzahl von andern Anomalieen des Auges gleichzeitig vorfinden, die auf eine Störung der Entwicklung des Auges bezogen werden müssen. Es ist sicher Berechtigung zu dem Schlusse vor-

handen, dass an diesem Auge schon congenital eine Anomalie der Linsenbildung vorhanden war, vielleicht geringer Zerfall an der hintern Polgegend und Persistenz der gefässhaltigen Linsenkapsel, welche letztere in Verbindung blieb mit dem ebenfalls aus der Foetalzeit persistirenden Glaskörperstrang. Als dann beim Wachsthum des Auges die Ausdehnung des durch den Glaskörper ziehenden gefässhaltigen Stranges im Vergleich zum allgemeinen Wachsthum des Auges zurückblieb (vielleicht ist auch späterhin eine Schrumpfung des Stranges eingetreten), kam es zur Zugwirkung an der hintern Linsenfläche, zur Verziehung und schliesslich zur Rupturirung der Linsenkapsel, gleichzeitig auch zur Ausdehnung der hintern Corticalis nach dem Glaskörper zu und damit zur Lenticonusbildung. Dass die Linsenkapsel gebildet war, ist für diesen Fall sicher erwiesen, denn wir sehen sie ja zusammengerollt in dem Glaskörperstrang zwischen den Verästelungen der Arteria hyaloidea liegen. Ob auch angeboren schon Veränderungen in der vorderen Corticalis vorhanden waren, will ich dahingestellt sein lassen; es scheint dies ja wahrscheinlich. Die Hohlräume unter der vorderen Kapsel sind jedoch ziemlich sicher alle erst später entstanden, als die Spannung in dem Kapselsack nachgelassen hatte und damit eine Lockerung der Corticalis von der Kapsel eintrat. (Es ist natürlich von mir auch an die Möglichkeit gedacht worden, dass die Hohlräume unter der Kapsel Kunstproducte sein könnten, doch glaube ich diese Möglichkeit ausschliessen zu dürfen.) Zur Kernbildung in der Linie (allerdings vielleicht in etwas geringerem Grade, wie unter normalen Verhältnissen) war es bei dem erst beschriebenen Falle von Lenticonus posterior gekommen; Veränderungen waren in dem Kerne in geringfügigem Grade vorhanden. Von einer Verlagerung des Kernes können wir kaum sprechen. In meinem zweiten Falle (Fall II) war die Kernbildung in ausgedehnter Weise erfolgt, verlagert war der Kern auch hier kaum. Dahingegen war es in

meinem dritten Falle (Fall III) so gut wie gar nicht zur Kernbildung gekommen, sowohl die mittlere wie die hintere Linsenpartieen zeigten hochgradigen Zerfall.

Meine Fälle von Lenticonus resp. Lentiglobus posterior machen es im höchsten Grade wahrscheinlich, ja in dem ersten Fall (Fall II) erscheint es so gut wie sicher, dass die Ruptur der Linsenkapsel und die Lenticonusbildung durch Zugwirkung von Seiten des durch die Mitte des Glaskörpers ziehenden, aus der Embryonalzeit persistirenden Bindegewebsstranges entstanden sind.

Weiterhin ist noch an folgende Möglichkeiten zu denken, die bei der Genese des Lenticonus posterior eine Rolle spielen könnten. Gleichzeitig mit der Zugwirkung an der Linse nach hinten, ja bedingt durch dieselbe kann es zum stärkeren Zerfall und Aufquellen der Linse kommen. Es könnten somit die beiden Momente (Quellung der Linse und Zug an der Kapsel) für das Zustandekommen der Ruptur zusammenwirken. Auch könnte in Folge des Persistirens der gefässhaltigen Linsenkapsel und wegen der frühzeitigen Veränderungen der Linse die eigentliche bleibende Linsenkapsel im hintern Abschnitte nicht in normaler Weise und Stärke entwickelt gewesen sein. Es scheint mir jedoch keine Frage, dass alle Momente, die bei der Genese des Lenticonus posterior eventuell mitspielen könnten, in den Hintergrund treten müssen, gegenüber dem Momente, das die Lenticonusbildung zu Stande kommen lässt durch Zugwirkung von Seiten des durch die Mitte des Glaskörpers ziehenden Bindegewebsstranges. Dieser konnte bei meinen drei Fällen nachgewiesen werden, allerdings in zweien nur mehr als zarter Strang, allein in dem zweiten Falle (Fall VI) sehen wir, dass an der Stelle, wo der Strang am längsten fortbestand und inserirte, auch die stärkste Vorwölbung und der stärkste Zerfall der Linse bestand.

Bei den übrigen zur Zeit vorliegenden anatomischen Befunden konnte dieser Strang nicht, oder sagen wir, nicht

mehr nachgewiesen werden, dahingegen wird bei den klinischen Mittheilungen zwei Mal der Thatsache Erwähnung gethan, dass sich Reste der Arteria hyaloidea fanden. Der Umstand ferner, dass sich bei den zwölf klinisch beobachteten Fällen acht Mal Cataracta polaris posterior fand, darf wohl auch zur Beweisführung dafür herangezogen werden, dass Störungen in der Rückbildung der Arteria hyaloidea etc. bei der Genese des Lenticonus posterior eine Rolle spielen, ja das ätiologische Moment bilden.

Bei den drei von mir beschriebenen Fällen konnte ich klinisch die Diagnose Lenticonus nicht mit Sicherheit stellen. In einem andern Falle dagegen, wo keine Trübung der Linse vorhanden war, aber das sonst für Lenticonus als characteristisch angegebene Bild beim Durchleuchten des Auges, konnte der klinisch vermuthete Lenticonus durch die anatomische Untersuchung nicht bestätigt werden. Ich meine deshalb, dass beim Durchleuchten des Auges vorhandene Reflexerscheinungen, die das Bild eines der Linse aufgesetzten Oeltropfens vortäuschen, nicht als hinreichend betrachtet werden dürfen zur Diagnose „Lenticonus". Erst die Feststellung einer starken Refractionsdifferenz zwischen centralen und peripheren Linsenpartieen sichern die Diagnose oder machen sie wenigstens im hohen Grade wahrscheinlich. Man bekommt hier und da bei älteren Patienten und bei Kaninchen mit erweiterten Pupillen genau dieselben Reflexerscheinungen, wie sie als characteristisch für Lenticonus posterior angegeben werden. Meiner Erfahrung nach besteht zwischen diesen wahrscheinlich auf einer Veränderung (Sklerosirung) des Kernes beruhenden Erscheinungen und denen beim Lenticonus ohne Linsentrübung der Unterschied, dass im ersteren Fall die von dem dunklen Ring eingeschlossenen Parthieen auch weniger durchsichtig sind, während beim Lenticonus diese Parthie ganz durchsichtig sein kann.

Zwischen der Lenticonusbildung bei durchsichtiger Linse und solcher bei gleichzeitig vorhandener Linsentrübung be-

steht natürlich kein principieller Unterschied; beweisen doch meine Fälle recht deutlich, wie hochgradige Differenzen in Bezug auf die Cataractbildung vorhanden sein können.

Fassen wir die nun vorliegenden anatomischen Untersuchungen ins Auge, dann möchte man der Vermuthung Raum geben, dass die Fälle von Lenticonus posterior, bei denen keine Trübungen vorhanden sind, die seltneren sind; es wäre darauf bei der klinischen Diagnosenstellung in Zukunft zu achten, speciell wäre auch bei angebornen oder sehr frühzeitig auftretenden Trübungen in den hinteren Linsenparthieen oder vorderen Glaskörperabschnitten an die Möglichkeit eines Lenticonus zu denken, es würde somit auf Grund der anatomischen Befunde die klinische Diagnosenstellung zu erweitern sein.

Nicht versäumen möchte ich, um das Verständniss zu fördern, auf welche Weise, auf Grund welcher foetalen Vorgänge es zur Lenticonusbildung kommen kann, auf die Befunde an den Augen des an zweiter Stelle beschriebenen Kaninchenfoetus hinzuweisen; es wäre nämlich möglich gewesen, dass es hierbei später zur Bildung eines Lenticonus gekommen wäre.

Pergens sieht den Lenticonus als die Ursache des Buphthalmos in seinem Falle an und vermuthet, dass vielleicht in andern Fällen nicht ganz auf das Grössenverhältniss der Bulbi geachtet wurde. Mein Fall V stellt ein Zwischenglied zwischen dem Falle Pergens und meinen andern sowie den Fällen von Hess in diesem Punkte dar.

Wenn auch zur vollen Klärung und Sicherstellung mancher hier erörterter Bildungsanomalieen des Auges noch viele weitere Untersuchungen nothwendig sind, so glaube ich doch mit der Hoffnung schliessen zu dürfen, dass durch vorstehende Befunde und Erörterungen nicht einfach die Kenntnisse der verschiedenen Missbildungen des Auges vermehrt, durch einzelne seltene, ja einzig dastehende Formen

bereichert wurde, sondern dass auch durch diese Beobachtungen und deren Verwerthung die Kenntniss der Genese verschiedener Missbildungen etwas gefördert, dass speciell auch die Entzündungstheorie in ihrer Bedeutung etwas eingeschränkt wurde.

Ich will nicht versäumen, darauf hinzuweisen, dass viele der von mir erhobenen Befunde, sowie die gezogenen Schlüsse in Einklang stehen mit den Befunden und Schlüssen hervorragender Forscher auf dem Gebiete der Missbildungen des Auges. Ich verweise besonders auf die Arbeiten von Manz und Bock und die wiederholten vorzüglichen Abhandlungen von C. Hess.

Mein Chef, Herr Prof. v. Michel, hat das lebhafteste Interesse an diesen Untersuchungen genommen und mich dabei in liberalster Weise unterstützt, wofür ich ihm auch hier meinen verbindlichsten Dank ausspreche.

Literatur über Orbitalcysten.

Es ist nicht beabsichtigt, in dieser und den folgenden Literaturzusammenstellungen eine vollständige Uebersicht auch der älteren Literatur zu geben, da eine solche bereits sich findet in den im Folgenden mehrfach citirten Arbeiten von Bock und Hess. Ich beschränke mich auf die neuere Literatur und die Anführung derjenigen Aufsätze, welche in meiner Arbeit berücksichtigt wurden.

1) Bach, L., Anatomischer Beitrag zur Genese der angebornen Colobome des Bulbus. Arch. f. Augenheilk. XXXII. S. 277.
2) Becker, H., Mikrophthalmos mit Orbitopalpebralcyste. Arch. f. Augenheilk. XXVIII. S. 81.
3) Bock, E., Die angebornen Colobome des Augapfels. Wien, Verlag von Josef Šafař. 1893.
4) Czermak, Mikrophthalmos mit Orbitalcyste. Wiener med. Wochenschr. 1891. S. 488.
5) de Lapersone, Mikrophthalmie avec kyste orbitaire. Transact. of the VII. internat. Congress, Edinburgh. S. 124.
6) Fromaget, Kystes séreux congénitaux de l'orbite; anophthalmie et microphthalmie. Arch. d'Opht. XIII. S. 321.
7) Lang, Microphthalmos with cysts of the globe. Royal London ophth. Hosp. Reports. 1880. S. 289.

8) Hess, C., Pathologisch-anatomische Studien über einige seltne angeborne Missbildungen des Auges (Orbitalcyste etc.). v. Graefe's Archiv f. Ophth. XXXXII. Abth. 3. S. 214.
9) Mitvalsky, Ueber die orbitalen Unterlidcysten mit Mikro- resp. Anophthalmos. Arch. f. Augenheilk. XXV. 3 u. 4. S. 218.
10) Panas, Considérations sur la pathogénie des cystes dits séreux de l'orbite, á propos d'une nouvelle observation. Arch. d'opht. 1887. S. 1—11.
11) Purtscher, S., Ueber Mikrophthalmos mit Cysten im oberen Lid. Internat. klin. Rundschau. 1894. V = 43.
12) Rubinski, Beitrag zur Lehre von den angebornen Cysten des unteren Augenlides mit Mikrophthalmos (Colobomcysten) Inaugur. Diss. Königsberg 1890.

Literatur über Mikrophthalmos.

Die pathologisch-anatomischen untersuchten Fälle und auch ein Theil der klinischen bis zum Jahre 1888 sind in der unten citirten Arbeit von Hess zusammengestellt. Man vergleiche auch die vorstehende Literatur über Orbitalcysten.

1) Bernheimer, St., Ein Beitrag zur Kenntniss der Missbildungen des Auges. Archiv für Augenheilkunde. XXVIII. S. 241.
2) Braunschweig, Ein Fall von doppelseitigem Mikrophthalmos. München, med. Wochenschr. 1893. S. 205.
3) Fromaget, Mikrophthalmie. Journ. de médic. de Bordeaux. 17. Juni 1894.
4) v. Grolman, W., Ueber Mikrophthalmos und Cataracta congenita vasculosa. v. Graefes Arch. f. Ophth. XXXV. 3. S. 187.
5) Haab, Beiträge zu den angebornen Fehlern des Auges. v. Graefe's Archiv f. Ophth. XXIV. 2. S. 257.
6) Hess, C., Zur Pathogenese des Mikrophthalmos. v. Graefe's Archiv f. Ophth. XXXIV. 3. S. 147.
7) Hegg, Microphthalmie avec colobome de la gaine du nerf optique et persistance du canal de Cloquet. Recueil d'Opht. S. 142.
8) Lange, O., Zur Anatomie und Pathogenese des Mikrophthalmus congenitus unilateralis. v. Graefe's Archiv f. Ophthalm. XLIV. Abth. 1.
9) Rindfleisch, G., Beiträge zur Entstehungsgeschichte der angebornen Missbildungen des Auges. v. Graefe's Archiv f. Ophthalm. XXXVII. 3. S. 192.

10) Schilling und Giulini, Mikrophthalmos bei einer Missgeburt infolge Verwachsung der Placenta mit der Schädeldecke. München, med. Wochenschr. 1892. S. 540.
11) Treacher Collins, Mikrophthalmos. Ophth. Review 1893. S. 125.
12) Vossins, Zur Kasuistik der angebornen Anomalieen des Auges. Dentschmann's Beiträge z. Augenheilk. IX. S. 1.
13) Vossius, A., Ein Fall von Mikrophthalmus congenitus. Bericht über die XXV. Versammlung der ophthalm. Gesellschaft zu Heidelberg 1896. Verlag v. J. F. Bergmann. Wiesbaden.
14) Weiss, L., und Ottinger, W., Zur Aetiologie der angebornen Missbildungen des Auges. Archiv f. Augenheilk. XXX. S. 19.
15) Weiss, L., Demonstration eines Falles von einseitigem Mikrophthalmos. Bericht über die 24. Vers. der ophth. Gesellschaft. Heidelberg, 1895. S. 270.
16) Weeks, J. E., A case of microphthalmos with entire absence of the lens and lens capsule. New-York Eye and Ear Infirmary Report. 1893. S. 32.
17) Weiss, L., u. Görlitz, M., Ein Fall von einseitigem Mikrophthalmos mit Sehnervencolobom. Arch. f. Augenheilk. XXXIII. S. 101.

Literatur der letzten Jahre über Aderhaut-Netzhautcolobome, Iriscolobome, Irideremie, Korektopie.

Die Literatur früherer Jahre sehe man in der Arbeit von E. Boek, die Literatur über Irideremie in der Arbeit von Rindfleisch, die der Korektopie in der Arbeit von Best.

1) Bach, L., Anatomischer Beitrag zur Genese der angebornen Colobome des Bulbus. Arch. f. Augenheilk. XXXII. S. 277.
2) de Beck, D., Family history of irideremia and coloboma iridis. Transact. of the americ. ophth. soc. Thirtieth meet. 1894. S. 198.
3) Beckmann, H., Ein Fall von atypischen colobomatösen Veränderungen des Augenhintergrundes. Centralbl. f. prakt. Augenheilk. März 1894. S. 72.
4) Best, Fr., Korektopie. v. Graefe's Arch. f. Ophth. XL. 4. S. 198.
5) Boek, E., Die angebornen Colobome des Augapfels. Wien. Verl. von Josef Šafař. 1893.

6) Claiborne, J. H. jr., A case of bilateral aniridia partialis. New-York Polyklinik. III. S. 139. 1894.
7) van Duyse, Genèse de la corektopie. Arch. d'opht. XV. S. 738.
8) Geffeau, J., Etude sur la pathogénie du colobome de l'iris. Thèse de Lyon. 1895.
9) van Duyse, Contribution à l'étude des colobomes de l'oeil. Arch. d'opht. T. XVI. S. 432.
10) Hess, C., Beiträge zur Kenntniss der pathologischen Anatomie der angebornen Missbildungen des Auges. v. Graefe's Arch. f. Ophth. XXXVIII. Abth. 3. S. 93.
11) Maklakow, A., Ein Fall von einseitigem grossem Colobom der Maculagegend. Westnik ophth. XII. 2. S. 228. 1895.
12) Mannhardt, Fr., Das Colobom der Aderhaut und seine Folgen. v. Graefe's Arch. XLIII. 1. Abth. S. 127.
13) Mohr, W., Ueber hereditäre Irideremie. Inaug. Diss. Jena, 1895.
14) Pfannmüller, Zu den Colobomen des Auges. Inaug. Diss. Giessen, 1864.
15) Rindfleisch, G., Beiträge zur Entstehungsgeschichte der angebornen Missbildungen des Auges. v. Graefe's Arch. f. Ophth. XXXVII. 3. Abth. S. 192.
16) Seggel, Ein Fall seitlichen kongenitalen Iriscolobomes. Klin. Monatsbl. f. Augenheilk. 1893. S. 207.
17) Swasey, Two interesting cases of congenital defects of the eyes, one double cataract, one of large coloboma of iris, ciliary body, choroid and optic nerve sheath. Ann. Ophth. and Otol. St. Louis. III. 1894.
18) Wintersteiner, H., Beitrag zur Kasuistik und Genese der angebornen Anomalieen des Auges. Arch. f. Augenheilk. XXVIII. S. 165.

Literatur über die Linsencolobome.

Eine ausführliche Literaturangabe über die Linsencolobome ist mir erspart, da die Literatur in der erst vor Kurzem erschienenen, unten angegebenen Arbeit von C. Hess sich findet.

1) Adelheim, C., Ein Fall von Coloboma lentis bei einer 23jährigen Frau. Westnik ophth. S. 191. 1894.
2) Bach, L., Anatomischer Beitrag zur Genese der angebornen Colobome des Bulbus. Arch. f. Augenheilk. XXXII. S. 277.
3) Hess, C., Pathologisch-anatomische Studien über einige seltene angeborne Missbildungen des Auges (Orbitalcyste,

Linsencolobom, Schichtstar, Lenticonus). v. Graefe's Arch. f. Ophth. XLII. 3. Abth. S. 214.
4) Theobald, S., An unusual anomaly of the crystalline lens, coloboma lentis. Johns Hopkins hosp. Bullet. Balt. V. S. 52. 1894.

Literatur über Sehnervencolobome.

1) Bock, E., Die angeborenen Colobome des Augapfels. Wien. Verlag von Josef Šafař. 1893.
2) Caspar, L., Zur Kenntniss der angebornen Anomalieen der Sehnervenpapille. Arch. f. Augenheilk. XXXII. S. 12.
3) Hegg, Microphthalmie avec colobome de la gaine du nerf optique et persistance du canal de Cloquet. Recueil d'Opht. p. 142. 1892.
4) Hess, C., Beiträge zur Kenntniss der pathologischen Anatomie der angebornen Missbildungen des Auges. v. Graefe's Arch. f. Ophth. XXXVIII. 3. Abth. S. 93.
5) Maklakow, T., Ein Fall von Sehnervencolobom mit ungewöhnlich tiefer Ektasie. Sitzungsberichte des Mosk. ophth. Vereins f. d. J. 1894. Westnik ophth. XII. 2. p. 228.
6) Sawitsch, W., Ein Fall von congenitalem Colobom des Sehnerven und der Aderhaut. Sitzungsberichte des Mosk. ophth. Vereins f. d. J. 1894. Westnik ophth. XII. 2. p. 228.
7) Salzmann, M., Zur Anatomie d. angebornen Sichel nach innen unten. v. Graefe's Arch. f. Ophth. XXXIX. 4. Abth. S. 131.
8) Streminski, Colobome de la gaine du nerf optique. Recueil d'ophth. p. 641.
9) Swasey, Two interesting cases of congenital defects of the eyes etc. Annal. Ophth. and Otol. St. Louis III. 1895.
10) Tarnawsky, E., Zur Kasuistik der Sehnervencolobome. Westnik opht. XI. p. 525.
11) Weiss L. und Ottinger, W., Zur Aetiologie der angebornen Missbildungen des Anges. Arch. f. Augenheilk. XXX. S. 19.

Literatur über Lenticonus.

1) Pergens, Ed., Bnphthalmos mit Lenticonus posterior. Arch. f. Augenheilk. XXXV. I. Heft. S. 1.
Die übrige Literatur findet sich in folgender Arbeit von C. Hess zusammengestellt.
2) Hess, C., Pathologisch anatomische Studien über einige seltene angeborne Missbildungen des Auges etc. v. Graefe's Arch. f. Ophth. XLII. 3. Abth. S. 214.

Digitized by Google

Erklärung der Abbildungen auf Tafel I—III.

Fig. 1—4 auf Taf. I gehören zu dem Fall I und zwar zu dem linken Auge.

Fig. 1 stellt das linke Auge des Falles I im durchfallenden Licht gesehen dar. Wir bemerken ein Colobom der Iris, des Ciliarkörpers, der Aderhaut und des Pigmentepithels der Netzhaut. — Natürliche Grösse.

Fig. 2. Vergr. 5 : 1. Durchschnitt durch das Auge in der Richtung des Colobomes. Ungefähr in der Mitte der Hornhaut eine kleine Delle. Die Iris fehlt auf der einen Seite vollständig. Der Ciliarkörper und dessen Fortsätze sind auf derselben Seite nur kümmerlich entwickelt und hat der Ciliarkörper eine anormale Form, wie der Vergleich mit der anderen Seite lehrt. — Die Zonula Zinnii zeigt auf der Colobomseite keinen Defect, sie geht nicht von den Ciliarfortsätzen aus, sondern von dem rudimentär entwickelten Ciliarkörper selbst. — Auf der rechten Seite des Sehnerven liegt in einer kleinen Einkerbung desselben eine Cysto, dio mit dem inneren Blatt der Netzhaut angefüllt ist. — Die flächenhafte Ausdehnung der Netzhaut ist auf dieser Seite geringer. Das Pigmentepithel fehlt streckenweise vollständig.

Fig. 3. Vorderer Abschnitt desselben Auges. Vergr. 4,5 : 1. Ungefähr in der Mitte der Hornhaut eine kleine Delle. Die Iris ist auf der rechten Seite nur als Stumpf vorhanden. Der Ciliarkörper zeigt auf den beiden Seiten eine ganz verschiedene (links normale, rechts anormale) Form. — Die Linse hat in der Gegend des vorderen und hinteren Poles eine Delle, wahrscheinlich Kunstproduct durch die Formolhärtung. Ihre peripheren Parthieen sind geringgradig verändert, es hätte sich wahrscheinlich ein Schichtstaar gebildet. — Auf der Linsenkapsel und im rechten Theil des Glaskörpers finden sich Gefässschlingen; diese sind bei normaler Entwicklung des Auges zur Zeit der Geburt bereits rückgebildet.

Fig. 4. Durchschnitt durch den Sehnerven desselben Auges. Vergr. Obj. 0, Oc. 0. Seibert. Es ist hier bei stärkerer Vergrösserung die Cyste zur rechten Seite des Sehnerven zu sehen. Der Schnitt giebt den Zusammenhang des Inhaltes der Cyste mit dem inneren Blatt der Netzhaut an. Den Inhalt der Cyste bilden Elemente des inneren Blattes der Netzhaut.

Fig. 5 u. 6 gehören zum rechten, Fig. 7, 8 u. 9 zum linken Auge des zweiten Falles.

Fig. 5 auf Taf. II. Vergr. 20 : 1 um $^1/_5$ verkleinert. Die Hornhaut ist verschieden dick. Die Iris ist auf der rechten Seite fast gar nicht ausgebildet, auf der linken Seite ist ihre flächenhafte Ausdehnung ebenfalls etwas geringer als unter normalen Verhältnissen. Der Irisstumpf rechts wird durch einen Strang, welcher mit der gefässhaltigen Linsenkapsel in Verbindung steht, nach hinten gezogen. Die Persistenz dieses Stranges ist als Ursache der mangelhaften Ausbildung der Iris anzusehen. — Die Linse ist im Verhältniss zur Linse eines normal gebildeten Auges zu gross. Sie zeigt Veränderungen und zwar besonders hinten einen circumscripten stärkeren Zerfall. Es besteht noch ein Zusammenhang der hinteren Linsenkapsel mit einem gefässhaltigen Strang embryonalen Bindegewebes, welcher von der Papille ausgeht. Dieser Strang müsste sich bereits rückgebildet haben. — Die Sklera ist auf der linken Seite verdünnt und ektasirt; in der Ektasie der Sklera liegt die Netzhaut in Falten — Die Glaskörperbildung ist nahezu vollständig ausgeblieben. — Bei a, a ein etwas stärkerer Zerfall der Linse.

Fig. 6 auf Taf. I. Vergr. 10 : 1. Links fehlt die Iris und das Corpus ciliare, vorn auch die Netzhaut vollständig. Links hinten liegt die Netzhaut in einer Skleralcyste. Die Linsenkapsel steht links vorn und hinten in directer Verbindung mit der bindegewebigen Hülle des Auges. Die Linse zeigt hinten eine scharf begrenzte Einkerbung, welche mit krümlichen Massen ausgefüllt ist. Diese letzteren finden sich fast überall zwischen der Linse und deren foetaler Kapsel. — Die Iris ist auf der rechten Seite ebenfalls nur rudimentär entwickelt.

Fig. 7 auf Taf. II. Vergr. 20 : 1 um $^1/_5$ verkleinert. Die Hornhaut besitzt links eine kleine Delle. Die Linse füllt fast das ganze Bulbusinnere aus; sie zeigt hochgradige Veränderungen. Die Iris und der Ciliarkörper sind beiderseits nur mangelhaft gebildet. Die Netzhaut fehlt rechts vorn eine Strecke weit vollständig; zum Theil entbehrt sie nur ihres Pigmentblattes und liegt in Falten in der ektasirten und verdünnten Sklera. Die Glaskörperbildung ist vollständig ausgeblieben.

Fig. 8 auf Taf. I. Vergr. 10 : 1. Die Linse zeigt in ihrem hinteren Abschnitt starke Veränderungen und füllt noch das ganze Bulbusinnere aus, obwohl dem Alter des Auges nach schon Glaskörper gebildet sein müsste. Links besteht eine Orbitalcyste, in welcher die Netzhaut in Falten liegt. In das Innere dieser Cyste springen bindegewebige Leisten von

Digitized by Google

der Sklera und der Sehnervenscheide ausgehend, vor. — NB. Die schraffirt angegebene äussere Wand der Cyste ist hier und zum Theil auch bei anderen Abbildungen construirt, da die Cyste angeschnitten war.

Fig. 9 auf Taf. I. Vergr. 10 : 1. Die Linse zeigt auch hier besonders hinten starke Veränderungen und füllt das ganze Bulbusinnere aus. Die Glaskörperbildung ist vollständig ausgeblieben. Links hinten liegt die Netzhaut in einer Skleralcyste, vorn fehlt sie vollständig. Vollständig fehlt links auch der Ciliarkörper, rechts ist er nach hinten verzogen. Von der Iris ist links nur eine Andeutung vorhanden.

Fig. 10 auf Taf. II. Vergr. 20 : 1 um $^1/_5$ verkleinert. Durchschnitt durch ein normales Auge eines Kaninchenfoetus. *L* = Linse. *Gl-k* = Glaskörper. Diese Abbildung ist zu vergleichen mit der Abbildung 5 und 7, welche bei derselben Vergrösserung gezeichnet sind. Abbild. 5 und 6 sind linkes und rechtes Auge desselben Kaninchenfoetus und zwar war dieser Kaninchenfoetus etwas grösser als der, dem Abbild. 10 entstammt. Man beachte vor allem die verschiedene Grösse der Linse in den drei Abbild. und den Umstand, dass bei Abbild. 5 u. 6 die Differenzirung des Auges zu Ungunsten des Glaskörpers verschoben ist.

Fig. 11 auf Taf. II. Vergr. $2^1/_2$: 1. Diese Abbild. gehört zu Fall III. Hochgradige Ektasie der Sklera (Orbitalcyste) und des Sehnerven bei einem albinotischen Kaninchen. Die Sklera ist in dem ektasirten Bereich hochgradig verdünnt, die Netzhaut ist stark atrophisch. Mikroskopisch ist im ganzen Bereich der Ektasie die Epithelschicht der Netzhaut zu sehen. Von der Aderhaut ist im Bereich der Ektasie nur die Glaslamelle vorhanden.

Fig. 12 auf Taf. I. Natürliche Grösse. Die Abbildung gehört zu Fall 4. Menschliches Auge mit Skleralektasie und schön sichtbarer Scheidewand zwischen Bulbus und Ektasie.

Fig. 13 auf Taf. I. Natürliche Grösse. Ein Theil der oberen Bulbuswand ist abgetragen. — Diese Abbildung sowie Abbildung 14, 15, 16, 17 u. 18 gehören zu Fall V. Kaninchenauge mit Lenticonus posterior und einem durch die Mitte des Glaskörpers ziehenden, aus der Foetalzeit persistirenden, gefässhaltigen Bindegewebsstrang.

Fig. 14 auf Taf. I. Horizontalschnitt durch dieses Auge. Vergrösserung 4 : 1. Man beachte die tiefe vordere Kammer, das verschiedene Verhalten der Iris und des Ciliarkörpers

auf beiden Seiten, den fast vollständigen Mangel der Zonula Zinnii, einen unter der vorderen Linsenkapsel befindlichen kleinen Hohlraum, die veränderte Form der Linse, eine bei „a", „a" befindliche Rupturstelle der Linsenkapsel, den durch die Mitte des Glaskörpers ziehenden Strang, welcher vorn zerfallene Linsenmassen und Linsenkapseln enthält, hinten die Arteria hyaloidea einschliesst. „b", „b" stellen Falten atrophischer Netzhaut vor. Der hinterste Theil des Glaskörperstranges ist vom Stützgewebe der Netzhaut umgeben. Von einer Lamina cribrosa des Sehnerven ist nichts zu sehen. — Centralgefässe des Sehnerven sind nicht vorhanden, dagegen ein Gefäss am Rande desselben.

Fig. 15 auf Taf. I. Ein etwas tiefer gelegener Horizontalschnitt durch dasselbe Auge. Vergrösserung 8 : 1. Die Abbildung soll einmal die Linse und den Glaskörperstrang bei etwas stärkerer Vergrösserung zur Anschauung bringen, dann aber auch den Ursprung des Glaskörperstranges aus der unteren Parthie eines sog. Sehnervencolobomes darthun. In der Mitte des Stranges befindet sich die Arteria hyaloidea. Man beachte die Structuränderung der Linse besonders hinten.

a, a Rupturstelle der Linsenkapsel.
b, b, b Verschieden starke Hohlraumbildung unter der Linsenkapsel.
c, c Bindegewebige Umhüllung der Linse.
d, d Netzhautfalten.

Iris und Ciliarfortsätze reichen bis an die Aequatorialgegend der Linse heran. Von der Zonula Zinnii ist fast nichts zu sehen. Die kleine Abbildung rechts (Vergrösserung 30 : 1) stellt die in dem Glaskörperstrang liegende, aufgerollte Linsenkapsel dar.

Fig. 16 auf Taf. II. Vergrösserung 5 : 1. Die Zonula Zinnii fehlt links vollständig, rechts ist sie nur rudimentär vorhanden. Man beachte die verschiedene Form der Linse auf beiden Seiten.

Fig. 17 auf Taf. I. Aus der Horizontalschnittserie konstruirter Vertikalschnitt durch das sog. Sehnervencolobom. — Vergrösserung 20 : 1 um $^1/_3$ verkleinert. In der Mitte ragt ein gefässhaltiger Bindegewebszapfen hervor, zu dessen beiden Seiten sich gewuchertes Stützgewebe der Netzhaut befindet. Nach hinten rechts an diesen Zapfen schliesst sich der Sehnerv an. In der Skleralscheide desselben vorn links ein Gefäss, dahingegen keine Centralgefässe des Opticus. — Zu beiden Seiten des genannten Zapfens befinden sich unterschiedlich

grosse Hohlräume, deren äussere Wand durch Bindegewebe (ektasirte und etwas verdünnte Duralscheide des Sehnerven), dessen innere Auskleidung durch atrophisches Netzhautgewebe gebildet wird.

Fig. 18 auf Taf. I. Vergrösserung 7 : 1. Horizontalschnitt durch die obere Parthie des Sehnervencolobomes.

Die Figuren 19 und 20 gehören zu Fall VI.

Fig. 19 auf Taf. II. Kaninchenauge bei natürlicher Grösse und auffallendem Licht gezeichnet. Die obere Wand ist abgetragen. Man beachte die anormale Form der Linse (Lentiglobus posterior).

Fig. 20 auf Taf. II. Durchschnitt durch diesos Auge. Vergrösserung 6 : 1. Man beachte die Form der Linse, die Bildung von Hohlräumen (Linsencolobome?) unter der vorderen Linsenkapsel (b, b, b), die Rupturstelle der Linsenkapsel (a, a), den vom Sehnerven zur Linse ziehenden feinen Bindegewebsstrang (c). — Die Hinterfläche der Linse ist von einer feinen bindegewebigen Membran überzogen.

Figur 21 gehört zu Fall VII.

Fig. 21 auf Taf. II. Vergrösserung 6 : 1. Die vordere Kammer ist tief; die Linse in ihrer Form und Structur hochgradig verändert (Lentiglobus posterior). Die Linsenkapsel ist beiderseits geplatzt; es haben sich Linsenmassen in den Glaskörper entleert. Man beachte die Hohlräume bei a, a und den in Bildung begriffenen Hohlraum bei b, sowie den vom Sehnerven zur Linse ziehenden feinen Bindegewebsstrang (c).

Fig. 22 — 25. Dieselben bringen eine schematische Darstellung des Vorganges der Umbildung der primären Augenblase in die secundäre. Die primäre Augenblase wird vorn durch die Linse L, von unten her durch den Mesoblasten M eingestülpt. — Die Wandungen der Augenblase sind durchsichtig gedacht. Der runde kleine Stiel am hinteren Ende soll ein Gefäss vorstellen und veranschaulichen, wie es zur Bildung der Arteria hyaloidea kommt.

i = inneres Blatt der secundären Augenblase;
a = äusseres Blatt der secundären Augenblase;
L = Linse:
M = Mesoblast;
Sp. = Augenspalte.

Fig. 26. Querschnitt durch die Netzhautspalte eines Auges, an welchem die secundäre Augenblase in Bildung begriffen ist. Nach einem Modell photographirt.

Zur Anatomie des menschlichen Chiasma.

Von

Dr. J. Wieting

in Hamburg.

Ehemaligem Assistenten am pathologischen Institut in Marburg, jetzt Assistenten am neuen Krankenhaus Hamburg-Eppendorf.

Hierzu Tafel IV, Figur 1—3.

In der neuesten Ausgabe seines Handbuches der Gewebelehre[1]) tritt v. Koelliker „wenn auch nicht mit aller Bestimmtheit, doch mit grösster Wahrscheinlichkeit" der Ansicht v. Michel's bei, dass „eine totale Kreuzung der centripetalen in der Netzhaut entspringenden Opticusfasern auch beim Menschen, dem Hunde, der Katze und dem Kaninchen" stattfinden. Für den Menschen stützt er seine Anschauung einerseits auf die Präparate v. Michel's, die dieser früher bereits beschrieben hat[2]), andererseits auf eigene Untersuchungen am normalen menschlichen Chiasma.

v. Koelliker meint (S. 570 a. a. O.), „dass, wer in Zukunft nach den hier mitgetheilten ganz unbefangen angestellten Beobachtungen beim Menschen noch für das Vorkommen eines stärkeren ungekreuzten Opticusbündels im Chiasma, oder ungekreuzter in der ganzen Breite des Chiasma

[1]) v. Koelliker: „Handbuch der Gewebelehre des Menschen". Bd. II, S. 562ff. 6. Aufl. 1896.

[2]) v. Michel: „Die Sehnervendegeneration und die Sehnervenkreuzung". Festschrift. Würzburg 1887, ferner „Arch. f. Ophthalm." 1893. Bd. XXX. Abth. II und vergl. sein „Lehrbuch der Augenheilkunde."

vorkommender Fasern einstehen will, in erster Linie die Aufgabe hat, diese Bündel anatomisch nachzuweisen. Hier kann meiner Meinung nach keine physiologische Hypothese, kein Experiment die Hauptrolle spielen, sondern hier heisst es in erster Linie Anatomie." v. Koelliker verwandte zur Darstellung der Fasern die Weigert'sche Markscheidenfärbung.

Ich möchte nun gleich im Voraus bemerken, dass am normalen menschlichen Chiasma, nach Weigert-Pal oder auch mit anderen Färbemethoden behandelt, die anatomischen Verhältnisse ausserordentlich schwer zu überblicken sind, wie dies schon Marchand[1]) früher und neuerdings Grützner[2]) betonten. Dadurch, dass Bündel des einen N. opt. zunächst ganz nach dem Tractus derselben Seite ziehen und dann in convexem Bogen zum entgegengesetzten Tractus gelangen, oder dass andere Bündel von einem Opticus durch das Chiasma ganz in das Gebiet des andern Opticus übertreten und nun erst in den contralateralen Tractus sich einsenken, werden die Bilder sehr complicirt; es wird, da ferner die Fasern vielfach in andere Ebenen einbiegen, nicht gelingen, am normalen Chiasma eine einzelne Faser soweit in den Schnitt zu bekommen, dass man ihre ganze Bahn vom Tractus zum N. opticus verfolgen könnte; wenigstens ist es mir an den von mir angefertigten normalen Präparaten nicht gelungen, und wie wenig Aussicht dafür vorhanden ist, zeigen die Versuche Grützner's (a. a. O.).

Da die entwickelungsgeschichtlichen Forschungen betreffend den N. opticus noch zu keinem sicheren Resultat geführt haben, bleibt an anatomischen Methoden — um der Forderung v. Koelliker's gerecht zu werden — nur die Zerfaserungsmethode und die Untersuchung von Präparaten mit partieller Degeneration der Opticusbahnen; da nun die

[1]) Marchand: Arch. f. Ophthalm. 1882. Bd. XXIIX. Abth. II.

[2]) Grützner: „Kritische Bemerkungen über die Anatomie des Chiasma opticum". Deutsch-med. Wochenschr. 1897, Heft 1 u. 2.

Zerfaserungsmethode nicht allzu gute Resultate giebt, bleibt der letzte Weg allein übrig, der ja im Grunde nichts weiteres als ein von der Natur gesetztes physiologisches Experiment darstellt.

Nach Läsionen der centralen Centren und Bahnen, einschliesslich des Tractus, treten häufig in den peripheren Theilen Degenerationen ein[1]), doch liegen die Verhältnisse hier complicirter und nicht immer eindeutig; es ist ja auch a priori kein unbedingtes Erforderniss, dass nach Läsionen der centralen Bahnen im Opticusgebiet Atrophie eintrete, da ja die allermeisten Fasern von der Retina centripetal einwachsen[2]).

Geht man von dieser Thatsache aus, so müssen hingegen nach Durchschneidung des N. opticus oder anderen gleichbedeutenden Affectionen der peripheren Theile, die zugehörigen Bahnen centralwärts zum Tractus mindestens bis zu ihren Centren (im Corpus geniculatum externum, Corpus quadrigeminum ant. und Pulvinar) entarten.

Folgende Mittheilungen, für deren Controlirung ich meinen hochverehrten Chef, Herrn Geheimrath Prof. Marchand zu Dank verpflichtet bin, sollen Belege dafür liefern. Die Präparate wurden in Serienschnitte von 15 μ Dicke zerlegt, jeder zweite Schnitt aufgelegt; die Färbung geschah nach der Pal'schen Modification der Weigert'schen Methode mit eventueller Eosin-Nachfärbung.

I. Fall: Aelteres Präparat, in Müller'scher Flüssigkeit conservirt, Zeit des Verlustes des linken Auges unbekannt. Makroskopisch ist in dem Präparat, das Hirnstamm mit Chiasma und den beiden Optici umfasst, der linke Opticus beträchtlich schmäler und dünner als der rechte, während die Tractus kaum einen Unterschied bieten, höchstens ist der rechte an seiner ventralen

[1]) Derartige Fälle sind von Stauffer „Ueber einen Fall von Hemianopsie nach Verletzung der Hinterhauptfasern". Marburg. 1890. Dissertat. zusammengestellt.

[2]) cf. Monakow. Arch. f. Psych. Bd. XX.

(= unteren) Seite dort, wo er an die Subst. innominata anstösst, ein wenig mehr abgeplattet.

Die Serie umfasst die Strecke: 1 mm vor den Corpora mammillaria nach vorn bis zu den Opticusstielen, wo sie etwa 3 mm von einander entfernt sind, sodass also das Chiasma mit den nächsten Stielen der Tractus und der N. optici darin enthalten ist.

Die Schnittrichtung wurde senkrecht auf das Chiasma gewählt und zwar frontal.

An den distalsten Schnitten ist der rechte Opticus 7 mm breit, 3 mm dick, der linke 4 mm breit, 2 mm dick (die Schnittführung trifft die Nerven natürlich etwas schräg, daher ihre mehr länglich ovale Gestalt.)

Der r. Opticus ist zusammengesetzt aus dichten, wohlerhaltenen Nervenfasern, nur an der ventralen und mehr medianen Seite zeigt sich eine ganz schwache Aufhellung, auf ein schmales Segment nahe der Peripherie beschränkt (I. Fig. 1); diese Lichtung wird deutlicher, je näher dem Chiasma und nimmt dort, wo die Nerven in das Chiasma eintreten (Fig. 2), ein ausgesprochenes Feld parallel und nahe der ventralen Peripherie, mit grösster Ausdehnung medianwärts, ein. Es sei hier gleich bemerkt, dass die Grenzen der Degenerationsgebiete nie ganz scharf sind, sondern die Lichtung verliert sich allmählich gegen die dunklere Umgebung.

Der linke Opticus ist im übrigen vollkommen hell, nur an einer ventral-median gelegenen Stelle ziehen ganz schwache bogenförmig parallel der Peripherie verlaufende Fasern hindurch (Fig. 1); diese nehmen an Menge rasch zu, lagern sich entlang der ventral-medianen Peripherie und schlagen sich medianwärts bald auch ein wenig nach der dorsalen Seite herum (Fig. 2). Beim Eintritt der Nerven in das Chiasma nehmen sie ein Gebiet ein an der ventral-medianen Peripherie, das zwar wenig dicht ist, sich aber fast auf die Hälfte des Chiasma ausdehnt; ganz frei von Fasern ist nur das dorsal und aussen gelegene Gebiet. Die Fasern sind zumeist bogenförmig längs getroffen.

Die beschriebenen Felder, rechts das aufgehellte, links das faserhaltige entsprechen sich also im Wesentlichen ihrer Lage nach (Fig. 2).

Je weiter proximal man nun die Schnitte wählt, desto mehr markhaltige Nervenfasern treten in der linken Chiasmahälfte auf, indem jenes ventral-mediane Gebiet immer stärker wird; die eintretenden schwarzen Fasern schieben sich nun in das helle Feld

ein als ein dunkler Vorsprung bis nahe an die laterale Peripherie hinein, so zwar, dass sie dasselbe in eine kleinere lateralventrale und eine grössere median-dorsale Hälfte zerlegen (Fig. 3 und 4); beide sind indess auch späterhin durch ein nach aussen convexes helles Band verbunden. Deutlich tritt allmählich hervor, wie das linksseitige dorsal-median degenerirte Gebiet auch mit dem in der rechten Chiasmahälfte gelegenen Heerd durch ein helles Band in Zusammenhang steht (Fig. 3 nnd 4), die dunklen Fasern durchkreuzend, die von rechts stets dorsal nach links ventral einstrahlen.

Auf einem Schnitt durch die Mitte des Chiasma entspricht dem links dorsal-median gelegenen Feld ein etwa ebensogrosses, in der rechten Chiasmahälfte ventral-median, beide durch jenen hellen Streif verbunden. Die kleine ganz lateral und etwas ventral gelegene Aufhellung links hat anfangs den oben bezeichneten Platz inne; bald aber beginnt es immer mehr medianwärts zu rücken, indem es gleichzeitig an Intensität, wenn man so sagen darf, ein wenig verliert (Fig. 4); lateralwärts schieben sich immer neue Fasern herum. Schliesslich in dem proximalsten Chiasmaschnitten kommt es ganz nahe an das dorsalmediane linksseitige Feld heran, mit dem es dorsal immer in schwacher Verbindung steht; dies ist allmählich so klein geworden, dass es hier nur einen ganz schmalen Streifen an der Peripherie bildet und dann ganz schwindet. So befindet sich im Beginn des Tractus links nur ein ganz kleines helles Feld, dass, median gelegen, nach drei Seiten von normalen Fasern umgeben ist und nur an der freien medianen Seite an die graue Ventrikelsubstanz sich anschliesst. Dieselbe Lage, ein wenig nach aussen von der quergetroffen Meynert'schen Commissur, behält das Feld noch weit hinauf in dem linken Tractus bei, wo schon die Höhle des III. Ventrikels sich zwischen die Sehbahnen eingeschoben hat (Fig. 5).

Der Heerd in der rechten Chiasmahälfte ist schärfer geworden, sitzt am Ende der Kreuzung ganz an der Peripherie ventral-median als ziemlich schmaler nach aussen zu spitz verlaufender Keil und behält diesen Sitz ebenfalls bis hoch hinauf im rechten Tractus inne.

So ist die linke Chiasmahälfte bald ebenso faserreich geworden als die rechte, ja es hat der linke Tractus, da der Degenerationsheerd rechts grösser ist als der linke, schliesslich einen, wenn auch nnr wenig grösseren Umfang als der rechte angenommen.

Die Gudden'sche und Meynert'sche Commissur ist stets wohl erhalten.

Fall II. Frau O. 67 Jahre alt. Linkes Auge enucleirt vor 5 Jahren wegen Carcinom der Oberkiefergegend. Bei der Section stellt sich heraus, dass die Geschwulstmassen in die Schädelhöhle eingewuchert sind und den Opticus sin. umscheiden. Der l. Opticus ist stark verschmälert, grau durchscheinend, die Tractus bieten keinen Unterschied in ihrem Umfang. Hirnstamm mit Chiasma und Opticis werden in Müller'scher Flüssigkeit conservirt. Das Object wird ebenfalls in frontaler Richtung senkrecht zum Faserverlauf geschnitten.

Der linke Opticus enthält auch nicht eine einzige markhaltige Nervenfaser. Der ganze Querschnitt wird eingenommen von feinfaserigem Neurogliagewebe und dicken fibrösen netzartig zusammenhängenden Bindegewebszügen, (Färbung nach Weigert-Pal und van Gieson). An einem Schnitt durch den distalsten Theil des Chiasma (II, Fig. 1) liegen in dessen rechter Hälfte die dichten quergetroffenen Bündel des rechten Sehnerven und von hier aus ziehen zahlreiche dichtgedrängte Fasern in den ventralen Abschnitt der linken Hälfte, dergestalt, dass sie, keilförmig in ihrer Formation, sich nach aussen links zu verjüngen, ohne hier anfangs die Peripherie zu erreichen; der ganze übrige Theil der linken Chiasmahälfte ist vollkommen aufgehellt und bildet ebenfalls einen Keil, die Basis nach unten links, die Spitze nach rechts zu auslaufend. Rasch bringen auch hier die immer stärker werdenden schwarzen Fasern eine Scheidung zu Stand, in eine lateral-ventral gelegene kleinere und eine dorsal-median gelegene grössere Hälfte (II, Fig. 2); beide sind deutlich durch ein helles nach aussen leicht convexes Band verbunden. Auch hier ist in der rechten Chiasmahälfte an der median-ventralen Seite ein heller schmaler Heerd zu Stande gekommen, der mit dem median-dorsalen linkerseits durch einen schrägen hellen Streifen zusammenhängt (II. Fig. 2). Letzterer wird immer kleiner, der laterale bogenförmige Heerd rückt von links her immer näher nach der medianen Seite, indem markhaltige Fasern rings sich herumlagern (II, Fig. 2 und 3), und im beginnenden Tractus findet er sich an der medianen Seite, hier mit dem Ventrikelgrau zusammenhängend, und reicht zungenförmig bis nahe an das Centrum des linken Tractus (II, Fig. 3). Zugleich ist die Aufhellung median-dorsal geschwunden, der Heerd rechts median-ventral grösser und schärfer geworden; dieser nimmt den grösseren ventralen Theil des medianen Abschnittes der rechten Chiasmahälfte ein. Es mag hier gleich bemerkt sein, dass die degenerirten Gebiete hier im Allgemeinen grösser und schärfer ausgeprägt sind als

im Fall I, was wohl darauf beruht, dass hier anatomisch die einzelnen Fasergebiete mehr getrennt gelagert sind; dies wird wohl individuell etwas verschieden sein.

Die linke Chiasmahälfte hat bald die rechte an Massigkeit erreicht, stets treten die Fasern von rechts dorsal nach links ventral über. Der linke Tractus übertrifft schliesslich den rechten, denn der Degenerationsheerd im rechten ist grösser als der links (II, Fig. 4); diese beiden Heerde bewahren ihren Sitz weit hinauf im Tractus. Selbst dort, wo diese 2 cm mit ihren Innenkanten von einander entfernt sind (II, Fig. 5), findet sich links median, ein wenig nach aussen von der quergetroffenen Meynert-schen Commissur, eine deutliche wohl etwas mehr verschwommene Aufhellung, die sichelförmig mit der Convexität nach aussen gegen das Centrum des Tractus zieht, rechts median-ventral ein deutlich heller Heerd.

Folgendes geht aus diesen beiden Fällen hervor:

1. Der linke Opticus ist vollkommen atrophisch, der rechte vollkommen intact. (Die wenigen bogenförmig verlaufenden Fasern im proximalsten Theil des linken Opticus sind zurückzuführen auf Fasern, die vom rechten Opticus durch das Chiasma kreuzend tief auf das Gebiet des andern Opticus herübertreten, um dann erst umbiegend, zum linken Tractus zu gelangen; auf Querschnitten dicht vor dem Chiasma müssen diese natürlich bogenförmig getroffen werden und zwar ventral-median gelegen, denn die Kreuzung findet stets von rechts dorsal nach links ventral statt (siehe Fall III, Fig. 2, rechts fehlt dieses Bündel und daher die entsprechende Aufhellung im rechten Opticus, Fig. 1 u. 2).

2. In dem linken degenerirten Fasersystem tritt bald eine Sonderung ein in ein lateral und etwas ventral gelegenes kleines und ein mehr dorsal-median sich lagerndes grösseres Bündel; beide stehen durch Faserzüge in Zusammenhang.

3. Das kleinere Bündel liegt zu Beginn der Chiasmabildung ganz lateral und ein wenig ventral, ganz allmählich wird es medianwärts gedrängt, im Tractus derselben Seite verläuft es an der medianen Kante, als kleiner gegen das Centrum des Tractus sich zuspitzender Sector und ist weit

hinauf als solcher zu verfolgen; es ist das ungekreuzte linke Opticusbündel.

4. Das etwas grössere mediau-dorsal gelegene Büudel begiebt sich allmählich schräg nach rechts ventral-median und ist hier im Chiasma und weit hinauf im Tractus der contralateralen rechten Seite stets sicher zu verfolgen; es ist das gekreuzte Bündel des linken Opticus. Die Kreuzung erfolgt von median-dorsal nach median-ventral.

5. Die Gudden'sche und Meynert'sche Kommissur sind stets wohlerhalten, sie haben also mit dem Opticus direct nichts zu thun.

Um die Verhältnisse auch an Horizontalschnitten zu studiren, wurde im Fall III das Chiasma mit dem Tractus und den N. optici in horizontaler Richtung d. h. parallel der Ebene der Sehbahnen geschnitten.

Fall III. 37jähriger Mann D., erhielt 13 Jahre vor seinem Tode einen Schlag gegen das linke Auge. Vitium cordis. Bei der Section ist die Cornea des linken Auges stark getrübt, die Iris mit der Cornea verwachsen, an der nasalen Seite des Bulbus am Corneallimbus eine staphylomartige Auftreibung der Cornea.

Linker N. opt. schmal, dünner als der rechte; $2^1/_2$ mm, rechts $3^1/_2$ mm im Durchmesser, von grauer Farbe, die graue Verfärbung reicht scharf abgegrenzt bis zum Chiasma; linker Tractus schmäler und dünner als der rechte.

Der Hirnstamm wird mit Chiasma und Optici in Müller'scher Fl. gehärtet.

Die richtige Schnittebene für Horizontalschnitte ist bei der ungleichen Dicke der beiden Optici nicht leicht zu finden; die beste Uebersicht giebt zur Orientirung ein Schnitt, der ziemlich genau die Sehbahnen in eine dorsale und ventrale Hälfte zerlegt (III, Fig. 1); der linke Opticus ist vollkommen atrophisch[1]), 3 mm breit, der rechte $5^1/_2$ mm und vollkommen wohlerhalten. Aus diesem ziehen dicke Bündel theils in gerader Richtung, zum

[1]) Es finden sich nur ganz spärliche feine (leicht variköse) Fäserchen in dem ganz dorsal und lateral gelegenen Gebiet, die für die weitere Untersuchung gar nicht in Betracht kommen können — sie sind bei Leitz 2, Ocular 1 überhaupt nicht zu sehen —; vielleicht sind sie als centrifugale Fasern aufzufassen.

grossen Theil aber in einem Bogen, oft als wollten sie in den linken Opticus eintreten oder im rechten Tractus weiterziehen, um dann plötzlich in eine andere Ebene umzubiegen, zum linken Tractus; (es ist zu bemerken, dass die Fasern, die gegen den linken Opticus hinziehen, in dieser Schnittebene noch nicht auf dessen Gebiet übergehen (s. u.), sondern scharf in einem gegen denselben concaven Bogen sich absetzen.) Die nicht sich kreuzenden Fasern gehen im rechten Tractus direct weiter; dieser erreicht auf keinem Schnitte jemals die grösste Dicke des linken Tractus, wenn auch der Unterschied nicht sehr gross ist (3 : 4 mm).

Es ist in dieser Schnittebene schon angedeutet, dass nahe dem Winkel, zwischen rechtem Tractus und Chiasma, in letzterem ein kleiner dreieckiger, heller Heerd auftritt.

Je näher nun die Schnitte der ventralen Fläche rücken, desto distincter und umfangreicher wird dieser Heerd: er nimmt bald genau den medianen Abschnitt der rechten Chiasmahälfte ein, in dem Winkel zwischen Chiasma und rechtem Tractus, springt mässig spitzwinklig gegen den rechten Opticus vor und läuft ganz spitzwinklig in den rechten Tractus aus (III, Fig. 2); an ganz ventral gelegenen Schnitten zieht von ihm aus ein schmaler heller Streifen an der Innenseite des rechten Tractus entlang, von nur ganz spärlichen Fasern (ungekreuzten) durchzogen, und eben daran nur als Theil des Tractus kenntlich. Sehr schön tritt an den mehr ventral gelegenen Schnitten (III, Fig. 2) hervor, wie die dunklen vom rechten Opticus kommenden kreuzenden Fasern tief in den atrophischen, durch Eosin leicht rosa gefärbten linken Opticus eindringen und dann in gegen denselben convexem Bogen zum linken Tractus sich begeben. Die Commissural-Fasern sind intact, die Meynert'schen Bündel finden sich nur in den dorsal gelegenen Schnitten.

Diese Befunde also decken sich mit den an Querschnitten gewonnenen Resultaten: es findet sich das Degenerationsfeld in der rechten Chiasmahälfte ventral-median entsprechend dem gekreuzten Theil des atrophischen linken Opticus; die Kreuzung erfolgt also immer von der dorsalen nach der contralateralen-ventralen Seite, die Fasern bleiben hier median und ziehen auch an der median-ventralen Seite des contralateralen Tractus weiter.

Als Analogon zu der starken Aufhellung im Anfangstheil der linken Chiasmahälfte (an den Querschnitten) finden

wir hier (in den Horizontalschnitten) einen convex gegen das Chiasma vorspringenden hellen Ausschnitt, als Fortsetzung des linken atrophischen N. opticus; nach und nach rücken die markhaltigen Fasern gegen den l. N. opticus vom Chiasma aus vor, bis sie auf den ventralen Schnitten ihn bogenförmig convex durchziehen, um dann zum linken Tractus zu gelangen. An den dorsal gelegenen Schnitten, dann allmählich an Deutlichkeit abnehmend, macht sich eine mässig aber doch deutlich ausgeprägte Aufhellung geltend, die schräg vom linken atrophischen Opticus zum hinteren Chiasmawinkel zieht und mit dem oben erwähnten Heerd in dem Winkel zwischen rechtem Tractus und rechter Chiasmahälfte in Verbindung tritt; in den dorsalsten Schnitten ist dies am schärfsten und man kann sogar eine vollständige Unterbrechung der vom rechten Opticus nach links gehenden Faserzüge sehen; es imponirt dann dies helle Band einfach als Fortsetzung des linken atrophischen Opticus. Es ist hier hervorzuheben, dass es nicht möglich ist, den dünnen atrophischen und den dicken normalen N. opticus horizontal ganz in Schnitte zu zerlegen; denn der dünne linke wird immer eher zu Ende geschnitten sein. Dies erschwert die Beurtheilung der Verhältnisse sehr und stellt einen Nachtheil der horizontalen Schnittrichtung dar; gerade die ventralsten und dorsalsten Schnitte sind von Wichtigkeit, da ja die atrophischen Gebiete (z. B. der schmale dorsomediane Streifen vor der Kreuzung) ganz peripher liegen.

Als ungekreuztes Bündel kann man eine zungenförmige ganz schwache Aufhellung betrachten, die als Fortsetzung vom linken Opticus gegen den linken Tractus sich wendet und hier lateral sich haltend allmählig verschwindet (III, Fig. 2); doch muss bemerkt werden, dass, wenn man nicht den Vergleich mit den Querschnitten anstellt, diese Aufhellung nicht so sehr in die Augen fallen würde, dass man bestimmte Schlüsse daraus ziehen könnte.

v. Koelliker hat nun in einem Falle v. Michels (Festschrift für Koelliker 1887, Taf. III, Fig. 3), der einen 67jährigen Mann, mit Phthisis bulbi dextri seit frühester Kindheit, betrifft, als Gegengrund gegen eine partielle Sehnervenerkrankung angeführt „dass in keinem (Horizontal-) schnitte im gesunden rechten Tractus eine Spur eines atrophischen ungekreuzten Bündels zu sehen war, ebensowenig, wie auf der Seite des kranken (linken) Tractus ein normales ungekreuztes Bündel zum gesunden linken Opticus.“ (Die anderen Fälle v. Michel's führt er in seinem Handbuche nicht in's Treffen!) Zugegeben, dass die ungekreuzten Fasern im Tractus derselben Seite nicht sehr deutlich sind, was auch ja an meinen Horizontalschnitten, die der von v. Michel (Taf. III, Fig. 3 l. c.) gegebenen Abbildung sehr ähnlich sind, zutrifft; so muss man bedenken, wie leicht die durch den Schwund der Fasern geschaffene geringe Lichtung mitten in dem dichten Geflecht der normalen schwarzen Faserzüge, die alle längs getroffen durch verschiedene Ebenen dahinziehen, verschwinden müssen; an Frontalschnitten verhält sich dies anders, hier sieht man auf die gleichsam dem Beobachter entgegenstrahlenden querabgeschnittenen Fasern, sieht jede einzelne Faser, so weit nicht auch hier, aber immer in weniger dichten Mengen, die längsgetroffenen Kreuzungsfasern das Bild stören, und kann, wo Fasern fehlen, dies klarer übersehen. Diese Erwägung erfordert also zunächst die Untersuchung vor allem an Frontalschnitten, die ein positives Resultat betreffend das Vorhandensein ungekreuzter (degenerirter) Fasern im gleichseitigen „gesunden“ Tractus ergeben.

Unerfindlich aber ist es, dass v. Michel (und mit ihm v. Koelliker) das Vorhandensein so zahlreicher normaler Fasern in dem dem atrophischen Opticus entgegengesetzten Tractus so wenig berücksichtigen. Es finden sich hier, abgesehen von dem schmalen Degenerationsfeld an der ventral-medianen Seite, das den gekreuzten atrophischen

Bündeln entspricht[1]), nicht sehr viel weniger und ebenso normale Fasern abgebildet (und in der That vorhanden wie auch in meinem Falle) wie in dem anderen „gesunden" Tractus.

„Auffallend ist (in dem oben erwähnten Falle) die geringe Betheiligung des entgegengesetzten Tractus, trotzdem die Dauer der Erkrankung der contralateralen Sehnerven nach Jahrzehnten zu bemessen ist." Eine irgendwie annehmbare Erklärung (es soll das Alter zur Zeit der Erkrankung, die Art und Weise der Erkrankung des Auges, gewisse andere Voraussetzungen eventuell eine Rolle spielen) führt v. Michel nicht an, denn „das Fortschreiten der Degeneration eines Sehnerven beschränkt sich auf den entgegengesetzten Tractus", wie das Fehlen des atrophischen Bündels im gleichseitigen Tractus beweisen soll. Würde v. Michel seiner eigenen Behauptung gerecht, so müsste doch gerade der contralaterale Tractus ebenso stark atrophisch sein, wie der Opticus es ist. Es ist doch nicht anzunehmen, dass die Opticusfasern nur bis zum Chiasma entarten, jenseits im Tractus aber nur zum kleinen Theil erkranken und hier nur auf ein schmales Gebiet an der medianen Seite sich zusammenlagern; auch kann man die mächtigen Bündel wohl nicht für Commissuralfasern halten oder ihnen einen centrifugalen Verlauf zusprechen, in dem sie dann von Ganglienzellen in centralen Gehirntheilen ausliefen; dagegen spricht eines Theils ihre Mächtigkeit, anderen Theils müssten dann im atrophischen Opticus, sei es von dem contralateralen, sei es vom gleichseitigen Tractus stammend, gleich mächtige Bündel sich finden. Die einzige Möglichkeit also bleibt die, dass sie aus dem Opticus derselben Seite stammen, eine Möglichkeit, an die freilich bei

[1]) Dass diese atrophischen Bündel sichtbar sind im Tractus, beruht eines Theils auf ihrer grossen Menge, andern Theils wohl auf ihrer schärferen Abgegrenztheit und auf der günstigen Lage beim Schneiden des Objektes.

der „Thatsache" der totalen Kreuzung nicht gedacht werden kann [1]).

Der zweite Fall v. Michel's ist nicht hinreichend abgebildet und zu wenig eingehend beschrieben, als dass man ein Urtheil daraus gewinnen könnte.

In seinem dritten Falle handelt es sich um Enucleation des rechten Auges, Herabsetzung des Visus links auf $^1/_3$ mit linksseitiger Stauungspapille; es fand sich bei der Section eine grosse Cyste in der linken Kleinhirnhemisphäre mit Ventrikelhydrops, totale Atrophie des rechten Opticus, sehr zahlreiche stark degenerirte Fasern im linken Opticus; noch stärker ist der rechte Tractus befallen und am stärksten der linke. v. Michel nimmt nun als Erklärung für diese Befunde ausser der totalen Degeneration des rechten Opticus eine beginnende aufsteigende des linken Opticus und eine absteigende des linken Tractus an.

Woher kommen aber im linken Tractus die erhaltenen oder im Beginn der Degeneration begriffenen Fasern bei totaler Atrophie des rechten Opticus?

Die einzig zulässige und einfache Erklärung ist auch hier die, dass sämmtliche Fasern, auch die degenerirenden, aus dem linken Opticus stammen, der aufsteigend atrophirt. Ein pathalogisch-anatomischer Grund für eine absteigende Tractusentartung ist nicht recht einzusehen.

In seinem vierten letzten Falle findet sich bei sog. einseitigem Anophthalmus (rechts) eine vollständige Atrophie des rechten Opticus, die Tractus aber sind fast gleich gut entwickelt „die Querschnitte beider Tractus bieten gleiche normale Verhältnisse". Die specielle Verwerthung dieses Falles unterbleibt bei v. Michel [2]).

---

[1]) Koelliker spricht ausdrücklich von totaler Kreuzung der „centripetalen" Fasern.

[2]) Vergl. hierzu v. Leonowa. Arch. f. Psychiatrie, Bd. 28. 1896. „Beiträge zur Kenntniss der secundären Veränderungen der primären optischen Centren und Bahnen in Fällen von congenitaler Anophthalmie

Das also sind die Untersuchungen v. Michel's an menschlichen Augen; ein Unbefangener kann aus Allem nur das Entgegengesetzte folgern. Bemerkt soll noch werden, dass die Weigert'sche Färbemethode für feinere Degenerationszustände der Markscheiden nicht ganz einwandsfrei ist, denn die erforderliche Behandlung in Müller'scher Flüssigkeit fixirt nicht rach genug, (zumal wenn die Präparate nicht ganz frisch eingelegt werden), um leichte postmortale Zerfallserscheinungen, wie Ungleichheit des Markmantels oder varicöse Schwellungen hintanzuhalten.

In meinen Präparaten fanden sich auch in den hellen Degenerationsgebieten nirgendwo deutliche Zerfallserscheinungen, überall aber vermehrte Neuroglia, bisweilen mit reichlichen Corpera amylacea durchsetzt, und gewuchertes Bindegewebe.

Die anatomische Untersuchung, die v. Koelliker fordert, hat also als Resultat die partielle Kreuzung sichergestellt[1]). Noch einmal möchte ich betonen, dass an nor-

und Bulbusatrophie bei neugeborenen Kindern." Leonowa deutet die an sieben Fällen gemachten Befunde in entgegengesetztem, Sinne wie v. Michel, wie es ja auch gar nicht anders sein kann. Die ausführliche Literatur über die Opticuskreuzung zu berücksichtigen, lag nicht im Sinne dieser kurzen Arbeit, die vielmehr bezweckte, auf anatomischem Wege ohne Berücksichtigung der klinischen Verhältnisse v. Koelliker's Angaben zu widerlegen. In gleichem Sinne sind die berechtigten Bemerkungen Singer's (Zeitschr. f. Heilk., Bd XVIII. 1897. Heft II u. III. „Ueber experimentelle Embolieen im Centralnervensystem) aufzufassen, der seine experimentell an Kaninchen und Katze gewonnenen Resultate der partiellen Sehnervenkreuzung den Angriffen v. Koelliker's gegenüber vertheidigt. Darin nun kann ich Singer nicht beistimmen, dass die Weigert'sche Färbemethode sich nicht eigne für derartige Untersuchungen, wie ja auch meine Resultate zur Genüge das Gegentheil beweisen, allerdings mit der oben erwähnten Einschränkung, dass sie zum Studium feinerer histologischer Veränderungen nicht ausreicht; die aber kommen hier gar nicht in Frage, wo der Process seit Jahren abgelaufen ist.

[1]) Es standen mir übrigens zum Vergleich auch die von Marchand früher (l. c.) beschriebenen Präparate zur Verfügung, die soweit es sich bei der Abblassung der Carminfarben noch erkennen liess, die erwähnten Befunde im Wesentlichen bestätigen.

malem Chiasma eine Scheidung der Fasersysteme unmöglich ist; ja selbst an den pathologischen Präparaten, wo doch nur ein Opticussystem vorhanden ist, kann man an den Horizontalschnitten nicht den Verlauf der einzelnen Fasern, wie sie vom Opticus zu dem Tractus gelangen, verfolgen.

Zu der Frage, in welchem Verhältniss die Menge der gekreuzten und der ungekreuzten zu einander steht, möchte ich mich für etwa 5:4 entscheiden; es wird aber dies Verhältniss wohl individuell verschieden sein. Will man überhaupt die Erwägungen von Michels für richtig halten, dass die gleichnamige Hemianopsie nur dann aus den anatomischen Verhältnissen im Chiasma sich erklären lässt, wenn gerade so viele Fasern sich kreuzten wie ungekreuzt blieben, so käme obiges Verhältniss dieser Forderung ja ziemlich nahe; doch ist diese Forderung wohl keine zwingende.

Da eine Erkrankung der hinteren Parthie der Capsula interna oder des Fusses des Stabkranzes zur contralateralen Amblyopie führe, da ferner bei intracerebraler Affection, bei der jegliche Betheiligung der Tractus ausgeschlossen werden dürfe, eine reine laterale Hemiopie noch nicht beobachtet sei, glaubt Charcot [1]) annehmen zu müssen, dass zwar im Chiasma nur eine Halbkreuzung stattfinde, dass aber das ungekreuzte Bündel jenseits der Kniehöcker in ihrem intracerebralen Verlaufe doch noch eine Kreuzung einginge und somit eine vollständige Kreuzung resultire. Inwieweit das richtig ist, können die obigen Beobachtungen nicht entscheiden; vielleicht ist der Umstand, dass die ungekreuzten Bündel später an die mediane Seite des Tractus treten, in dem Sinne zu deuten.

Zur Tafel IV: l = links; r = rechts; v = ventral; d = dorsal; k = gekreuztes Bündel; u = ungekreuztes Bündel; $l\,T$ = linker Tractus; $r\,T$ = rechter Tractus; c = Commissuralfasern. Die Querschnittsabbildungen zu I und II sind in der Reihenfolge vom Opticus (Fig. 1) zum Tractus (Fig. 5) beiderseits angeordnet; im Uebrigen vergleiche den Text.

[1]) Charcot: „Ueber Localisationen der Gehirnkrankheiten" 1878.

Nachtrag zu meinem Aufsatze: Zur Kenntniss der Mikropie und Makropie.

(Arch. f. Ophth. XLII. 3. S. 134.)

Von

Prof. Dr. W. Koster Gzn.
in Leiden.

Durch die von Dr. Moriz Sachs[1]) neulich in diesem Archiv veröffentlichte „Erklärung der Mikropie" sehe ich mich veranlasst, noch einmal auf diesen Gegenstand zurückzukommen. Sachs hat denjenigen Theil meiner Arbeit, worin ich eine Erklärung dafür gebe, dass möglicher Weise einige Personen das Phänomen der Mikropie verbunden sehen mit der Vorstellung des grösseren Abstandes ganz unberücksichtigt gelassen; hätte er dies nicht gethan, so würde er bald eingesehen haben, dass sein Streben ganz überflüssig war, weil es in Wirklichkeit darauf hinausläuft, einen Theil der von mir mitgetheilten Theorie sozusagen in Hering's Sprache zu übersetzen, wobei dann allerdings auch entsprechend dem Unterschiede zwischen den Donders'schen und den Hering'schen Annahmen, jedes wirklich erklärende Moment für unser Urtheil über die absolute Grösse und Entfernung fortfällt.

Sachs geht bei seinen Betrachtungen aus von der Thatsache, dass wir die Grösse eines Gegenstandes nicht

[1]) Dr. Moritz Sachs: Zur Erklärung der Mikropie (nebst Bemerkungen über die geschätzte Grösse gesehener Gegenstände). v. Graefe's Archiv. Bd. XLIV. Abth. 1.

verschieden beurtheilen, wenn derselbe sich innerhalb gewisser Distanzen von uns befindet. Für diese Erscheinung gebraucht er den Ausdruck „physiologische Mikropie“ und damit steht er auf dem Boden jener Forscher, welche das Netzhautbild und unsere Empfindung der Aussendinge für einander sehr ähnlich halten, in dem Sinne, dass die Letztere gewissermaassen eine Wiederholung des ersteren sein solle. Wenige Anhänger dieser Richtung werden mir dies zugeben, aber in Wirklichkeit läuft die Theorie immer darauf hinaus. Auch Sachs steht ganz auf diesem Standpunkte, indem er annimmt, dass gleichzeitig mit der Innervation der äusseren Augenmuskeln und des Musculus ciliaris ein „Impuls“ erfolgt, der das Maass der Vergrösserung des Netzhautbildes, und damit die Grösse des gesehenen Gegenstandes bestimmt. Das heisst also, wenn ein Gegenstand dem Auge n fach näher gebracht wird und das Netzhautbild also (in linearem Maass) n fach grösser wird, multiplicirt die Seele dieses Bild mit einem n fach kleineren Factor als im ersten Falle. Weil der Factor n fach kleiner sein muss, spricht Sachs von Mikropie, aber man sieht leicht ein, dass, wenn man bei der Vorstellung mit einem Gegenstand anfängt, der nahe dem Auge gelegen ist und diesen jetzt vom Beobachter entfernt, man ebenso gut von physiologischer Makropie reden kann. Meines Erachtens thut dies aber wenig zur Sache, denn von einer Erklärung der genannten Thatsache ist hier in Wirklichkeit nicht die Rede. Erstens frage ich mich vergeblich, wie hier von Impulsen gesprochen werden kann, wo doch lediglich empfunden wird. Doch gesetzt, wir könnten diese Empfindung, welche zugleich mit dem Sehen in einer bestimmten Entfernung auftreten soll, „einen Impuls“ nennen, wo bleibt dann der Zusammenhang zwischen diesen beiden?; wie kommt die Seele zu dem Bewusstsein, oder wenn man will, wie kommt der unbewusste Schluss zu Stande, dass wir mit n statt mit $^1/_2$ n oder mit 2 n

multipliciren müssen? Da ist nur ein Ausweg, und der besteht darin zu behaupten, dass es bis jetzt unbekannt ist, was diesen „Impuls“ bestimmt. Aber in dem Falle kann ich nicht umhin zu sagen, dass diese Erklärung der „physiologischen Mikropie“ nur auf eine Umschreibung einer bekannten Thatsache hinausläuft.

In meiner vorigen Arbeit habe ich die Donders'sche Hypothese über die Wahrnehmung der Grösse und der Tiefe (Entfernung) dahin modificirt, dass die Empfindung der seelischen Anstrengung, welche zur Erreichung der erforderlichen Accommodation und Convergenz nöthig ist, nicht erst die Vorstellung der Entfernung hervorruft, sondern sofort, zugleich mit der Empfindung des Netzhauteindruckes, die Vorstellung der Grösse des Gegenstandes erzeugt, während dann das Urtheil über den Abstand hervorgeht aus der Parallaxe, aus der Lage der Doppelbilder der anderen nicht fixirten Gegenstände und auch aus dem Impuls zur Convergenz. Diese Annahme wurde gemacht, um auch jene Fälle in die Erklärung unseres räumlichen Sehens aufzunehmen, bei welchen die Mikropie durch Parese der Accommodation verbunden sein soll mit der Vorstellung einer grösseren oder jedenfalls nicht einer geringeren Entfernung. Für Näheres muss ich auf meine genannte Arbeit verweisen.

Was nun die Erklärung der Mikropie durch Accommodationsparese anbelangt, so steht Sachs hier ganz auf dem Standpunkt von Donders und mir, dass diese nur ein Specialfall der von ihm sogenannten „physiologischen Mikropie“ ist. Die seelische Einstellung des Sehens erfolgt für eine Ebene, welche dem Auge viel näher gelegen ist als die Ebene, für welche die optische Einstellung des Auges erfolgt. Nach Sachs laufen mit den Impulsen zur Accommodation und Convergenz gleichzeitig die undefinirten „Impulse“ ab, wovon vorher die Rede war; nach Donders und mir wird die seelische Anstrengung empfunden,

welche nöthig ist zur Accommodation und Convergenz. Während aber Sachs nicht die geringste Andeutung geben kann, warum die „Impulse" jetzt eine andere Stärke haben, ist die Erklärung mit der modificirten Theorie von Donders klar und einfach.

Sachs versucht gegen die letztere einige Einwände zu machen, indem er die relative Accommodationsbreite anführt; ich habe schon früher dargethan, dass, wenn das binoculare Sehen noch möglich ist, keine Mikropie auftritt, weil die Anstrengung der Convergenz die richtige ist: die zu starke Accommodationsanstrengung hat also dann keinen Einfluss; auch beim monocularen Sehen ist es wahrscheinlich die Anstrengung der Convergenz, welche die Empfindungen von Grösse und Entfernung bestimmt; übrigens muss ich auch hier auf früher mitgetheiltes verweisen. Dass hier kein wirklicher Einwand zu finden ist, wird Sachs bei näherer Ueberlegung mir wohl zugeben. Ueber die mit der Vorstellung einer grösseren Entfernung verbundene Mikropie spricht Sachs nur einige Worte. Ich möchte ihn fragen, warum „bei dem Durchmessen des Gesichtsraumes nach der Dimension der Tiefe" der kleingesehene Gegenstand weiter weg rücken soll; die Tiefe des Raumes würde noch besser hervortreten, wenn der wenig entfernte, kleingesehene Gegenstand näher zu rücken schiene.

Die messenden Versuche von Sachs über die Schätzung der Entfernung während der Mikropie haben mich dazu veranlasst, wieder einige Collegen zu bitten, ihre Accommodation auf einem Auge paretisch zu machen, und ich war jetzt so glücklich, von zweien die Angabe zu erhalten, dass sie den Eindruck bekamen, dass der Gegenstand weiter entfernt sei. Merkwürdig war es aber dabei, dass, wenn ich sie aufforderte, schnell nach dem Gegenstand, der sich in einer Entfernung von 20 bis 30 cm befand zu greifen, sie stets 5 bis 10 cm vor das Object fassten, während sie mit dem normalen Auge allein das

eine Mal etwas vor, das andere Mal etwas hinter den fixirten Gegenstand tasteten. Diese Wahrnehmung beweist, dass bei einigen Personen nicht die bewusste Vorstellung von der vermeintlichen Entfernung die Innervation der Muskeln beim Tasten bestimmt, sondern dass ein anderer, unbewusster Verband zwischen der Innervation der Armmuskeln und der Augenmuskeln besteht; es liegt wieder am nächsten, dafür die Empfindung der Convergenz und Accommodationsimpulse als wirksames Moment anzunehmen. Die Beobachtungen in diesen beiden Fällen werden mich veranlassen, eine grosse Zahl von Individuen in dieser Richtung zu untersuchen, worüber ich später berichten werde. Ich habe übrigens nie bestritten, dass es solche Fälle geben könne, wie Förster sie mitgetheilt hat, ich habe nur daran gezweifelt, ob nicht eine Verwechslung mit dem Sehen in Zerstreuungskreisen vorlag[1]). Wer die Mikropie so auffallend zusammen mit kleinerer Entfernung wahrnimmt wie ich, wird meinen Zweifel verstehen. Auch Donders sah die Mikropie mit kleinerer Entfernung einhergehen und citirt nur nachher, dass sie auch mit der Vorstellung grösserer Entfernung zusammen gehen kann (Förster). Wie gesagt nimmt die Theorie, wie ich sie modificirt habe, diese Fälle leicht in sich auf.

Bei meiner Untersuchung der Mikropie und Makropie habe ich absichtlich jene Experimente unerwähnt gelassen, welche uns lehren, dass die ferner als der Fixationspunkt gelegenen Objecte ein wenig zu klein, diejenigen welche dem Beobachter näher liegen, etwas zu gross geschätzt werden. Ich habe diese Fälle nicht mit einbezogen, weil

[1]) Auch die Einrichtung der Versuche von Sachs, wobei eine Nadelspitze als Object gewählt ist, scheint mir Verwirrung möglich zu machen: Erstens ist es schwierig, an einer solchen Spitze zu beurtheilen, ob Mikropie besteht, und zweitens sieht der Kern der in Zerstreuungskreisen gesehenen Nadel, besonders bei sehr weiter Pupille wie eine feinere Nadel aus.

hier keine scharfen Netzhautbilder bestehen und weitere Versuche nothwendig sind, um festzustellen, welche Einflüsse hier wirksam sind. Uebrigens will ich schon jetzt meine Meinung mittheilen, dass die von Panum gegebene Erklärung mir die richtige scheint. Eine solche Erklärung schliesst gar nicht ein, dass wir dann alles in einer Ebene sehen müssen, wie Sachs sagt; ein geringerer Unterschied in der Entfernung heisst doch noch nicht gar kein Unterschied.

Uebrigens hätte Sachs besser gethan, diese Erscheinung hier gar nicht heranzuziehen, denn mit seinem Versuch zur Erklärung der Mikropie durch Accommodationsparese hat dieselbe nichts zu thun; es macht auf mich den Eindruck, als ob ein zweiter Erklärungsversuch mit dem ersteren vermischt werde. Denn die erste „physiologische Mikropie" ist ein Kleinsehen der naheliegenden Gegenstände: die Mikropie hebt hier den Einfluss des grösseren Netzhautbildes nach Sachs auf; die zweite Sorte physiologischer Mikropie ist aber eine Mikropie der weiter als der Fixationspunkt liegenden und also auch in Zerstreuungskreisen gesehenen Gegenstände: und um diese zu erklären citirt Sachs die bekannte Hering'sche Beweisführung. Dann geht er aber weiter und sagt: „dass als Maass aller Dinge die Netzhaut zu betrachten ist, ein Maassstab, der schrumpft und sich ausdehnt" u. s. w. Nun will es mir aber scheinen, dass diese zwei Erklärungsversuche niemals zusammen gehen können; entweder die „Impulse" von Sachs oder die Theorie des sich ändernden Maassstabes [1]), aber beide zugleich

[1]) Auch die Theorie des sich ändernden Maassstabes bietet viel Unverständliches: So sagt Sachs S. 100 l. c. „weil das mit der Annäherung einhergehende Wachsen des Netzhautbildes compensirt wird durch das Schrumpfen des Maassstabes"; diese Compensation ist mir nicht klar; ein kleineres Maass würde doch in dem grösseren Bilde eine grössere Anzahl von Malen ausgemessen werden können? Das würde nach Sachs doch heissen, Wahrnehmung eines viel grösseren Objectes! Und die Grösse soll dieselbe sein.

scheinen mir unvereinbar. Denn jede Theorie für sich versucht das wahrgenommene Netzhautbild auf die richtige Grösse zu bringen. Oder irre ich hier vielleicht und meint Sachs, dass die „Impulse“ die Grösse des Maassstabes bestimmen? Dann bedaure ich dies aus dem Mitgetheilten nicht entnehmen zu können.

„Nach jedem einzelnen Momente wird,“ nach Sachs, die Summe alles Gesehenen mit demselben Maassstabe gemessen. Das heisst also, dass gleiche Netzhautbilder in diesem Falle die Vorstellung von gleicher Grösse der entsprechenden Gegenstände erwecken? Ein kleiner Hund in 1 m und ein zehnfach grösseres Pferd in 10 m Entfernung sollen mir gleich scheinen? Nein, davon ist bei mir nie die Rede, wie genau ich auch eins von Beiden fixire. Sogar wenn ich die Netzhautbilder ungefähr zusammenfallen lasse, sehe ich die Grössen ungefähr so wie die Verhältnisse wirklich sind. Die Mikropie oder Makropie des in Zerstreuungskreisen wahrgenommenen Gegenstandes ist bei mir nur sehr gering. Giebt es Individuen, wo wirklich etwas Derartiges zutrifft, wie das was Sachs uns vorführt, so muss die Empfindung des Raumes eine individuell sehr verschiedene sein, und ich könnte diese so wenig Begünstigten bedauern, wie die Farbenblinden, die den Reichthum unserer wechselnden Lichtempfindungen entbehren.

Ich hätte noch viele Bemerkungen zu dem Aufsatze von Sachs zu machen; aber ich würde damit in Wiederholungen verfallen und nur noch einmal zeigen, wie wenig befriedigend für mich die Hering'sche Theorie der Raumvorstellungen ist. Ich will daher darauf verzichten und schliesse mit dem Ausdruck der Hoffnung, dass Sachs bei weiterer Ueberlegung die von mir modificirte Donders'sche Hypothese in gewissem Sinne wohl annehmbar finden werde, da er doch die Lösung des Problems der Mikropie in derselben Richtung angestrebt hat.

Bemerkung zu dem Aufsatze von Hess [1]): Entoptische Beobachtung der Linsenverschiebungen bei der Accommodation.

Von

Prof. W. Koster Gzn.

in Leiden.

Mit 4 Textfiguren.

Jeder Anhänger der Accommodationstheorie von v. Helmholtz wird mit regem Interesse die Angriffe Tscherning's auf die altbewährte Lehre verfolgt haben, während sich ein Gefühl der Erleichterung seiner bemächtigte, als die Hess'sche Vertheidigung der Theorie in diesem Archiv erschien, und die v. Helmholtz'sche Erklärung der Accommodationsvorgänge fester als jemals dastand. Auch ich habe mit wachsender Aufmerksamkeit den experimentellen Streit zwischen Tscherning und Hess verfolgt, zumal da ich Gelegenheit hatte, durch die Freundlichkeit Tscherning's mit seinen neuen Instrumenten und Versuchen näher bekannt zu werden, und da ich in dem Laboratorium von Professor Sattler arbeitete, als Hess dort an seinem ersten Patienten das Schlottern der Linse während der Contraction des Ciliarmuskels demonstrirte. Besonders wichtig schien mir der

[1]) Prof. C. Hess, Marburg: Arbeiten aus dem Gebiete der Accommodationslehre. III. Ortsveränderungen der menschlichen Linse während der Accommodation und ihre Messung, nebst Beiträgen zur Theorie der Accommodation. § 1. Entoptische etc. v. Graefe's Arch. XLIII. 3.

Versuch von Hess, welcher beweisen soll, dass bei maximaler Accommodation die Zonula Zinnii nicht maximal gespannt ist, wie dies die Tscherning'sche Theorie annimmt, sondern im Gegentheil ganz erschlafft, so dass die Linse nach der tiefsten Stelle im Auge sich senkt. Der Beweis besteht darin, dass mittelst eines sehr feinen Loches, welches sich ungefähr im vorderen Brennpunkt des Auges befindet, ein entoptisches Bild der Pupille entworfen wird und zugleich ein solches von den Unregelmässigkeiten in der Linse. In jeder Linse befinden sich wohl kleine, umschriebene, wenig durchsichtige Pünktchen; Hess fand ein solches ungefähr am hinteren Pole seiner Linse, und dieser Linsenpunkt, wie Hess ihn nennt, näherte sich im entoptischen Bilde bei starker Anspannung der Accommodation immer dem höher gelegenen Pupillenrande, was beweisen soll, dass die Linse in Wirklichkeit sich nach der entgegengesetzten Seite bewegt Wenn die übrigen Versuchsbedingungen richtig wären, könnten wir dies wohl annehmen, wiewohl immer an die Möglichkeit gedacht werden muss, dass die Linse eine Bewegung um eine in der äquatorialen Ebene gelegenen Achse machen, und der Linsenpunkt also thatsächlich sich nach oben verschieben könnte, während doch sein Schatten mehr nach unten auf die Retina fiele. Die entoptische Erscheinung würde dann der Hauptsache nach dieselbe sein, wie bei dem Versuch von Hess; dabei würde aber Astigmatismus auftreten und da wir diesen bei starker Accommodationsanstrengung bis jetzt nicht verzeichnet gefunden haben, so ist wohl anzunehmen, dass das Emporsteigen des Schattens ein Sinken der Linse bedeutet.

Dies alles ist aber nur dann richtig, wenn das Auge fortwährend genau denselben Stand in Bezug auf das stenopäische Loch beibehält; denn dreht sich das Auge ein wenig und fällt also der Lichtkegel aus einer anderen Richtung in das Auge, so bewegt sich nicht nur das Bild der Pupille über die Retina, sondern die entoptische Figur der

Linse ändert auch ihre Lage in Bezug auf den Rand der Pupille. Die ganze Figur muss auch eine andere werden, denn die Bilder der Punkte, die weit von der Ebene der Pupille entfernt sind, verschieben sich viel mehr als diejenigen, welche ihr näher liegen; nur diejenigen, welche mit der Pupille in derselben Ebene liegen, bleiben unverrückt in Bezug auf das entoptische Pupillenbild. Nun liegt der Punkt, den Hess für seine Versuche benntzt, ungefähr am hinteren Pole, es werden also sogar kleine Bewegungen des Auges eine Verschiebung des Linsenpunktes im Bilde der Pupille zur Folge haben. Der Versuch von Hess könnte also nur Beweiskraft haben, wenn diesem Einfluss gehörig Rechnung getragen, d. h. wenn der Kopf während des Versuches fixirt gewesen wäre, und der Blick andauernd dieselbe Richtung beibehalten hätte. Ich suche nun aber vergebens nach Vorkehrungen, welche zur Vermeidung dieser Fehlerquellen getroffen wurden: Hess blickte entweder auf eine Milchglasplatte, welche von hinten beleuchtet war, oder auch gegen den klaren Himmel durch die Fensterscheiben. Bei diesem Sachverhalt nimmt es mich Wunder, dass das Ergebniss der Versuche so genau mit den theoretischen Erwägungen übereinstimmte, so dass sogar der Grad des Aufsteigens des Linsenpunktes ganz im Einklang war mit dem Grade der Contraction des Ciliarmuskels. Ich muss mir dies Alles so erklären, dass Hess wirklich den Blick hinter der Blechplatte mit dem stenopäischen Loch nicht merkbar geändert hat.

Ich gebe hier zwei Figuren bei, welche diese entoptische Wahrnehmung der parallaktischen Verschiebung demonstriren, wie wir sie bei der Untersuchung im durchfallenden Lichte kennen: In Fig. 1 ist l der undurchsichtige Punkt der Linse (Linsenpunkt) und o das stenopäische Loch; die Schatten der Pupillenränder fallen auf p' und q', der Schatten des Linsenpunktes auf l' und nach aussen projicirt ist PLQ die entoptische Figur, welche wir uns

sehr nahe vor dem Auge gelegen denken; in Fig. 2 ist das Auge ein Wenig gedreht (ca. 10°), die Schatten fallen jetzt auf q', l' und p' und die entoptische Figur liegt in PLQ. Man sieht leicht ein, dass der Abstand QL grösser sein muss in Fig. 1, als in Fig. 2, und der Abstand PL in Fig. 1 kleiner als in Fig. 2; wenn das Auge sich weiter drehte, würden zuletzt die Schatten des Linsenpunktes l und des Pupillenrandes q zusammenfallen. Dass dies nicht bloss theoretische Betrachtungen sind, geht daraus hervor,

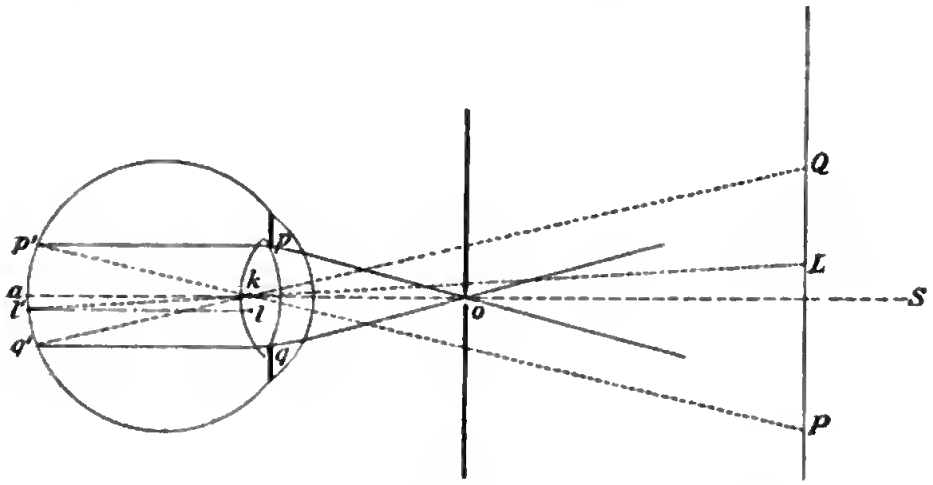

Fig. 1.

dass ich in meinem rechten Auge im entoptischen Bilde einen schwarzen Linsenpunkt sehe, der scheinbar 2 mm vom temporalen Rande des Pupillenbildes entfernt ist; ich schätze die Grösse des entoptischen Bildes der Pupille dabei auf 15 mm. Blicke ich nun nicht mehr gerade aus, sondern ein Wenig nach rechts, so verschwindet der Punkt hinter dem Rande des Pupillenbildes. Die Lage des Linsenpunktes in meinem Auge ist sehr günstig, um den Einfluss der Augenbewegung auf die Stellung des entoptischen Bildes der Linse in Bezug zu dem der Pupille zu demonstriren, wie weiter unten gezeigt werden wird; aber in Wirklichkeit liegt der Linsenpunkt bei Hess derart, dass die Verschiebungen noch grösser sind.

In meiner Fig. 2 habe ich, nach der Drehung des Auges, das entoptische Bild wieder projicirt auf dieselbe Fläche QL, weil in meiner Vorstellung bei Bewegung des Auges das Bild der Pupille sich parallel zu sich selbst zu verschieben scheint. Wollte man es auf eine Fläche $Q'LP'$ projiciren, welche senkrecht zur Augenaxe bei der zweiten Stellung des Auges steht, so würde der Punkt L verhältnissmässig noch mehr nach der Seite, wohin das Auge sich bewegt hat, verschoben sein. Ich mache diese Bemerkung nur um zu zeigen, dass bei den messenden Ver-

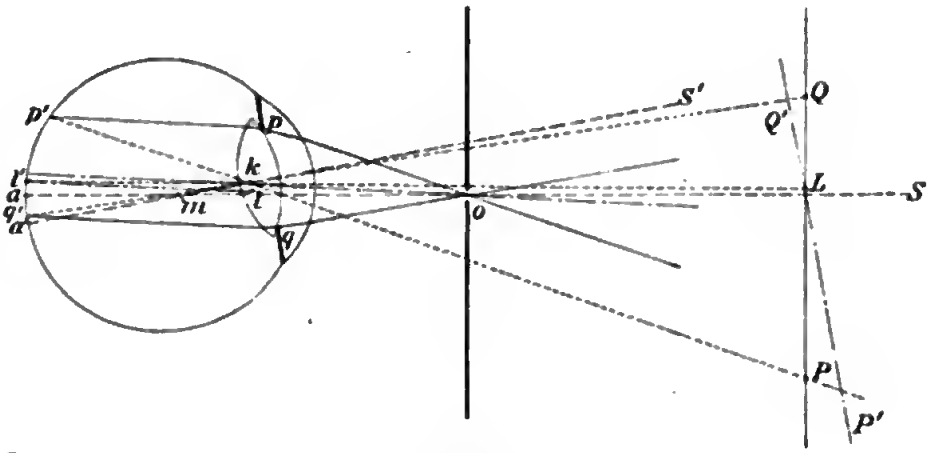

Fig. 2.

suchen von Hess der Winkel und nicht der Abstand in Betracht kommt.

Eine letzte Bemerkung habe ich in Bezug auf die Bestimmung der Linsenbewegung bei Hebung und Senkung des Kopfes zu machen. Wie auch Hess erwähnt, bin ich unabhängig von ihm zu dem Ergebniss gelangt, dass meine Linse nicht messbar nach vorn oder hinten sinkt, wenn ich den Kopf senke oder hebe in dem Augenblick der maximalen Contraction des Ciliarmuskels durch Eserin. Meine Versuchsanordnung bestand aus einem gleichen Apparat, wie ihn auch Hess nachher für seine Versuche gewählt hat. Ich fand damals bei verschiedenen Bestimmungen Unterschiede in der Nahepunktslage von höchstens

5 mm, welche ich aber als Fehler der Messung angemerkt habe; denn erstens war das Mittel der Zahlen ungefähr gleich gross und zweitens fiel es mir bei der sehr engen Pupille ausserordentlich schwer, den allerersten Moment des Ueberschreitens des Nahepunktes anzugeben. Hess findet nun aber constant das Mittel der Lage des Nahepunktes bei gesenktem Kopfe niedriger als dasjenige bei gehobenem Kopfe. Nun mache ich ihm keinen Vorwurf daraus, dass er meine Wahrnehmung unberücksichtigt lässt, und annimmt, dass in jedem Falle die Linse bei stärkster Anspannung des Ciliarmuskels sich von vorn nach hinten verschieben könne, aber ich hätte doch einen sichereren Beweis verlangt. Nehmen wir z. B. die Zahlen bei Herrn Dr. Rosenthal, so ist die Lage des Nahepunktes bei abwärts geneigtem Kopfe in einem Abstande von

11,95; 11,80; 11,65; 11,30; 12 cm

bei aufwärtsgerichtetem Kopfe in einem Abstande von

12,65; 12,80; 12,52; 12,15; 11,8 cm

woraus wir sehen, dass in einem Falle sogar ein Unterschied von 2 mm (12 und 11,8) der Theorie zuwider gefunden wurde. Das Ergebniss der Mittelzahlen hätte Hess seiner Ansicht nach höchstens dazu veranlassen dürfen, die Versuche anders einzurichten, nämlich so, dass ein kleiner Fehler in der Messung der Nahepunktslage, welche hier so ungemein schwierig ist, nicht einen so grossen Einfluss auf das Resultat haben kann. Dies wäre z. B. damit zu erreichen, dass man in den Apparat nahe dem Auge eine negative Linse einfügt, wodurch der Nahepunkt entsprechend weiter abrückt; bringt man ihn z. B. auf 50 cm, so ist dieser Frage besser beizukommen. Für mich bestand damals keine Veranlassung zu dem angegebenen Versuch, als ich bei Hebung und Senkung des Kopfes keinen Unterschied in der Deutlichkeit des Netzhautbildes beobachten konnte.

Der Versuch der Linsenverschiebung an meinem rechten Auge gab nun folgendes Resultat.

Bei einer Pupillenweite von 5 mm fällt der Schatten meines Linsenpunktes im entoptischen Bilde gerade auf den temporalen Rand der Pupille, wenn das stenopäische Loch sich in der Hauptachse des Auges und im vorderen Brennpunkt befindet. Es liegt also die Trübung in meiner Linse 2,5 mm nasalwärts von der Hauptachse, irgendwo hinter der Fläche der Iris. Erweitere ich meine Pupille mittelst Homatropin und stelle ich im vorderen Brennpunkt einen kleinen Schirm mit zwei stenopäischen Löchelchen auf, welche einen gegenseitigen Abstand von 3 mm haben, so entstehen Doppelbilder des Linsenpunktes, welche 80 mm von einander entfernt sind, wenn der Abstand auf eine Ebene in 0,5 m Entfernung vom Auge projicirt wird. Dabei fixire ich das medialwärts gelegene Bild: dadurch wird die Markirung des Abstandes erleichtert und vereinfacht; um zu controliren, ob die Marke mit der Projection des Schattens zusammenfällt, mache ich kleine verticale hin- und hergehende



Fig. 3.

Bewegungen entweder mit dem Kopfe oder mit der Marke. Die Berechnung mittelst der bei der obigen Messung gewonnenen Zahlen ergiebt für den Abstand des Linsenpunktes vom hinteren Abschnitt des Auges 16 mm, also liegt die Trübung in meiner Linse im rechten Auge in einer horizontalen Meridianfläche 2,5 mm nasalwärts von der Hauptachse, während ihre Projection auf diese Achse 1 mm vor dem Knotenpunkt gelegen ist. Hess fand den Ort seines Linsenpunktes nahezu am Knotenpunkte, d. h. also 1 mm weiter von der Fläche der Iris entfernt als bei mir, also muss die Fehlerquelle der Augenbewegung bei ihm von noch grösserem Einfluss sein als bei mir. Um diesen Einfluss noch etwas besser hervorzuheben, theile ich hier noch das Resultat zweier Messungen mit vor und nach einer

kleinen Augenbewegung. In der vorstehenden Fig. 3 habe ich die relative Lage des Linsenpunktes (L und L'), des Irisrandes (J und J') und des Fixationspunktes angegeben, wenn dieser von F nach F'' verlegt wird. Auf eine Fläche in 0,25 m Entfernung vom Auge projicirt war:

$FL = 14$ mm; $LJ = 50$ mm

$F''L' = 19$ mm; $L'J' = 21$ mm und $FF'' = 24$ mm.

Der Drehungswinkel (aus FF'' und der Entfernung 0,25 m berechnet) war dabei also

$$\left(tg\,\alpha = \frac{24}{250} = 0{,}096 \text{ und } \alpha = 5^\circ 30'.\right)$$

ungefähr fünf Grad. Nun mögen bei diesen Messungen Fehler nicht zu vermeiden sein, es geht aber jedenfalls daraus hervor, dass bei einer kleinen Drehung des Auges die relative Lage von Fixationspunkt, Irisrand und Linsenpunkt eine ganz andere wird.

Nachdem ich diese Messungen angestellt hatte, träufelte ich einprocentige Eserinlösung ein, um zu sehen, wie es sich mit der Verschiebung des Linsenpunktes bei starker Spannung des Ciliarmuskels verhielt. Meine Pupille blieb dabei noch längere Zeit unter dem Einflusse des Homatropins als die Wirkung des Eserins auf meinen Ciliarmuskel schon sehr bedeutend war, wie dies auch Hess angegeben hat.

Während ich nun damit beschäftigt war, meinen Versuch derart einzurichten, dass das Auge bei seitlichen Neigungen des Kopfes immer denselben Stand in Bezug auf das stenopäische Loch beibehalten musste, fiel mir ein, dass ich auch jetzt gewissermaassen den Linsenpunkt als Fixationspunkt benützen könnte. Dafür muss das Löchelchen ein wenig nasalwärts von der Hauptachse liegen; in Fig. 4 sind die Verhältnisse in natürlicher Grösse dargestellt: l ist die Trübung in der Linse, o die stenopäische Oeffnung, und es fallen die Schatten i des Irisrandes, und f des Linsenpunktes dicht neben einander auf die Retina, der Letztere gerade in die Fovea centralis. Wenn das

Auge jetzt fortwährend das entoptische Bild *L* fixirt, behält es seine Lage in Bezug auf das Löchelchen bei, denn wenn es sich auch nur ein wenig zur Seite stellen würde, müsste der Schatten *f* sofort die Fovea verlassen, d. h. wir könnten *L* nicht mehr fixiren.

Ich neigte jetzt, wie dies Hess angegeben hat, meinen Kopf nach der Seite und konnte bestätigen, dass der Linsenpunkt sich immer scheinbar nach oben bewegte, was in

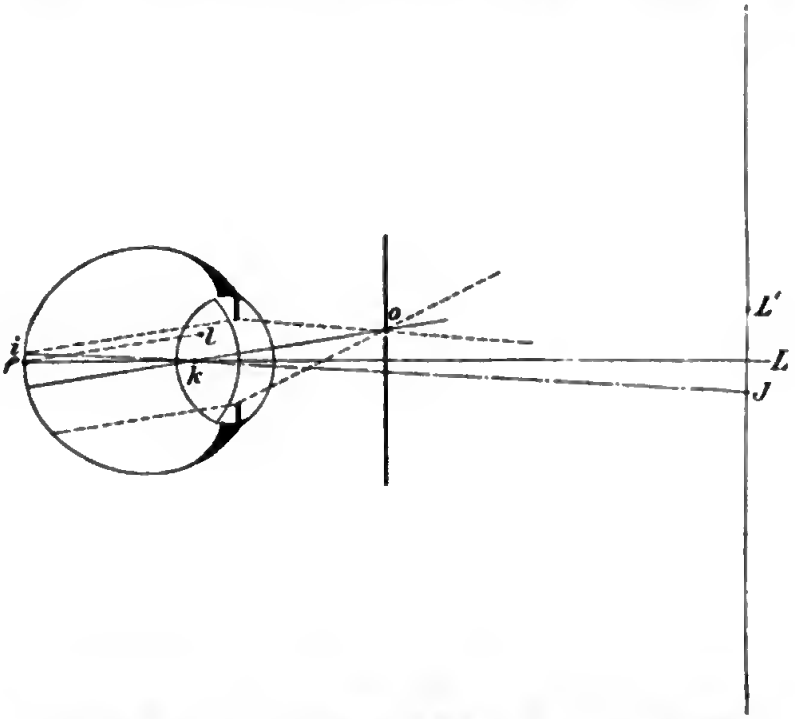

Horizontaler Schnitt durch mein rechtes Auge (von oben gesehen).
Fig. 4.

meinem Falle leicht festzustellen war, da bei Neigung des Kopfes nach links der schwarze Punkt dem Irisrand näher kam, und bei Neigung nach rechts sich deutlich davon entfernte.

Ich habe nicht versucht, hierüber Messungen anzustellen, denn die Sache ist wieder nicht so einfach wie sie Anfangs aussieht. Wenn ich nämlich immer den entoptischen Punkt fixire, ist die scheinbare Verschiebung im entoptischen Pupillargebiete nicht allein auf Rechnung der Linsen-

verschiebung zu schreiben, sondern auch wieder complicirt mit dem Einfluss der Augenbewegung hinter dem Loche, indem sobald die Bewegung der Linse anfängt, z. B. bei Neigung des Kopfes nach rechts, das Auge dem aufsteigenden Linsenpunkt folgt, sich also nach L' bewegt, wodurch das Löchelchen o der Hauptachse des Auges näher kommt und der scheinbare Abstand zwischen Irisrand und Linsenpunkt wieder mehr vergrössert wird u. s. w., bis eine Grenze erreicht ist. Ueberdies hat auch die parallelle Rollbewegung einigen Einfluss auf die Stellung des Auges bei einer Lage des Loches ausserhalb der Hauptachse, und dies Alles macht das Resultat der Berechnung ziemlich problematisch.

Nur noch eines muss sicher gestellt werden, dass nicht die Rollbewegung allein Ursache der Verschiebung des Linsenpunktes im entoptischen Bild sein kann[1]). Wenn ich den Kopf nach der rechten Seite neige, dreht das Auge sich ein wenig nach links zurück; die Trübung der Linse kommt also in Bezug auf das Löchelchen niedriger zu liegen; im entoptischen Bilde äussert sich dies dadurch, dass der Linsenpunkt ein wenig nach oben (in Bezug auf das Auge bei verticaler Kopfstellung) und nasalwärts verschoben wird. Wenn ich also den Linsenpunkt fortwährend fixire, wird das Auge ein wenig nach innen und oben gedreht, d. h. die Distanz zwischen Linsenpunkt und Iris wird grösser in horizontalem Sinne und kleiner in der Richtung nach oben zu. Die ganze Erscheinung würde sich demnach, wenn sie nur Folge der Rollbewegung wäre, äussern als eine Verschiebung des Linsenpunktes parallel

[1]) Anknüpfend an eine Mittheilung von Mulder in Groningen (La rotation compensatrice de l'oeil, en cas d'inclination à droite ou à gauche de la tête: Archives d'Ophthalmologie, août 1897) will ich hier darauf hinweisen, dass eine umschriebene Linsentrübung, wie in meinem rechten Auge, sehr gut dazu dienen kann, die Rollbewegungen des Auges genau zu messen. So weit ich gesehen habe, ist davon noch kein Gebrauch gemacht.

ungefähr dem Pupillenrande, und da wir bei dem Versuch gewiss hauptsächlich eine centrifugale oder centripetale Bewegung sehen, muss die Bewegung der Linse wirklich die Hauptursache sein.

Aus dem oben Dargelegten geht auch mit grosser Wahrscheinlichkeit hervor, was die Ursache gewesen ist, dass Hess doch die Erscheinung der Linsenverschiebung hat feststellen können, wiewohl er auf die Lage des Auges in Bezug zu dem stenopäischen Loche nicht geachtet hat[1]). Er muss, ohne es zu wissen, den Linsenpunkt fortwährend fixirt haben, was um so leichter der Fall sein konnte, als die Trübung bei Hess ganz in der Nähe des Knotenpunktes liegt. Wie ich aber gezeigt habe, darf die Verschiebung nicht ganz auf Rechnung der Linsenverschiebung gestellt werden und es müssen also, wenn Hess überhaupt die Grösse der seitlichen Bewegung der Linse berechnen will, die Versuche revidirt werden.

Damit die Leser dieser Notiz nicht den Eindruck bekommen, dass ich die Arbeit von Hess nicht genügend zu schätzen weiss, hebe ich hier zum Schlusse ausdrücklich hervor, dass nur mein Verlangen, die mitgetheilten Befunde über allen Zweifel festgestellt zu wissen, die Ursache für die in diesem Aufsatze gemachten Bemerkungen ist.

---

[1]) Auf Seite 480 seines Aufsatzes sagt Hess zwar, dass die Lage des Auges in Bezug zu dem kleinen Loche unverändert blieb, aber er hat dabei wahrscheinlich nur gedacht an Fixation des kleinen Schirmes in Bezug zu dem Kopfe.

Noch einmal die operative Correction der hochgradigen Myopie.

Antwort an Herrn Dr. Otto.

Von

Dr. Eperon,
Privatdocenten der Ophthalmologie in Lausanne.

In einer, in diesem Archiv (Bd. XLIII, 2, 3) erschienenen, übrigens sehr bemerkenswerthen Arbeit über die Linsenextraction bei Myopie, spricht sich Herr Dr. Otto in ungünstiger Weise (S. 463 seq.) über die Formel aus, welche ich vorgeschlagen habe[1]) zur Berechnung der Refraction im aphakischen Auge, sowie über meine Schlüsse überhaupt. Da ich Gelegenheit hatte, zu constatiren, dass die seit der Publication meiner Formel, und noch jüngst erschienenen Arbeiten, die genannten Schlüsse völlig bestätigen, kann ich die Kritik von Otto nicht unbeantwortet lassen, obgleich sie von Herrn Dr. Bihler in seiner neulich erschienenen, sehr interessanten, in Gemeinschaft mit Herrn Dr. Gelpke redigirten Abhandlung über dasselbe Thema[2]) schon widerlegt worden ist.

Herr Dr. Otto behauptet:

1. Dass meine Formel auf falschen Principien basirt sei, da ich „offenbar", auf Grund der practischen Erfahrung,

[1]) Archives d'ophthalmologie, XV. 1895. S. 750.

[2]) Deutschmann's Beitr. z. Augenheilk. XXVIII. Heft, S. 141.

davon ausgegangen sei, dass ein Concavglas von — 20 D durch die Operation ersetzt werde;

2. Dass ich mit mir selbst in Widerspruch stehe, indem ich behaupte, einerseits dass die (in Situ befindliche) Linse eine constante Brechkraft besitzt, und dass sie keinen Antheil an der Erhöhung der Refraction bei hochgradiger M. nehme, andererseits dass die Entfernung der Linse die Refraction des hochgradigen myopischen Auges umsomehr vermindert, je hochgradiger die M.;

3. Dass, wenn meine Formel manchmal mit den in Praxi gewonnenen Resultaten übereinstimmende Zahlen gebe, diese Uebereinstimmung zufällig sei.

I.

Ich muss annehmen, dass Herr Otto mich sehr oberflächlich gelesen oder sehr schlecht verstanden hat; sonst hätte er nicht die erstaunliche Angabe gemacht, dass meine Formel von einer Thatsache der practischen Erfahrung ausgeht. Dieselbe wurde vielmehr einzig und allein aus theoretischen Betrachtungen hergeleitet. Ich muss hier dieselben, so gut ich es in deutscher Sprache zu thun vermag, wiederholen, um das Missverständniss zu beseitigen, welches zwischen meinem verehrten Gegner und mir zu herrschen scheint:

1. Die Myopie, besonders die stärkeren Grade derselben, rührt von der Verlängerung der optischen Achse des Auges her;

2. Der Brechapparat spielt dabei keine wesentliche Rolle. In der That haben zahlreiche Messungen des Hornhautradius in ametropischen Augen[1]) ergeben, dass derselbe im Allgemeinen nicht wesentlich vom normalen, für das

[1]) Siehe unter den neueren Publicationen über Hornhautmessungen, Sulzer, Annales d'oculistique, oct. 1896, und Otto, op. cit., dieses Archiv. XLIII. 3. S. 544 ff.

schematische Auge angenommenen Radiuswerth abweicht. Was die Linse anbetrifft, so haben wir auch keinen Grund anzunehmen, dass sie eine höhere Brechkraft besitze, als die des normalen Auges, obgleich directe Messungen der Brechkraft der myopischen Linse in Situ nicht in grosser Zahl vorliegen;

3. Folglich, muss die Extraction der Linse in einem stark, sagen wir 15 D. myopischen Auge, ein ganz anderes optisches Resultat ergeben, als in einem emmetropischen. Denn im ersten Falle haben wir nach der Wegnahme der Linse ein optisches System von 32,5 D Brechkraft[1]) und 24 mm Achse, also ein im Hauptpunkt 2 D hypermetropisches System, im zweiten Falle ein optisches System von ebenfalls 32,5 D Brechkraft, aber von 29 mm Axe, also ein im Hauptpunkt 9,2 hypermetropisches System.

Es ist einleuchtend, dass für jeden einzelnen Grad der primitiven Refraction die Linsenentfernung ein verschiedenes optisches Resultat ergiebt, selbst wenn man der isolirten Linse eine constante Brechkraft zuschreibt, was der Wirklichkeit zu entsprechen scheint.

Etwas anderes habe ich nicht geschrieben, und ich vermag im obigen Raisonnement keinen „Widerspruch", noch weniger „falsche Principien" zu entdecken.

Ich habe so erklären wollen, allerdings nach Schön und Ostwalt, aber wie Bihler sagt, in einfacherer, mehr populärer Weise, und indem ich meine theoretischen Schlüsse durch die Resultate der practischen Erfahrung controlirte, warum die Phacolyse meist ganz andere Resultate in myopischen Augen ergab, als man, gestützt auf die falsche Annahme eines angeblichen „Mittelwerthes der myopischen Linse", erwartet hatte.

---

[1]) Ich habe bei der Berechnung der Brechkraft der Hornhaut, ihre hintere Fokaldistanz berücksichtigt, nicht ihre vordere, wie unter anderen Sulzer und Bihler (op. cit.).

Herr Otto behauptet ferner, ich habe eine falsche Methode für die Berechnung der Refractionsabnahme angewendet, indem ich mittels einfacher Addition oder Subtraction der prä- und postoperativen Gläser den optischen Effect bestimmt habe. Wenn er sich jedoch die Mühe geben will, meine Arbeit genauer zu lesen, wird er darin sehen, dass ich zwischen dieser scheinbaren und der reellen Refractionsabnahme unterschieden habe. Nur habe ich nicht, wie er, die reelle Refractionsabnahme vom Knotenpunkte aus berechnet, sondern vom Hauptpunkte aus. Das ist eine andere Berechnungsweise, falsch ist sie aber nicht.

II.

Herr Dr. Otto meint, dass die Ergebnisse der Berechnung nach einer auf solch falsche Principien gegründeten Formel wohl zufällig mit den in Praxi erhaltenen Zahlen übereinstimmen können, dass die Formel aber keinen Werth besitzen könne für die allgemeine Bestimmung der Refraction im aphakischen Zustande. „Es ist wohl am zweckmässigsten, sagt er, auf die Anwendung jeglicher allgemeinen Formel zu verzichten, und lieber von dem reellen optischen Mittelwerthe der in loco befindlichen Linse, wie er erfahrungsgemäss durch die Operation zum Ausgleich kommt, auszugehen.“ Diesem Princip folgend, hat er eine Tabelle angefertigt, nach welcher man die Refraction des aphakischen Auges, bei verschiedenen Graden von Myopie, im Voraus bestimmen kann.

Die Herren Collegen, welche mir die Ehre erwiesen haben, meine Arbeit zu lesen, werden wohl bemerkt haben, dass die Uebereinstimmung der durch meine Formel gewonnenen Zahlen mit denen der Praxis, und zwar für die verschiedensten Grade der M., eine sehr befriedigende ist. Der mittlere Fehler, aus 117 Fällen berechnet, beträgt

1,39 D., was doch sehr gering ist, wenn man die zahlreichen Fehlerquellen bedenkt, die eine solche Berechnung beeinflussen können. Ich habe diese Fehlerquellen in meiner Arbeit ausführlich besprochen und will hier darauf nicht zurückkommen. Es schien mir nun interessant zu sehen, wie der mittlere Fehler sich verhielt, je nachdem man die Refraction im aphakischen Auge mittels der Otto'schen Tabelle und meiner Formel bestimmte. Ich habe dazu wieder die 117 Fälle benutzt, die in meiner Arbeit gesammelt sind, und dabei gefunden, dass der mittlere Fehler beträgt:

nach Otto 1,43 D.,
nach Eperon 1,39 D.,

also: 1. ein unbedeutender Unterschied; 2. ein Unterschied zu Gunsten meiner Berechnungsweise.

Noch lehrreicher kam mir der Vergleich vor, wenn ich die Leipziger Statistik selbst brauchte, was man aus folgender Tabelle ersehen wird. Ich muss im Voraus sagen, dass ich einen wichtigen Bruchtheil der Fälle jener Statistik aussehalten musste, welche für den genannten Zweck unbrauchbar sind, sei es dass die Bestimmung der Refraction ante oder post operationem zu unsicher war, sei es, dass sie kein genügendes Resultat (Sehschärfe) ergaben, Fälle die übrigens von Dr. Otto selbst mit einem Fragezeichen in der Columne der wirklichen Refractionsabnahme bezeichnet sind. Ich musste auch die ziemlich zahlreichen Fälle mit starkem Astigmatismus vor oder nach der Linsenentfernung ausschliessen, obgleich viele von diesen Fällen, genauer examinirt, gar nicht gegen meine Berechnungsweise sprechen. Solche Fälle entziehen sich aber jeglicher exacten Bestimmung. Nachdem ich diese Reserven (welche nicht zu Gunsten meiner These berechnet sind) gemacht habe, gebe ich hier unten die Resultate der Vergleichung:

Fall Nr.	R. ante op.	R. post op.	Corr.-Glas nach Otto	Corr.-Glas nach Eperon	Fehler nach Otto	Fehler nach Eperon
1	— 12	+ 4,5	+ 4,76	+ 3	0,26	1,5
3	— 15	+ 2,5	+ 2,87	+ 2	0,37	0,5
4	— 15	+ 2,5	+ 2,87	+ 2	0,37	0,5
6	— 20	0	+ 0,08	0	0,80	0
7	— 18	0	+ 1,09	+ 0,75	1,09	0,75
9	— 15	+ 7	+ 3,13	+ 2	4,13	5
10	— 16	+ 2,25	+ 2,28	+ 1,5	0,03	0,75
11	— 18	+ 4	+ 1,09	+ 0,75	2,91	3,25
14	— 18	+ 1,5	+ 1,09	+ 0,75	0,41	0,75
17	— 18	+ 2	+ 1,09	+ 0,75	0,91	1,25
19	— 16	+ 3,5	+ 2,28	+ 1,5	1,22	2
21	— 15	+ 4	+ 2,87	+ 2	1,13	2
22	— 24	— 1,5	— 2,12	— 1,25	0,62	0,25
23	— 20	0	+ 0,08	0	0,08	0
24	— 18	+ 2	+ 1,09	+ 0,75	0,91	1,25
25	— 15	+ 3	+ 2,87	+ 2	0,13	1
26	— 18	+ 2,5	+ 1,09	+ 0,75	1,41	1,75
29	— 12	+ 3,5	+ 4,76	+ 3	1,26	0,5
30	— 23	— 3	— 2,04	— 3	0,96	0
31	— 14	+ 4	+ 3,45	+ 2,25	0,55	1,75
32	— 18	+ 1	+ 1,09	+ 0,75	0,09	0,25
35	— 16	+ 3	+ 2,28	+ 1,5	0,72	1,5
41	— 35	— 6	— 7,13	— 4	1,13	2
42	— 16	+ 3	+ 2,28	+ 1,5	0,72	1,5
43	— 16	+ 1,5	+ 2,28	+ 1,5	0,78	0
47	— 18	0 bis + 1	+ 1,09	+ 0,75	0,59	0,25
48	— 15	+ 5	+ 2,87	+ 2	2,13	3
52	— 20	+ 1,5	+ 0,08	0	1,42	1,5
53	— 24	0	— 2,12	— 1,25	2,12	1,25
54	— 15	+ 2	+ 2,87	+ 2	0,87	0
55	— 14	+ 3 bis 0	+ 3,45	+ 2,25	0,45	0
58	— 16	+ 5	+ 2,28	+ 1,5	2,72	3,5
65	— 15	+ 2	+ 2,87	+ 2	0,87	0
66	— 30	— 2,5	— 4,61	— 3,25	2,11	0,75
68	— 15	+ 1,5	+ 2,87	+ 1,5	1,37	0
73	— 18	0	+ 1,09	+ 0,75	1,09	0,75
74	— 16	+ 2,5	+ 2,28	+ 2	0,22	0,5
76	— 11	+ 4	+ 5,60	+ 3,75	1,60	0,25
78	— 18	+ 3,5	+ 1,09	+ 0,75	2,41	2,75
80	— 16	+ 1,5	+ 2,28	+ 2	0,78	0,5
82	— 13	+ 3	+ 4,05	+ 2,75	1,05	0,25
			Mittlerer Fehler		1,10	1,10

Es geht also aus dieser Tabelle hervor, dass die Bestimmung der Refraction im aphakischen Auge nach Otto

genau denselben mittleren Fehler ergiebt, wie die Berechnung nach meiner Formel.

Herr Otto spricht sich für einen „Mittelwerth der myopischen Linse“ aus (den er, wenn ich ihn recht verstanden habe, der mittleren reellen Refractionsabnahme gleich stellt), indem er findet, dass die Refractionsabnahme (vom Knotenpunkte aus berechnet) im myopischen Auge mit den von Donders und Becker für den Werth der Linse im emmetropischen Auge angegebenen Zahlen meist übereinstimmt. Er hat wohl hier und da ziemlich stark abweichende Zahlen. Er meint aber, dass diese Abweichungen von Fehlern in der Bestimmung der Refraction ante oder post operationem herrühren, was allerdings eine etwas zu bequeme Weise ist, genirende Thatsachen über Bord zu werfen. Ich muss mich in Acht nehmen, mich nicht demselben Vorwurf auszusetzen, und doch hätte ich manches zu sagen über die Donders'schen und Becker'schen Zahlen, welche den reellen Werth der Linse im emmetropischen Auge vorstellen sollen. Ich glaube nicht, dass diese Zahlen geeignet sind, uns über die reelle Brechkraft der Linse (im vereinigten Knotenpunkte) genau zu unterrichten. Ich glaube insbesondere nicht, dass der „Mittelwerth“ der Linse so starken Schwankungen ausgesetzt ist, selbst wenn man die Abweichungen bedenkt, welche zahlreiche wirklich emmetropische Augen vom normalen schematischen Auge zeigen bezüglich ihres Hornhautradius und ihrer optischen Achse[1]). Allein über dieses Thema will ich hier die Discussion nicht eröffnen. Ich werde vielleicht darauf später an anderer Stelle zurückkommen. Ich beschränke mich darauf zu constatiren, dass alle Autoren, die vor oder nach mir über die operative Correction der Myopie geschrieben haben, Herrn Dr. Otto ausgenommen, jenen optischen Mittelwerth der myopischen Linse in Abrede stellen.

[1]) S. Sulzer, l. c.

III.

Nachdem ich die Einwände gegen meine Berechnungsweise völlig widerlegt zu haben glaube, muss ich ausdrücklich bemerken, dass es mir fern liegt zu behaupten, dass die von mir angegebene Formel, wie auch die später vorgeschlagenen, oder gar die von Herrn Dr. Otto empirisch gefundenen Zahlen eine durchaus genaue Vorhersage der Refraction im aphakischen Auge in jedem einzelnen Falle ergeben können. Ich habe schon in meiner Arbeit bei Besprechung der Fehlerquellen, die ein unrichtiges Resultat der Rechnung verursachen können, auf die Nothwendigkeit hingewiesen, in jedem gegebenen Falle den Hornhautradius zu messen, um die Brechkraft der Cornea daraus zu berechnen. Findet man eine höhere Brechkraft als die in meiner Formel als die mittlere angegebene, nämlich 32, 5 D, so muss man auf ein schwächeres corrigirendes Glas bei Aphakie gefasst sein, oder auf das Gegentheil, falls die Brechkraft der Cornea unter der normalen steht. Entsteht ein traumatischer Astigmatismus durch die Operationswunde, so muss derselbe natürlich in Rechnung gezogen werden. Das Alles habe ich in meiner Arbeit hinlänglich angeführt. Ich möchte bloss auf eine letzte Thatsache noch ein Mal zurückkommen, denn sie scheint mir, obgleich die Erklärung derselben etwas hypothetisch ist, die interessanteste und wichtigste, die unerwartet aus meiner Arbeit hervorging: nämlich, dass in der grossen Mehrzahl der Fälle das corrigirende Glas bei Aphakie etwas stärker ist als dasjenige, welches sich aus der Berechnung ergiebt. Ich habe diese Abweichung durch eine Verkürzung der optischen Achse zu erklären versucht, welche von der Operation selbst herrührt. Als ich dies schrieb, war mir eine Mittheilung noch unbekannt, welche Prof. Truc (aus Montpellier) der Société française d'ophthalmologie [1]) vorgelegt hatte, über den Ein-

[1]) Truc, Bulletins et mémoires de la Soc. fr. d'opht. 1895. S. 316.

fluss der experimentellen Extraction der Linse auf das Volumen des Auges, insbesondere auf den sagittalen Durchmesser. Prof. Pflüger (wie Dr. Otto und ich bemerkt haben) behauptete dasselbe auf Grund seiner Beobachtungen an aphakischen Menschenaugen. Es schien mir wichtig zu constatiren, dass ich zu demselben Schluss kam, wie wohl in anderer Weise und durch theoretisches Raisonnement geleitet. Es muss dies hervorgehoben werden, wenn man sich von der wirklichen therapeutischen Wirkung genau Rechenschaft geben will, welche die Linsenentfernung auf den myopischen Process ausüben kann.

Experimentelle Untersuchungen über Entstehung von Astigmatismus durch nicht-perforirende Corneawunden.

Von

Dr. L. J. Lans

in Leiden.

Mit 26 Figuren im Text.

Aus dem Laboratorium von Prof. W. Koster Gzn. in Leiden.

Es ist bekannt, dass man bei Astigmatikern nicht selten durch Cylindergläser keine Besserung erzielt. So haben wir für den irregulären Astigmatismus bis jetzt keine Gläser, welche die Brechung in allen Meridianen ungefähr gleich machen; ebenso wenig für Fälle, in welchen die Achsen der schwächsten und der stärksten Brechung nicht senkrecht aufeinander stehen.

Aber auch wenn die Correction gelingt, ergiebt sich noch eine Reihe von Schwierigkeiten. Ausser den gleichen Beschwerden wie bei Correction durch sphärische Gläser tritt bei Astigmatikern eine besondere Schwierigkeit auf, die bei Anwendung von gleich starken sphärischen Gläsern fehlt. Denn sobald die Gläser nicht genau centrirt sitzen, treten undeutliche Bilder auf. Dieser Anforderung nachzukommen, bereitet den Patienten häufig Unbequemlichkeiten; denn sobald die Augen von der Mittelstellung abweichen, ist die oben geforderte Voraussetzung nicht mehr gegeben.

Wenn der Patient ein nach links oder nach rechts von ihm gelegenes Object ansehen will, so muss er den ganzen Kopf nach links oder nach rechts drehen, bis das Object sich in der Medianebene befindet. Will er nach oben oder unten sehen, so kann er sich ebensowenig seiner Augenmuskeln bedienen, falls er scharf sehen will. Ausserdem muss er den Kopf in verticaler Stellung halten, denn bei Senkung vor- oder rückwärts machen die Augen eine symmetrische Rollbewegung um die Gesichtsachse, wodurch die Achse des Cylinderglases und der Meridian von stärkster, respective schwächster Brechung nicht mehr zusammen fallen.

Ebenso machen sich Neigungen des Kopfes nach der Seite unangenehm bemerkbar; denn auch hierbei nimmt durch die parallele Rollbewegung das Auge hinter dem Glas eine veränderte Stellung ein, bei welcher der Astigmatismus nicht mehr vollständig corrigirt ist. Nicht selten klagen Astigmatiker, dass sie auf dem Sopha liegend, oder wenn sie den Kopf auf die Hand stützen, nicht oder doch nur mühsam lesen können. Wie bekannt, hat diese Beobachtung Javal zur Entdeckung der parallelen Rollbewegung der Augen geführt.

Es ist daher wohl berechtigt, nach einem anderen Mittel zur Correction des As. zu suchen.

Nun ist es eine altbekannte und von Fall zu Fall sich immer wieder ergebende Thatsache, dass nach ausgedehnten perforirenden Cornea-Wunden Astigmatismus auftritt. Sie legt den Versuch nahe, Astigmatismus künstlich zu erzeugen, und einen bestehenden zu ändern, respective auszugleichen. Die nächste Aufgabe ist nun, die Gesetze von Art und Richtung der Krümmungsänderung kennen zu lernen.

Natürlich ist die erste Bedingung bei jedem operativen Eingriff, dass die angewandte Methode keine Gefahr für Erhaltung des Auges oder des Sehvermögens mit sich bringt; denn in diesem Fall würde der Brille der Vorzug gebühren.

Bemerkenswerth ist, dass fast alle, die bisher eine Heilung auf operativem Wege erstrebt haben, perforirende Wunden der Cornea gemacht haben; eine solche Operation ist aber immerhin nicht ganz gefahrlos. Weiter ist auffallend, dass sie diese Incision immer nur auf einer Seite am Limbus corneae angebracht haben. Man sollte doch denken, dass diese Methode geeignet wäre, irregulären As. zu erzeugen. Wir wollen die Resultate dieser Versuche hier kurz zusammenstellen; denn sie sind von Belang für das Studium der nicht perforirenden Wunden, welches die Aufgabe dieser Arbeit ist.

Snellen hat sich schon lange für die Möglichkeit ausgesprochen, den Astigmatismus auf operativem Wege zu heilen; so legt er auch in geeigneten Fällen bei der Extraction dem Schnitt entsprechend den Meridian der schwächsten Krümmung an.

Bates[1]), Faber[2]), Schiötz[3]), Lucciola[4]) machten alle eine Incision in der Cornea zur Besserung des As.

Sie constatirten eine Abflachung des senkrecht zur Incision gerichteten Meridians, welche in der ersten Zeit nach der Operation am grössten ist, nachher langsam abnimmt und schliesslich nicht mehr als 2 D zu betragen scheint. Nach Lucciola entspricht das subjective Ruhe- und Besserungsgefühl nach der Operation nicht dem relativ kleinen dioptrischen Unterschied vor und nach der Keratotomie.

---

[1]) Archives of Ophthalmology. Vol. XXIII. 1894. Siehe Uebersetzung im Arch. für Augenheilk. XXX. S. 51.

Bates gehört, wie ich einer nachträglichen brieflichen Mittheilung entnehme, unter die folgende Rubrik, der Autoren, welche nicht perforirende Wunden angelegt haben.

[2]) Nederl, Tijdschr. v. Geneesk. 1895. II. Nr. 11.

[3]) Arch. f. Augenheilk. XV. S. 178.

[4]) The surgical Treatment of Astigmatism. Ophthalm. Clinique of Turin. Siehe Uebersetzung in The Ophthalm. Review. Dec. 1896.

Die Erklärungsversuche des artificiell entstandenen Astigmatismus sind sehr zahlreich.

Viele Autoren suchen die Ursache in der Ausbuchtung der Wunde unter dem Einfluss des intra-ocularen Druckes. Andere suchen die Erklärung in den Widerständen, welche dieser Druck findet. Für alle Einzelheiten verweise ich auf die genannten Arbeiten. Während fast alle Autoren nach dem von Graefe'schen Extractionsschnitt eine Abflachung des verticalen Meridians angeben, schreibt Dolganoff[1]) der Krümmungszunahme in dem Meridian parallel der Incision die wichtigere Rolle zu. Diese letztgenannte Beobachtung einer Krümmungszunahme des der Schnittrichtung parallelen Meridians, ist sehr interessant und wohl werth, weiter verfolgt zu werden. Vor allem bedarf der Erklärungsversuch, welcher die Schrumpfung des Narbengewebes als einzige Ursache annimmt, der Bestätigung.

In Bezug auf die Resultate von Pflüger[2]), welche ganz von den übrigen abweichen, verweise ich auf die entsprechende Publication und bemerke nur, dass er an myopischen d. h. nicht ganz normalen Augen operirt hat.

Nicht-perforirende Corneawunden.

Der Einfluss nicht-perforirender Corneawunden wurde bis jetzt wenig studirt nnd systematische Untersuchungen fehlen noch ganz.

Lucciola[3]) publicirt 10 Fälle, in denen er Incisionen gemacht hat, „ohne den humor aqueus abfliessen zu lassen." Er schliesst vorläufig, dass in diesen Fällen im Gegensatz zur Cataractoperation eine Krümmungszunahme in dem zur Incision parallelen Meridian auftritt. Seine Erklärung, dass auf diese Weise die inneren Theile des

[1]) Arch. f. Augenheilk. XXIX.
[2]) La Clinique Ophtalmologique. Juni 1896.
[3]) l. c.

Auges fast unverändert bleiben, und alles auf die Wirkung der Narbe zu beziehen sei, scheint ungenügend. Pflüger[1]) sah, wenn er nahe dem Cornearand, und diesem parallel, einen Substanzverlust setzte, Krümmungsabnahme in dem Meridian senkrecht zur Incision. Eine Krümmungsänderung in dem der Wunde parallelen Meridian konnte er nicht constatiren, denn: „la guérison se faisait attendre trop longtemps et les patients s'en fatiguaient." Auch diese Publication ist unvollständig.

Straub[2]) constatirte eine Abnahme des Astigmatismus in Folge einer Cornealnarbe um 1,5 D bis 0,5 D Maximum vertical.

Ich selbst beobachtete in der Poliklinik Prof. Snellen's eine Patientin, die neben einer Episkleritis einen Astigmatismus von 3,5 D zeigte: im Lauf der Heilung verminderte sich dieser bis auf 1 D Maxim. horizontal. Eine genaue Bestimmung des Astigmatismus vor der Augenkrankheit war nicht gemacht worden; aber mag nun die Anomalie schon vor der Krankheit bestanden haben, oder mag sie, was wohl die nächstliegende Annahme ist, eine Folge der Entzündung gewesen sein, der Fall dürfte wohl beweisen, dass beim Menschen veränderte Spannung am Limbus die Corneakrümmung ändern kann. Wie weit diese Spannungsänderung directe Folge des Entzündungsprocesses in der Sklera ist, wie viel eventuell auf die vermehrte Spannung, respective den Spasmus des nahegelegenen M. rectus inferior, zurückzuführen ist, wollen wir dahin gestellt sein lassen.

Theoretische Betrachtungen.

Bevor wir ans Thierexperiment gingen, haben wir versucht, theoretisch die Frage zu lösen, in welcher Weise Entstehung und Heilung von nicht-perforirenden Cornea-

[1]) l. c.

[2]) Nederl. Tijdschr. v. Geneesk. 1892. II.

wunden die Krümmung der Hornhautoberfläche verändern könnte.

Erstens ist es wahrscheinlich, dass oberflächliche Wunden andere Folgen haben als tiefe. Die Wirkung der ersteren wird gleich nach der Operation null oder mindestens sehr gering sein; erst nachdem sich Bindegewebe gebildet hat, welches sich nach und nach retrahirt, ist die

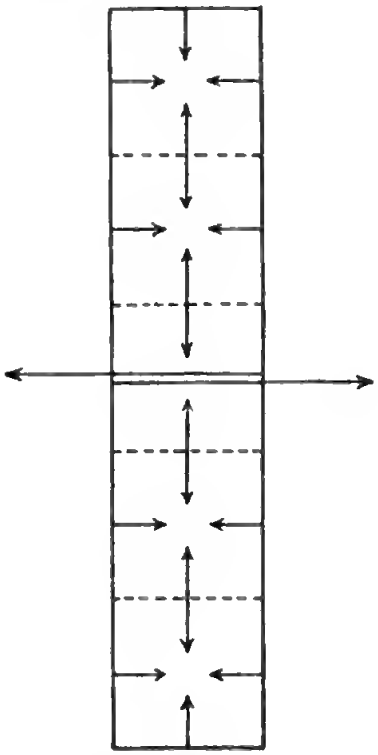

Fig. 1.

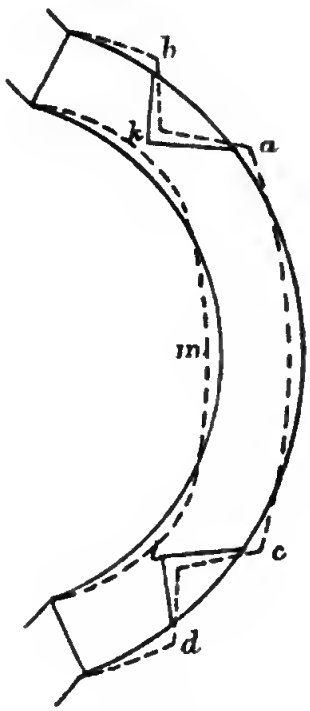

Fig. 2.

Möglichkeit gegeben, dass eine Veränderung der Oberflächenspannung auch eine Veränderung der Corneaoberfläche herbeiführt.

A priori ist kaum zu sagen, in welcher Richtung der Narbenzug mit Rücksicht auf die Form der Wunden am meisten wirkt; wahrscheinlich wird nach einer kreisrunden Wunde die Spannung in der Umgebung nach allen Seiten gleichmässig zunehmen. Bei einer ovalen oder mehr länglichen Wunde können wir uns vorstellen, sie bestehe aus einer Anzahl kleinerer Defecte von gleicher Länge und

Breite. (Fig. 1.) Im Stadium der Narbencontraction wird in jeder dieser Abtheilungen die Oberflächenspannung nach allen Richtungen gleich sein. Während nun die Spannungen, welche in der Längsrichtung der Wunde angreifen, ein grosses Wirkungsgebiet vor sich sehen, sich aber nicht summiren, ist umgekehrt dasjenige der von den Breitseiten wirkenden Kräfte klein, ihre Summe aber viel grösser.

Man möge immer im Auge behalten, dass dies nur der Versuch einer Erklärung ist; alles hängt ab von der Weise, wie der Defect sich schliesst. Ausserdem wird die Richtung der Wunde im Verhältniss zu den Corneameridianen von grossem Einfluss sein. Es ist also klar, dass wir hier ein sehr complicirtes Problem vor uns haben, dessen theoretische Lösung ich nicht unternehmen will.

Zur Bestimmung der praktischen Werthe dieser Oberflächenspannungen nahm ich die unten erwähnten Versuche an Bällen vor.

Um den Effect tieferer Corneawunden zu beurtheilen, unterscheide ich:

a) directen Einfluss,

b) Einfluss der Narbencontraction.

---

a) Wenn man an zwei einander gegenüberliegenden Seiten der Cornea ein langes, dem Limbus paralleles, keilförmiges Stück herausschneidet, so werden hierdurch die Spannungsverhältnisse sich ändern und die Cornea wird einem anderen Gleichgewichtsstand in Bezug auf den intraoculären Druck zustreben. Wir setzen voraus, dass dieser in allen Fällen ungefähr constant bleibt.

An der Stelle des Defectes wird der Widerstand abnehmen und in Folge davon eine Ausbuchtung nach vorne entstehen; ihr entsprechend wird dann das Corneacentrum zurücktreten. Schematisch können wir diesen Vorgang abbilden in Fig. 2, wo die ausgezogenen Linien einen meri-

dionalen Durchschnitt der Cornea vor dem Anbringen der Defecte, und die punktirten Linien den Gleichgewichtszustand nach demselben darstellen.

Man sieht, dass eine Abflachung der Cornea in dem hier gezeichneten Meridian entsteht.

Der Meridian senkrecht zur Ebene der Zeichnung würde durch die centrale Abflachung ebenfalls etwas an Krümmung verlieren, aber auch die peripheren Enden dieses Meridians gehen etwas nach innen (ungefähr in der Richtung nach dem Augenmittelpunkt) in Folge der Vorwölbung nach aussen in dem Parallelkreise da, wo die Defecte liegen; demnach würden, wie man sieht, die verschiedenen Momente einander entgegen wirken und der schliessliche Effect für eine Krümmungsänderung des Meridians, senkrecht zur Zeichnungsebene, dürfte damit sehr gering ausfallen.

Als directen Effect keilförmiger, dem Limbus paralleler Wunden, an gegenüberliegenden Seiten der Cornea, kann man eine Krümmungsabnahme in dem Meridian senkrecht zur Wundrichtung erwarten.

b) Einfluss der Narbencontraction.

Die Art der Heilung wird gewiss von grossem Einfluss sein. Am wahrscheinlichsten ist es, dass der Corneadefect sich mit Bindegewebe ausfüllt und dass dieses durch seine nachträgliche Schrumpfung versuchen wird, die Wundränder einander zu nähern und das besonders in der Richtung senkrecht zum Verlauf des Schnittes. Hierdurch entsteht eine Krümmungszunahme in dem Meridian, welcher direct nach der Operation abgeflacht war. Die Cornea wird versuchen, ihre ursprüngliche Form wieder zu erlangen; der aufgetretene As nimmt langsam ab. Es ist nicht wahrscheinlich, dass durch diese Narbencontraction der direct nach der Operation aufgetretene As

wieder gänzlich verschwinden werde, weil unter dem veränderten Gleichgewichtszustand die Elemente sich dem neuen Zustand angepasst haben und nicht leicht mehr daraus zu bringen sind. Wenn nun aber die Retraction des Narbengewebes immer fortschreitet in der Weise, dass sich die keilförmige Höhle durch das Zusammentreffen der Wundränder *kb* und *ka*, *lc* und *ld* schliesst, so sollte nach dem Stadium der Krümmungszunahme in dem gezeichneten Meridian, wieder eine Periode von Krümmungsabnahme folgen. Bei aneinander liegenden Wundrändern würde der genannte Meridian sich verkürzt haben, weil etwas Corneagewebe weggefallen ist; der Limbus corneae wird diese Verkürzung hemmen und die Folge dieser auftretenden neuen Spannungsverhältnisse würde eine Krümmungsabnahme des gezeichneten Meridians sein.

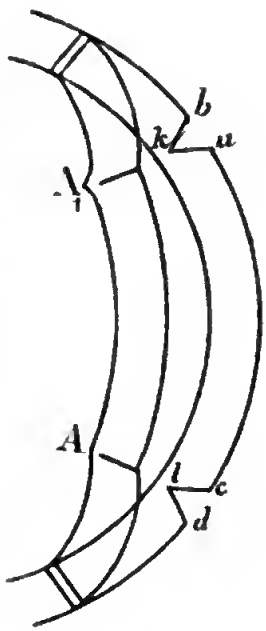

Fig. 3.

Theoretisch würde hierdurch eine Einbuchtung der Cornea entstehen da, wo die Defecte sich befanden (siehe Fig. 3).

Dieses kann aber nur geschehen, wenn das Gewebe der Umgebung sehr resistent ist, da der intraoculare Druck immer dahin trachtet, jeden Theil der Corneaoberfläche in gleiche Krümmung zu versetzen.

Wenn also keine Einbuchtung entsteht, so würde der intraoculare Druck hauptsächlich durch die Spannung der äussersten Cornealamellen getragen, während an der Innenseite unter den geheilten Wunden eine Faltung der Membrana Descemetii und der intact gelassenen Cornealamellen entstehen würde.

Wie unten erwähnt werden soll, haben oberflächliche, in der Richtung eines Meridians wirkende Spannungen ebenso das Bestreben, diesen abzuflachen; wir können also als wahrscheinlich schliessen:

Der direct nach der Operation auftretende Astigmatismus wird während der Heilung zuerst abnehmen, vielleicht ungefähr null werden; nachher tritt er wieder in demselben Sinn auf; der Meridian senkrecht zur Wundrichtung wird schliesslich abgeflacht sein.

Zur Ergänzung will ich hier noch einige theoretische Betrachtungen mittheilen über Corneadefecte von anderer Lage und Form, wiewohl die Zahl unserer Thierexperimente nach dieser Richtung nicht sehr gross ist. Corneawunden von dieser Art nehmen zu viel von dem centralen Theil der Cornea in Anspruch, um praktisch jemals in Betracht zu kommen.

1. An zwei einander gegenüber gelegenen Stellen der Cornea wurden radiäre Wunden gemacht.

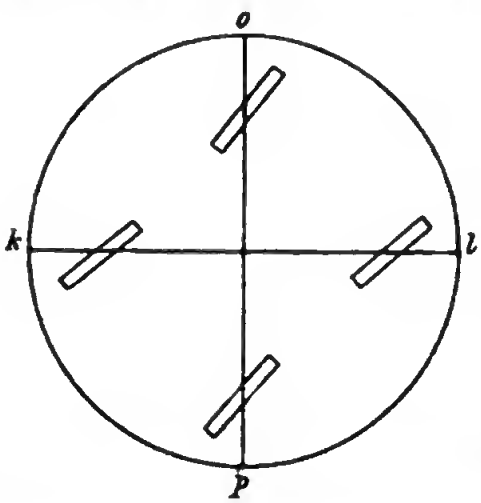

Fig. 4.

Wahrscheinlich wird die directe Folge denen der früher geschilderten Fälle ähnlich sein, aber weniger ausgesprochen, weil die locale Vorwölbung bei geringerer Wundlänge nicht so stark sein wird.

Der Effect der Heilung wird bestehen aus den Folgen einer starken, dem Limbus parallelen Oberflächenspannung an der Stelle der Wunden. Diese strebt, wie die Experimente mit dem Gummiball erweisen, eine Krümmungszunahme des den radiären Wunden parallelen Meridians zu erzeugen; hierdurch wird die direct nach der Operation entstehende Krümmungsabnahme dieses Meridians corrigirt, ja vielleicht übercompensirt.

2. An vier Stellen des Cornearandes, gleich weit von einander entfernt, sind längliche Wunden angebracht, von welchen je zwei mit demselben Meridian einen Winkel von 45° bilden. (Fig. 4.)

Als directe Folge dieser Defecte wird wahrscheinlich eine centrale Abflachung der Cornea entstehen, weil an der Stelle der

Wunden, am Limbusende zweier auf einander senkrecht stehenden Meridiane, sie sich etwas vorbuchten wird.

Als unmittelbare Folge der Verwundung wird sich eine Abnahme der Oberflächenspannung ergeben, in dem Meridian senkrecht zur Wundrichtung.

Das entsprechende Experiment mit dem Balle (s. pag. 130) lehrt uns, dass grössere Spannung in dieser Richtung Krümmungsabnahme in dem den Spannungen parallelen Meridian und Krümmungszunahme in dem hierzu senkrechten Meridian verursacht. Es ist leicht zu begreifen, dass die Entspannung, wie sie direct nach der Operation entsteht, das Umgekehrte herbeiführen wird.

Während der Heilung ist es möglich, dass in Folge der Narbencontraction der direct nach der Operation auftretende Astigmatismus wieder verschwindet, ja selbst, wenn sich die Wundränder einander nähern, in das Gegentheil umschlägt.

Experimente über Oberflächenspannung.

Wie wir geschildert haben, kann man sich den Einfluss der Heilung auf die definitive Form der Cornea zum Theil abhängig denken von Spannungsverhältnissen, speciell denen der Corneaoberfläche

Um eine annähernde Vorstellung zu geben, wie die Kräfte wirken könnten in dem Fall einer Spannung der Oberfläche in bestimmter Richtung, habe ich ein Segment von gleichmässiger Wanddicke aus einem gewöhnlichen Kinderspielball ausgeschnitten. Durch die Kuppe dieses Segmentes wurde ein Faden gezogen und das erstere daran aufgehängt. Jetzt liess ich das Segment langsam nieder bis die kreisrunde Basis eine weisse Unterlage gerade berührte, ohne dass hierdurch ein nennenswerther Einfluss auf die Form der Basis entstand; wenn ich nun mit einer Nadelspitze ihrer Peripherie folgte, bekam ich eine genaue Projection auf der Unterlage.

Die ausgezogenen Linien in Fig. 5—10 geben die Form der Basis an im Ruhezustand d. h. bei Ausschluss einer wirkenden Kraft, welche die Basis verändern könnte. Sie stellt einen Kreis dar.

Jetzt brachte ich Spannungen an von verschiedener Grösse und Richtung:

I. Fig. 5.[1]) Vermehrte Spannung, einem ganzen Meridian entsprechend.

[1]) Die Figuren 5 bis 10 sind auf die halbe Grösse reducirt.

Ein Gummiband 1 cm breit und 9,5 cm lang, wurde mit dem einen Ende durch zwei Häkchen an der Aussenseite des Segments befestigt + 0,5 cm vom Rand entfernt; danach wurde das Gummiband über der convexen Seite ausgespannt in der Richtnng eines Meridians und das andere Ende in der gleichen Weise gegenüber befestigt.

Die punktirte Linie zeigt die daraus resultirende Aenderung der Basis; sie hat die Form einer Ellipse angenommen, mit der längeren Achse in der Richtung der Spannnng. Die gerade Entfernung zwischen den beiden Angriffspnnkten der wirkenden Kraft hat zugenommen, d. h. die Krümmung in diesem Meridian hat abgenommen oder der Radius ist grösser geworden.

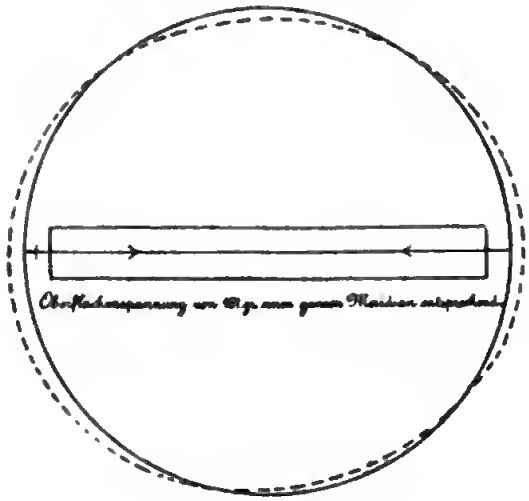

Fig. 5.

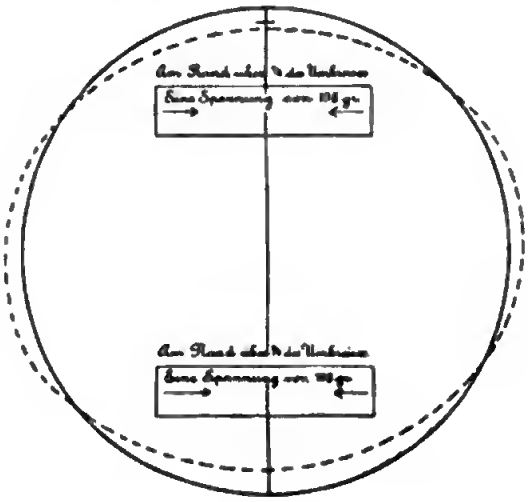

Fig. 6.

In der Figur ist nicht angegeben, was man beim Versuch deutlich wahrnehmen konnte, dass nämlich unsere Segmentbasis unter dem Einfluss der Streckung des Meridians entsprechend den beiden Endpnnkten des letzteren sich etwas von der Unterlage abhob.

Das nmgekehrte Verhalten, Krümmung und Länge des Meridians betreffend, muss für den dazu senkrechten Meridian gelten.

Zur Berechnung der Kraft, mit welcher die beiden Enden des Gummibandes einander zustreben, habe ich seine Länge in ausgezogenem Zustand gemessen und danach bestimmte ich das Gewicht, dessen es bedurfte, um die gleiche Länge zu erreichen.

In Fall I war diese Kraft 161 gr.

II. Fig. 6. Vermehrte Spannung parallel der Basis über $^1/_4$ des Umkreises.

An einer Stelle, 1 cm vom Basisrand entfernt, wurde ihr parallel eine Oberflächenspannung von 198 gr angebracht über eine Distanz von $^1/_4$ des Umkreises; desgleichen an der gegenüberliegenden Seite.

Dieselbe Betrachtung wie oben lässt uns schliessen, dass die Meridiankrümmung parallel den Spannungen abnehmen wird.

Wie die punktirte Linie in Fig. 6 zeigt, ist auch hier die auftretende Ellipsenform der Basis nicht zu verkennen.

Die Enden des vergrösserten Meridians erheben sich 8,5 mm und 7 mm über die Unterlage.

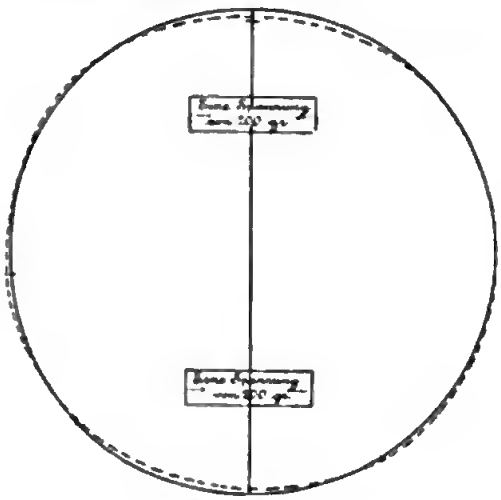

Fig. 7.

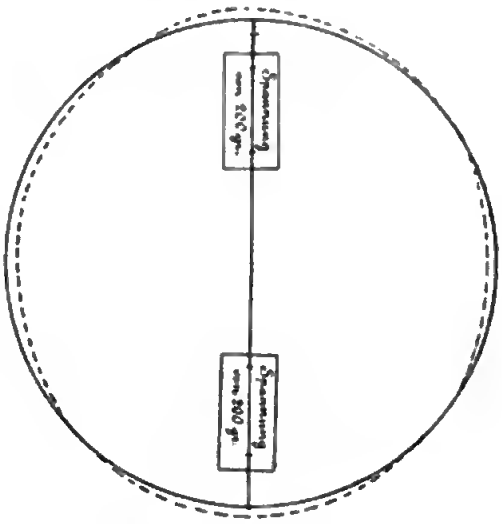

Fig. 8.

III. Fig. 7. Brachte man eine gleiche Spannung an, in derselben Weise wie bei II, doch auf eine kürzere Strecke, so trat die Aenderung der Basisform auf in demselben Sinn, aber nicht so stark.

IV. Fig. 8. Hier wirkt an beiden Enden eines Meridians, nicht über die ganze Strecke wie in Fig. 5, sondern nur über einen Theil eine Oberflächenspannung, die die Ellipsenform der Basis zwar nicht so stark wie in Fig. 5, aber doch deutlich und bedeutender als in Fig. 7 auftreten lässt.

V. Fig. 9. Combinirte man III und IV, so musste man mit Beachtung ihrer Resultate erwarten, dass der Effect der Spannung in der Richtung des Meridians grösser sei und, wie Fig. 9 zeigt, ist dies auch so. Zugleich liess sich eine locale Abflachung in der Wirkungssphäre der Kräfte feststellen.

Weiter haben wir noch zwei Kräfte je in einem Winkel von 45° mit demselben Meridian an dessen beiden Enden angebracht.

Die Aenderung der Basisform zeigte sich dann ausgesprochen in dem oben geschilderten Sinn.

VI. Fig. 10. Auf Grund der gewonnenen Resultate dachten wir die Formveränderung am deutlichsten hervor zu bringen, wenn wir vier Spannungen anbrächten, von welchen je zwei einen Winkel von 45° mit demselben Meridian bildeten, und welche alle, am Rand wirkend, die Formveränderung in demselben Sinn beeinflussen mussten.

Den Effect zeigt Fig. 10.

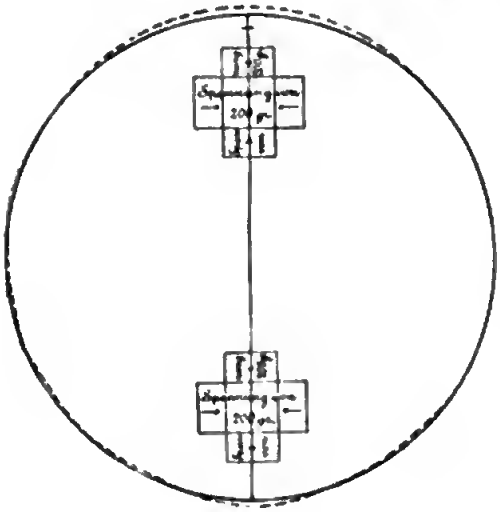

Fig. 9.

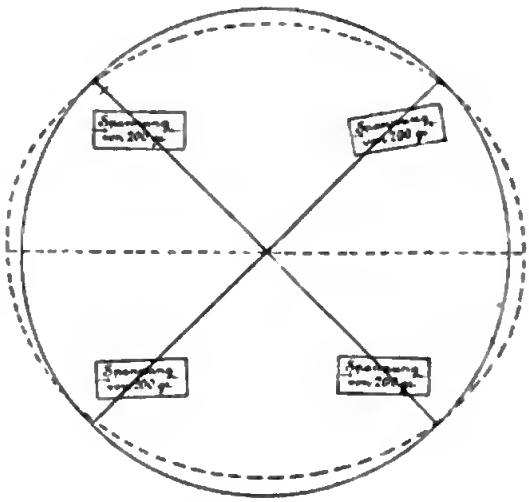

Fig. 10.

Nachdem das ausgeschnittene Segment wieder in seine alte Lage zum Ball gebracht war mit Hülfe einiger Nähte, versuchte ich, ob vielleicht die oberflächlichen Spannungen, welche die Basisform veränderten, auch die ganze Kugel oder wenigstens jenen Theil der Kugel, welcher an den Rand grenzte, in seiner Form beeinflussten.

Ich war nicht in der Lage, dies sicher zu entscheiden; möglicher Weise waren die Kräfte zu klein. Obwohl an der festen und sehr wenig elastischen Kugel keine directe Veränderung ihrer Form zu constatiren war, so kann man doch annehmen, dass eine während langer Zeit bestehende Spannung die Neigung haben werde, die Form des ganzen Balls in demselben Sinn zu verändern, wie sie das freie Segment verändert.

Ich will nicht behaupten, dass diese Experimente genau darstellen, was geschehen werde bei anomaler Spannung des Corneagewebes und also auch bei Contraction des Narbengewebes: ich meine aber, dass sie uns nützen bei der Erklärung der Entstehung und Richtung des Wundastigmatismus.

Beschreibung der Thierexperimente.

Als Versuchsthiere habe ich Kaninchen genommen; zur Bestimmung der Corneakrümmung und des Cornearadius diente das Ophthalmometer von Javal-Schiötz.

Die Thiere wurden in der üblichen Weise festgebunden und dabei besonders der Kopf gut fixirt. Es ergab sich nun gleich zu Anfang eine Schwierigkeit dadurch, dass die Thiere beim Versuch das Auge halb oder ganz zukneifen, was die Messung der Cornea mit dem Ophthalmometer natürlich sehr erschwert. Man kann diesem Missstand zwar durch einen Lidhalter abhelfen, welcher noch einen kleinen dritten Haken für die Nickhaut trägt; die Schattenseiten dieser Methode aber sind Austrocknung der Cornea oder auch stärkerer Thränenfluss, da die Thiere gewöhnlich heftig mit den Lidern pressen.

Im Verlauf des Versuchs ergaben sich noch weitere Schwierigkeiten. Wenn man, nachdem das Thier festgebunden und der Kopf genau horizontal gestellt ist, das Ophthalmometer scharf einstellte, so konnte man bemerken, dass einzelne, direct einander folgende Beobachtungen verschiedene Resultate gaben.

Es wurde mir bald klar, dass diese durch Bewegungen des Kaninchenauges verursacht wurden, wodurch man die Corneakrümmung jedesmal an einer anderen Stelle bestimmte.

Um solche Drehungen auszuschliessen, versuchte ich eine Stelle auf der Cornea zu markiren, um immer auf sie einzustellen. Damit ein solcher Punkt im Ophthalmometer zur Wahrnehmung gelangt, was bei Anwendung von Tusche nicht der Fall ist, erwies es sich mir am zweckmässigsten, nach Anaesthesirung mit Cocain, die Cornea 10—11 Secunden lang mit einem Krystall von Bleiacetat zu touchiren, wodurch eine punktförmige Bleiincrustation entsteht, welche Monate lang als ein kleiner hellweisser Fleck sichtbar bleibt.

Bei jeder Beobachtung wurde nun das Auge des Kaninchens so vor dem Ophthalmometer aufgestellt, dass die Doppelbilder des Pünktchens symmetrisch standen, d. h. gleichweit entfernt waren von den Aussenrändern der beiden mittleren Figuren (siehe Fig. 11). Wenn man die Corneakrümmung in einem anderen Meridian bestimmt, so drehen sich die Pünktchen mit und behalten ihre symmetrische Lage.

Ich suchte immer die Pünktchen genau in der Mitte der Cornea anzubringen, weil damit die Aufstellung des Thieres vor

dem Ophthalmometer vereinfacht war. Liegt der Punkt aber etwas excentrisch, so kann man dem Fehler abhelfen, indem man den Kopf entsprechend dreht, um dadurch die geforderte Lage des Punktes zu den mittleren Figuren zu erreichen.

Wenn man immer gut darauf achtete, so war man sicher, die Krümmung immer an derselben Stelle zu bestimmen. Uebrigens ist es nach einiger Uebung nicht schwer, genau das Centrum zu finden.

Ausserdem war ich immer darauf bedacht, Thierkopf und Tubus genau horizontal zu stellen, damit auch eventuelle Rollbewegungen direct nachweisbar wären.



Fig. 11.

Um festzustellen, ob etwa diese geschilderten Vorbereitungen irgendwie die Corneaoberfläche alteriren, andererseits ob im Lauf mehrerer Monate sich an den Corneaverhältnissen etwas ändert, brachte ich an zwei Augen nur solche Punkte an, und liess eines ganz intact.

Ich betrachtete die Thiere als geeignet für die weiteren Experimente, wenn nach der geschilderten Vorbereitung mindestens drei Untersuchungen während einiger Tage das gleiche Resultat ergaben.

Nicht selten muss man nach dem Anbringen der eigentlichen Wunden, deren Ziel die Erzeugung des Astigmatismus ist, mehrere Tage warten, ehe man untersuchen kann, da Reizerscheinungen auftreten, die eine genaue Bestimmung verhindern.

Ich benutzte 3 Methoden, um nichtperforirende Corneawunden zu erzeugen: 1) Schneiden, 2) Auskratzen, 3) Brennen.

I. Schnittwunden.

Bei dieser Form der Verwundung liegt die Gefahr nahe, die Cornea ganz zu durchtrennen.

Bei allen genannten Methoden, besonders beim Brennen,

wulsten sich die Wundränder; dadurch scheint die Wunde tiefer als sie wirklich ist.

An 3 Versuchsthieren machte ich nichtperforirende Schnittwunden:

Verlauf der Experimente.

Mit einem v. Graefe'schen Messer machte ich 2 mm nach innen vom Limbus corneae, diesem parallel, oben und unten, jedesmal über $^1/_4$ des Corneaumkreises, keilförmige Wunden.

Kaninchen, I. O. S.

Projection des den Wunden ungefähr parallelen Meridians + 70° temporal.

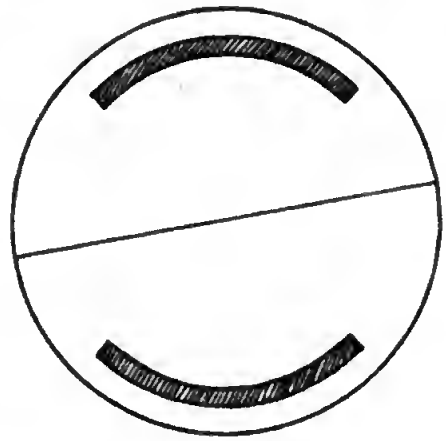

Fig. 12.

	As.	Richtung des Meridians stärkster Krümmung	Cornearadius in dem Meridian den Incisionen parallel	Cornearadius in dem Meridian zu den Incisionen senkrecht
			mm	mm
Vor der Operation	kein As.		6,77	6,77
16. Januar Operation		temporal		
26. „	1,5 D	70°	6,46	6,64
29. „	1,5 D	70°	6,58	6,77
30. „	1,5 D	65°	6,58	6,77
11. Februar	1,5 D	70°	6,58	6,77
20. „	1 D	70°	6,70	6,83
1. März	1 D	60°	6,77	6,89
6. „	1 D	60°	6,77	6,89
9. „	1 D	50°	6,77	6,89
11. „	1 D	70°	6,77	6,89
17. „	1 D	70°	6,77	6,89
22. „	1 D	70°	6,77	6,89
15. Mai	1 D	65°	7,10	7,24
16. „	1 D	65°	7,10	7,24

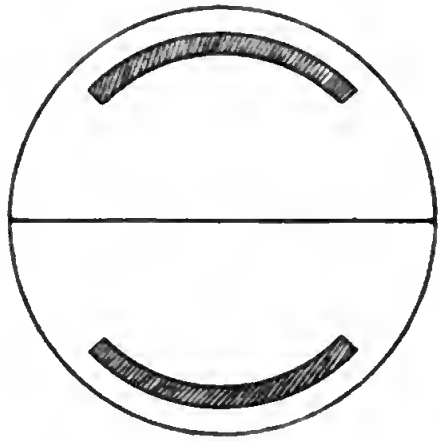

Fig. 13.

Kaninchen II. O. D.

Projection des den Wunden ungefähr parallelen Meridians horizontal.

	As.	Richtung des Meridians stärkster Krümmung.	Cornearadius in dem Meridian den Incisionen parallel.	Cornearadius in dem Meridian zu den Incisionen senkrecht.
			mm	mm
Vor der Operation	kein As.		6.58	6,58
20. Febr. Operation.				
2. „	1,5 à 2 D	horizontal	6,52	6,70
27. „	1 à 1,5 D	„	6,46	6,64
4. März	0,5 D	„	6,46	6,64
9. „	0,5 D	„	6,83	6,89
18. „	0,5 D	„	6,77	6,89
21. „	0,5 D	„	6,96	7,03

Resultat: Nach nichtperforirenden Schnittwunden, dem Limbus corneae parallel, entsteht direct ein Astigmatismus von 1,5 bis 2 D; der Meridian stärkster Krümmung verläuft den Incisionen parallel. — Bei Kaninchen II entsteht dieser Astigmatismus durch Zunahme des Radius in dem senkrechten Meridian; nach 25 Tagen war hier eine stärkere Abnahme des Radius in dem den Incisionen parallelen Meridian zu constatiren. Bei Versuchsthier I und III entsteht der Astigmatismus direct nach der Operation durch Krümmungszunahme des den Incisionen parallelen Meridians. Der dazu senkrechte Meridian nimmt an Krümmung weniger zu (Fall I) oder behält seine ursprüngliche Gestalt (Fall III). Während der Wundheilung vermindert sich der Astigmatismus langsam: in 2 Fällen (I und II) blieb er ungefähr noch einen Monat constant, in Fall III vergrösserte der Astigmatismus sich um 0,5 D.

Kaninchen III. O. D.

Projection des Meridians, ungefähr den Wunden parallel, + 40° temporal.

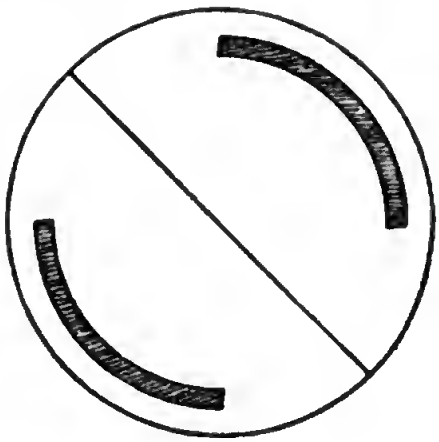

Fig. 14.

	As.	Richtung des Meridians stärkster Krümmung.	Cornearadius in dem Meridian den Incisionen parallel.	Cornearadius in dem Meridian zu den Incisionen senkrecht.
			mm	mm
Vor der Operation	kein As		6,96	6,96
18. Februar Operation		temporal		
20. „	1,5 D	40°	6,77	6,96
24. „	1 D	45°	6,83	6,96
2. März	1 D	45°	6,83	6,96
9. „	1 D	40°	6,83	6,96
12. „	1,5 D	40°	6,77	7,03
18. „	1,5 D	45°	6,77	7,03
21. „	1,5 D	40°	6,77	7,03

II. Kratzwunden.

Verlauf der Experimente.

Hier wurde mit einem Messer mit Sicherheitsvorrichtung, welches ein zu tiefes Eindringen verhütet, auf der Cornea vorgezeichnet, in welcher Richtung man auskratzen wollte; danach bediente ich mich eines speciell dazu verfertigten Löffelchens und kratzte so viel Corneagewebe aus, dass ein deutlicher Defect entstand von ungefähr 0,3 mm Tiefe.

a) 2 mm nach innen vom Limbus, diesem parallel, oben und unten, jedesmal über $^1/_4$ des Corneaumkreises, wurde Corneagewebe ausgekratzt.

Kaninchen IV. O. S. Projection des Meridians, ungefähr den Wunden parallel horizontal. (S. Fig. 15.)

	As.	Richtung des Meridians stärkster Krümmung	Cornearadius in dem Meridian den Incisionen parallel	Cornearadius in dem Meridian zu den Incisionen senkrecht
			mm	mm
Vor der Operation	kein As.		6,35	6,35
10. Febr. Operation				
13. „	„		6,46	6,46
25. „	„		6,77	6,77
6. März	„		6,89	6,89
22. „	„		6,89	6,89



Fig. 15.



Fig. 16.

Kaninchen V. O. S. Operation und Wundheilung wie bei IV. (S. Fig. 16.)

	As.	Richtung des Meridians stärkster Krümmung	Cornearadius in dem Meridian den Incisionen parallel	Cornearadius in dem Meridian zu den Incisionen senkrecht
			mm	mm
Vor der Operation	kein As.		6,52	6,52
12. Febr. Operation	1 D			
4. März	kein As.	horizontal	6,89	7,03
12. „	„		6,89	6,89
16. „	„		6,96	6,96
18. „	„		7,03	7,03
23. „	„		7,03	7,03

Kaninchen VI.

b) Oben und unten 2 mm nach innen vom Limbus, wurden Defecte ausgekratzt + 3 mm lang und breit.

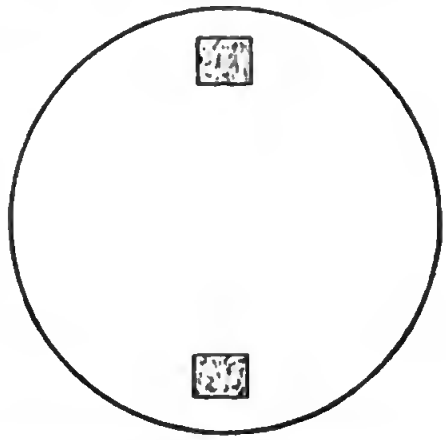

Fig. 17.

	As.	Richtung des Meridians stärkster Krümmung	Cornearadius in dem Meridian den Incisionen parallel	Cornearadius in dem Meridian zu den Incisionen senkrecht
			mm	mm
Vor der Operation	kein As.		6,77	6,77
18. Febr. Operation				
20. „	0,5 D	horizontal	6,83	6,89
24. „	kein As.		6,83	6,83
26. „	„		6,50	6,50
2. März	„		6,70	6,70
9. „	„		6,70	6,70
21. „	„		7,10	7,10

Resultat. Nichtperforirende Kratzwunden verursachen direct nach der Operation einen Astigmatismus von 0,5 bis 1 D durch Krümmungsabnahme in dem senkrechten Meridian [1]). Später geht der Astigmatismus ganz zurück.

Der Cornearadius vermehrt sich zuerst am meisten in dem senkrechten Meridian; die letzten Bestimmungen zeigten gleichmässige Radiuszunahme in allen Meridianen.

III. Brandwunden.

Verlauf der Experimente.

Mit dem Galvanocauter brannte ich Wunden von verschiedener Tiefe, Richtung und Grösse.

a) 2 mm nach innen vom Limbus, diesem parallel, oben und unten, jedesmal über $^1/_4$ des Corneaumkreises wurden Defecte gebrannt.

[1]) Im Folgenden ist unter „senkrecht“ und „parallel“ immer zu verstehen: senkrecht zur Wundrichtung und parallel zur Wundrichtung.

Kaninchen VII. O. S. Wunden oberflächlich, Projection des den Wunden ungefähr parallelen Meridians horizontal. (S. Fig. 18.)

	As.	Richtung des Meridians stärkster Krümmung	Cornearadius in dem Meridian den Incisionen parallel	Cornearadius in dem Meridian zu den Incisionen senkrecht
			mm	mm
Vor der Operation	kein As.		6,46	6,46
3. Januar Operation				
6. Februar	„		6,64	6,64
16. „	„		6,52	6,52
27. „	„		6,52	6,52
4. März	„		6,96	6,96
12. „	„		6,96	6,96

Fig. 18.



Fig. 19.

Kaninchen VIII. O. D. Richtung der Wunden wie bei a). Wunden tief. (S. Fig. 19.)

	As.	Richtung des Meridians stärkster Krümmung	Cornearadius in dem Meridian den Incisionen parallel	Cornearadius in den Meridian zu den Incisionen senkrecht
			mm	mm
Vor der Operation	kein As.		6,64	6,64
2. Febr. Operation				
5. „	4 D	80° nasal		?
6. „	3 D	75° „	6,30	6,52
11. „	2,5 D	80° „	6,35	6,58
13. „	3 D	80° „	6.30	6,52
25. „	6 D	horizontal	?	?
2. März	6 D	80° nasal	6,64?	7,47?
6. „	6 D	horizontal	6,41	7,10
11. „	6 D	„	6,41	7,10
17. „	6 D	„	6,41	7,10
22. „	6 D	80° nasal	6,46	7,17

Kaninchen IX. O. D.

Operation wie bei a). Wunden tief. Projection des den Wunden ungefähr parallelen Meridians 20° temporal.

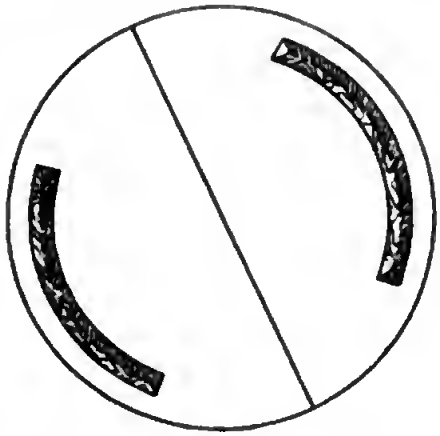

Fig. 20.

	As.	Richtung des Meridians stärkster Krümmung	Cornearadius in dem Meridian den Incisionen parallel	Cornearadius in dem Meridian zu den Incisionen senkrecht
			mm	mm
Vor der Operation	kein As.		6,64	6,64
3. Febr. Operation				
13. „	6 D	Vertical	6,64	7,39
16. „	6 D	„	6,64	7,39
24. „	6 D	„	6,30	6,96
2. März	5 D	20° temp.	6,30	6,83
6. „	4 D	Vertical	6,52	6,96
11. „	3 D	„	6,64	6,96
18. „	3 D	„	6,58	6,89
21. „	3 D	„	6,58	6,89
23. „	3 D	„	6,35	6,64
16. Mai	3 D	10° temp.	6,70	7,17

Resultat: Nach oberflächlichen Brandwunden entsteht kein Astigmatismus. Die Corneakrümmung nimmt in allen Meridianen gleichmässig ab.

Als directe Folge länglicher, dem Limbus paralleler, tiefer Brandwunden kann man einen Astigmatismus von 4 bis 6 D constatiren, wobei der Meridian stärkster Krümmung den Incisionen parallel verläuft.

Während der Wundheilung vermindert sich dieser Astigmatismus bedeutend.

In Fall VIII vergrössert er sich nachher in demselben Sinn, in Fall IX bleibt er nach einem Monat constant.

Der Cornearadius in dem den Wunden parallelen Meridian nimmt ab in Fall VIII direct nach der Operation, doch ver-

längert er sich später wieder langsam; daneben kann man eine geringere Abnahme des Cornearadius in dem senkrechten Meridian constatiren, aber nachher überwiegt die Zunahme, sodass er schliesslich der bedeutend längere ist.

In Fall IX bleibt direct nach der Operation der Cornearadius in dem den Wunden parallelen Meridian gleichgross und der auftretende Astigmatismus entsteht nur durch Zunahme des Radius in dem senkrechten Meridian. Dieser nimmt später, im ersten Monat nach der Operation, gleichmässig ab, während der erstgenannte Radius nach einigen Schwankungen viel geringere Abnahme zeigt.

Nach drei Monaten ist die Radiuszunahme nicht für alle Meridiane gleichmässig, sondern in dem zu den Wunden senkrechten Meridian am grössten.

b) Die Beschreibung der folgenden Experimente sei hier kurz angegeben.

Nasal und temporal werden radiäre Wunden gebrannt.

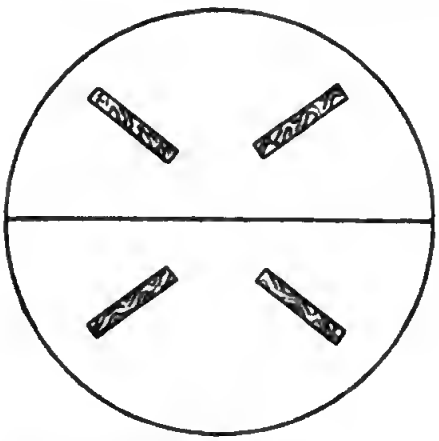

Fig. 21.

Kaninchen X. O. S.

Projection des den Wunden ungefähr parallelen Meridians horizontal.

	As.	Richtung des Meridians stärkster Krümmung	Cornearadius in dem Meridian den Incisionen parallel	Cornearadius in dem Meridian zu den Incisionen senkrecht
			mm	mm
Vor der Operation	kein As.		6,77	6,77
4. März Operation				
16. „	5 D	70° temporal	6,41	6,64
19. „	2 D	80° „	6,64	6,89
21. „	1,5 D	horizontal	6,70	6,77
23. „	1,5 D	70° nasal	6,62	6,70
15. Mai	1 D	70° „	7,10	7,24
16. „	1 D	70° „	7,17	7,32

Kaninchen XI. O. D. Wunden oberflächlich. Projection des den Wunden ungefähr parallelen Meridians horizontal (s. Fig. 22).

	As.	Richtung des Meridians stärkster Krümmung	Cornearadius in dem Meridian der Incisionen parallel	Cornearadius in dem Meridian zu den Incisionen senkrecht
Vor der Operation	kein As.		?	?
			mm	mm
3. Jan. Operation				
10. „	kein As.		6,46	6,46
26. „	„		6,46	6,46
6. Februar	„		6,64	6,64
27. „	„		6,89	6,89
4. März	„		6,96	6,96
12. „	„		6,96	6,96

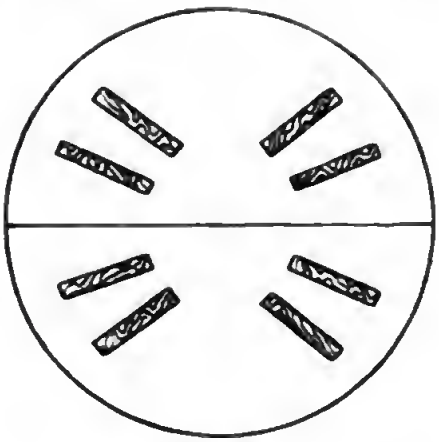

Fig. 22.

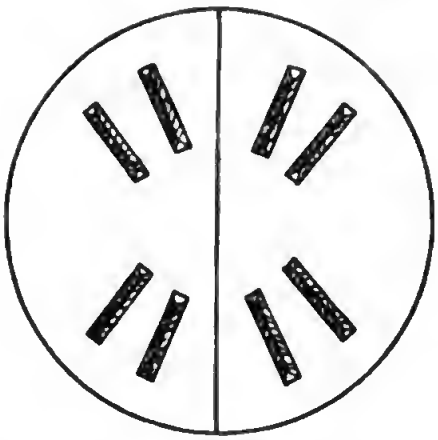

Fig. 23.

Kaninchen XII. O. D. 4 radiäre Wunden sind hier oben und unten gebrannt worden: die Defecte sind von mässiger Tiefe. Projection des den Wunden ungefähr parallelen Meridians vertical (s. Fig. 23).

	As	Richtung des Meridians stärkster Krümmung	Cornearadius in dem Meridian den Incisionen parallel	Cornearadius in dem Meridian zu den Incisionen senkrecht
			mm	mm
Vor der Operation	Kein As.		6,64	6,64
4. Jan. Operation				
28. „	1,5 D	vertical	6,46	6,64
7. Februar	1 D	20° temporal	?	?
20. „	1,5 D	20° temporal	6,70	6,89
1. März	1 D	vertical	6,77	6,89
9. „	1 D	vertical	6,96	7,10
16. „	1 D	20° temporal	7,03	7,17
23. „	1 D	vertical	7,03	7,17

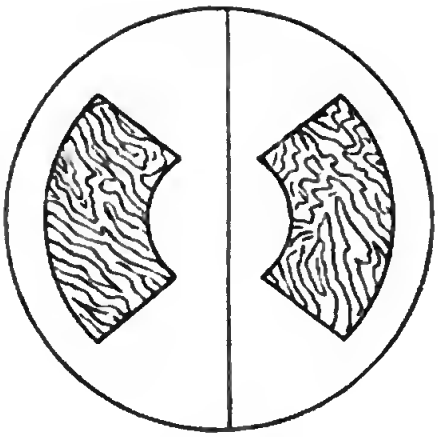

Fig. 24.

Kaninchen XIII. O. S.

Sectorenförmige Wunden sind an der nasalen und temporalen Seite gebrannt. Die Wunden sind nicht tief. Projection des den Wunden parallelen Meridians vertical.

	As.	Richtung des Meridians stärkster Krümmung	Cornearadius in dem Meridian den Incisionen parallel	Cornearadius in dem Meridian zu den Incisionen senkrecht
			mm	mm
Vor der Operation	kein As.		6,35	6,35
16. Januar Operation				
16. Februar	2,5 D	horizontal	6,35	6,44
24. „	2 D	„	6,46	6,70
2. März	2 D	„	6,46	6,83
6. „	2 D	„	6,58	6,96
18. „	1,5 D	60° temporal	6,77	6,96
16. Mai	1,5 D	70° „	7,03	7,24

Resultat: Nach kleinen radiären, oberflächlichen Wunden entsteht kein Astigmatismus. Die Radien der Cornea verlängern sich in allen Meridianen gleichmässig.

Nach radiären, tiefen Wunden ist direct (nach 12 Tagen) Astigmatismus zu constatiren; der Meridian stärkster Krümmung verläuft den Wunden parallel. Dieser Astigmatismus nimmt sofort ab und bleibt später constant.

Der Cornearadius in dem den Wunden parallelen Meridian verkürzt sich in Fall X und XII. Die Zunahme in dem hierzu senkrechten Meridian ist in Fall XIII und XIV besonders klar.

Schliesslich ist bei allen Experimenten die Zunahme des Radius in dem senkrechten Meridian grösser als in dem parallelen Meridian.

Die sectorenförmigen Wunden, wie in Fall XIII kann man sich denken als zusammengesetzt aus mehreren radiären Streifen. Der direct nach der Operation entstehende Einfluss war hier nicht zu bestimmen. Die überwiegende Zunahme des Radius in dem zu den Wunden senkrechten Meridian ist hier nicht zu verkennen.

Die Form der Wunden in Fall XIV stellt einen Uebergang dar von radiären zu grösseren sectorenähnlichen Defecten. Das Resultat ist das gleiche wie bei den anderen Experimenten.

Mit Bezug auf das Seite 130 erwähnte Ballexperiment mag hier noch die Beschreibung eines Thierversuches folgen. (S. Fig. 26.)

Kaninchen XIV. O. S.

Nasal und temporal sind zwei mässig tiefe Defecte $\pm$ 3 mm lang und $\pm$ 2 mm breit gebrannt. Projection des den Wunden ungefähr parallelen Meridians 60° temporal.

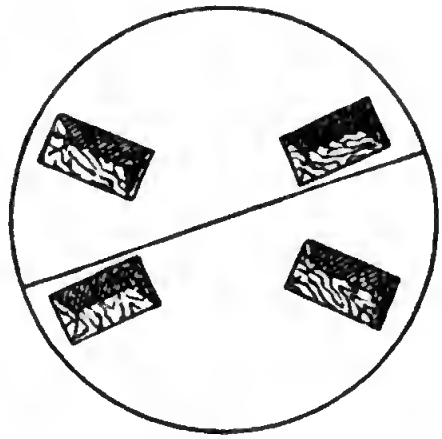

Fig. 25.

	As.	Richtung des Meridians stärkster Krümmung	Cornearadius in dem Meridian den Incisionen parallel	Cornearadius in dem Meridian zu den Incisionen senkrecht
			mm	mm
Vor der Operation	kein As.		6,35	6,35
16. Januar Operation				
16. Februar	2,5 D	65° temporal	6,41	6,70
24. „	2 D	60° „	6,52	6,77
2. März	3 D	60° „	6,41	6,77
6. „	3 D	65° „	6,41	6,77
11. „	3 D	65° „	6,41	6,77
18. „	3 D	60° „	6,52	6,89
15. Mai	2,5 D	60° „	6,96	7,32
16. „	2,5 D	65° „	6,96	7,32

Digitized by Google

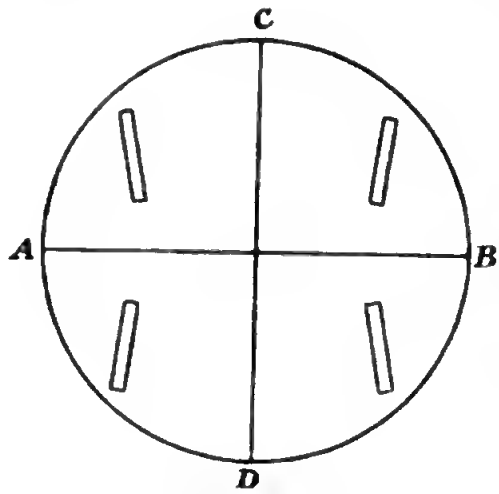

Fig. 26.

Kaninchen XV. O. D.

Vier Brandwunden, von welchen je zwei einen Winkel von 45° mit demselben Meridian bilden, sind hier am Cornearand angebracht.

	As.	Richtung des Meridians stärkster Krümmung	Cornearadius in dem Meridian A B	Cornearadius in dem Meridian C D
			mm	mm
Vor der Operation.	Kein As.		6,77	6,77
4. März Operation				
16. „	+ 5 D	70° temporal	6,46	7,03
17. „	5 D	70° temporal	6,35	6,89
18. „	3 D	horizontal	6,46	6,77
19. „	3 D	horizontal	6,58	6,89
15. Mai	1,5 D	80° temporal	7,10	7,32

Resultat: Direct nach der Operation entsteht ein Astigmatismus, in dem Sinn, dass Meridian AB sich stärker krümmt. Nach zwei Monaten vermindert sich dieser Astigmatismus allmählig. Der Cornearadius im Meridian AB zeigt zuerst Abnahme, später Zunahme: diese Zunahme ist nicht so gross wie in dem Meridian CD, welcher schon direct nach der Operation schwächere Krümmung angab.

Controlversuche.

Das Corneacentrum ist mit einem Krystall von Bleiacetat touchirt.

Kaninchen XVI. O. S.

	As.	Cornearadius
		mm
31. December	kein As.	6,77
12. Januar	„	7,01
7. Februar	„	7,03
25. „	„	7,03
4. März	„	6,89
16. „	„	6,96
22. „	„	7,17
15. Mai	„	7,55

Kaninchen XVII. O. S.

	As.	Cornearadius
		mm
9. Januar	kein As.	6,70
10. „	„	6,70
12. „	„	6,70
13. „	„	6,70
20. „	„	6,70
25. Februar	„	7,03
4. März	„	6,96
11. „	„	6,96
23. „	„	7,10
15. Mai	„	7,47

Kaninchen XVIII. O. D.

	As.	Cornearadius
		mm
9. Januar	kein As.	6,70
10. „	$^1/_2$ D V.	?
12. „	kein As.	6,64
13. „	„	6,70
20. „	„	6,70
25. Februar	„	6,83
4. März	„	6,77
11. „	„	?
23. „	„	6,83
15. Mai	„	7,63

Kaninchen XIX. O. D. Dieses Versuchsthier blieb ganz intact: Man war hier nicht ganz sicher, die Krümmung immer in demselben Meridian zu bestimmen.

	As.	Richtung des Meridians stärkster Krümmung	Cornearadius in dem Meridian stärkster Krümmung	Cornearadius in dem Meridian schwächster Krümmung
			mm	mm
12. Januar	1 D	40° temporal	6,77	6,89
26. „	1,5 D	20° „	?	?
7. Februar	1 D	vertical	6,89	6,96
25. „	1,5 D	„	6,89	7,10
4. März	kein As.	„	7,03	7,03
16. „	1 D	„	7,03	7,17
22. „	2 D	„	6,90	7,24
15. Mai	1 D	„	7,24	7,39

Resultat: Bei im Corneacentrum touchirten Versuchsthieren tritt nach $4^1/_2$ bis 5 Monaten kein Astigmatismus auf. Also entsteht weder durch diese Behandlung noch durch das Wachsthum Astigmatismus. Gleichmässige allmählige Radiuszunahme ist bei allen Versuchsthieren zu constatiren.

In Fall XIX muss man die Schlüsse mit grosser Vorsicht ziehen, da man meistens gar nicht wusste, in welchem Meridian man die Krümmung bestimmte; daher erklären sich die grossen Differenzen, welche man bei verschiedenen Messungen fand.

Eine allmählige Zunahme des Radius in allen Meridianen lässt sich nicht verkennen.

Indem ich die Beschreibung dieser Versuche abschliesse, will ich noch kurz den Heilungsverlauf der Wunden und die pathologisch-anatomische Untersuchung bespreehen. Trotz den angewendeten antiseptischen Methoden trat nicht selten einen Tag nach der Operation eitrige Conjunctivitis auf; übrigens bewährte sich die Reinigung der Conjunctiva mit 3 % Borsäurelösung gut. Besonders bei Brandwunden konnte man selbst nach zehn Tagen noch die verdickten Wundränder sehen. Schnitt- und Kratzwunden heilten viel schneller. Nach einem Monat war von der Wunde selbst meistens nichts mehr zu sehen, ausgenommen eine grauweisse, nachher sich aufhellende Stelle.

Oberflächliche Wunden zeigten in ihrem Narbengewebe dem blossen Auge oft keine Differenz gegen normales Corneagewebe.

Nach kleinen Wunden schien mir das Narbengewebe sich rascher aufzuhellen.

Tabelle zum Vergleich einiger Differenzen der Cornearadien bei den Controlversuchen und bei Versuchsthier I bis IX (wo also ungefähr gleiche Wunden gesetzt sind) zwischen dem Zeitpunkt vor der Operation und:

	Nach d. Operation		Nach 2 Monaten		Nach 4 Monaten	
	In dem Meridian den Wunden parallel	In dem Meridian zu den Wunden senkrecht	In dem Meridian den Wunden parallel	In dem Meridian zu den Wunden senkrecht	In dem Meridian den Wunden parallel	In dem Meridian zu den Wunden senkrecht
Kaninchen	mm	mm	mm	mm	mm	mm
I. 10 Tage post operationem	— 0,31	— 0,13	0	+ 0,12	+ 0,33	+ 0,47
II. 18 „ idem.	— 0,06	+ 0,12	+ 0,38	+ 0,45		
III. 2 „ „	— 0,19	0	0	+ 0,20		
IV. 3 „ „	+ 0,11	+ 0,11	+ 0,54	+ 0,54		
V. 30 „ „			+ 0,51	+ 0,51		
VI. 2 „ „	+ 0,06	+ 0,12	+ 0,33	+ 0,53		
VII. 30 „ „			+ 0,50	+ 0,50		
VIII. 4 „ „	— 0,34	— 0,12	— 0,18	+ 0,53		
IX. 10 „ „	0	+ 0,75	— 0,29	+ 0	+ 0,06	+ 0,53
			mm		mm	
Controlthiere . . .			+ 0,12		+ 0,78	
			+ 0,26		+ 0,77	
			+ 0,13		+ 0,93	

Resultat: In drei Fällen (I, III, VIII) ist direct nach der Operation hauptsächlich Abnahme des Radius in dem parallelen Meridian zu constatiren; in drei Fällen (II, VI, IX) gehört die Zunahme des Radius besonders dem senkrechten Meridian an. In einem Fall (IV) ist diese Zunahme in beiden Meridianen gleich.

Wir können also im Voraus nicht bestimmen, wieviel von einem gleich nach der Operation auftretenden Astigmatismus auf Krümmungszunahme des parallelen, oder auf eine Krümmungsabnahme des senkrechten Meridian kommt.

Im Allgemeinen ist nach zwei Monaten die Zunahme des Radius bei den Versuchsthieren grösser als bei den Controlthieren; nach vier Monaten ist bei den letzteren diese Zunahme überwiegend.

Die pathologisch-anatomische Untersuchung war zum Theil negativ.

Die Augen wurden in Celloidin eingebettet und mit Haematoxylin und Eosin gefärbt. An den Augen mit oberflächlichen

Wunden konnte man die Narbe oft schwer finden, an jenen mit tiefen Defecten sah man als Beweis des ganz geheilten Processes eine dem normalen Corneagewebe fast ganz gleiche Substanz, nur schienen die Corneafasern in der Narbe etwas unregelmässig gelagert.

Von einer Faltung der Membrana Descemetii oder der unter der Wunde liegenden Corneaelemente war absolut nichts zu sehen.

Auch am Limbus war alles normal; die Tiefe der Wunden schien ungefähr $^2/_3$ der Corneadicke zu betragen.

Uebersicht der Resultate.

Wenn wir die gewonnenen Resultate übersehen, so können wir schliessen, dass durch nichtperforirende, dem Limbus parallele Corneawunden an beiden Enden desselben Meridians direct ein Astigmatismus entsteht in demselben Sinn wie theoretisch angenommen wurde, d. h. also: die Achse stärkster Krümmung liegt parallel der Wundrichtung.

Die Experimente zeigen uns aber, dass direct nach der Operation die Krümmungszunahme des der Wunde parallelen Meridians von grösserem Einfluss ist, als wir auf S. 124 meinten. In der einen Hälfte der Fälle wurde nämlich ein derartiges Verhalten constatirt, während in der anderen Hälfte eine Abflachung des zu der Wunde senkrechten Meridians festgestellt werden konnte. Diese Zunahme der Krümmung in dem Meridian parallel zur Wundrichtung bei Versuchsthier I, III, VIII muss wahrscheinlich so erklärt werden, dass die Wunden zu ausgedehnt waren, wodurch die corneo-sklerale Verbindung über eine zu grosse Strecke zu schwach wurde und also die Hornhaut im Ganzen dem intraocularen Druck nachgeben konnte. Daraus folgte dann eine Verkürzung sämmtlicher Radien und unter diesen Verhältnissen kann die Zunahme des Radius, welche in dem zu den Wunden senkrechten Meridian theoretisch erwartet wurde, theils oder ganz aufgehoben, ja sogar übercorrigirt werden.

Constant ist jedenfalls das Verhalten, dass die stärkste Krümmung in dem zu den Wunden parallelen Meridian gefunden wird.

Aus unseren Resultaten geht weiter hervor, dass während der Heilung der Astigmatismus sich vermindert, dass also die Vorbuchtung der Wunde abnimmt; weiter ergiebt sich aber, dass keine Faltung der Cornea auftritt, und dass, wie theoretisch möglich erschien, nicht in allen Fällen der nachträgliche Narbenzug Zunahme des Astigmatismus verursacht. Nur Fall VIII giebt direct nach der Operation 4 D Astigmatismus, welcher zuerst langsam zurück geht und nach 23 Tagen, um welche Zeit der Narbenzug sich sehr bemerklich macht, sich wieder vermehrt um 3 D; dieses stimmt genau mit unseren theoretischen Betrachtungen überein.

Die Auskratzung des Corneagewebes ist für unseren Zweck keine gute Methode, bessere Resultate giebt das Brennen. Man kann sich dies auch wohl erklären, indem man annimmt, dass die Kratzwunden zu oberflächlich waren, während beim Brennen auch die weitere Umgebung der verletzten Stelle mit alterirt wird; durch das letztere Moment mag die locale Ausdehnung der Cornea gefördert werden.

Das mikroskopische Bild zeigt, dass die Membrana Descemetii und die intact gelassenen Cornealamellen unter der Wunde unverändert geblieben sind. Auch diese Thatsache stützt die Behauptung, dass der Narbenzug den senkrechten Meridian nicht viel verkürzen kann.

Die Resultate weisen darauf hin, dass nur Wunden, deren Tiefe ungefähr $^2/_3$ der Corneadicke beträgt, Astigmatismus hervorrufen können.

Die Resultate, die unsere Vorversuche am Gummiball gegeben haben, sind auf oberflächliche Narben der Cornea nicht direct zu übertragen; denn bei ihr ist die als Folge der Wunde auftretende Spannungsänderung praktisch ohne Belang.

Auch auf die Dauer kann diese Spannungsänderung die Cornea- und Skleraelemente in ihrer gegenseitigen Lage nicht ändern.

Die lange nach der Operation beobachteten Fälle lassen schliessen, dass der Astigmatismus nach einiger Zeit constant bleibt: die Cornea ist in ihrer Form bleibend geändert.

Bemerkenswerth ist übrigens, dass auch der nach perforirenden Wunden auftretende Astigmatismus, dem hier Erörterten gleichsinnig ist.

Die Resultate der anderen Versuche stimmen nur zum Theil mit den theoretischen Betrachtungen überein.

Die Beobachtungen von Fall XV deuten auf Entspannung der Cornealamellen, wodurch der zu den Wunden senkrechte Meridian am stärksten gekrümmt wird. Auch hier kann der Narbenzug den direct auftretenden Astigmatismus nicht ganz vernichten und entgegengesetzten Astigmatismus entstehen lassen.

Der Vorgang bei den radiären Wunden lässt sich schwer erklären: ihre Resultate stimmen zwar mit den theoretischen Annahmen gut überein, aber ihre Entwicklungsformen weichen wesentlich von der postulirten ab.

Bald nach der Operation tritt ein Astigmatismus auf in dem Sinn, dass der den Wunden parallele Meridian am stärksten gekrümmt wird; diese Krümmungsveränderung ist aber wahrscheinlich nicht die erwartete, durch starke dem Limbus parallele Oberflächenspannung verursachte, da sie unter der Wundheilung sich vermindert, während man vielmehr Zunahme des Astigmatismus erwarten musste in Folge der sich summirenden, in jeder Wunde gleichgerichteten Narbencontraction.

Wie man hier den direct auftretenden Astigmatismus erklären muss, kann ich nicht entscheiden. Ich war nicht in der Lage, weitere Untersuchungen zur Lösung dieser Frage zu machen. Uebrigens scheint mir diese Methode auch praktisch nicht gut brauchbar zu sein.

Nothwendig ist es, auch die Controlthiere genau zu beobachten. Sie beleuchten unsere Versuche nach verschiedenen Richtungen und beweisen:

1. dass nicht etwa mit dem Wachsen der Thiere Astigmatismus entsteht.

2. dass bei Kaninchen von einem Alter, wie sie zu Versuchen meistens benutzt werden, der Cornearadius nach und nach grösser wird, die Oberfläche also an Krümmung abnimmt. Daraus mag sich auch erklären, dass bei den Versuchsthieren gleichfalls der Radius nach einigen Monaten in allen Meridianen zunahm. Hier ist aber die Zunahme nicht so bedeutend wie bei den Controlthieren, was darauf hinweist, dass die Operation und ihre Folgen die normale Entwicklung der Cornea etwas gehemmt haben.

Wir haben hiermit zwei neue Resultate, welche vielleicht für andere Untersuchungen von Werth sein können.

Nach Mittheilung meiner Resultate sei es mir gestattet, kurz meine Meinung zusammen zu fassen über die praktischen Ergebnisse dieser Methode in der Frage der Erzeugung eines Astigmatismus, respective der operativen Correction eines vorhandenen.

Legen wir mittelst des Galvanocauters zwei nichtperforirende Corneawunden an, welche, 2 mm nach innen vom Limbus, diesem parallel verlaufen an zwei entgegengesetzten Seiten eines Meridians und welche circa $^1/_4$ des Umkreises einnehmen, während ihre Tiefe circa $^2/_3$ der Corneadicke beträgt, so sind wir im Stande, einen bleibenden Astigmatismus von 3 bis 6 D hervorzurufen in dem Sinn, dass die Achse der stärksten Krümmung der Wundrichtung parallel, also senkrecht zu dem obengenannten Meridian verläuft; dabei kann sowohl die Länge des Radius in dem Meridian parallel zur Wundrichtung abnehmen, als der Radius des hierzu senkrechten Meridians zunehmen, d. h. es kann myopischer oder hyper-

metropischer Astigmatismus entstehen. Wenden wir unsere Methode bei bestehendem hypermetropischen oder myopischen Astigmatismus an, so kann also die Refraction nach der Heilung sowohl Emmetropie als Myopie oder Hyperopie sein. Nach unseren Erfahrungen wird wahrscheinlich durch längere Wunden hypermetropischer Astigmatismus, durch kürzere, breitere Wunden myopischer Astigmatismus geheilt.

Ich bin nun weit davon entfernt, zu glauben, dass etwa mit diesen Versuchen die Frage der Correction des Astigmatismus erledigt sei. Vielmehr muss ich gestehen, dass die Frage der Dosirung noch ganz offen ist. Ich hoffe aber, eine Richtung gezeigt und späteren Untersuchungen damit vorgearbeitet zu haben.

Die gefundene Methode scheint mir noch nicht sicher genug, um in Fällen von hochgradigem Astigmatismus welcher durch Cylindergläser noch corrigirt werden kann, die operative Behandlung zu empfehlen, aber für die Fälle von complicirtem, unregelmässigem Astigmatismus, welche jeder bisherigen Behandlung spotten, scheint mir ein Versuch in der hier angewiesenen Richtung berechtigt zu sein.

Zum Schlusse ist es mir eine angenehme Pflicht, Herrn Prof. Dr. Koster für seine Unterstützung bei Ausführung der Arbeit meinen herzlichen Dank auszusprechen.

Ueber ein Rankenneurom der Orbita und des oberen Lides.

Von

Dr. K. Katz,

chem. Assistenten an der Universitäts-Augenklinik in Heidelberg.

Hierzu Tafel V, Figur 1—3.

Die Mannigfaltigkeit der Erscheinungen, die uns das Rankenneurom in seinem Aufbau bietet, die wechselnden Bilder, die uns dasselbe in seinen verschiedenen Gewebsbestandtheilen zeigt, und die Verschiedenheit der Ansichten über seine Entstehungsweise lassen es bei den nicht allzuhäufigen Mittheilungen derartiger Beobachtungen gerechtfertigt erscheinen, zur Mehrung des Materials durch die Untersuchung des folgenden Falles, der in der Heidelberger Universitäts-Augenklinik zur Operation kam, beizutragen.

Krankengeschichte: Paula R., 12 Jahre alt, will bis zum dritten Lebensjahre ganz gesund gewesen sein; damals fiel sie zwölf Treppenstufen hinab auf die rechte Seite des Kopfes. Danach soll sich als erste Erscheinung am Auge ein grosses Gerstenkorn gebildet haben, das nicht vergangen sei, sondern zur allmählichen Verdickung des rechten oberen Augenlides geführt habe. Vor sechs Jahren ist sie anderwärts operirt worden, wobei das eine Mal „das Lid hinaufgenäht“ worden sein soll; eine Besserung will Patientin danach nicht beobachtet haben. Später (vor ca. $1\,^1/_2$ Jahren) wurde sie dann abermals von einem anderen Arzte operirt und danach soll der Zustand sich gebessert haben.

Patientin hatte angeblich nie Schmerzen. Das Sehvermögen des rechten Auges soll schlechter als das des linken sein. Sonst angeblich stets gesund, ebenso die Eltern und zwei Geschwister. Eines ihrer Geschwister starb wenige Stunden nach der Geburt; ein anderes im Alter von $^1/_4$ Jahr.

Status praesens am 24. VI. 1893.

Das obere Lid hängt ziemlich schlaff herunter, beim Oeffnen des Auges wird der äussere Augenwinkel noch von der Haut des oberen Lides verdeckt; der Lidrand kann bei geradeaus gerichtetem Blick nur bis etwas über die Pupille gehoben werden, wobei der Frontalis auf die Hebung des Lides mit einwirkt. Das untere Lid steht normal. Das obere Lid ist leicht ektropionirt, was durch eine enorme Verdickung des Lides bedingt wird; dieselbe ist nach dem freien Lidrand hin und besonders aussen am stärksten und scheint im wesentlichen die Conjunctiva zu betreffen. Die Cilien stehen in den äusseren zwei Dritteln des Lides in unregelmässiger Anordnung, eine mangelhafte Entwicklung derselben besteht nicht. Der intermarginale Theil ist enorm verbreitert und abgerundet; in ihm verläuft eine feine, weissliche Narbe, welche sich aber nur in den äusseren zwei Dritteln des Lides nachweisen lässt. Nahe dem äusseren Lidwinkel verläuft im intermarginalen Theile eine auf dieser Narbe senkrecht stehende. Am Uebergang des intermarginalen Theiles in die Conjunctiva tarsi findet sich reichlich eingetrocknetes Secret. Ektropionirt man das Lid, so zeigt sich eine sehr starke Schwellung und Verdickung der Conjunctiva, welche ziemlich gleichmässig ist; die Uebergangsfalte tritt dabei nicht besonders hervor. In der Conjunctiva verläuft, ca. 4 mm vom freien Lidrand entfernt, eine tiefe, horizontale Narbe, welche unterbrochen ist durch einige darauf senkrecht stehende Narbenzüge. Geschwürsbildung, circumscripte Verdickungen u. s. w. können nicht nachgewiesen werden. Fasst man bei geschlossenen Lidern die Wimpern und lässt das Auge öffnen, so fühlt man fast gar keinen Widerstand; derselbe ist aber auch auf der gesunden Seite auffallend gering.

Die Ursache der eigenthümlichen Combination von Verdickung des Lides und Ptosis wurde erst bei der am 26. VI. 1893 ausgeführten Operation erkannt. Es wurde dabei zunächst zur Beseitigung der Entstellung ein horizontal ovales Stück aus der Bindehaut des oberen Lides und der Uebergangsfalte herausgeschnitten. Dabei zeigte sich die Bindehaut selbst nur wenig

verdickt und es kamen in dem darunter liegenden Gewebe zahlreiche gelblich-weisse, dicke, gewundene Stränge zum Vorschein, woraus sofort klar wurde, dass es sich um ein plexiformes Neurom handelte. Diese Stränge liessen sich leicht aus der Tiefe hervorziehen und excidiren; zuletzt kam aber viel Orbitalfett hervor und es zeigte sich, dass es von der vorhandenen Wunde aus nicht möglich war, auch etwaige noch tiefer in der Orbita liegende Stränge sämmtlich zu entfernen. Da dies auch nicht nöthig schien, wurde auf ein weiteres Eingehen verzichtet, aus dem seitlichen Rande des verdickten oberen Lides noch ein keilförmiges Stück excidirt und die Wunden der Haut und Bindehaut vernäht. Heilung per primam; Erfolg in Bezug auf die Verdickung des Lides befriedigend, während die Ptosis in gleichem Grade fortbestand.

Bei einer am 3. Nov. 1893 zur Besserung der Ptosis unternommenen Operation kam nach Freilegung des oberen Tarsusrandes von der Haut aus noch ein grosses Convolut des Rankenneuroms zum Vorschein; dasselbe wurde nach Durchtrennung der Fascia tarso-orbitalis exeidirt und die Levatorsehne wieder in geeigneter Weise mit dem Tarsus vernäht. Der Effect dieser Operation, sowie der einer wiederholten Vernähung der Levatorsehne war aber nur wenig befriedigend. Bei der Entlastung konnte allerdings noch auf etwas Nachwirkung gerechnet werden. Die Patientin kam seitdem nicht wieder und wir haben später erfahren, dass sie einige Zeit nachher im Rhein ertrunken ist.

Die bei den Operationen entfernten Stücke des Tumors wurden sogleich in Müller'sche Flüssigkeit gelegt und nach einigen Stunden in 1% Osmiumsäure und Müller'sche Flüssigkeit zu gleichen Theilen gemischt, worin sie bis zum nächsten Tage blieben; dann wieder in Müller'sche Flüssigkeit übertragen.

Das äussere Aussehen eines grösseren Convolutes der rankenförmigen Stränge dürfte etwa folgendermaassen zu beschreiben sein:

Aus einem kolbig aufgetriebenen, rankenartig gewundenen, manchmal um seine Längsaehse gedreht erscheinenden Strange, der eine Durchschnittsdicke von 1,5 mm und eine Länge von ca. 1 cm aufweist, theilen sich zwei Stränge ab, die anfangs dünner als der Hauptstamm, schon nach kurzem Verlauf bis zur doppelten, ja dreifachen Stärke anschwellen, bald eingeschnürt, bald kolbig aufgetrieben erscheinen, stark geschlängelt, beinahe geknickt sind und sich dann selbst wieder in dünnere Aeste theilen. (Vergl. Taf. V, Fig. 2).

Herr Professor Leber machte damals folgende Beobachtungen: „Schon nach kurzem Verweilen in der Osmiumsäuremischung treten die schlauchähnlichen, knotigen Stränge noch viel deutlicher hervor, indem das geringe Zwischengewebe zuerst etwas quillt und sich dann etwas zurückzieht, sodass dieselben ohne jede Präparation fast isolirt hervortreten. An den grösseren bemerkt man eine fibröse Scheide, die sich an der Schnittfläche an manchen Stellen eine Strecke zurückgezogen hat, darauf folgt eine graulich durchscheinende Substanz, welche den Haupttheil des Querschnittes ausmacht und in der Achse ein dünner, mit Osmiumsäure schwarzgefärbter Strang, ein Nervenzweig, der auch eine Strecke weit durch die gallertige Rindensubstanz hindurchschimmert."

Die mikroskopische Untersuchung wurde vorgenommen an Schnitten, die nach der Weigert'schen, nach der Gerlach'schen Goldchloridmethode und dem sonst üblichen Tinktionsverfahren behandelt waren.

Die Structurverhältnisse des oberen Lides zeigen sich durch die früheren Operationen und die in deren Gefolge auftretenden, bindegewebigen Narbenzüge, sowie den von hinten und oben gegen dasselbe sich ausbreitenden Tumor stark verändert.

Die Lidhaut ist verdickt durch ein bis unter die Epidermis reichendes, gefäss- und mässig zellreiches Bindegewebe, das in vielleicht etwas dichteren Zügen auch die Haarbälge und Haarbalgdrüsen, die selbst übrigens nicht verändert erscheinen, umgiebt.

Die sonst so regelmässige Anordnung der Meibom'schen Drüsen ist gänzlich zerstört; die einzelnen Läppchen sind durch mehr oder minder starke Bindegewebszüge auseinander gedrängt; auch die Fasern des Orbicularis sind durch hypertrophirtes Bindegewebe ziemlich regellos aus einander getrieben. Ueberall aber in diesem gefässreichen Bindegewebe gewahren wir die Bilder von bald grösseren, bald kleineren, bald quer, bald längs und schräg getroffenen, von concentrischem Bindegewebe umhüllten Nervenfaserbündeln und namentlich in den mehr der Oberfläche des Tumors zu gelegenen Partieen auch einzelne Nervenfasern, die ihrerseits je wieder eine verdickte Scheide tragen. Dieselben sind spärlicher zwischen den Läppchen der Meibom'schen Drüsen und den Fasern des Orbicularis, sehr zahlreich und im Allgemeinen von grösserem Querschnitt in dem hinter dem Tarsus gelegenen Abschnitt, dort selbst wieder durch schmächtigeres Bindegewebe von einander getrennt, im Allgemeinen aber eine

grössere Anzahl von Nervenfasern in sich schliessend. Nach der Epidermis zu schwinden sie an Zahl und Dicke, lassen sich aber nicht bis unter dieselbe verfolgen.

Eine Beziehung zwischen der Zahl der Nervenfasern und der Masse des dieselben einschliessenden Bindegewebes, etwa in der Weise, dass je mehr Fasern, desto mehr Bindegewebe vorhanden war, konnten wir nicht beobachten, eher musste das Gegentheil auffallen, dass oft um eine spärliche Anzahl von Nervenfasern ein dicker Bindegewebsmantel gehüllt war, der unverhältnissmässig mächtiger war, als der um grössere Faserbündel gekleidete. Weiter fesselte unsere Aufmerksamkeit eine Anzahl von Querschnitten concentrisch geschichteten Bindegewebes, in dessen Mitte weder die Weigert'sche, noch die vorzüglich gelungene Goldchloridmethode im Stande gewesen war, eine Färbung zu erzeugen, während dicht daneben Querschnitte mit eingeschlossenen markhaltigen Fasern zu finden waren. Es lag nahe, anzunehmen, dass nur die Schnittführung Schuld hätte an diesem Bilde, indem eben eine Ranke ausserhalb des nervenhaltigen Kernes getroffen war und man konnte eine Bestätigung dieser Vermuthung finden in Bildern, wo sich nur einige wenige längs- oder querverlaufende Fasern zeigten. Thatsächlich ist diese Erklärung auch von Sachsalber für seinen Fall beansprucht worden.

Ich möchte in meinem Falle diesen Bildern eine andere Entstehungsweise zu Grunde legen und zwar bin ich durch die Beobachtungen, die ich an den Nervenfasern machte, zu dieser Erklärung gekommen.

Sowohl an den Nervenfaserbündeln, die noch zahlreiche Fasern eingeschlossen halten, und von einer verhältnissmässig schmächtigen Schicht Bindegewebes umgeben sind, als auch an den dünneren Strängchen, die reichlich von Bindegewebe eingeschlossen waren, besonders aber an den einzeln im Bindegewebe zerstreut liegenden Fasern lassen sich nämlich schwere degenerative Veränderungen nachweisen.

An einigen Fasern grösserer Bündel waren noch deutlich die Ranvier'schen Einschnürungen zu erkennen, was sich an anderen, dünneren Bündeln angehörigen Fasern nie mehr nachweisen liess. Ueberaus verschieden war die Dicke der Fasern; neben solchen anscheinend ganz normalen Calibers laufen andere, welche stark verdünnt erscheinen, spindelförmige und varicöse Anschwellungen darbieten. Eine ganze Anzahl derselben liess die Markscheidenfärbung wohlgelungen erkennen; daneben lagen andere, blasser aussehende, an denen wegen des Zerfalls der Markscheide die Färbung nicht gelungen war. Sie zeigten sich als Schläuche, deren äussere Contouren durch zwei Reihen feiner Körnchen gezeichnet waren, deren Inhalt körnige, krümelige Massen bildeten; oft beobachteten wir Stellen, wo die Fasern sich noch eine Strecke weit gefärbt hatten, um dann ziemlich plötzlich ein körniges Aussehen anzunehmen. Vacuolenbildung sah ich nur ein Mal. Eine Auffaserung der Nervenbündel konnte nicht nachgewiesen werden; desgleichen sprachen keine Beobachtungen für Neubildung von Nervenfasern.

Ich glaube demnach mit Recht die Querschnitte concentrisch geschichteten Bindegewebes, das keine Nervenfasern mehr eingeschlossen hält, herleiten zu dürfen aus Nerven, deren Fasern durch den Krankheitsprocess zu Grunde gingen. Ob dieselben durch Druckatrophie oder durch toxische Einflüsse geschwunden sind, vermögen wir an der Hand unserer Präparate nicht zu entscheiden; wenn auch die gleich näher zu schildernden Structurverhältnisse des Bindegewebes in den Ranken viel Verführerisches darbieten, an eine Druckatrophie zu denken.

Betrachten wir nämlich den Querschnitt eines unserer Bündel, so fällt auf, dass die axial gelegenen Fasern, nicht wie beim normalen Nerven eng aneinander liegen, nur von dünnen Lamellen des Endoneuriums getrennt, sondern dass ein verdicktes Netzwerk die einzelnen Bündel in einige Felder zusammenfasst, so dass die einzelnen Faserbündel auseinander gedrängt erscheinen; auf Längsschnitten gelingt es denn auch zwischen den einzelnen Nervenfasern ein welliges, fibrilläres Bindegewebe nachzuweisen. Nach aussen geht dieses zwischen den Nervenfaserbündeln gelegene, auf das verdickte Endoneurium zu beziehende Bindegewebe in das concentrisch geschichtete, mässig zell- und gefässreiche, stark verdickte Perineurium über.

Noch sind jetzt kurz die Veränderungen an den vom Bindegewebe verdrängten Muskelfasern zu beschreiben. Auffallend ist zunächst die sehr verschiedene Dicke der einzelnen Muskelfasern, die theilweise hochgradig verdünnt, mit deutlich erhaltener Querstreifung, theilweise verdickt, gequollen erscheinen und in diesem Zustande häufig ihrer Querstreifung verlustig gegangen sind. An einigen lassen sich auch kolbige Auftreibungen nachweisen.

An den im Tumorgewebe verlaufenden Gefässen wurden irgendwie erhebliche Veränderungen nicht gefunden, es sei denn eine manchmal vielleicht vorhandene Verdickung der Adventitialscheide feinerer Gefässe.

Ueberaus verschieden sind die Deutungen, die die Bindegewebsneubildung bezüglich ihres Ausganges, sowie das Verhalten der Nervenfasern in ähnlichen und verwandten Tumoren in der Literatur gefunden hat, und es ist dies ja auch leicht erklärlich, wenn wir uns die vielen Beziehungen, die das plexiforme Neurom zu den multiplen Fibromen, zu der Elephantiasis, zu den multiplen Neuromen und Anderem hat, vergegenwärtigen.

Was die Ausgangsstelle der Bindegewebsneubildung angeht, so scheinen doch den meisten Beobachtern Fälle zur Untersuchung gekommen zu sein, die ihnen die Annahme, dass die bindegewebigen Scheiden der Nerven den Ausgangspunkt bildeten, am Richtigsten erscheinen liess, so unter anderen v. Recklinghausen, der die bindegewebigen Scheiden der in der Cutis verlaufenden Canäle und Nerven, als Stätte der Tumorbildung ansieht. Kriege und Westphalen sprechen den Scheiden der Cutisnerven die Ursprungsstelle der Bindegewebsneubildung zu. Andere Autoren, die die bindegewebigen Scheiden der Nerven für die Neubildung ansprechen sind Takacs, Marchand, Genersich, Hürthle, Passavant u. A.

Die Gefässscheiden als hauptsächliche Ausgangsstelle der Neubildung des Bindegewebes nehmen an: Jordan, Finotti (für die harten Fibrome) und mit ihnen Sachsalber.

Andere Autoren lassen verschiedene Gewebsbestandtheile dabei betheiligt sein, so Lahmann die Scheiden der

Talgdrüsen, Haarbälge und Schweissdrüsen, ebenso Philippson und Herczel, welcher aber hervorhebt, dass es gewiss Fälle giebt, in denen die Neubildung aus Nerven hervorgeht, und bei denen dieser Modus auch späterhin das Uebergewicht behält. In diese Kategorie ist, glaube ich, auch unser Fall zu rechnen.

Was nun die Beobachtungen, die an den Nervenfasern gemacht sind, anlangt, so sind die meisten mit den von uns angestellten übereinstimmend.

Degenerative Processe fanden v. Recklinghausen, Herczel, Takacs, Marchand, Hürthle, Billroth, Schuster u. A. Für ein vollständig passives Verhalten der Nervenfasern treten ein: Sachsalber, Finotti, Genersich, Westphalen, Kriege, Heusinger.

Die von Czerny, Winiwarter u. A. gesehenen Neubildungen von Nervenfasern sind angezweifelt worden, auch konnte ich in der neueren Literatur eine Wiederholung dieses Befundes nicht auffinden.

Für die Ursache der Atrophie nehmen einige Autoren den durch das massenhaft gewucherte Bindegewebe ausgeübten Druck auf die eingeschlossenen Nervenfasern an, andere machen einen Unterschied zwischen gutartigen und bösartigen Nervengeschwülsten und wollen nur in den bösartigen Tumoren Nervendegeneration gesehen haben (Finotti). Doch scheint dies etwas weit gegangen zu sein, da viele Beobachtungen mit degenerativen Processen der Nervenfasern vorliegen, in denen von einer sarkomatösen Degeneration nichts vermerkt ist. Auch in meinem Falle konnte ich keine für einen malignen Tumor sprechende Veränderungen nachweisen. Auch konnte an ihm nicht bestätigt werden, dass Nervengeschwülste leicht bösartige Recidive produciren. Wir möchten daher für unseren Fall die Frage nach der die Degeneration bedingenden Ursache offen lassen.

Meinem verehrten Lehrer, Herrn Professor Leber,

erlaube ich mir, an dieser Stelle für die gütige Unterstützung bei dieser Arbeit meinen herzlichsten Dank auszusprechen.

Literatur über Fälle von plexiformem Neurom des oberen Lides nnd der Orbita.

1863. Billroth, Arch. f. klin. Chirurgie 1863.
Geschwulst des rechten oberen Augenlides bis in die Schläfe sich erstreckend

1869. Derselbe, Arch. f. klin. Chirurgie. 1869.
Angeborene, bis zu Faustgrösse angewachsene Geschwulst im linken oberen Augenlid und der Schläfengegend bei 18 jährig. Manne.

1870. Genersich, Multiple Neurome. Virchow's Archiv. Bd. XLIX.
Fall 1. G. beobachtete bei einem Fall von multiplen Neuromen Geschwülstchen des Oculomotorius, Trochlearis, Trigeminus, Facialis, Glossopharyngeus, Accessorius, Hypoglossus.
Fall II. Bruder des vorigen Patienten.
Nach Trauma auf die rechte Stirnhälfte langsam wachsender Tumor, der in der rechten Incisura supraorbitalis als gerstenkorngrosse Anschwellung beginnt, aber nach aussen und oben verlaufend, seine grösste Dicke schon in den Augenbrauen erreicht und am Anfang der Schläfengegend spindelförmig endet.

1877. Marchand, Das plexiforme Neurom. Virchow's Arch. Bd. LXX.
Fall I. Geschwulst des linken oberen Augenlides und der Schläfengegend, im Alter von 6 Monaten bemerkt, langsam gewachsen. Ptosis.

1882. v. Recklinghausen, Ueber die multiplen Fibrome der Haut und ihre Beziehung zu den multiplen Neuromen. Berlin. 1882.
Fall I. Multiple Neurome. Olfactorii, Optici, Oculomotorii, Trochleares und Faciales frei, dagegen sind die Frontales und Supraorbitales in ihren Verästelungen am oberen Theile der Stirn mit mehreren Knötchen versehen.
Fall II. Multiple Neurome. Am Rande des linken Augenlides sitzt ein kleines Knötchen.

1890. Herezel, Ueber Fibrome und Sarkome der peripheren Nerven. Ziegler's Beiträge. Bd. VIII. S. 38. (Fall I.)

Karl Weber, 9 J. alt, ohne heredit. Belastung. Muttermal am l. Arm, das sich allmählich über die ganze Beugefläche des Oberarmes ausdehnte; am ob. Theil desselben eine allmählich wachsende Anschwellung; eine gleiche über der linken Schlüsselbeingrube.

Die linke Pupille etwas weiter als die rechte, das l. ob. Lid ist voluminöser als das rechte; leichte Ptosis. Ueber dem gleichseitigen Supra-Orbitalrand mässig dicker Strang mit varicöser Anschwellung.

1891. de Schweinitz, Neuroma of the right upper eyelid and adjacent temporal region. Transact. of the Amer. Ophth. Soc. XXVII.

1896. Jacqueau, Névrome plexiforme de la paupière sup. et de la région temporale droite. Gaz. hebd. 27. Févr. 1896.

Allmählich wachsender Tumor, der durch Ptosis und Hypertrophie d. Lides das Sehen zu behindern begann.

1897. Sachsalber, Ueber das Rankenneurom der Orbita mit secundärem Buphthalmus. Deutschmann's Beiträge zur Augenheilkunde. H. XXVII.

Sonstige Literatur über plexiformes Neurom.

1855. Passavant, Zahlreiche Neurome des Nerv. perin. sin. Virchow's Arch. VIII.

1863. Heusinger, Ein Fall von multiplen Neuromen aller Körpernerven. Virchow's Arch. XXVII.

1867. Virchow, Die krankhaften Geschwülste. Bd. III. S. 256—258.

1870. Bruns, P., Das Rankenneurom. Virchow's Arch. L.

1874. Czerny, Eine Elephantiasis arabum congenita mit plexiformen Neuromen. Arch. f. klin. Chirurgie. XVII.

1879. Tahacs, Ueber multiple Neurome. Virchow's Archiv. LXXV. S. 431—443.

1885. Lahmann, Die multiplen Fibrome in ihrer Beziehung zu den Neurofibromen. Virchow's Arch. CI. S. 263—275.

1887. Kriege, Ueber das Verhalten der Nervenfasern in den multiplen Fibromen der Haut und in den Neuromen. Virchow's Arch. CVIII. S. 466—493.

1887. Philippson, Beitrag zur Lehre vom Fibroma molluscum. Virchow's Arch. CX.

1893. Tietze, Beiträge zur Kenntniss des Rankenneuroms. Arch. f. klin. Chirurgie. Bd. XLV. S. 326.
1896. Finotti, Beiträge zur Chirurgie und pathol. Anotomie der peripher. Nerven. Virchow's Arch. CXLIII. S. 133—169.

Erklärung der Abbildungen auf Taf. V, Fig. 1—3.

Fig. 1. Photographie der Patientin mit plexiformem Neurom des oberen Lides am rechten Auge.

Fig. 2. Aus dem oberen Lid entfernte verzweigte knotige Nervenstränge mit verdickter Scheide. Vergr. $^2/_1$.

Fig. 3. Gewebe aus der Tiefe des oberen Lides mit Längs- und Querschnitten des plexiformen Neuroms. Weigert'sche Nervenmarkfärbung. In der Achse der Stränge sieht man die mehr oder minder erhaltenen, dunkel gefärbten, markhaltigen Nervenfasern, in der bindegewebigen Hülle die gleichfalls dunkel gefärbten Kerne.

a Querschnitt mit gut erhaltenen Nervenfasern.
b Querschnitt mit beginnender Atrophie.
c Längsschnitt desgleichen; zwischen den noch erhaltenen Nervenfasern treten blasse Kerne zum Vorschein.
d Querschnitt mit fast vollständigem,
e desgleichen mit vollständigem Schwund der Markscheiden.

Ueber die bei Aderhautsarkomen vorkommende Phthisis des Augapfels und über die Bedeutung von Verletzungen bei der Entstehung dieser Geschwülste.

Von

Prof. Th. Leber und Dr. A. Krahnstöver
in Heidelberg.

Hierzu Tafel VI.

Bekanntlich werden nicht nur vorher gesunde Augen, sondern auch solche, die aus irgend einem Grunde phthisisch geworden sind, zuweilen von intraocularer Sarkombildung ergriffen. In anderen Fällen ist aber das Sarkom des Uvealtractus die primäre Erkrankung und zu ihr tritt eine intraoculare Entzündung hinzu, welche ihren Ausgang in Phthisis bulbi nimmt, wie dies an vorher normalen, nicht von Sarkom ergriffenen Augen gar nicht selten beobachtet wird. So grundverschieden nun auch der eine Hergang von dem anderen ist, so lässt sich doch nicht immer leicht entscheiden, welche von den erwähnten Möglichkeiten in einem bestimmten Falle vorliegt. Mitunter ist zwar die differentielle Diagnose aus gewissen klinischen Merkmalen zu stellen, doch giebt es Fälle, wo der klinische Befund zur Entscheidung nicht ausreicht und wo man bei mangelnder oder ungenügender Anamnese im Ungewissen bleibt. Zuweilen giebt die anatomische Untersuchung werthvolle Anhaltspunkte zur Beurtheilung des Falles, doch vermag auch sie nicht immer den Hergang mit Sicherheit aufzuklären.

Wir hatten uns zunächst zur Aufgabe gesetzt, durch anatomische Untersuchung einer Anzahl von Augen, an denen Phthisis bulbi und Aderhauttumor combinirt auftraten, etwas zur Erklärung des merkwürdigen Herganges beizutragen, wo es trotz vorherbestehenden Tumors zu zeitweiser Schrumpfung des Auges kommt. Wir fanden aber bald, dass sich unsere Arbeit nicht auf diese Art der Combination von Phthisis bulbi und Tumor beschränken konnte. Abgesehen davon, dass unser anatomisches Material beiden Arten der Combination angehört, und es schon der Vergleichung wegen geboten schien, auch die Augen mit primärer Phthisis zu untersuchen, fanden wir bald bei Durchforschung der Literatur, wie unsicher die Zutheilung der fremden Beobachtungen in die beiden Kategorieen ausfällt, und wurden dadurch genöthigt, auch der anderen Art der Combination unsere Aufmerksamkeit eingehender zuzuwenden. Wir werden daher beide der Reihe nach auf Grund des gesammten uns zu Gebote stehenden Materials einer genaueren Betrachtung unterziehen.

I. Auftreten von Aderhautsarkom an vorher phthisischen Augen.

Die Entwicklung eines intraocularen Sarkoms in einem vorher phthisischen Auge ist mindestens in einem Theil der Fälle, wo sie zur Beobachtung kam, als ein rein zufälliges Ereigniss zu betrachten. Es ergiebt sich dies aus der Ueberlegung, dass man doch nicht annehmen kann, dass eine zu Phthisis führende intraoculare Entzündung das Auge für ein späteres Auftreten von Sarkom immun mache. Es müssen sich daher unter einer hinreichend grossen Zahl von Augen, welche von Aderhautsarkom ergriffen werden, immer auch einzelne phthisische befinden. Es fragt sich nur, ob man nicht weitergehen und die Annahme machen muss, dass vorhergegangene schwere Entzündungen und

insbesondere auch Verletzungen, das Auge zum Auftreten von Sarkom disponiren, welche Annahme von gewichtigen Autoritäten vertreten worden ist.

Man stützt sich dabei nicht nur auf die Beobachtungen am Auge, sondern auch auf die an anderen Körpertheilen gemachten Erfahrungen. Die Bedeutung der Frage erstreckt sich in der That weit über das Auge hinaus; sie tritt uns bei sämmtlichen Organen und auch bei anderen Arten von Geschwulstbildung entgegen, und ist, in dieser Allgemeinheit gestellt, in gewissem Sinne entschieden zu bejahen, womit auch für das Auge die Möglichkeit einer gleichen Entstehung principiell zugegeben ist. Hieraus folgt aber noch nicht, dass derartige Fälle beim Auge wirklich vorkommen oder dass ihr Vorkommen mehr Bedeutung hat als das von einzelnen, höchst seltenen Ausnahmen. Die Bedingungen für die traumatische Entstehung von Tumoren sind doch im Innern des Auges viel weniger günstig als an Theilen, welche an der Körperoberfläche liegen.

Wir haben uns die Verletzung wohl, ebenso wenig wie bei der Entzündung, als die directe Ursache vorzustellen, sondern mehr als den Anlass, welcher der eigentlichen Ursache Gelegenheit zur Wirksamkeit verleiht, oder vielleicht als Factor, welcher eine gewisse örtliche Disposition erzeugt, die wohl auch durch eine Entzündung nicht traumatischen Ursprunges hervorgerufen werden kann. Bekanntermaassen geben öfter wiederholte kleine Verletzungen an den natürlichen Oeffnungen des Körpers nicht selten zur Entstehung von bösartigen Neubildungen Anlass; wir können aber nicht annehmen, dass einzelne grössere Verletzungen, wie sie bei der geschützten Lage der Aderhaut allein in Frage kommen, in Bezug auf diese Wirkung gleichwerthig sind. Bedenken wir nun, dass von den zahllosen Verletzungen, welche den Körper treffen, nur äusserst selten eine maligne Geschwulst hervorgerufen wird, so können wir die Wahrscheinlichkeit, dass ein Auge in Folge einer Verletzung

von Aderhautsarkom ergriffen werde, von vornherein nicht hoch veranschlagen.

Es ergiebt sich daraus, dass die vorliegende Frage durch die Erfahrungen an anderen Körpertheilen nur principiell, aber nicht thatsächlich entschieden wird und dass sie für das Auge einer besonderen Untersuchung bedarf. Obwohl nun die Autoren, welche die intraocularen Geschwülste bearbeitet haben, sich zumeist in positivem Sinne aussprechen, so haben wir es doch nicht für überflüssig gehalten, sie nochmals der Erwägung zu unterziehen, da die Durchsicht der Beobachtungen uns den Eindruck gemacht hat, als ob die Häufigkeit dieser Art der Entstehung der Tumoren sehr überschätzt würde.

In seiner verdienstlichen Monographie über das Sarkom des Uvealtractus (**66**) spricht sich Fuchs auf S. 234 über die hier berührten Fragen folgendermaassen aus:

„Der Anstoss zur Sarkombildung wird in einzelnen Fällen durch eine Entzündung des Uvealtractus gegeben, welche oft einen gewissen Grad von Phthisis bulbi herbeiführt, bevor es zur Entwicklung des Neugebildes kommt. Die primäre Entzündung kann entweder spontan oder nach Verletzung auftreten; letzteres ist häufiger; von 34 Fällen entzündlichen Ursprungs waren 29 durch Trauma veranlasst."

Den hieraus zu berechneudeu Procentsatz für die traumatischen Fälle findet Fuchs etwas zu hoch, da einige Fälle zweifelhaft und Fälle traumatischen Ursprunges wohl häufiger publicirt seien, und nimmt weniger als 10 %, also immerhin eine recht beträchtliche Quote an.

Die Frage, auf welche Weise eine Verletzung zur Entwicklung eines Sarkomes führt, beantwortet Fuchs folgendermaassen: Die durch die Verletzung hervorgerufene innere Entzündung pflege lange zu dauern und häufige Nachschübe zu machen, in welchem Falle auch die durch sie hervorgerufene zellige Hyperplasie lange fortbestehe und dauernd werden könne. Die Aderhaut sei in solchen Fällen so reichlich von Rundzellen und Spindelzellen durchsetzt,

dass die Aehnlichkeit mit einer diffusen sarkomatösen Entartung eine vollkommene sei und Verwechselungen häufig vorkämen. Anatomisch sei von der entzündlichen Hyperplasie zum Sarkom nur ein ganz kleiner Schritt. So richtig dies in rein histologischem Sinne ist, so scheint uns doch damit vom pathologischen Gesichtspunkte aus die Kluft zwischen entzündlicher Gewebshyperplasie und Sarkom nicht überbrückt zu werden. Die erstere steht in directem Abhängigkeitsverhältniss zu der entzündungerregenden Ursache; sie bleibt local, so lange diese localisirt ist, sie verbreitet sich (wie z. B. bei der Actinomycose) entsprechend der Weiterverbreitung der Schädlichkeit. Bei dem Sarkom fragen wir aber bisher vergeblich, wovon der stete Fortgang der Gewebsneubildung und die heteroplastische Ausbreitung derselben abhängt, da wir doch keine Ursache finden, welche sich in entsprechender Weise weiter verbreitet und die Wucherung immer auf's Neue hervorruft. Die von Fuchs im Anschluss daran hervorgehobenen Erfahrungen von traumatischer Entstehung von Geschwülsten an anderen Körpertheilen sind aus den oben angegebenen Gründen für das Auge nicht beweisend; noch weniger geht aus ihnen hervor, dass die auf eine Verletzung folgende Geschwulstbildung dieselbe directe Ursache hat, wie die zunächst auf die Verletzung folgende Entzündung, worauf doch die Beweisführung von Fuchs im Wesentlichen hinausläuft.

Wenn wir nun zu einer genaueren Prüfung der in der Literatur verzeichneten Beobachtungen übergehen, so zeigt sich, dass nur sehr wenige derselben einer strengen Kritik Stand halten. Wir wollen uns dabei zunächst auf die unsere Aufgabe specieller betreffenden Fälle von Combination mit Phthisis bulbi beschränken, und erst nachher noch einen Blick auf diejenigen thun, in welchen schwere Verletzungen oder anderweitige Erkrankungen des Auges, welche nicht zu Phthisis bulbi führten, der Tumorbildung wirklich oder angeblich vorhergingen.

I. Serie.

Fälle von Aderhautsarkom bei wirklich oder angeblich vorhergehender Phthisis bulbi.

Wir stellen von diesen zunächst eine Gruppe von Fällen voran, bei welchen wir nicht bezweifeln können, dass die Phthisis bulbi der Tumorbildung vorherging, bei welchen aber zwischen dem Eintritt der Phthisis und der Entwicklung des Tumors ein langer, völlig reizloser Zeitraum verflossen war, so dass die zeitliche Aufeinanderfolge allein uns nicht berechtigt, an einen inneren Zusammenhang beider zu denken. Nur wenn solche Fälle ganz besonders häufig vorkämen, was aber nicht der Fall ist, würde die Möglichkeit eines inneren Zusammenhanges gleichwohl nicht von der Hand zu weisen sein. Von solchen Fällen haben wir zwei in der Literatur gefunden, zu welchen ein eigener hinzukommt.

Fall 1 von Wecker (28) 1867.

42 j. Mann. L. Auge vor 8 Jahren nach einer heftigen Contusion verloren und verkleinert. Erst vor $2^1/_2$ Monaten eine Geschwulst an demselben bemerkt.

Cornea verkleinert, leukomatös; Auge atrophisch, an seinem oberen Theil ein schwärzlicher Tumor. Exstirpation. Intraoculares Sarkom mit episkleraler Secundärgeschwulst, die dem hinteren Umfang und dem Aequator der einen Seite aufsitzt.

Die Wecker'sche Ansicht, dass das Auge lange Zeit phthisisch war, ehe sich der Tumor darin entwickelte, kann nicht in Zweifel gezogen werden. Dass die Contusion eine schwere Schädigung des Auges bewirkte, geht auch aus dem Verhalten der Cornea hervor, welches wohl nicht die Folge der Geschwulstbildung sein kann, weil von einer später aufgetretenen Entzündung nicht die Rede ist. Wie lange Zeit zwischen der Verletzung und dem Beginn der Tumorbildung verging, lässt sich nicht angeben; da aber einige Jahre zur Entstehung einer episkleralen Secundärgeschwulst genügen, kann der zeitliche Zwischenraum eine ganze Reihe von Jahren betragen haben und es liegt daher kein Grund vor, einen inneren Zusammenhang anzunehmen.

Fall 2, von Hirschberg (62) 1880.

Der Fall betrifft eine Patientin, welche unter den Erscheinungen eines organischen Herzfehlers gestorben war. Bei der Section fand man melanotische Knoten im Herzen und bemühte sich vergebens, den Ursprung dieser Metastasen festzustellen, bis man sich erinnerte, dass der eine Augapfel seit 20 Jahren in Folge einer gonorrhoischen Eiterung der Bindehaut erblindet war und diesen an der Leiche enucleirte. Der kleine, gefaltete Stumpf fand sich ganz von grauschwarzer melanotischer Masse erfüllt und ausserhalb ein episkleraler Secundärknoten. Mikr. kleinzelliges Sarkom mit Heerden grösserer, mehr spindeliger Pigmentzellen.

Obwohl sich auch hier der Beginn des Melanosarkoms nicht angeben lässt, so weist doch die lange Zeit von 20 Jahren entschieden auf eine zufällige Aufeinanderfolge hin. Dasselbe gilt für den folgenden Fall.

Fall 3, eigene Beobachtung.

Der Patient war in früher Jugend in Folge einer Hornhautaffection erblindet und das Auge verkleinert geblieben. Er stellte sich im Mannesalter Ende der 60er Jahre in der von Graefe'schen Klinik vor wegen einer schmerzhaften Entzündung, als deren Ursache ein intraocularer Tumor, der an der Hornhaut zum Vorschein kam, diagnostiert wurde. Enucleation. Bulbus in Müller'scher Flüssigkeit und Alkohol gehärtet, im horizontalen Meridian durchschnitten.

An der Stelle der Hornhaut findet sich eine staphylomähnliche Prominenz mit höckeriger Oberfläche, die ganz aus melanotischer Masse besteht und sich continuirlich in ein den ganzen Bulbusraum erfüllendes Melanosarkom fortsetzt. Die Cornea ist bis zum Skleralrande hin zerstört. Auf der einen Seite ist der Rand des Durchbruchs von einem aus seiner Lage gekommenen Stück der Descemet'schen Membran umsäumt. Auf der anderen Seite sieht man die Sklera sich in Lamellen spalten, welche einzelne Abtheilungen des Tumors umgreifen und sich im Innern desselben verlieren. Es geht daraus hervor, dass dieser Tumorknoten ursprünglich innerhalb der Dicke der Sklera entstanden ist und diese allmählig zum Schwund gebracht hat. Die Hornhaut wurde vermuthlich ebenfalls durch Druck und nicht durch ulceröse Perforation zum Schwund gebracht, wie daraus hervorgeht, dass das Epithel von der Bindehaut aus continuirlich die

ganze Oberfläche des Tumors überzieht und stellenweise Fortsätze in die Tiefe sendet, welche die einzelnen Abschnitte desselben von einander trennen, aber von seinem Gewebe scharf unterschieden sind. Das Epithel gleicht im Allgemeinen dem der Hornhaut; stellenweise, besonders gegen den Rand des Tumors, ist es stark verdünnt, an anderen Stellen findet sich an der Oberfläche eine dicke Schicht in Abschuppung begriffener platter Zellen. Das Bindehautepithel neben dem Tumor zeigt gut ausgebildete Becherzellen, deren Inhalt sich mit Delafield's Haematoxylin färbt.

Der ganze Inhalt der Bulbuskapsel, einschliesslich der Linse und Aderhaut, ist in der melanotischen Masse vollkommen aufgegangen, in welcher man nur an einander gedrängte Querschnitte melanotischer Geschwulstknötchen unterscheidet.

An mit Chlor gebleichten Präparaten zeigt sich, dass beträchtliche Theile der Tumormasse als nekrotisch zu betrachten sind, da sie keine Kernfärbung liefern, und zwar wechseln nekrotische mit noch lebensfähigen Abschnitten in mannigfaltiger Weise ab. Die Gefässe treten nur wenig hervor; in einer Anzahl kleinerer Gefässe sieht man anscheinend normale rothe Blutkörperchen. Mitten zwischen die Tumormassen eingebettet finden sich einige unregelmässige Stückchen und Plättchen von Knochensubstanz, die sich mit Haematoxylin und mit Säurefuchsin stark färben. Sie zeigen keine Beziehung zu den Geschwulstmassen und sind als Producte einer ossificirenden Bindegewebswucherung anzusehen, wie sie als Folge chronischer Chorioiditis in phthisischen Augen nicht selten vorkommt. Sie machen am meisten den Eindruck, als ob sie schon vor der Entwicklung des Tumors in Folge der zu Phthisis bulbi führenden Entzündung entstanden sein möchten; da aber eine zur Knochenbildung führende Chorioiditis auch durch einen Tumor hervorgerufen werden kann, so können wir diese Auffassung nicht als völlig sichergestellt betrachten.

Auf der temporalen Seite des Bulbus sitzt in der Aequatorialgegend der Sklera ein flacher secundärer Tumorknoten auf, der in der Mitte die Sklera an einer Stelle zum Schwund gebracht hat. Der Sehnerv zeigt am Eintritt ins Auge eine melanotische Stelle.

Im hinteren Umfang des Bulbus hat die Melanose ihren Weg nach aussen zum Theil entlang den Ciliarnerven genommen; dieselben zeigen sich, sowohl an Längs- wie an Querschnitten von melanotischer Masse begleitet.

Besonders merkwürdig ist aber das Auftreten von mela-

notischer Masse neben rothen Blutkörperchen im Lumen der Ciliararterien. An anderen Stellen ist die Wandung der Ciliararterien mit melanotischen Zellen infiltrirt und an einem Präparate finden sich gleichzeitig auch Tumorzellen im Gefässlumen, sodass wohl anzunehmen ist, dass diese Zellen aus der infiltrirten Gefässwand in das Lumen eingedrungen sind. Innerhalb der Dicke der Sklera sind auch Venen von Sarkomzellen ausgefüllt, die aber hier nur zum kleineren Theil pigmenthaltig sind. Auf Mikroorganismen wurde nicht untersucht, da solche in diesem Fall nicht mehr zu erwarten waren und ihr Nachweis auch bei dem Alter des Präparates schwerlich gelungen wäre.

Wir fügen hier anhangsweise noch einen Fall von Melanose der Bindehaut bei, weil derselbe viel citirt und als Beweis für die traumatische Entstehung der Melanosen benutzt worden ist.

Fall von Boyer und Roux (3). 1830.

61jähriger Mann, bei welchem 40 Jahre nach einer Verletzung der Hornhaut durch einen Steinsplitter und darauf erfolgter Atrophie des Bulbus eine Melanose der Conjunctiva auftrat. Neun Monate vor der Operation heftiger Kopfschmerz und dann wiederholte Blutungen aus dem atrophischen Auge, welches allmählich ganz von einer fungösen Masse bedeckt wurde, die sich zuletzt aus der Lidspalte hervordrängte. Nach der Exstirpation fand sich das Innere des verkleinerten Bulbus von der Melanose unberührt, ebenso auch die Muskeln und übrigen Gebilde der Orbita; im Inneren des Bulbus eine Knochenschale mit einem Loch an der Eintrittsstelle des Sehnerven.

Fuchs bemerkt (66) S. 236, dass ihm die Zweifel Virchow's in Bezug auf diesen Fall nicht ganz gerechtfertigt schienen. Obwohl nämlich Virchow am betreffenden Orte (18) für die Möglichkeit der traumatischen Entstehung der Melanosen im Allgemeinen eintritt, stimmt er doch einer Bemerkung von Fritschi (5) bei, welche dieser gegen die Beweiskraft des vorliegenden Falles gemacht hatte und gesteht, dass sich Nichts gegen diesen Einwand sagen lasse. Wir sind entschieden derselben Meinung: kann man wohl annehmen, dass eine vor 40 Jahren stattgehabte Verletzung nach so langer Zeit noch nachwirke, oder auch nur, dass die so lange Zeit hindurch vorhanden gewesene Phthisis bulbi

die Entstehung des Tumors begünstigt habe? Hätte sie nicht, wenn sie überhaupt von Einfluss war, diesen schon früher geltend machen müssen, zumal vom 40. Lebensjahre ab, wo Aderhautsarkome häufiger werden? Der Umstand, dass die Melanose erst mit dem 60. Jahre eintrat, scheint uns klar darauf hinzuweisen, dass hier nur ein zufälliges Zusammentreffen angenommen werden kann.

In der folgenden Gruppe von vier Fällen ist die Anamnese entweder unvollständig oder mangelt ganz. Es liegt für manche derselben nur die Angabe vor, dass die Geschwulst sich in einem vorher phthisischen Auge entwickelt habe; in einem findet diese Angabe durch die anatomische Untersuchung eine Stütze; in zwei anderen Fällen ist nur aus dem Sectionsbefunde mit Wahrscheinlichkeit zu entnehmen, dass es sich um eine präexistirende Phthisis bulbi handelte. Zu Schlüssen über einen etwaigen Zusammenhang zwischen Phthisis bulbi und Geschwulstbildung ist daher keiner dieser Fälle zu verwerthen.

Fall 4 von Knies (56), Fall 12 d. Aut., anatom. Untersuchung von Chodin. 1877.

Pigmentirtes Fibrosarkom in einem phthisischen Bulbus. Die Reste der Sklera und Cornea in der extra- und intraocularen Tumormasse schwer zu erkennen. Cornea perforirt, Reste des Linsensystems noch vorhanden. Die Geschwulst besteht zum grössten Theil aus fibrillärem Bindegewebe mit stellenweise eingelagertem Pigment; in der Peripherie zahlreiche grosse spindelförmige und runde Pigmentzellen.

Die Bemerkung, dass die Geschwulst zum grössten Theil aus fibrillärem Bindegewebe bestand, könnte Zweifel daran erwecken, dass es wirklich ein Tumor war, wenn dies nicht durch das Vorhandensein einer extraocularen Geschwulst bewiesen würde. Die Zeichen früherer Hornhautperforation und der Verlust der Linse sprechen mehr für eine primäre Phthisis bulbi, wenn sie dieselbe auch wohl nicht sicher beweisen; dasselbe gilt für

Fall 5 von J. Jacobson (63), Fall 3 des Autors. 1880.

Verkleinerter, unregelmässiger Bulbus, ganz von Tumor ausgefüllt; von der Cornea nur ein geringer narbiger Rest erhalten;

grosser episkleraler Tumor. Intraoculare Geschwulst stark pigmentirt, orbitale pigmentlos; Sarkom mit vorwiegenden Spindelzellen. Opticus atrophisch.

Fall 6 von E. Berger (73), Fall 1 des Autors. 1887.

In vorher phthisischem Auge entwickeltes Sarkom, ohne Krankengeschichte, das sympathische Affection des anderen (vermuthlich nur sympathische Neurose) veranlasste. Grosszelliges, wenig pigmentirtes Rundzellensarkom des Ciliarkörpers mit cyclitischen Schwarten, welche hyaline Degeneration und Verkalkung zeigen.

Bei dem Mangel einer Krankengeschichte lässt sich natürlich der Fall für die uns hier interessirende Frage nicht verwerthen. Dasselbe gilt für folgenden Fall aus der v. Graefeschen Klinik aus Berlin, wovon wir den Bulbus anatomisch untersucht haben.

Fall 7. Eigene Beobachtung.

Das Auge wurde in der v. Graefe'schen Klinik in Berlin gegen Ende der sechziger Jahre einem Manne, E. Müller, enucleirt und bezeichnet als Fall von melanotischem Tumor in einem vorher phthisischen Auge.

Diese Angabe stimmt mit dem anatomischen Befunde gut überein. Das Auge (s. Taf. VI) bietet auf dem horizontalen Durchschnitt, abgesehen von den intra- und extraocularen Tumoren, ganz das Aussehen eines stark geschrumpften phthisischen Bulbus: Auge erheblich verkleinert und geschrumpft, Sklera stark verdickt und nach einwärts gebogen, von der Cornea nur noch ein kleiner, an der Descemet'schen Membran als solcher erkennbarer Rest vorhanden. Neben dem medialen Hornhautrand sitzt der Sklera ein bohnengrosser, flacher Sarkomknoten auf; an anderen Schnitten sieht man hinter diesem Knoten einen viel kleineren, in der Dicke der Sklera gelegenen, aus welchem der erstere pilzartig hervorgewachsen ist. Ein weiterer haselnussgrosser Knoten sitzt dem inneren oberen Theil des Auges in der Aequatorialgegend auf, der in gleicher Weise wie der eben erwähnte aus einem in der Dicke der Sklera gelegenen Knötchen sich nach aussen entwickelt hat. Endlich ist die Eintrittsstelle des total atrophischen Sehnerven auf der temporalen Seite von einer kleinen Geschwulstbildung umgeben, die ohne scharfe Grenze in eine dichte Bindegewebsmasse übergeht, welche den Sehnerveneintritt und den hintersten Theil des Bulbus umgiebt.

Besonders stark verdickt ist der hinterste Theil der Sklera, welcher zugleich von Tumormasse durchsetzt ist, so dass innerhalb der geschrumpften Bulbuskapsel nur ein ziemlich kleiner Raum erhalten geblieben ist. Derselbe wird, abgesehen von Resten der Iris und des Ciliarkörpers, von einer sarkomatösen Wucherung eingenommen, welche aus dem Ciliarkörper und der Chorioidea hervorgegangen zu sein scheint und theils von mehr gleichmässiger Dicke ist, theils zu kleineren und grösseren pigmentirten Knoten anschwillt. Ein solcher Knoten fällt durch seine ausgesprochene orangegelbe Färbung auf. Die Innenfläche dieser Geschwulstknoten ist von einer Schicht dunkel pigmentirter Zellen bedeckt, welche sich ausnimmt, wie wenn sie aus verändertem Pigmentepithel hervorgegangen wäre. Sie sendet pigmentirte Ausläufer in das Innere des Knotens ab, theils mehr vereinzelt, theils netzförmig, dem Gefässverlauf folgend. Weder von dem Linsensystem, noch von der Retina liessen sich noch Reste nachweisen.

Etwa in der Mitte des Bulbusraumes finden sich nach einwärts von den aus der Chorioidea entstandenen Geschwulstknoten unregelmässig zackig begrenzte Gebilde, die lebhafte Haematoxylinfärbung angenommen haben und sich als kleine Knochenlamellen erweisen. Sie stehen in keiner Beziehung zu den benachbarten Geschwulstmassen, sondern sind in indifferentes Bindegewebe eingebettet, welches der Innenfläche der noch erkennbaren, sehr stark gefalteten Glaslamelle der Chorioidea aufgelagert ist; dazwischen finden sich auch grosse drusige Auswüchse der letzteren. Dieses Vorkommen kleiner Knochenlamellen steht mit der Angabe der Anamnese im Einklang, dass die Phthisis bulbi der Geschwulstbildung vorhergegangen sei, wofür auch das ganze topographische Verhalten des Auges spricht. Während bei vorher normalen Augen die intraoculare Geschwulst sich zu einem grösseren, in das Innere hineinragenden pilzförmigen Knoten entwickeln kann, war hier das Wachsthum durch die Enge des Bulbusraumes und die vom Uvealtractus ausgegangene Bindegewebsbildung wesentlich beschränkt, so dass die Geschwulstbildung eine mehr diffuse Verbreitung annahm und daneben eine Anzahl kleinerer Knoten hervorrief, die dann wieder an drei verschiedenen Stellen episklerale Wucherungen veranlassten. Doch gestehen wir gerne, dass sich aus der anatomischen Untersuchung allein darüber keine volle Sicherheit gewinnen lässt. Die Zellen der Geschwulst sind ziemlich klein, vorwiegend spindelförmig und gegen einander abgeplattet; der Gehalt an Gefässen ein mässiger.

Der für das blosse Auge gelb gefärbte Knoten verdankt seine Färbung einem Gehalt an orangegelben Pigmentkörnchen, die stellenweise in grosser Menge, meist gruppenweise in denselben eingestreut sind und nicht in Zellen eingeschlossen zu sein scheinen. Die Zellen dieser Geschwulstparthie sind anscheinend nekrotisirt, da die Kernfärbung fehlt und die Zellconturen kaum zu erkennen sind. Auch andere Theile der Geschwulst zeigen durch ihre schwache oder mangelnde Kernfärbung und die rothe Färbung durch Eosin den Uebergang in Nekrose an. Dieselben sind am Rande von einer Zone dunkelpigmentirter Zellen umgeben, während die Zellen des Knotens selbst grösstentheils nicht oder nur schwach pigmentirt sind. Die am weitesten nach einwärts liegenden Zellen dieser Zone sind radiär zu der Grenze gerichtet und ragen mit ihren Ausläufern in den Knoten hinein, wie wenn sie in denselben einzudringen suchten. Weiter nach innen sieht man nur vereinzelte Pigmentzellen im Gewebe zerstreut. Andere Knoten mit besserer Kernfärbung sind von einer ähnlichen Zone umgeben; hier sieht man aber die Pigmentzellen in abnehmender Menge bis gegen die Mitte des Knotens vordringen. Die Bilder sind ähnlich wie bei der eitrigen Entzündung der Hornhaut, wo die Einwanderung der Leukocyten an der Grenze des nekrotischen Heerdes ein Hinderniss erfährt, das bald ein absolutes ist, bald durch die Thätigkeit der Zellen noch mehr oder minder überwunden wird.

Mit der Gram'schen Methode wurde, wie bei dem Alter des Präparates zu erwarten war, vergeblich auf Mikroorganismen untersucht.

An der stark verkleinerten Hornhaut war die Descemet'sche Membran ungewöhnlich stark gefaltet, aber eine Narbe oder sonstige Zeichen einer stattgehabten Perforation nicht nachzuweisen, ebenso wenig an dem übrigen Bulbus.

Halten wir uns in den zuerst besprochenen Fällen für berechtigt, den Gedanken an einen inneren Zusammenhang abzuweisen und ist in denen der zweiten Gruppe kein Anhaltspunkt dafür zu finden, so hat dieser Gedanke seine Berechtigung in Fällen, bei denen zwischen der Phthisis bulbi und der Entstehung des Tumors kein grösserer zeitlicher Zwischenraum vorhanden war oder wenigstens ein solcher nicht wahrscheinlich ist. Dieser Gedanke drängt sich sogar mit Entschiedenheit auf,

wenn die Geschwulstbildung sich unmittelbar an die einer Verletzung nachfolgende Entzündung anschliesst, oder das Auge in der Zwischenzeit von Nachschüben dieser Entzündung heimgesucht wird, die dann ohne scharfe Grenze in die Periode der Geschwulstbildung übergehen. Einen in dieser Beziehung sehr bemerkenswerthen Fall hat v. Graefe als Beleg für die Möglichkeit der traumatischen Entstehung eines intraocularen Sarkomes mitgetheilt.

Fall 8 von v. Graefe (30) S. 103 ff. 1868.

Ungewöhnlich schwere Verletzung durch ein gegen das Auge geflogenes Holzstück bei einem 24jährigen Mann: Perforation des oberen Lides, Skleralruptur, Zerreissung des Opticus und eines Theiles der Augenmuskeln mit Dislocation des Bulbus nach vorn und unten; danach ausgedehnte Nekrose des Orbitalgewebes und der Bindehaut, eitrige Zerstörung der Hornhaut und Cyclitis, mit Ausgang in Phthisis bulbi, bei sehr beschränkter Beweglichkeit und partiellem Symblepharon. Fast 7 Monate nach der Verletzung neue eitrige Entzündung des phthisischen Auges; Fremdkörper nicht nachweisbar. Heilung der Panophthalmitis in drei Wochen mit Ausgang in noch stärkere Phthisis bulbi als zuvor. Drei Jahre nach der Verletzung kam der Patient wieder mit einem grossen melanotischen Tumor, der sich angeblich seit einem Jahr zu entwickeln begonnen hatte. Der Tumor füllte die Orbita völlig aus und trug an seinem vorderen Ende den phthisischen Bulbus, der zwischen den Tumormassen nur mühsam zu erkennen war. Nach der Exstirpation fand sich das ganze Innere des Bulbus von melanotischer Sarkommasse ausgefüllt, aus welcher auch die übrige Geschwulst bestand. Während der Heilung Schüttelfröste, Albuminurie, Oedeme, Prostatatumor; einige Monate später multiple Tumoren im Abdomen, besonders in der Blasengegend, denen der Patient, (wie uns bekannt ist) nicht lange nachher erlag.

v. Graefe fasst die zweite Panophthalmitis schon als Folge einer den Bulbus theilweise ausfüllenden Melanose auf. Jedenfalls muss diese schon weit früher begonnen haben, als die Anamnese angiebt, da in der Regel einige Jahre darüber hingehen, ehe der Primärtumor den Bulbus völlig ausfüllt und zu Exophthalmia fungosa Anlass giebt.

v. Graefe scheint nicht an die Möglichkeit gedacht zu haben, dass der Bulbus zur Zeit der Verletzung schon ein kleines, latent gebliebenes Aderhautsarkom enthalten haben könnte, und doch würde sich in diesem Falle der Verlauf kaum anders gestaltet haben, als es v. Graefe berichtet hat. War die Geschwulst noch sehr klein, so brauchte sie nicht gleich zu der Bulbuswunde herauszuwuchern; ihr Wachsthum konnte eher durch die hinzutretende schwere Entzündung eine Zeit lang eine Störung erfahren und erst nach Ablauf der Entzündung allmählich weiter gehen. Mit zunehmendem Wachsthum der Geschwulst konnten dann Umstände eintreten, vielleicht eine ulceröse Hornhautperforation, welche zur Entstehung der zweiten Panophthalmitis Anlass gaben; dass auch diese wieder zurückging, stimmt ja mit den sonst bei primären Aderhautsarkomen gemachten Erfahrungen überein.

Diese Annahme hat aber zwei gewichtige Bedenken gegen sich. Einmal ist nicht das Mindeste davon gesagt, dass das Auge vor der Verletzung schon krank gewesen sei und es ist somit, wenn auch nicht gerade ausgeschlossen, so doch entschieden willkürlich, es gleichwohl zu behaupten. Dann aber setzt die obige Annahme das primäre Auftreten eines melanotischen Sarkoms im jugendlichen Lebensalter voraus, wo dasselbe noch zu den selteneren Vorkommnissen gehört. Indessen hilft uns auch die Annahme einer traumatischen Entstehung schlechthin über diese Schwierigkeit nicht hinweg, da man doch bei den zahllosen schweren Verletzungen, welche das Auge gerade im jugendlichen Lebensalter treffen, sonst nur Entzündung, aber keine Geschwulstbildung entstehen sieht. Wenn letztere in einzelnen, überaus seltenen Fällen sich einstellt, so müssen bei diesen besondere Umstände obwalten, ohne welche es eben nicht dazu kommen kann. Diese Umstände suchen wir aber nicht, wie Mancher zu denken geneigt wäre, in einer durch die schwere Verletzung besonders

stark herabgesetzten Widerstandsfähigkeit der Gewebe des Auges, weil dieselbe bei anderen schweren Verletzungen ebenfalls da ist, ohne dass es doch zur Geschwulstbildung kommt. Auch halten wir es für sehr unwahrscheinlich, dass bei der Verletzung oder nachfolgenden Entzündung von aussen her Keime in das Innere des Auges gelangt seien, deren Entwicklung das Sarkom erzeugte, auch ganz abgesehen davon, dass die parasitäre Entstehung der Sarkome nur eine unbewiesene Hypothese ist. Wir vermuthen vielmehr, dass der Keim der Sarkombildung schon vor der Verletzung im Inneren des Auges enthalten war und durch die Verletzung zum Wachsthum angeregt wurde. Es ist bekannt, dass aus kleinen unscheinbaren Melanomen der Iris im späteren Leben zuweilen bösartige Melanosarkome entstehen. Das Gleiche gilt für scheinbar gutartige angeborene Pigmentmäler der Haut; man weiss, dass man sich davor zu hüten hat, solche pigmentirte Gebilde unvollständig zu entfernen oder zu verletzen, da sie dann leicht in rasch wachsende Sarkome übergehen. Wenn also der Patient ein angeborenes Melanom der Iris oder der Chorioidea besass, wovon ihm vielleicht gar nichts bekannt war, so musste das Auge vor der Verletzung für völlig gesund gelten; das Trauma konnte aber den ruhenden Keim zur Entwicklung bringen und zur Entstehung eines melanotischen Sarkoms den Anlass geben.

Wir haben keine andere Erklärung finden können, welche in so befriedigender Weise, wie wir glauben, für die mögliche Bedeutung eines Traumas oder einer spontan entstandenen tiefgreifenden Entzündung in der Pathogenese des intraocularem Sarkoms Rechenschaft geben dürfte. Wenn unsere Auffassung richtig ist, würde es sich hier also nicht um eine secundäre Sarkombildung an einem vorher phthisischen Auge, noch viel weniger um eine durch das Sarkom erzeugte Entzündung mit Ausgang in Phthisis handeln, vielmehr um eine dritte Art des Zusammenhanges,

wobei Phthisis bulbi und Sarkom von einander unabhängige Folgen einer gemeinschaftlichen Ursache, der Verletzung, sein würden. Der Fall dient zugleich als Beispiel dafür, wie verwickelt die Entstehungsverhältnisse dieser intraocularen Tumoren sein können, und wie schwer es oft ist, primäre und secundäre Phthisis aus einander zu halten.

Viel weniger evident ist die Möglichkeit eines inneren Zusammenhanges in dem folgenden Falle, wo überdies bei der Mangelhaftigkeit der Anamnese nicht einmal sicher feststeht, dass der Tumor erst nach der Verletzung entstand. Wir reihen ihn gleichwohl hier ein, weil die Geschwulstbildung, falls man die letztere Annahme macht, schon bald nach der Verletzung ihren Anfang genommen haben muss, da sie in der Zeit von zwei Jahren, welche bis zur Enucleation vergingen, schon in das dritte Stadium übergegangen war.

Fall 9 von Knies (56), 13. Fall des Autors. 1897.

Eine Frau erhielt mit einem Dreschflegel einen Schlag auf ihr rechtes Auge. Zwei Jahre nachher musste dasselbe wegen Melanosarkom exstirpirt werden. Ueber die Folgen der Verletzung liegen keine Angaben vor, ebensowenig über den Zustand des Auges vor derselben. Doch kann vermuthet werden, dass bei der Verletzung eine Perforation des Augapfels mit Ausgang in Phthisis erfolgte, weil sich bei der anatomischen Untersuchung die Linsenkapsel perforirt und gefaltet erwies und von der Linse nur noch Reste gefunden wurden. Cornea verdickt und pannös, die Sklera verliert sich nach hinten in die Geschwulst. Dieselbe hat vorn die Sklera perforirt und geht nach hinten continuirlich in eine secundäre Orbitalgeschwulst über. An der Innenfläche des Ciliarkörpers ein Ring von neugebildeter Knochensubstanz. Chorioidea und Sehnerv ganz in Geschwulst aufgegangen.

Das Auftreten der Knochenbildung entscheidet nicht für primäre Phthisis traumatischen Ursprungs, da es bei Aderhautsarkom, wie mehrere Fälle beweisen, auch bei secundärer Iridochorioiditis zur Bildung einer Knochenschale kommen kann.

Wie schon bemerkt, ist es in Ermangelung bestimmter Angaben nicht sicher ausgeschlossen, dass schon vor der Verletzung ein Anfang von Geschwulstbildung in der Aderhaut vor-

handen war. Wenn auch der Beginn sich dem Patienten in der Regel durch eine Sehstörung verräth, so konnte ein geringer Grad derselben bei einer Patientin aus der arbeitenden Klasse sehr wohl unbeachtet bleiben. Es ist daran um so mehr zu denken, weil die Zeit von zwei Jahren für die Entstehung einer grossen Secundärgeschwulst etwas kurz ist. Will man aber von der Annahme ausgehen, dass das Auge zur Zeit der Verletzung gesund war, so konnte entweder, wie wir für den vorhergehenden Fall vermuthet haben, ein präexistirender Pigmentfleck durch das Trauma zum Wachsthum veranlasst worden sein, oder ein zufälliges Zusammentreffen vorliegen. Wir wagen nicht, uns für eine dieser drei Möglichkeiten zu entscheiden.

In diese Gruppe würde auch ein Fall von Schüppel zu rechnen sein, in welchem nach Annahme des Autors durch eine Verletzung, welche zunächst eitrige Panophthalmitis erzeugte, bald darauf auch ein maligner Tumor hervorgerufen wurde, welcher später zu Infection des übrigen Körpers führte. Dieser Fall ist aber, wie sich ergeben wird, überhaupt nicht zu rechnen, da der Sachverhalt sich als völlig abweichend herausgestellt hat.

Fall 10 von O. Schüppel (34). 1868.

Der Autor berichtet über diesen Fall folgendermaassen:

40jähriger Mann. Vor drei Jahren durch Eindringen eines Holzsplitters am linken Auge verletzt, worauf das Auge durch Panophthalmitis verloren ging.

Von Berlin wurde eine Iridektomie gemacht, bei welcher sich eitrige Flüssigkeit aus dem Auge entleerte. Hierauf Nachlass der Entzündung und scheinbare Heilung. Kurz darauf[1]) von neuem Schmerzen im linken Auge Berlin, welcher den Kranken mehrere Wochen nicht gesehen hatte, constatirte einen Tumor im Augengrund und enucleirte den Bulbus. Es fand sich darin ein von der Chorioidea ausgehender, stark pigmentirter Tumor. Bald nach der Enucleation nahm das Sehvermögen auch am rechten Auge ab, welches danach phthisisch wurde. Von da an war der Patient scheinbar wohl, wenn auch vollständig blind, bis drei Jahre nach der Verletzung, wo er in die medicinische Klinik in Tübingen aufgenommen werden musste, und an einem melanotischen Tumor der Leber verstarb.

---

[1]) Der Zwischenraum zwischen angeblicher Verletzung und Enucleation beträgt nicht, wie Schirmer (84) angiebt, 3 Jahre, sondern nur einige Wochen.

Section: Links kein Localrecidiv in der Orbita, Sehnerv atrophirt. Rechtes Auge atrophisch, Cornea getrübt und geschrumpft, Iris mit der Cornea verwachsen, Linse getrübt; kein Tumor im Inneren. Leber colossal vergrössert, mit melanotischen Krebszellen infiltrirt, in geringerem Grade die Milz.

Nach Schüppel soll der Holzsplitter durch mechanische Reizung den Aderhauttumor verursacht haben, welcher dann die Infection des übrigen Körpers hervorrief. Wenn man aber berücksichtigt, dass zwischen der Heilung der Panophthalmitis und der Enucleation nur einige Wochen vergingen, so ist diese Annahme ausgeschlossen, da ein Aderhauttumor in so kurzer Zeit noch nicht zu Metastasenbildung Anlass giebt. Der Tumor müsste also, wenn die oben citirte Darstellung des Herganges richtig wäre, zur Zeit der Verletzung schon vorhanden gewesen sein.

Nun ist aber die ganze Krankengeschichte in Zweifel zu ziehen, da nach einer anderweitigen Mittheilung Berlin's der Hergang völlig anders gewesen zu sein scheint.

Berlin hat in seiner Arbeit über fremde Körper im Glaskörperraum (29) einen Fall mitgetheilt, welcher als Beweis dafür dienen soll, wie rasch bei vorhandener Druckempfindlichkeit eines Auges eine schwere sympathische Ophthalmitis des anderen Auges entstehen kann. Bei dem ganz abweichenden Anfang der Krankengeschichte macht die Mittheilung zuerst den Eindruck, als ob es sich um einen von dem Schüppel'schen völlig verschiedenen Fall handle, und so sind auch beide, u. A. bei Schirmer (84), als besondere Fälle aufgeführt. Dass es aber trotzdem derselbe Patient ist, dürfte sich aus dem Folgenden zur Genüge ergeben.

In beiden Mittheilungen handelt es sich um einen 40- oder 41jährigen Mann, dessen linkes Auge von Berlin zuerst iridektomirt und einige Wochen später wegen melanotischen Aderhauttumors enucleirt wurde, bei dem bald nach der Operation eine Erkrankung des rechten Auges auftrat, welche zu Phthisis bulbi führte, der endlich drei bis vier Jahre später, und zwar zu derselben Zeit (kurz vor Mai 1868 nach Berlin, am 13. Dec. 1867 nach Schüppel), auf der medicinischen Klinik zu Tübingen an melanotischem Leberkrebs gestorben ist.

Wir hatten die Möglichkeit schon gleich für ausgeschlossen gehalten, dass zwei Fälle am gleichem Orte vorgekommen seien, welche in Bezug auf das Zusammentreffen seltener Krankheitsformen und die persönlichen und zeitlichen Daten so vollkommen übereinstimmten, wendeten uns aber, um möglichste Sicherheit darüber zu erlangen, an den derzeitigen Director des pathologi-

schen Institntes in Tübingen, Herrn Prof. Baumgarten. Wir sind ihm zu grossem Danke verpflichtet für die Mittheilnng, dass nach sorgfältiger Durchsicht der betreffenden Sectionsprotokolle in den Jahren 1867 und 68 nur der einzige Fall von melanotischem Aderhautsarkom, welcher der Schüppel'schen Arbeit zu Grunde liegt, dort secirt worden ist. Wegen des kürzlich erfolgten Todes Prof. Berlin's ist es uns leider nicht möglich gewesen, den Beweis auch durch die Uebereinstimmung des Namens zu vervollständigen, doch halten wir ihn auch so schon für hinreichend sicher erbracht.

In der Mittheilnng Berlin's ist nun von einer Verletzung überhaupt nicht die Rede. Es wurde znnächst starke Injection, Prallheit des Auges, erweiterte Pupille, Druckempfindlichkeit der Ciliargegend und ein rothbrauner Reflex aus dem Inneren des Auges constatirt, und die Iridektomie verrichtet. Während der Heilung, unter langem Klaffen der Wunde, wurde klar, dass es sich nm einen Tumor handelte. Da die Schmerzen aufhörten, wurde der Patient 14 Tage nach der Operation entlassen, kam aber nach acht Tagen wegen erneuter Schmerzen wieder, worauf sofort die Enucleation gemacht wurde. Unmittelbar zuvor wurde Ciliarinjection am anderen Auge, als erster Anfang sympathischer Entzündung bemerkt. Trotz aller Bemühungen entwickelte sich die Iridochorioiditis weiter und führte in sechs Wochen zum Verlnst des Sehvermögens und Ausgang in Phthisis bulbi.

Wie die abweichende Anamnese in der Mittheilung Schüppel's zu Stande kam, können wir nicht angeben. Da aber der Schüppel'sche Bericht wohl nur auf Angaben des Patienten beruht und die Kranken sehr geneigt sind, unwesentliche Verletzungen zur Erklärung heranzuziehen, so müssen wir den Berlinschen Bericht, als den des behandelnden Arztes, für zuverlässiger halten. Wollten wir auch annehmen, dass die Mittheilung Berlin's, sein Kranker sei nach drei Jahren in Tübingen an Leberkrebs gestorben, auf einer Verwechselung mit einem anderen Falle beruhe, so erweist sich dies sogleich als ausgeschlossen, weil das Verhalten der Augen nnd wesentliche Punkte der Anamnese bei dem Schüppel'schen Patienten bestimmt auf die Identität mit dem Berlin'schen hinweisen. Hiernach handelt es sich also gar nicht um traumatische Entstehung eines Aderhautsarkoms, auch nicht um Combination dieser Krankheit mit Phthisis bulbi, sondern um ein primäres Aderhautsarkom, bei welchem es nach einer Iridektomie, vielleicht in Folge von ektogener Infection, zu sympathischer Entzündung des anderen Auges kam. Eine ernste,

perforirende Verletzung ist durch die Berlin'sche Mittheilung ausgeschlossen, eine Contusion kann vorhergegangen sein, ist aber nicht als Ursache der Erkrankung anzunehmen.

In allen übrigen Fällen, welche wir aus der Literatur zusammengestellt haben, scheint uns, zum Theil im Gegensatz zu der Ansicht der Autoren, die Annahme, dass die Geschwulst der zur Phthisis bulbi führenden Entzündung schon vorhergegangen und als Ursache derselben zu betrachten sei, der entgegengesetzten theils entschieden vorzuziehen, theils wenigstens die gleiche Berechtigung für sich zu haben, sodass alle diese Fälle nicht als beweisend gelten können. Es handelt sich hier zumeist um Fälle, wo keine Verletzung im Spiele war; in den wenigen, wo sie angegeben wird, scheint uns kein Beweis vorzuliegen, dass sie erheblich und von ernsteren Folgen für das Auge war. Es ist ja bekannt, wie leicht die Kranken geneigt sind, bei Augenleiden, für welche sie keine Ursache wissen, irgend eine, wenn auch geringfügige Veranlassung und ganz besonders oft eine Verletzung anzuschuldigen, auch wenn die darauf bezogenen Krankheitserscheinungen erst längere Zeit nachher sich einstellen. Als beweisend können daher nur Fälle angesehen werden, wo die angegebene Verletzung ärztlich beobachtet wurde, oder wo ihre Bedeutung aus den am Auge bewirkten Veränderungen nachträglich erschlossen werden kann. Dies trifft in keinem der nachstehenden Fälle zu. In vielen derselben scheinen die Autoren vorzugsweise durch den Umstand veranlasst worden zu sein, die Geschwulstbildung für späteren Ursprungs zu halten, weil zwischen der Entzündung, deren Bedeutung fraglich ist, und dem Auftreten deutlicher Symptome des Tumors, längere Zeit, zuweilen eine lange Reihe von Jahren, verflossen war, und ihnen nicht bekannt gewesen zu sein scheint, wie lange sich der Verlauf eines Aderhauttumors hinziehen kann. Es ist daher von Wichtigkeit, durch möglichst zweifellose Beobachtungen festzustellen, wie lange

ein Aderhautsarkom bestehen kann, ehe es zur Operation kommt.

Wir haben deshalb die uns bekannt gewordenen Fälle von ungewöhnlich langer Dauer der Krankheit zusammengestellt, jedoch nur solche berücksichtigt, in welchen wir keinen Grund haben, daran zu zweifeln, dass schon die ersten Krankheitserscheinungen auf einen Aderhauttumor zu beziehen sind, wo also keine Verletzung mit im Spiele war, insbesondere solche, wo zuerst Sehstörung, zuweilen in charakteristischer Weise, u. A. auch mit ophthalmoskopisch diagnosticirter Netzhautablösung, und nachherige Erblindung auftraten, wo später glaukomatöser Zustand notirt ist, und die entzündlichen Erscheinungen erst mehr oder minder lange Zeit nach dem Auftreten der Sehstörung sich einstellten. Begreiflicher Weise wird man hier keine Fälle zu erwarten haben, wo schon anfangs die klinische Diagnose mit Bestimmtheit auf einen Tumor gestellt wurde, weil in solchen fast immer die Operation bald nachfolgt; man muss sich also mit anamnestischen Anhaltspunkten begnügen und durch eine grössere Zahl von Fällen zu ersetzen suchen, was einem einzelnen an Beweiskraft abgehen könnte. In solchen Fällen, mit Sitz des Tumors im Ciliarkörper oder der Chorioidea haben wir nun gefunden:

eine Dauer von 6—8 Jahren 1 mal, (Th. Leber (82) Fall 7),
„ „ „ 7 „ 1 „ (Niessel (14)),
„ „ „ ca. 8 „ 1 „ (Gauriet (12)),
„ „ „ 9 „ 1 „ (Knapp (32) Fall 12),
„ „ „ 8—10 „ 1 „ (Hulke (21)),
„ „ „ 10 „ 1 „ (Wardrop (1)),
„ „ „ 12 „ 1 „ (Th. Leber (82) Fall 19),
„ „ „ 13 „ 1 „ (v. Graefe (16)),
„ „ „ 17 „ 3 „ (Stöber (7) obs. 2, Gillette (40) obs. 1, Th. Leber (82) Fall 3),

also 11 Fälle, deren Dauer zwischen 6 und 17 Jahren betrug! Dazu kommt noch der von E. v. Hippel (87, 88)

beschriebene Fall von Sarkom der Chorioidea mit massenhaften recidivirenden intraocularen Blutungen, bei welchem die Krankheit mindestens 20 Jahre dauerte und wo aus Gründen, denen wir vollkommen zustimmen, mit überwiegender Wahrscheinlichkeit angenommen wurde, dass die Geschwulstbildung eine primäre war.

Noch viel langwieriger ist mitunter der Verlauf der Irissarkome, auch abgesehen von dem ersten Stadium, wo sich erst aus einem scheinbar gutartigen einfachen Melanom ein melanotisches Sarkom zu entwickeln beginnt. So war es in einem Falle von Horner(**70a**) Fall 24 erst nach 27jährigem Bestehen zum Beginn eines etwas rascheren Wachsthums des Tumors gekommen. In dem merkwürdigen Falle von Knapp(**32**) S. 220 und Whiting(**85**) waren im 10. Lebensjahre zuerst einige kleine melanotische Flecke der Iris bemerkt worden, es dauerte aber 21 Jahre bis zum Beginn einer progressiven Geschwulstbildung und von da ab noch weitere 27 Jahre, während deren die Geschwulst den ganzen Bulbusraum ausfüllte, bis zur Enucleation des Auges. In dem Falle von Schiess-Gemuseus(**56a**) und Pflüger(**70a**) Fall 17 dauerte das erste Stadium wenigstens 30 Jahre, das der progressiven Tumorbildung noch weitere 5 Jahre.

Da an der Iris die ersten Anfänge der Geschwulstbildung genau verfolgt werden können, so ist an der angegebenen Dauer der Krankheit nicht der leiseste Zweifel möglich.

Bei diesen Erfahrungen kann fortan die Länge der Krankheit allein keinen Grund mehr abgeben, daran zu zweifeln, dass es sich in einem der oben besprochenen Fälle um ein primäres Auftreten des Aderhauttumors handelte. Auch die Dauer des Stadiums der secundären Phthisis kann zuweilen eine sehr beträchtliche sein, bis es, in der Regel von inzwischen entstandenen episkleralen Knoten aus, zu erneutem Wachsthum der Geschwulst kommt. In

Fällen, wo wir mit der Auffassung der Autoren übereinstimmen, haben wir zweimal eine Dauer des Stadiums der Phthisis von 2 Jahren verzeichnet gefunden; in zwei weiteren Fällen, wo die Autoren es zweifelhaft liessen, ob der Tumor als primär oder secundär zu betrachten sei, eine Dauer von 3, bezw. von 9 Jahren.

Indem wir uns nun wieder den einzelnen Beobachtungen zuwenden, stellen wir vier Fälle voran, in welchen wir sicher oder mit überwiegender Wahrscheinlichkeit einen primären Tumor annehmen.

Fall 11 von Hulke (**21**). 1866.

68jähriger Mann. Erblindung vor 8—10 Jahren; 2—3 Jahre nachher mehrfach schmerzhafte Entzündung, dann Phthisis. Nach weiteren zwei Jahren begann der Patient eine Prothese zu tragen. Stumpf reizbar, begann bald darauf zu wachsen. Es wurde Krebs diagnosticirt, aber die Enucleation widerrathen. Zuletzt grosser Orbitaltumor, der wiederholte Blutungen veranlasste. Exenteration der Orbita sammt Periost, Heilung. Spindelzellensarkom, wahrscheinlich von der Chorioidea ausgegangen, Durchbruch der Sklera, Bulbus ganz in Tumormassen eingebettet, Opticus atrophisch. Hulke nimmt eine primäre Phthisis an, was begreiflich ist, da in damaliger Zeit die secundäre Phthisis bei Aderhautsarkomen noch wenig bekannt war. Wir nehmen an, dass der Tumor primär war, weil zuerst Erblindung und erst mehrere Jahre nachher wiederholte Entzündungen auftraten, und keine äussere Ursache für die Erblindung angegeben ist. Die Dauer der ganzen Krankheit und die des phthisischen Stadiums sprechen nicht dagegen.

Fall 12 von Schiess-Gemuseus (**26**). 1867.

35jähriger Mann. Sechs Jahre vor der Publication des Falles (wie bald diese der Enucleation folgte, ist nicht angegeben) — schmerzhafte Entzündung und nach einigen Monaten Erblindung des rechten Auges. Im folgenden Jahre frische Entzündung mit Chemosis und Blutung in die vordere Kammer, Drucksteigerung, nur schwache Lichtempfindung. Iridektomie nutzlos. Bald nachher Geschwulst am oberen Hornhautrand, die später Wallnussgrösse erreicht und über die Cornea wuchert. Enucleation.

Bulbus geschrumpft, mit vorn aufsitzendem episkleralen Tumor, ausserdem ein kleinerer nach aussen vom Sehnerveneintritt. Hinter

der Linse eine 1 mm dicke Knochenscheibe. Der hintere Abschnitt des Bulbusraumes ganz von Geschwulstmasse ausgefüllt; der hintere Theil derselben kleinzelliges, pigmentirtes Sarkom, nach vorn fibröses Gewebe, an welches die Knochenscheibe grenzt, mit Klumpen von goldgelbem Pigment. Die vordere extrabulbäre Geschwulst zum Theil in fettigem Zerfall.

Schiess nimmt an, dass es sich um eine primäre Iridochorioiditis gehandelt habe, welche zu Phthisis führte, worauf es dann zur Entwicklung des Pseudoplasma kam. Uns scheint dagegen der Hergang entschieden für secundäre Phthisis zu sprechen. Die erste spontan entstandene schmerzhafte Entzündung stellte vermuthlich nicht den Beginn der Erkrankung dar, sondern den Beginn des glaukomatösen Stadiums; dies zeigt klar der nach einem Jahr aufgetretene Rückfall, wo der glaukomatöse Charakter bestimmt angegeben ist; das Hyphaema und der Misserfolg der Iridektomie sprechen unverkennbar dafür, dass es sich um ein Secundärglaukom durch einen vorherbestehenden Tumor handelte. Da damals noch keine Phthisis bulbi vorhanden war, so muss dieselbe später aufgetreten sein und als secundäre Phthisis aufgefasst werden.

Es kann nicht eingewendet werden, dass es in der Anamnese heisst, die Erblindung sei einige Monate nach der ersten Augenentzündung aufgetreten, da dies nicht ausschliesst, dass schon vor dieser ein gewisser Grad von Herabsetzung des Sehvermögens vorhanden war.

Fall 13 von Lawford (**76**), Fall 15 des Autors. 1887.

40jähriger Mann. Vor sieben Jahren L. Iritis und Glaskörperblutung ohne nachweisbare Ursache. Damals schon absolute Amaurose, Hypotonie und Schmerzen, deshalb Enucleation empfohlen. In der Zwischenzeit mehrere Anfälle von schmerzhafter Entzündung am gleichen Auge. Vor drei Wochen während eines neuen Anfalles Entzündung und Sehstörung R. Auge geschrumpft. R. Iritis sympathica. Tn. Nr. 16 (J.) gelesen. Enucleation.

Anatomische Untersuchung: Auge stark geschrumpft, sagittaler Durchmesser 15 mm, äquatorialer wenig grösser. Cornea stark verkleinert, dreieckig, abgeflacht und fast überall getrübt; Ciliarfortsätze nach einwärts gezogen; Linse geschrumpft und verkalkt, von dichtem Bindegewebe umgeben; Retina nicht zu erkennen. Sarkom der Chorioidea, welches fast den ganzen Bulbusraum ausfüllt; Opticus nicht ergriffen, neben ihm auf der Sklera

ein kleines Secundärknötchen. Ausgesprochene Entzündung der Iris und Ciliarfortsätze mit Heerden kleiner Zellen. Keine Zeichen frischer Perforation.

Während Lawford annimmt, dass das Sarkom in einem vorher phthisischen Auge entstanden sei, halten wir es für wahrscheinlicher, dass schon die Iridocyclitis vor sieben Jahren durch einen schleichend entstandenen Tumor bedingt war, weil um diese Zeit bereits absolute Amaurose bestand, für welche sonst die Erklärung fehlt. Die damals schon in der Entwicklung begriffene Phthisis bulbi ist also als secundäre zu betrachten.

Fall 14 von Lawford (76), Fall 16 des Autors. 1887.

47jähriger Mann. Vor 18 Jahren an Netzhautablösung des R. Auges behandelt. Sechs Monate später acutes Glaukom mit Ausgang in Erblindung. Später wurde das Auge phthisisch. Während der letzten 16 Jahre öfters Anfälle von Entzündung mit heftigen Schmerzen, während des letzten Jahres besonders häufig. Trug ein künstliches Auge über dem phthisischen Bulbus. Jetzt auf der lateralen Seite der Cornea ein nussgrosser, harter, dunkler Tumor. Exstirpation.

Anatomische Untersuchung: Bulbus stark geschrumpft, Cornea opak, gelblich, stark vascularisirt und prominent; Bulbus vollständig ausgefüllt von einem röthlich-grauen Tumor von undeutlich lobulärem Bau und stellenweise gallertigem Aussehen, der bis zur Cornea reicht; von Aderhaut, Netzhaut und Linse nichts zu sehen. Auf einer Seite ist die Geschwulst durch die Sklera gewuchert, aber noch von Bindehaut bedeckt. Mikroskopisch rund- und spindelzelliges Sarkom; in den peripheren Theilen sind die Zellen dicht gedrängt und klein, in den centralen sind sie lockerer, die Consistenz weicher, zum Theil von alveolärer Anordnung. Der Tumor zeigt Flecke von sehr dunkler Pigmentirung und zahlreiche kleine Extravasate, aber nur wenig Blutgefässe. Nach vier Monaten noch kein Recidiv.

Lawford bezeichnete den Fall als Sarkom, das in einem seit 17 Jahren blinden Auge entstanden ist, vermuthlich weil er die lange Dauer der Krankheit nicht mit der Annahme eines primären Tumors für vereinbar hielt. Beachtet man indessen nur die Krankheitserscheinungen, so erweisen sie sich als geradezu typisch für Aderhautsarkom: Netzhautablösung mit darauf folgendem Secundärglaukom und Uebergang in Phthisis bulbi mit stets wiederkehrenden Anfällen schmerzhafter Entzündung stellen einen so charakteristischen Symptomencomplex dar, dass wir trotz

der 17jährigen Dauer der Krankheit die Diagnose eines primären Aderhautsarkoms für nicht zweifelhaft halten, nachdem wir oben gezeigt haben, dass Fälle von gleicher oder noch längerer Dauer mehrfach beobachtet sind. Es kann uns in dieser Ansicht auch der Umstand nicht irre machen, dass das Stadium der Phthisis dolorosa hier ganz ungewöhnlich lang gewesen zu sein und nicht viel weniger als 16 Jahre gedauert zu haben scheint; da die längste sicher constatirte Zeit neun Jahre beträgt (Angelucci), so wird man auch eine so lange Zeit nicht für unmöglich halten können.

In den folgenden sechs Fällen scheint es uns nicht möglich, über das Verhältniss zwischen Tumor und Phthisis bulbi ein einigermaassen begründetes Urtheil abzugeben; wir können daher nur so viel sagen, dass uns in keinem derselben die Möglichkeit einer secundären Phthisis sicher ausgeschlossen scheint.

Fall 15 von Stöber(7), Fall 7 des Autors. 1853.

63jähriger Mann. R. Auge seit vielen Jahren atrophisch in Folge von Entzündungen. Neuerdings heftige Schmerzen und Vorwachsen des Auges. Exstirpation. Kleiner atrophischer Stumpf, von einer grossen, melanotischen Orbitalgeschwulst umgeben. Im Inneren des Bulbus keine melanotischen Massen gefunden, aber „die geringe noch vorhandene Menge Glaskörper von schwärzlicher Färbung"; desgleichen die Eintrittsstelle des Sehnerven. Recidiv, zweite Operation nicht rein, trotzdem kein örtlicher Rückfall; heftige Kopfschmerzen; nach etwa einem Jahr Tod durch ein Unterleibsleiden.

Man könnte nach dem Sectionsbericht glauben, dass die Geschwulst nicht ein primäres Sarkom der Aderhaut, sondern der Orbita gewesen sei. Da es sich aber um ein Melanosarkom handelt, so ist der Ausgang von der Aderhaut doch sehr wahrscheinlich; das schwärzliche Aussehen des Glaskörpers und die Betheiligung des Sehnerven an der Melanose sprechen sehr dafür und eine mikroskopische Untersuchung, welche allein das Gegentheil beweisen könnte, liegt nicht vor. Auch Fuchs hat den Fall als primäres Aderhautsarkom aufgefasst.

Die Anamnese ist indessen zu kurz, um das Verhältniss von Tumor und Phthisis genügend zu beurtheilen. Es ist möglich, dass die vor vielen Jahren aufgetretene Entzündung, welche zu Phthisis führte, schon durch einen vorher bestehenden Aderhaut-

tumor bedingt war; ebenso gut kann aber auch eine andere Ursache zu Grunde gelegen haben, die nach so vielen Jahren nicht mehr zu ermitteln war.

Fall 16 von Hulke und Bowman (11). 1861.

50jähriger Mann. Vor 20 Jahren heftige Entzündung, worauf das Auge erblindete und schrumpfte. Nachher wiederholte Entzündungen. Seit drei Monaten rapides Wachsthum und Durchbruch nach vorn. Exstirpation. Grosser, nicht ganz entfernbarer retrobulbärer Tumor. Sechs Monate später Localrecidiv und Tod durch Lebermetastase.

Bulbus von Melanosarkom ausgefüllt, das continuirlich in den retrobulbären Tumor übergeht. Tumorknötchen längs des Sehnerven, der auch selbst infiltrirt ist. Cornea und Linse fehlen, in der Ciliargegend Knochenbildung.

In diesem Falle spricht die lange Dauer der Krankheit eher gegen primären Tumor, wenn sie seine Annahme auch nicht sicher ausschliesst, während das Auftreten wiederholter Entzündungen an dem schon phthisisch gewordenen Bulbus wieder dafür spricht; Entscheidung nicht möglich.

Fall 17 von E. Hart (24). 1867.

53jähriger Mann. Auge vor sechs bis sieben Jahren durch einen Schlag mit einem Sonnenschirm verletzt. Keine Wunde, aber starke Entzündung und allmählicher Verlust des Sehvermögens. Vor einem Jahr Anfall von „rheumatischer Gicht", wobei Patient einige Tage delirirte; danach eitrige Keratitis mit Ausgang in Staphylombildung. Sehvermögen des anderen Auges getrübt (wohl unerheblich, da nachher nicht mehr davon die Rede ist). Vordere Bulbushälfte abgetragen und Wunde genäht, worauf der Patient bis vor drei Monaten ohne Beschwerden ein künstliches Auge trug. Dann musste der Stumpf wegen Melanosarkoms exstirpirt werden. Das ganze Innere von der Geschwulst ausgefüllt, ein episkleraler Knoten erstreckt sich in das Orbitalgewebe hinein. Opticusscheide verdickt und theilweise melanotisch. Nach einem Jahr noch kein Recidiv.

Die Deutung dieses Falles ist sehr schwierig. Die nächstliegende Annahme, dass die Geschwulst erst nach der Abscission des Bulbus sich entwickelt habe, setzt voraus, dass in der kurzen Zeit von weniger als neun Monaten nicht nur ein intraoculares Sarkom, sondern auch ein secundärer Tumor im Orbitalgewebe entstanden sei, wozu in der Regel viel längere Zeit erforderlich

ist. Es ist daher auch an die Möglichkeit zu denken, dass zu der Zeit der ersten Operation schon ein kleines Aderhautsarkom vorhanden und die vorhergehende eitrige Keratitis durch dasselbe verursacht war. Wenn die Geschwulst noch klein und auf den hinteren Abschnitt beschränkt war, so konnte nach der Abscissio bulbi doch wohl eine temporäre Heilung eintreten, wie auch zuweilen eine Iridektomie dabei gut vertragen und von einem längeren reizlosen Stadium gefolgt wird. Bei dieser Annahme bleibt es dann ungewiss, wie lange vor der ersten Operation der Tumor entstanden ist und ob er schon vor der anfänglichen Verletzung begonnen hatte oder nicht; war er vor der Verletzung schon vorhanden, so konnte die auf letztere folgende starke Entzündung mit durch ihn bedingt sein; anderenfalls kann die Verletzung bei der Entstehung des Tumors betheiligt gewesen sein. Wir geben gerne zu, dass für viele Leser die Entstehung der Geschwulst nach der Abscissio bulbi am plausibelsten sein wird, wir möchten uns aber für keine der verschiedenen Möglichkeiten als für die überwiegend wahrscheinliche erklären.

Fall 18 von G. Lawson (41). 1872.

69jähriger Mann. Vor sehr vielen Jahren Verletzung am linken Auge durch einen Baumzweig, welche bedeutende Sehstörung hinterliess („sah die Gegenstände nur undeutlich"). Zwölf Jahre vor der ersten Vorstellung Anfall von Entzündung mit heftigen Schmerzen an demselben Auge, „wie es scheint", mit Ausgang in Leucoma corneae und völlige Erblindung. Fünf bis sechs Jahre lang keine Beschwerden; dann häufige, zum Theil schmerzhafte Entzündungen, wegen deren wiederholt zur Enucleation gerathen wurde. Vor zwei Jahren Verlust des gesunden Auges durch einen Schuss. Vor vier bis fünf Monaten Protrusion des linken Auges mit heftigen Schmerzen. Jetzt starker Exophthalmus und Unbeweglichkeit des Bulbus. Exstirpation. Acht Monate später Tod durch Lebermetastase.

Anatomische Untersuchung: Auge wenig geschrumpft, in der Form gut erhalten. Cornea unregelmässig und verkleinert; am einen Rande eine halberbsengrosse Wucherung. Keine Spur von der Linse und ihrer Kapsel. 13 mm langer Aderhauttumor, der mit 7 mm breiter Basis dem Optieuseintritt aufsitzt, vorn sehr weich, fast schwammig, hinten derb. Retina in der Gegend der Ora serrata über 3 mm verdickt. Wallnussgrosser retrobulbärer Tumor, der den ganzen Optieus umschliesst. Mikroskopisch Sarkom mit vorwiegenden Spindelzellen, Resten von Blutungen

und Pigmentanhäufungen. In der Retina und Chorioidea chronisch entzündliche Veränderungen, Bindegewebe und zahlreiche kleine Rundzellen.

Nach Nettleship's Ansicht, von welchem die anatomische Untersuchung herrührt, könnte die Entzündung vor der Entwicklung des Tumors aufgetreten sein. Auch Lawson spricht sich dahin aus, dass der Tumor in einem vorher verlorenen und in Degeneration begriffenen Auge entstanden sei, und glaubt, dass durch Verletzung oder Entzündung phthisisch gewordene Augen zu Sarkom disponirt seien.

Indessen lässt der Fall doch auch die entgegengesetzte Deutung zu. Die vor Jahren aufgetretene Verletzung führte zunächst nicht zu Phthisis bulbi, da das Sehvermögen nicht vollkommen aufgehoben war. Ob die vor zwölf Jahren aufgetretene Entzündung eine weitere Folge dieser Verletzung oder schon durch das Hinzutreten eines Tumors bedingt war, ist nicht sicher zu entscheiden. Der Umstand, dass nach dieser Entzündung das Auge fünf bis sechs Jahre hindurch keine Beschwerden verursachte, spricht allerdings eher dagegen, aber doch nicht unbedingt. Es ist also auch möglich, dass die Phthisis bulbi Folge des Tumors war.

Es lässt sich somit nur soviel mit Bestimmtheit annehmen, dass das Sarkom in einem Auge auftrat, an welchem vor vielen Jahren das Sehvermögen durch eine Verletzung grossentheils verloren gegangen war. Wenn eine Disposition für die Entstehung des Sarkoms anzunehmen ist, so kann diese sicherlich nicht auf die Verletzung, sondern höchstens auf die indirecten Folgen derselben bezogen werden. Die Deutung des Falles bleibt also unsicher.

Fall 19, von Nettleship und Streatfield (**42**) Fall 135, p. 616; (**52**) Fall 6, p. 44. 1873 und 1876.

78jähriger Mann. Vor 13 Jahren Erblindung des rechten Auges nach einer spontan entstandenen Entzündung mit Ausgang in Schrumpfung. Da das Auge reizlos war, wurde von Enucleation abgerathen, desgleichen noch $2^1/_2$ Jahre bevor diese zur Ausführung kam. Zuletzt Vortreibung des phthisischen Auges nach aussen unten durch secundäre Geschwulstbildung im hinteren Umfang, erst drei Wochen vor der Exstirpation bemerkt.

10 Monate nach der Operation kein Recidiv. Geschwulst von der Grösse eines Hühnereies hinter dem stark geschrumpften

Bulbus, Sehnerv in derselben aufgegangen, aber sein proximaler Durchschnitt gesund. Unpigmentirtes Sarkom.

Da keine Ursache für die erste Entzündung angegeben werden kann, ist es möglich, dass diese schon durch den Tumor bedingt war; die Zeit von 13 Jahren spricht nicht dagegen, wohl aber die geringen während derselben aufgetretenen Beschwerden. Zu einer sicheren Entscheidung sind aber die Angaben nicht genügend.

Fall 20, von Lawford und Treacher Collins (83). 1891.

70jähriger Mann, blind seit nahezu 16 Jahren. Tumor seit einem Jahr bemerkt. Bulbus verkleinert, unregelmässig gestaltet, von einer tief schwarzen Neubildung umschlossen. Exenteratio orbitae. Kleinzelliges pigmentirtes Sarkom, welches die Sklera nach unten hin durchwuchert hat. Orbitaltumor pigmentirt, mit Rund- und Spindelzellen; Opticus mit ergriffen.

Hier ist die Anamnese zu dürftig, um eine sichere Auffassung des Falles zu ermöglichen; wenn auch die 16jährige Dauer der Erblindung eher an eine andere Ursache der Phthisis als an den Tumor denken lässt, so schliesst sie doch bei dem Alter des Patienten und dem Mangel einer Angabe über die Entstehungsweise der Erblindung keineswegs aus, dass der Tumor schon anfangs vorhanden war.

Ausser den bisher mitgetheilten haben wir noch folgende zwei Fälle gefunden, bei welchen eine Anamnese fehlt und wo die Entstehung der Phthisis auch sonst ganz im Ungewissen bleibt. Wir reihen dieselben nur der Vollständigkeit wegen hier an.

Fall 21, von Brodowsky (50). 1876.

Section einer 58jährigen Frau, die an allgemeiner Wassersucht gestorben war. L. Bulbus auf die Hälfte verkleinert, vollständig degenerirt, hart; vordere Oberfläche höckerig, auf dem Durchschnitt von melanotischer Masse erfüllt. Sklera sehr verdünnt, stellenweise geschwunden. Von den normalen Bestandtheilen des Bulbus nichts erhalten. Orbitaler Theil des Opticus verdickt, in schwarze Masse verwandelt, der intracranielle Theil verdünnt. Ausgebreitete Metastasen des Melanosarkoms in zahlreichen Organen. Im intraocularen Tumor grosse, rundliche oder vieleckige, stark pigmentirte Zellen mit körniger oder leicht streifiger

Grundsubstanz; im centralen Theil nur freie Pigmentkörner und Detritus; der extraoculare Abschnitt mit kleineren, meist spindelförmigen Zellen und dicker faseriger Grundsubstanz. Brodowsky bezieht die bedeutende Verkleinerung des Bulbus auf regressive Metamorphose im Centrum der Neubildung und schliesst daraus, dass das Melanosarkom des Auges schon lange bestand, somit für die primäre Geschwulst zu halten sei. Die Möglichkeit einer präexistirenden Phthisis aus anderer Ursache wird von ihm nicht in Betracht gezogen. Das anatomische Verhalten des Auges erinnert an unseren Fall 4, wo die Anamnese den Tumor als secundär charakterisirt, genügt aber natürlich nicht, um eine Entscheidung zu treffen.

Fall 22, von Mathewson, mitgetheilt von H. D. Noyes (64). 1880.

Geschrumpfter Bulbus, der von Mathewson wegen sympathischer Reizung des anderen Auges entfernt wurde. Derselbe enthielt ein kleines Melanosarkom, welches an einer Stelle die Sklera verdünnt hatte. Zwei bis drei Jahre später Tod an Melanosarkom der Leber. Kein Localrecidiv, obwohl Mathewson einige Monate nach der Operation eine umschriebene Melanose in der Orbita zu finden geglaubt hatte, die aber nachher nicht mehr nachweisbar war.

Wenn wir nun die vorhergehenden 22 Fälle nochmals überblicken, so ergiebt sich folgendes Verhältniss. In 5 Fällen (1—3, 6, 7) ist primäre Phthisis mehr oder weniger sicher anzunehmen, in 2 überwiegend wahrscheinlich (4 und 5), in 2 zweifelhaft (8 und 9); in 4 Fällen (11—14) ist secundäre Phthisis sicher oder als wahrscheinlich anzunehmen; in 8 Fällen (15—22) ist die Entstehung der Phthisis ganz unsicher; ein Fall (10) fällt vollkommen weg.

Von den 9 Fällen, wo primäre Phthisis sicher oder mit Wahrscheinlichkeit anzunehmen ist, ist dreimal (1—3) der zeitliche Zwischenraum zwischen der Phthisis und dem Beginn der Tumorbildung so gross, dass es sich bei denselben wohl nur um ein zufälliges Zusammentreffen handelt; in 4 weiteren Fällen (4—7), von denen zwei nur möglicher Weise hierher gehören, ist über den zeitlichen Zwischenraum nichts bekannt. Selbst wenn man, unserer Ansicht

entgegen, die Fälle der fünften Gruppe (15—20) ebenfalls zur primären Phthisis rechnen wollte, so würde man finden, dass auch in allen diesen der grosse zeitliche Zwischenraum zunächst eher für ein zufälliges Zusammentreffen spricht. Es bleiben also nur zwei Fälle übrig (8 und 9), bei denen der Eintritt der Phthisis und der Tumorbildung zeitlich so nahe beisammen liegen, dass die Frage eines inneren Zusammenhanges ernstlich zu erwägen ist. Die geringe Zahl dieser Fälle giebt uns noch eine weitere Berechtigung, auf den von uns aufgestellten Erklärungsversuch durch präexistirende Keime in Gestalt von angeborenen Pigmentflecken Gewicht zu legen, da ein Zusammentreffen der letzteren mit einer schweren Verletzung nur selten zu erwarten ist und diese Erklärung also nur für Ausnahmsfälle passt, wenigstens dann, wenn eine schwere Verletzung mit bleibenden Folgen als nothwendig vorausgesetzt wird.

Das Gesammtergebniss stellt sich also so, dass wir bei Durchforschung der gesammten Literatur nicht mehr als 10, und bei der günstigsten Annahme höchstens 16 Fälle von Aderhautsarkom nach vorherbestehender Phthisis bulbi antreffen, von welchen aber der Tumor gewöhnlich erst eine Reihe von Jahren nach der Phthisis und nachweislich nur zweimal in zeitlicher Annäherung an dieselbe auftrat. Da nun solche Fälle stets die besondere Aufmerksamkeit erregt haben und nur selten unbekannt geblieben sein werden, so können wir gewiss behaupten, dass die geringe Zahl derselben weit mehr für ein zufälliges Zusammentreffen, als für einen inneren Zusammenhang spricht, und dass die Fälle, wo die zeitliche Aufeinanderfolge den letzteren annehmen lässt, so überaus selten sind, dass die von uns dafür aufgestellte Erklärung ihre Berechtigung findet.

Man kann auch versuchen, die vorliegende Frage auf statistischem Wege zu entscheiden, wenn auch das dafür zu Gebote stehende Material begreiflicher Weise ziemlich mangelhaft ist. Sie würde zu bejahen sein, wenn bei den

Einwohnern einer bestimmten Gegend von den darunter vorkommenden primär phthisischen Augen ein grösserer Antheil von Aderhautsarkom ergriffen würde als von den normalen Augen. Finden sich z. B. unter 1000 Augen a mit Aderhautsarkom und b mit Phthisis bulbi, so ist die Wahrscheinlichkeit, dass Sarkom und Phthisis combinirt vorkommen, wenn beide von einander ganz unabhängig sind, $= \frac{a \cdot b}{1000 \cdot 1000}$, d. h. unter einer Million Augen sind $a\,b$ mit dieser Combination zu erwarten. Ist die gefundene Zahl grösser, so ist ein innerer Zusammenhang anzunehmen. Ein solcher besteht nun bekanntlich im entgegengesetzten Sinne wirklich, indem zu Aderhautsarkom zuweilen Phthisis bulbi secundär hinzutritt, welche nach der allgemeinen Meinung, der auch wir beitreten, als von dem Tumor abhängig betrachtet wird. Diese Fälle sind also von der gefundenen Zahl abzuziehen; ist dieselbe dann noch grösser als $a\,b$, so ist auch ein Zusammenhang im Sinne der Begünstigung der Tumorbildung durch vorherbestehende Phthisis bulbi anzunehmen.

Die Zahl der untersuchten Fälle müsste natürlich bei der Seltenheit beider Affectionen des Auges eine sehr grosse sein. Indessen liegt eine solche Statistik, wie sie hier verlangt wird, überhaupt nicht vor, und es fragt sich daher, ob wir statt ihrer, um wenigstens ein annäherndes Resultat zu erhalten, die Zahlen benutzen können, welche die Häufigkeit des Vorkommens von Aderhauttumor und von Phthisis bulbi unter einer möglichst grossen Zahl von Augenkranken ausdrücken. Wenn sämmtliche in einem gewissen Bezirk vorkommende Augenkranke während einer Reihe von Jahren der Untersuchung zu Grunde gelegt werden könnten, so würden die sich daraus ergebenden Frequenzzahlen die auf die Gesammtbevölkerung bezüglichen ohne Fehler ersetzen können; sie würden nur alle in dem Verhältniss grösser sein, als die Zahl der Einwohner die Zahl der

darunter enthaltenen Augenkranken übertrifft. Die obige Voraussetzung trifft aber nicht zu. Von sämmtlichen Augenkranken ist immer nur ein gewisser Theil der Statistik zugänglich und die Zahl der ausbleibenden Fälle für verschiedene Augenkrankheiten nicht dieselbe. Die Zahl der Tumorfälle wird dabei zu gross, die der Phthisisfälle zu klein gefunden. Erstere werden wegen der Wichtigkeit der Krankheit sämmtlich oder mit verschwindend kleinen Ausnahmen den Augenarzt aufsuchen und auch aus grösserer Entfernung kommen, während die mit leichteren Krankheiten vielfach zu Hause Hilfe finden. Umgekehrt werden Personen mit Phthisis bulbi weniger zur Vorstellung kommen, weil sie oft schon wissen, dass ihnen doch nicht zu helfen ist. Immerhin kann man versuchen, diese Zahlen zu verwerthen, zumal die Angaben über die Frequenz des Aderhautsarkoms unter den ambulatorisch behandelten Kranken verschiedener Kliniken nicht erheblich differiren. Sie schwanken zwischen 0,05 und 0,1 %. Wir wollen der Rechnung den niedrigsten Procentsatz, von 0,05, zu Grunde legen, welcher sich aus den grössten Statistiken und zugleich aus unseren eigenen Beobachtungen ergiebt, und dies um so mehr, weil bei Annahme eines höheren Satzes das Ergebniss der Rechnung für den von uns angestrebten Beweis noch günstiger ausfallen würde.

Die auf die grössten Zahlen basirten Statistiken über Aderhautsarkom sind die von Fuchs (**66**), über 13 Jahre der Wiener Klinik mit 54 673 Patienten, entsprechend 0,05 %, und von Th. Leber aus der Göttinger Klinik über 15 Jahre mit 57 190 Patienten, entsprechend 0,04 %. Da die von Freudenthal (**82**) S. 173 mitgetheilte Statistik der Göttinger Fälle sich nur auf diejenigen bezieht, welche zur Operation kamen, während die kleine Zahl Nichtoperirter unberücksichtigt blieb, können wir wohl auch hier 0,05 % als annähernd richtig ansehen. Zu derselben Zahl gelangt Hirschberg (**66a**) auf Grund seiner Beobachtungen an 21 440 poliklinischen Kranken, während Knapp (**56b**) unter 22 973 Kranken 0,06 %, Holmes (**58a**) unter ca. 20 000 Kranken 0,1 % fanden, in der Jany'schen Klinik in Breslau (**58b**),

in den Jahren 1875—1887 unter 49227 ambulanten Kranken 0,07 % und in der von H. Cohn (74) in 20 Jahren unter 40000 Ambulanten ca. 0,08 % Fälle von Aderhautsarkom vorkamen.

Nehmen wir weiter an, auf Grund der unten angeführten Daten, dass das Verhältniss der Phthisis bulbi zu sämmtlichen Augenkranken sich auf etwa 1 % stellt, so erhalten wir für die unter einer Million Fälle zu erwartende Combination von einander unabhängiger Phthisis bulbi und Aderhauttumor $0{,}5 \times 10 = 5$ Fälle oder auf 200000 Kranke einen Fall. Nun findet sich unter den 24 Tumorfällen der Göttinger Klinik ein Fall der in Rede stehenden Combination; dieser ist aber unberücksichtigt zu lassen, weil die Phthisis von dem Tumor abhängig war; dasselbe gilt von dem einzigen Falle dieser Combination, der unter den 22 Aderhauttumoren der Wiener Klinik vorkommt. Nehmen wir jetzt, um möglichst grosse Zahlen zu erhalten, die beiden Kliniken zusammen, so kommt auf $57190 + 54673 = 111863$ Kranke noch kein einziger Fall von unabhängiger Combination beider Affectionen. Da nun bei dem oben angenommenen Procentverhältniss der Phthisis bulbi ein solcher Fall auf 200000 Kranke zu erwarten ist, so ergiebt sich, dass in der That die Combination nicht häufiger vorkommt, als sich erwarten lässt, wenn die vorherbestehende Phthisis keinen begünstigenden Einfluss auf die Entstehung eines Aderhauttumors ausübt. Jedenfalls giebt also die Statistik, soweit sie zur Zeit sich aufstellen lässt, keinen Anhaltspunkt, um einen solchen Einfluss anzunehmen.

H. Cohn (74) beobachtete unter 40000 Augenkranken innerhalb 20 Jahren 381 Fälle von Phthisis bulbi (= 0,95 %); Jany und Wolffberg (58b) unter 49227 in 13 Jahren 484 (= 0,94 %); Mooren (67) unter 108416 Kranken in 25 Jahren 1548 Fälle (= 1,4 %, oder wenn man die doppelseitigen Fälle doppelt rechnet, 1,5 %); in der Petersburger Augenheilanstalt (86) kamen unter 53506 Kranken in 3 Jahren 469 Fälle vor (= 0,9 %); Chodin (69) fand in Kiew unter 17623 Kranken in 12 Jahren 2,8 %; Coccius (36) in Leipzig

unter 7898 Kranken in 2 Jahren 0,5 %, Arlt (23) in Wien unter 8451 Kranken in 3 Jahren nahezu 0,5 %. Das Verhältniss von 1 % dürfte daher wohl als annähernd richtig zu betrachten sein.

Die vorhergehende Betrachtung geht von der Annahme aus, dass die Entstehung der Phthisis bulbi bei primärem Tumor durch diesen veranlasst und begünstigt werde; doch ist, wie unten gezeigt werden soll, auch die gegentheilige Ansicht, dass beide von einander unabhängig seien, nicht sicher auszuschliessen. Legt man diese zu Grunde, so fällt zwar die Rechnung für den hier angestrebten Beweis etwas ungünstiger aus, der Unterschied ist aber doch zu gering, als dass man dem Ergebniss eine entscheidende Bedeutung beimessen könnte. So wenig sicher die obige Rechnung auch sein mag, so führt doch ein anderer etwa noch zu versuchender Weg noch weniger zum Ziele. Man könnte untersuchen, ob unter einer möglichst grossen Zahl von Augen mit Aderhautsarkom mehr Augen mit primärer Phthisis vorkommen, als unter sonst erkrankten Augen. Es ist aber leicht einzusehen, dass einige hundert Fälle, wie sie in der grössten Zusammenstellung, der von Fuchs, uns zu Gebote stehen, für diesen Zweck längst nicht ausreichen. Die Zahl ist viel zu klein, als dass nicht zufällige Umstände das Resultat stark beeinflussen könnten, und sie stammen aus ganz verschiedenen Gegenden und Zeiten, in denen die Häufigkeit der betrachteten Krankheitszustände nicht gleich zu setzen ist, sodass also darauf verzichtet werden muss, auf diesem Wege etwas zu ermitteln.

Noch weniger als tiefgreifende, zu Phthisis bulbi führende Entzündungen können natürlich leichtere Entzündungsprocesse des inneren Auges als Ursache für Aderhautsarkom gelten, wie dies schon Fuchs mit Recht bemerkt hat. In den betreffenden Fällen, wo z. B. Chorioretinitis (Fall 17 von Fuchs und ein Fall von Kipp (68), oder Staphyloma posticum (Fälle 18 und 22 von Fuchs) mit Ader-

hautsarkom combinirt waren, oder wo recidivirende Hornhautentzündungen[1]) vorhergingen (wie in dem unten anzuführenden Fall von J. und A. Sichel (27)) ist nur ein zufälliges Zusammentreffen anzunehmen. Dagegen können wir die Möglichkeit des Zusammenhanges mit einer vorhergegangenen Verletzung durchaus nicht von der Hand weisen.

Wir wenden uns daher jetzt noch specieller der Frage nach der traumatischen Entstehung der Aderhautgeschwülste zu, welche in den bisherigen Erörterungen schon mehrfach berührt worden ist, aber wegen ihrer Wichtigkeit doch eine gesonderte Betrachtung verdient.

II. Die Bedeutung von Verletzungen für die Entstehung der Aderhautsarkome.

Fuchs hat, (66) S. 235, 29 Fälle zusammengestellt, bei welchen in der Anamnese eine vorausgegangene Verletzung angeführt ist, und zu denen noch als 30. Fall Nr. 244 seiner Tabelle hinzukommt[2]). Von diesen Fällen sind sieben von uns bereits bei Besprechung der Phthisis bulbi berücksichtigt worden, es kommen aber aus neuerer Zeit noch vier Fälle von Lawford hinzu. Wir bemerken, dass es uns hierbei nicht auf möglichst vollständige Samm-

[1]) In einem Falle Astl. Cooper's, den Virchow (18) u. A. als Beleg für die Möglichkeit des entzündlichen Ursprunges eines Melanosarkoms anführt, indem eine Hornhautentzündung zwei Jahre lang der Entstehung einer solchen Geschwulst der Aderhaut vorhergegangen sein soll, stellt sich bei Einsicht des Originals (Travers (2)) mit grosser Wahrscheinlichkeit heraus, dass der Aderhauttumor präexistirte. Die drei anderen dort citirten Fälle, von denen nur der erste uns Wert für den angestrebten Beweis zu haben scheint, sind von uns an ihrem Orte besprochen (Serie II, Fall 34, Serie I, Fall 16, Serie III, Fall 1).

[2]) Zwei weitere Fälle (Nr. 112 und Nr. 140) der Tabelle hat Fuchs mit Recht unberücksichtigt gelassen, offenbar weil die Verletzung schon vom Autor als zweifelhaft bezeichnet wird.

lung des vorhandenen Materials ankam, wie bei dem eigentlichen Gegenstande unserer Arbeit, dem mit Phthisis bulbi verbundenen Aderhautsarkom, sondern mehr auf eine kritische Prüfung der einzelnen Fälle in Bezug auf die Bedeutung, welche dem Trauma bei der Entstehung dieser Krankheit zugeschrieben werden darf. Wir haben uns daher im Wesentlichen mit dem von Fuchs mit grosser Sorgfalt gesammelten Material begnügt, und demselben nur die wenigen späteren Fälle hinzugetügt, welche uns zufällig bekannt geworden sind; wir haben es uns aber angelegen sein lassen, wo nur immer möglich unser Urtheil auf eine genaue Einsicht der Originalmittheilungen zu gründen. Das Ergebniss ist für die zu prüfende Annahme so ungünstig, wie es kaum erwartet werden konnte. Es ist übrigens von vornherein klar, dass man nicht, wie es Fuchs gethan hat, schlechthin alle Fälle, bei welchen in der Anamnese eine Verletzung notirt ist, als traumatische rechnen darf. Von den 11%, welche er auf diese Weise erhält, macht er nur einen kleinen Abzug, weil es sich in einigen Fällen nicht um wahre Sarkome handelte, sondern um entzündliche Gewebsneubildung, worin wir ihm vollkommen beistimmen. Auch erklärt er den Prozentsatz aus dem Grunde für zu hoch, weil Fälle von traumatischem Sarkom des grossen Interesses wegen relativ viel häufiger publicirt werden, als spontan entstandene. Da er also offenbar sämmtliche Fälle unter diesen 29, die er als echte Sarkome anerkennt, auf traumatischen Ursprung zurückführt, bleibt uns nichts übrig, als in eine Discussion der einzelnen Beobachtungen in aller Kürze einzutreten.

II. Serie.

Fälle von Aderhautsarkom angeblich traumatischen Ursprungs.

Von den hierher gehörigen 33 Fällen gehen zunächst 6 Fälle ab, bei denen es sich sicher oder wenigstens sehr

wahrscheinlich nicht um ein Aderhautsarkom handelte, und von denen 4 Fälle (1—3 und 5) bereits durch Fuchs beanstandet worden sind. Auch Fall 17 ist sehr zweifelhaft, worüber man die Bemerkungen zu diesem Falle weiter unten vergleiche.

Fall 1, von Schiess-Gemuseus und Socin (**39, 53**), Fall 18 bei Fuchs. 1871.

21jähriger Mann. Verletzung durch einen Eisensplitter vor 7 Wochen. Enucleation. Kreisrunde, flache, weissliche Geschwulst, von der Sklerocornealgrenze bis fast zur Mitte der Cornea, mit Verziehung der Pupille und vorderer Synechie. Nach dem Ergebniss der anatomischen Untersuchung und der Abbildung wohl nur ein ungewöhnlich grosser, entzündlich gewucherter Irisvorfall. Die traumatische Entstehung scheint anfangs unbeachtet geblieben zu sein, da die erste Mittheilung von Socin nichts davon enthält und diese erst bei der späteren Publication von Schiess erwähnt wird.

Fall 2, von Knapp (**32**), Fall 15 d. Aut., Fall 46 bei Fuchs. 1868.

6jähriger Knabe. Vor längerer Zeit Schlag auf die linke Orbitalgegend. Unter entzündlichen Erscheinungen entstandenes Aequatorialstaphylom; durch die Pupille, hinter der Linse, gelbliche, roth gestreifte Masse sichtbar. Druck gesteigert. S = 0.

Anatomische Untersuchung: Aequatorialer Knoten von Granulationsgeschwulst, welcher die Sklera verdünnt und ausgebuchtet hat, mit Eiterheerd zwischen ihr und der Aderhautwucherung. Macht ganz den Eindruck der Aderhauttuberculose, welche zur Zeit der Publication des Falles noch fast unbekannt war.

Fall 3, von Holmes (**58a**), Fall 52 bei Fuchs. 1868.

35jähriger Mann. Vor 25 Jahren schwere Bindehautentzündung, seitdem schlechter gesehen. Vor 8 Jahren Schlag auf das Auge, danach ein Jahr lang Entzündung. Seit drei Jahren zunehmende Vergrösserung des Auges. Grosses Aequatorialstaphylom nach innen oben und Ektasie der Hornhaut. Der anatomische Befund macht den Eindruck eines ektatischen Processes nach Keratitis und Skleralperforation durch Trauma, mit entzündlicher Degeneration des Glaskörpers und Kalkablagerungen in der Chorioidea.

Fall 4, von Quaglino (38), Fall 66 bei Fuchs. 1871.

8jähriger serophulöser Knabe. Schmerzhafte Entzündung des Auges nach Wurf mit einem eisernen Instrument; Zeit nicht angegeben, aber Enucleation vermuthlich nicht lange nach der Verletzung, da Patient immer Schmerzen hatte. Durch die Pupille eine den unteren Theil des Glaskörperraumes ausfüllende Masse zu sehen. Diagnose schwankte zwischen Glaskörperabscess und Tumor. Die anatomische Untersuchung von V. Giudici liess ein Leukosarkom annehmen, ihr Ergebniss scheint uns aber einen Abscess oder eine Aderhauttuberculose nicht auszuschliessen, während nach dem Krankheitsverlauf wohl nicht an ein Sarkom zu denken ist.

Fall 5, von E. Berthold (37), Fall 2 des Autors, Fall 106 von Fuchs. 1871.

13jähriger Knabe. Rechtes Auge angeblich bei der Geburt schon etwas prominirend, im 9. Jahre nach einem Fall wässeriger Ausfluss aus dem prominirenden Auge, das nachher schrumpfte. Enucleation. Auge stark phthisisch. Im Inneren 9 mm grosse „Geschwulst“ aus sich durchkreuzenden Bindegewebszügen mit spärlichen Zellen und eingestreutem Pigment. Vermuthlich anfangs Hydrophthalmus mit nachheriger Schrumpfung durch intraoculare Blutung und Bindegewebswucherung.

Fall 6, von Raab (49), Fall 175 von Fuchs. 1875.

51jährige Frau. Vor einem Jahr Verletzung durch einen Holzspahn, nachher Netzhautablösung constatirt. Seit 3 Monaten wieder Schmerzen. Glaukomatöser Zustand, Pupille maximal weit. In der vorderen Kammer eine knollige schwarze Masse. Enucleation. Hanfkorngrosse Geschwulst der Iris mit einer eingeschlossenen Holzfaser, totale Netzhautablösung; im hintersten Theil des Glaskörperraumes ein Abscess, welcher einen 4 mm langen Holzsplitter enthält. Die umgebende zellige Wucherung wurde für ein Sarkom angesprochen, während es sich offenbar nur um entzündliches Granulationsgewebe handelte.

Unter den übrigen Fällen, von wirklichem Aderhautsarkom, findet sich zunächst eine Anzahl, wo die Verletzung das Auge zwar mehr oder minder schwer schädigte, wo sie aber zeitlich so weit zurückliegt, dass möglicher oder wahr-

scheinlicher Weise nur ein zufälliges Zusammentreffen anzunehmen ist. Hierher gehören folgende Fälle.

Fall 7, von Lebrun (**33**), Fall 142 von Fuchs. 1868.

48jähriger Mann. Vor 17 Jahren Contusion des Auges durch ein Eisenstück, keine perforirende Verletzung; danach länger dauernde Entzündung mit Ausgang in ein wenig dichtes excentrisches Lenkom. Sehvermögen seitdem herabgesetzt. Erst seit zwei Jahren weitere Abnahme von S und in weniger als sechs Monaten vollständige Erblindung; seit einem Jahr das Auge etwas vorgetrieben. Enucleation. Aderhanttumor, bis an die Linse reichend, mit Skleralektasieen. Baldiges Localrecidiv; zweite Operation; nach sechs Monaten Tod durch Hirntumor.

Fall 8, von Lawson (**41**), Fall 163 von Fuchs. 1872.

Schon oben als Fall 18 der I. Serie besprochen.

Fall 9, von Wecker (**28**), Fall 223 von Fuchs. 1867.

Siehe oben Fall 1 der I. Serie.

Fall 10, von J. Sichel (**10**), Fall 244 von Fuchs. 1859.

34jähriger Mann. R. Auge vor zwölf Jahren durch eine Contusion verletzt. War danach drei Monate lang auf beiden Augen blind; am L. Auge kehrte dann das Sehvermögen allmählich wieder, am R. nicht. Drei Jahre nachher wurde eine bläuliche Verfärbung der Sklera und kleine schwarze Punkte auf derselben bemerkt. Fünf Jahre später Schmerzen, wegen deren von Lisfranc eine kleine, nicht näher bekannte Operation ausgeführt wurde, ohne dass die Schmerzen aufhörten. Nach weiteren drei Jahren vermeintliches Irisstaphylom, das sich beim Versuch der Abtragung als Tumor herausstellte. Sichel versuchte nun durch verschiedenartige Behandlung eine Atrophie des Bulbus herbeizuführen, welche auch eintrat. Bald aber erneutes Wachsthum, deshalb ein Jahr später Enucleation.

Anatomische Untersuchung: Auge geschrumpft; die zwei hinteren Drittel der stark verkleinerten Bulbushöhle durch Tumor ausgefüllt. Opticus atrophirt und zum Theil melanotisch degenerirt.

Wir halten es nicht für wahrscheinlich, dass die neun Jahre vor der Enucleation aufgetretene Ektasie der Sklera und die schwarzen Punkte auf derselben schon Folgen des Tumors waren;

es müsste bei dieser Annahme schon damals der Beginn einer episkleralen Wucherung vorgelegen haben, welche sicher rasch gewachsen wäre und auch später nicht constatirt wurde. Es ist daher wahrscheinlicher, dass es sich um Folgen einer perforirenden Verletzung handelte, mit hinzugetretener Drucksteigerung, zu deren Beseitigung vielleicht eine Punction gemacht wurde. Jedenfalls ist die Zeit zwischen der Verletzung und dem nachweisbaren Auftreten des Tumors so lang, dass man keinen Zusammenhang zwischen beiden anzunehmen braucht.

Die Angaben sind aber viel zu unbestimmt, als dass sich mehr als eine ziemlich vage Vermuthung über den Hergang aufstellen liesse.

Fall 11, von Lawford (76), Fall 4 des Autors. 1887.

63jähriges Frauenzimmer. Vor 25 Jahren Faustschlag auf das Auge. Zwei Jahre danach constatirte sie, dass sie an dem Auge blind war. Ohne Beschwerden bis vor neun Wochen, wo Entzündung mit heftigen Schmerzen auftrat.

Status praesens: L. Leichte Injection, $T + 2$, vordere Kammer seicht, Pupille starr, hintere Synechieen, Cataract. — Enucleation. Nach 23 Monaten kein Recidiv.

Anatomische Untersuchung: Sarkom des Ciliarkörpers von Birnform; dünne Membran in der Pupille, hintere Synechieen und Kerntrübung der Linse; Glaskörper klar; Retina und Chorioidea in situ und, wie auch die Papille, scheinbar unverändert. Tumor theilweise sehr gefässreich, der Pigmentgehalt verschieden. Die Zellen des Tumors zeigen ausgesprochene „schleimige" Degeneration, an der aber die pigmentirten Zellen keinen Antheil nehmen. Einige Gefässe haben stark verdickte, hyaline Wandungen mit fast obliterirtem Lumen.

Die Deutung dieses Falles bietet ziemliche Schwierigkeiten. Die Annahme, dass die vor 25 Jahren stattgehabte Verletzung mit dem späteren Tumor nichts zu thun hatte, ist dadurch zu rechtfertigen, dass der anatomische Befund sich mit einer so langen Dauer der Geschwulstentwicklung nicht wohl vereinigen lässt. In den seltenen Fällen, wo diese wirklich so lange dauerte, war das Auge immer, abgesehen von dem Tumor, in einem Zustande höchstgradiger Degeneration; es fanden sich Phthisis, massenhafte Bindegewebsschwarten, Verknöcherung, haemorrhagische Producte etc. Von Allem dem findet sich hier nichts; nur die ausgesprochene Degeneration der Geschwulstzellen deutet auf ein etwas späteres Stadium hin, welches aber in einigen Jahren

wohl erreicht werden konnte. Bei letzterer Annahme würde also das Trauma mit dem viel später aufgetretenen Sarkom nichts zu thun haben. Es lässt sich dafür auch noch geltend machen, dass die anatomische Untersuchung keine Veränderungen nachwies, welche Folgen der Verletzung sein konnten, so dass diese vielleicht gar nicht erheblich war.

Wenn aber die Tumorbildung erst längere Zeit nach dem Faustschlag ihren Anfang nahm, so bleibt die Entstehung der 2 Jahre danach constatirten Erblindung unerklärt. Eine präexistirende Amblyopie ohne Befund ist recht unwahrscheinlich, da solche Augen gewöhnlich nicht als blind, sondern als schwachsichtig bezeichnet werden, und da die Patientin wohl kaum bis in ihr 40. Jahr gelangt wäre, ohne ihre Amblyopie zu bemerken. Da weder Netzhautablösung, noch Glaskörpertrübung, noch Sehnervenexcavation, und nur Kerntrübung der Linse gefunden wurde, ist es nicht verständlich, wie der Faustschlag Erblindung bewirkt haben soll. Wir werden also per exclusionem doch wieder auf die Möglichkeit hingeführt, dass die zwei Jahre nach der Verletzung constatirte Erblindung bereits Folge des Tumors gewesen sein könne, wobei aber immer noch für eine spontane Entwicklung des letzteren zwei Jahre übrig bleiben. Auf alle Fälle liegt für die Annahme, dass der Tumor durch die Verletzung entstanden sei, bei dem Mangel von auf diese zurückführbaren Veränderungen des Auges durchaus kein Beweis vor.

In einer weiteren Reihe von Fällen war die Verletzung, in der Regel eine Contusion, entweder sicher oder wahrscheinlich ohne directe nachweisbare Folgen; es ist daher möglich, dass sie mit der Entstehung der Geschwulst nichts zu thun hatte und nur in Ermangelung einer sonstigen Ursache als solche angenommen wurde, um die später auftretenden Krankheitserscheinungen zu erklären. Dabei kann die Geschwulst erst nachträglich aufgetreten sein oder schon vorher bestanden haben, was sich nicht immer entscheiden lässt.

Fall 12, von Ryba (6), Fall 185 von Fuchs. 1845.

51jährige Frau. Vor $3^1/_2$ Jahren Faustschlag auf das rechte Auge, danach Entzündung, die in wenigen Tagen wieder verging. Nach 4—5 Wochen Erblindung unter heftigen Schmerzen, ohne auffallende Röthung des Auges und ohne Trübung der

Linse. $1^1/_2$ Jahre später absolute Amaurose, weite und starre Pupille, Verfärbung der Iris, grauer Schein aus der Tiefe, bläuliche Verfärbung der Sklera. Von da ab Anfälle heftiger schmerzhafter Entzündung; Cataract, episkleraler Tumorknoten auf der Schläfenseite, Exophthalmus und Einwärtsdrängung des Bulbus, Hornhauttrübung. Exstirpation. Nach $^1/_2$ Jahr gesund.

Anatomische Untersuchung. Bulbus eher verkleinert, grosse extraoculare Geschwulst, welche die ganze Orbita ausfüllt und nach vorn bis zum Hornhautrande reicht. Intraoculare Melanose scheibenförmig, den hinteren Bulbustheil einnehmend, auf der nasalen Seite bis zum Ciliarkörper reichend. Sklera makroskopisch nirgends durchbrochen. Obwohl es hier sehr wohl möglich ist, dass der Tumor schon vor der Verletzung begonnen hatte, so lässt sich die entgegengesetzte Annahme doch darauf stützen, dass vorher nichts davon bemerkt worden war. Da aber ernstere Störungen nicht unmittelbar nach der Verletzung auftraten, sondern erst 4—5 Wochen nachher, so mangelt der Beweis, dass die letztere bei der Entstehung des Tumors betheiligt war.

Fall 13, von J. Jacobson und Klebs (**13**), Fall 147 von Fuchs. 1862.

„Ein Landwirth hatte sich an einer Stallthür die l. Gesichtshälfte sehr heftig gestossen. Es folgten nicht sogleich bedenkliche Erscheinungen; jedoch nach einiger Zeit bemerkte derselbe Verdunklung des Gesichtsfeldes des entsprechenden Auges und dumpfe Schmerzen.“ Beginnende Cataract, dahinter eine Geschwulst sichtbar. Enucleation. Lambertsnussgrosse Aderhautgeschwulst, in der Sklera an einigen Gefässen Pigmentzüge.

Da die Verletzung gar nicht direct das Auge traf und erst einige Zeit nach derselben Störungen am Auge auftraten, so ist sie wohl als unerheblich zu betrachten.

Fall 14, von v. Hasner (**17**), Fall 37 von Fuchs. 1864.

34jähriger Mann, vor zehn Jahren bei einer Section syphilitisch inficirt, aber geheilt. Vor fünf Jahren Verletzung am inneren Augenwinkel durch Stockschlag. Bald darauf Amblyopie mit subjectiven Lichterscheinungen und Injection. Vor zwei Jahren beginnende Cataract und subacutes Glaukom. Seit fünf Monaten schnell wachsendes melanotisches Knötchen am Hornhautrand, Cataracta glaucomatosa. Enucleation.

Anatomische Untersuchung. Die melanotische Secundärgeschwulst sitzt der Aussenfläche der Sklera auf, welche an dieser Stelle weder Verdickung, noch Verdünnung, noch Infiltration zeigt. Auf der Innenseite, entsprechend diesem Tumor, eine Narbe im Ciliarkörper (?), Bindegewebsbälkchen ziehen von der Ora serrata zu den Ciliarfortsätzen. Das Narbengewebe reichlich mit Pigment infiltrirt, bildet eine diffuse, sehr dunkle alveoläre Geschwulst von 5 mm Durchmesser und 1—1½ mm Dicke. Retina abgelöst.

Die von uns in den wesentlichen Punkten genau reproducirte Mittheilnng hat uns entschiedene Zweifel gelassen, ob der Befund am Ciliarkörper wirklich einer Narbe entsprach, da es heisst, dass die Sklera an der Stelle ganz unverändert war und da auch während des Lebens nichts von einer Narbe im Ciliarkörper notirt ist. Isolirte Zerreissungen des Ciliarkörpers ohne Wnnden der Sklera kommen bekanntlich nicht vor und da man die erwartete Narbe in der Sklera nicht fand, kann man den anliegenden Theil des Tumors als eine gewucherte Narbe des Ciliarkörpers betrachtet haben. Dass die Verletzung wohl nicht erheblich war, geht auch daraus hervor, dass von einer nachfolgenden Entzündung nicht die Rede ist und dass die Sehstörung nicht unmittelbar nachher, sondern „bald darauf“ sich einstellte. Jedoch ist es sehr wohl möglich, dass sie den schon in der Entwicklung begriffenen Tumor verschlimmerte und die Entstehung des episkleralen Knotens begünstigte.

Fall 15, von E. Hart (**24**), Fall 181 von Fuchs. 1867.

Schon oben bei der I. Serie als Fall 17 besprochen.

Fall 16, von Hirschberg (**43**), Fall 132 von Fuchs. 1874.

65jähriger Mann. Das linke Auge seit sieben Jahren, „angeblich nach einem Schlag“, erblindet, seit acht Tagen Schmerzen. Hornhaut fehlt, Iris als starre Pyramide vorgedrängt, Druck gesteigert. Enucleation. Der melanotische Tumor erfüllt das ganze Auge.

Die Bemerkung Hirschberg's unter „“ zeigt, dass er der angeblich vorausgegangenen Verletzung keine Bedentung beimaass; auch sind in dem anatomischen Befunde keine Folgezustände einer solchen angemerkt.

Fall 17, von Carreras y Aragó (**58**), Fall 150 von Fuchs, Orig. uns nicht zugänglich. 1878.

12jähriges scrophulöses Mädchen, „vor fünf Jahren Verletzung des Auges, welches aber später normal geworden sein

soll", seit zwei Monaten Schmerzen. Auf der Sklera nach oben innen eine gelbliche Geschwulst aufsitzend, eine gleiche im Glaskörper sichtbar. Enucleation. Geschwulst nach oben innen durch die Sklera durchgebrochen, als Rund- und Spindelzellensarkom bezeichnet. Ueberall kleine weisse Knötchen in der Chorioidea, welche von einer Pseudomembran überzogen ist.

Da das Auge nach der Verletzung normal geworden sein soll, ist diese kaum als Ursache der Geschwulst anzunehmen. Uebrigens macht es der anatomische Befund und die Scrophulose des Kindes sehr wahrscheinlich, dass es sich um eine tuberculöse Geschwulst handelte.

Fall 18, von Lawford (**76**), Fall 13 des Autors. 1887.

42jähriger Mann. Vor 7—8 Jahren Verletzung durch ein am Ende eines Fadens befestigtes Gewichtstück. $2^1/_2$ Jahre lang Metamorphopsie und Mikropsie, dann Divergenz. Nie Schmerzen. Jetzt ausgedehnte Netzhautablösung bei normalem Augendruck. Finger excentrisch in 3′ gezählt. Enucleation.

Anatomische Untersuchung: Totale Netzhautablösung; in der Gegend der Macula lutea ein erbsengrosser Tumor von dunkelbrauner Farbe und fester Consistenz, noch von der Lamina elastica der Chorioidea bedeckt. Zellen klein, rund oder oval, mit viel homogener Intercellularsubstanz. Sklera und Opticus intact.

Da die anatomische Untersuchung keine Narbe oder sonstige Zeichen einer perforirenden Verletzung nachwies, so ist es um so zweifelhafter, dass die Contusion als Ursache der Tumorbildung gelten darf, weil nicht gesagt wird, dass die Sehstörung in unmittelbarem Anschluss an erstere auftrat. Wir sind übrigens der Meinung, dass die anfangs aufgetretene Metamorphopsie schon das erste Zeichen des Tumors war und zwar deshalb, weil dieser gerade an der Macula lutea sass; bei dem weiteren Wachsthum und dem Eintritt von Netzhautablösung musste natürlich mit dem Verlust des centralen Sehens die Metamorphopsie verschwinden. Das Wachsthum der Geschwulst muss also hier ein sehr langsames gewesen sein.

In der folgenden Gruppe von Fällen ist es sehr möglich und zum Theil wahrscheinlich, dass die Aderhautgeschwulst schon vor der Verletzung vorhanden war; in einem Theil dieser Fälle war die letztere überdies von ge-

ringer oder gar keiner Bedeutung, während sie in anderen den Zustand des schon von Tumor ergriffenen Auges ungünstig beeinflusst haben mag oder nachweislich verschlimmerte und ernste Beschwerden hervorrief.

Die Fälle von belangloser Verletzung, welche zu dieser Gruppe gehören, sind folgende vier:

Fall 19, von Mackenzie (8), Fall 646 des Autors, S. 728, Fall 225 von Fuchs. 1854.

30jähriger Mann. Vor sechs Monaten Stoss gegen das Auge durch ein kleines Eisenstück; die Verletzung schien unbedeutend, da der Patient nur wenig Schmerzen hatte und an dem Auge äusserlich nichts Abnormes zu sehen war. Etwa 14 Tage nachher Gefühl von Völle in dem Auge und beim Zuhalten des anderen erhebliche Sehstörung bemerkt. Schmerzen und Sehstörung nahmen zu. Nach sechs Monaten am inneren Augenwinkel Beginn von episkleralem Tumor. Zwei Monate später Exenteration wegen heftiger Schmerzen und Wachsthum der Secundärgeschwulst.

Bulbus fast ganz von melanotischer Masse ausgefüllt, Zusammenhang derselben mit dem episkleralen Tumor durch eine weite Perforation der Sklera. Totale Netzhautablösung, Cataract. Nach vier Monaten Tod, zahlreiche Metastasen in den verschiedensten Organen.

Dass die Geschwulst bereits vor der Verletzung bestanden hatte, geht schon daraus hervor, dass die hochgradige Sehstörung erst beim Zuhalten des anderen Auges bemerkt wurde, sich also ganz allmählich entwickelt haben muss, und nicht erst seit der Verletzung, im Verlauf von 14 Tagen entstanden sein konnte; ferner aus dem Umstand, dass es schon sechs Monate nach der Verletzung zur Entstehung einer rasch wachsenden Secundärgeschwulst und acht Monate nachher zum Tod durch multiple Metastasen kam, wozu in der Regel eine viel längere Zeit erforderlich ist. Die Verletzung, welche an dem Auge keine äusserlich sichtbaren Folgen hinterliess und dem Patienten selbst geringfügig erschien, war also sicherlich ohne Bedeutung.

Fall 20, von Lawford (76), Fall 14 des Autors. 1887.

Mitgetheilt als „Neubildung an einem durch andere Ursache blinden Auge."

35jähriges Fräulein. Abnahme des Sehvermögens am R. Auge seit 4—5 Jahren, vor 2—3 Jahren Verletzung durch stumpfe Gewalt an der Stirn, aber das Auge wahrscheinlich nicht getroffen. Seit $1^1/_2$ Jahren Amaurose und heftige Schmerzen. Druck gesteigert, Pupille weit, Cataract. Enucleation. Die anatomische Untersuchung wies einen Tumor nach, aber keine Folgen einer Verletzung, noch Veränderungen, welche eine frühere Erblindung beweisen.

Da Lawford die anfängliche Abnahme des Sehvermögens nicht auf den beginnenden Tumor bezieht, so kann, wenn man dieser Ansicht beipflichtet, bei der Erklärung seiner Entstehung auch die Verletzung in Betracht kommen, auf die Lawford selbst übrigens kein Gewicht legt.

Wir sehen aber gar keinen Grund, warum die vor vier bis fünf Jahren aufgetretene Abnahme des Sehvermögens nicht schon durch den Tumor bedingt gewesen sein soll, wodurch natürlich der Gedanke an einen etwaigen Einfluss der Verletzung wegfällt.

Fall 21, von Lawford (76), Fall 17 des Autors. 1887.

47jähriger Ingenieur. Verwundung des linken Anges durch einen Glassplitter. Nach drei Monaten fand der Patient das Auge nahezu erblindet. Fünf Monate später acute Entzündnng, die nach weiteren nenn Monaten recidivirte. Status glaucomatosus mit absoluter Amaurose. Enucleation.

Anatomische Untersuchung: Keine Wunde an Cornea oder Sklera. Auf der temporalen Seite der Papille eine erbsengrosse Geschwulst, Retina nur theilweise abgelöst, wo sie dem Tnmor anliegt, ebenfalls von der Nenbildung ergriffen. Zwischen Optieus und Ansatz des Obl. inferior ein kleiner episkleraler Knoten.

. . Die Verwundung durch den Glassplitter kann von keiner Bedeutung gewesen sein, da weder bei der Untersuchung im Leben, noch an dem enucleirten Auge eine Narbe an der Bulbuskapsel, und auch kein Fremdkörper im Inneren gefunden wurde, und da die Erblindung erst drei Monate später, wie es scheint zufällig, bemerkt wurde.

Anhangsweise führen wir noch den folgenden Fall an, wo die Geschwulst von der Bindehaut oder dem episkleralen Gewebe ausgegangen zu sein scheint.

Fall von Mathewson (44). 1874.

22jähriger Mann. Vor fünf Jahren Verletzung auf der temporalen Seite des Auges durch einen Schlag mit einem Reif. Die Art der Verletzung nicht genauer zu ermitteln, Patient hatte aber nur wenig Beschwerden und erholte sich rasch davon. Etwa ein Jahr später bemerkte er in der Gegend der Verletzung einen kleinen, schwarz gefärbten Tumor, der allmählich wuchs und jetzt die Grösse einer kleinen Bohne erreicht hat. Derselbe sitzt in der Ciliargegend im horizontalen Meridian und scheint in der Sklera implantirt zu sein. Niemals Schmerzen. Sehvermögen gut, ophthalm. Befund normal.

Vor $1^1/_2$ Jahren kleiner Tumor am rechten Unterkieferwinkel, darauf zahlreiche andere, erbsen- bis rosskastaniengross, über den ganzen Körper verbreitet, theils von normaler Haut bedeckt, theils mit melanotischer Degeneration der letzteren, einige mit beginnender Exfoliation an der Oberfläche. Ein Tumor wurde exstirpirt und erwies sich als Melanosarkom. Im Urin Pigmentkörnchen, sonst keine Zeichen von Melanosis innerer Organe. Allgemeinbefinden vollkommen gut. Auge nicht operirt.

Die Verletzung war geringfügig, hinterliess keine weiteren Folgen und der zeitliche Zwischenraum von einem Jahr ist gross genug, dass es sich um ein zufälliges Zusammentreffen handeln kann.

Fälle von vielleicht oder sicher vorherbestehendem Tumor, wo die Verletzung den Zustand verschlimmert haben kann, sind folgende:

Fall 22, von Nettleship (48), Fall 28 von Fuchs. 1875.

18jährige weibliche Patientin. Verletzung eines Auges durch Stoss gegen einen Stock. Sehr wenig Schmerz und Entzündung, aber das Sehvermögen blieb gestört. Zwölf Monate später entfernte Hulke durch Section eine (angeblich traumatische) Cataract; damals bestand schon schlechter Lichtschein und starke Gesichtsfeldbeschränkung. Das Auge blieb danach vier Monate ruhig, dann wieder Schmerzen. Auge stark injicirt, besonders nach oben, sehr empfindlich. Druck leicht erhöht. Lineare Wunde am äusseren oberen Hornhautrande, etwas eingezogen. An dieser Stelle ein dunkler Fleck am Ciliarrande der Iris, für einen Defect gehalten, der sich nachher als das in die vordere Kammer hineinwuchernde vordere Ende des Tumors herausstellte. Pupille

unregelmässig, von mittlerer Weite, weiss aussehend. Nach 14 Tagen Enucleation.

Anatomische Untersuchung an meridionalen Schnitten, welche durch die Narbe am äusseren oberen Hornhautrand gelegt wurden. Aderhautsarkom, welches eben in die vordere Kammer hineinzuwuchern beginnt. Die Narbe an der Sklerocornealgrenze (offenbar die Operationsnarbe) erscheint auf dem Durchschnitt als schmales weissliches Band; keine Zeichen früherer Perforation der Sklera, aber unmittelbar dahinter wurde die Conjunctiva plötzlich auf eine einzige Lage schuppiger Epithelzellen reducirt, welche der Aussenfläche der Sklera adhärirten, wie etwa nach der Heilung eines Conjunctivalgeschwürs nach einem Trauma zu erwarten gewesen wäre. Die anatomische Untersuchung beschränkte sich auf Schnitte in der Mitte der Narbe.

Die gefundene lineare Narbe an der Sklerocornealgrenze rührt offenbar von der Cataractoperation her und es wurde nach einer von der Verletzung herrührenden Narbe vergeblich gesucht; warum gerade in der Gegend der Operationswunde, ist uns nicht klar geworden. Der beschriebene Zustand des Epithels an dieser Stelle kann einfach von einer unregelmässigen Heilung der Operationswunde abhängen, und wir begreifen nicht, wie eine vor 16 Jahren stattgehabte Stockverletzung ein Ulcus der Bindehaut und eine derartige Epithelveränderung ohne sonstige Folgen bewirkt haben soll. Das Ergebniss der anatomischen Untersuchung auf directe Folgen der Verletzung ist also als negativ zu betrachten. Wenn keine Verletzung berichtet würde, könnten alle Folgen, einschliesslich der Cataract, durch einen spontan entstandenen Tumor erklärt werden; da die Verletzung von wenig Schmerz und Entzündung gefolgt war, ist auch nicht anzunehmen, dass sie neben der Cataract noch tiefere Veränderungen des Auges bewirkt habe; der Tumor wird also wohl präexistirt haben, der Zustand des Auges kann aber durch die Verletzung verschlimmert und vielleicht auch durch die Contusion eine Cataract hervorgerufen worden sein.

Fall 23, von Alt(55), Fall 58 von Fuchs. 1877.

8jähriger Knabe. Vor acht Monaten Schlag auf das Auge, zwei Monate später kleine, rasch wachsende Geschwulst am inneren Augenwinkel, die jetzt kleinapfelgross ist. Enucleation.

Anatomische Untersuchung: Kleine intraoculare Geschwulst, anscheinend vom Ciliarkörper ausgehend, Cornea durch-

brochen, 4 cm grosser Tumor hervorwuchernd. Nicht pigmentirtes Sarkom mit vorwiegend runden Zellen, theilweise alveolär; in der Mitte mehrere Knorpelinseln; Netzhaut abgelöst, degenerirt, aber frei von Geschwulstbildung; Papille excavirt, Opticus atrophisch. Später Recidivoperation. Da nicht wohl anzunehmen ist, dass in der Zeit von zwei Monaten ein intraoculares Sarkom entstehen und schon zur Bildung einer episkleralen Secundärgeschwulst führen kann, so muss der Tumor präexistirt haben. Auch die in der Mitte gefundenen Knorpelinseln sprechen für eine lang dauernde Entwicklung. Die Contusion kann aber die Bildung des episkleralen Tumors begünstigt haben.

Fall 24, von Pflüger (**61**), Fall 136 von Fuchs. 1879/80.

39jährige Frau. Vor zwei Jahren an Sehstörung ohne Erfolg behandelt und das Auge als verloren bezeichnet. Keine weiteren Beschwerden. Seit zehn Tagen, nach einem Schlag auf das Auge, ein glaukomatöser Anfall mit Cataract. Iridektomie, danach fünf Monate lang Ruhe. Rückfall der Entzündung, Enucleation. Aderhauttumor, welcher fast den ganzen Bulbusraum erfüllt, totale Netzhautablösung. Nach einem Jahre Tod durch Lebermetastase.

Der Auszug bei Fuchs (S. 30): „Vor $2^1/_2$ Jahren nach Schlag auf das Auge glaukomatöser Anfall" giebt die Darstellung des Originals nicht richtig wieder. Das Auge war schon zwei Jahre blind, als durch die Verletzung der Glaukomanfall ausgelöst wurde; es ist also anzunehmen, dass es sich schon anfangs um das erste Stadium des Aderhautsarkoms handelte, und dass die Verletzung den Zustand nur verschlimmerte, aber mit der Entstehung des Tumors nichts zu thun hatte. Die zeitweise Beseitigung der Beschwerden durch die Iridektomie wird bei Aderhautsarkom auch sonst zuweilen beobachtet. Auch das Auftreten der Lebermetastase spricht für ein längeres Bestehen des Aderhauttumors.

Fall 25, von Schüppel (**34**), Fall 141 von Fuchs. 1868.

Schon oben als Fall 10 der I. Serie besprochen.

Fall 26, von Landsberg (**19**), Fall 161 von Fuchs. 1865.

46jähriger Mann. R. Auge von jeher schielend und amblyopisch. Vor länger als einem Jahr flog ein Holzstück dagegen, seitdem ist das Auge entzündet. Status glaucomatosus,

Enucleation. Spindelzellensarkom der Chorioidea, das fast das ganze Auge ausfüllt, theilweise alveolär. Am hinteren Pol episklerale Secundärgeschwulst. Nach vier Monaten erstes, sieben Wochen später zweites Recidiv. Einen Monat danach Neuroretinitis und Erblindung links.

Landsberg vertritt auf Grund dieses Falles die traumatische Entstehung der Aderhautsarkome. Er hebt mit Recht hervor, dass die frühere Schielamblyopie für die Entstehung des Tumors ganz bedeutungslos sei; dasselbe scheint uns aber auch für die Verletzung zu gelten. Bei dem weitgediehenen Zustande, welchen die Wucherung in wenig mehr als einem Jahr nach der Verletzung erreicht hatte, ist der Anfang schon weiter zurück zu verlegen. Die Verletzung hatte keine sichtbaren Folgen hinterlassen und ist daher als einfache Contusion aufzufassen; sie mag den Zustand des Auges verschlimmert haben, als Ursache des Tumors kann sie aber nicht betrachtet werden.

Fall 27, von Knies (56), Fall 15 des Autors. Fall 166 von Fuchs. 1877.

Männlicher Patient. Verletzung durch einen anprallenden Schraubenschlüssel, acht Wochen nachher vordere Kammer voll Blut, Auge völlig erblindet, ohne Beschwerden. Von Behandlung abgesehen. Nach einem Jahr starke Entzündung mit heftigen Schmerzen, Drucksteigerung und rothgelbem Reflex aus dem Augengrund. Enucleation.

Anatomische Untersuchung: Spindelzellensarkom der Aderhaut, das $^2/_3$ des Bulbusraumes ausfüllt, Netzhaut theils abgelöst, theils in der Geschwulst aufgegangen. Opticus bis zur Schnittfläche pigmentirt.

Die hoffnungslose Erblindung ohne sonstige Beschwerden acht Wochen nach einer blossen Contusion des Auges, (da die klinische Beobachtung und anatomische Untersuchung keine äussere Verletzung nachwiesen), deutet darauf hin, dass der Tumor zur Zeit der Verletzung vermuthlich schon vorhanden war; die Blutung in die vordere Kammer mag in Folge dessen stärker geworden und schwerer resorbirt worden sein, als dies bei gesundem Auge der Fall gewesen wäre. Ist also die Verletzung auch nicht als Ursache des Tumors anzusehen, so hat sie doch den Zustand verschlimmert und vielleicht auch den Uebergang in das zweite Stadium beschleunigt.

Fall 28, von Knies (**56**), Fall 16 des Autors, Fall 196 von Fuchs. 1877.

40jähriger Mann. Kam zu Dr. Steffan kurz nach einer Verletzung am R. Auge.

Status praesens: Beiderseits Leukoma corneae. R. Glaskörperblutung und vermuthlich Netzhautablösung, hochgradige Amblyopie und Gesichtsfeldbeschränkung. Spannung nicht erhöht. Nach $1^1/_2$ Jahren R. perforirendes melanotisches Aderhautsarkom; Patient sehr heruntergekommen, kachektisch.

Wenn es auch an sich möglich ist, dass Glaskörperblutung und Netzhautablösung rein traumatischen Ursprunges waren, so weist doch der weitgediehene Zustand des Tumors und die Kachexie des Patienten auf eine längere Dauer der Krankheit als $1^1/_2$ Jahre hin; es ist daher wahrscheinlicher, dass der Tumor zur Zeit der Verletzung schon vorhanden war und der Zustand des Auges durch letztere nur verschlimmert wurde.

Fall 29, von Gillette (**40**), Fall 2 des Autors, Fall 221 von Fuchs. 1872.

32jähriger Mann. Vor 18 Monaten Verletzung des R. Auges durch einen Splitter beim Steinklopfen. Auge am nächsten Tag nahezu erblindet, keine sonstigen Beschwerden, Patient setzt die Arbeit fort. Nach einem Monat weisser Fleck in der Pupille bemerkt, erfolglose Operation durch Sichel; der indolente Patient nahm schon am folgenden Tag die Arbeit wieder auf. Nach 2—3 Monaten Schmerzen, Auge prominenter, entzündet; vor acht Tagen spontane Perforation mit Abfluss von Flüssigkeit, Nachlass der Schmerzen. Bulbus durch Tumormasse enorm ausgedehnt und vorgetrieben, an der Stelle der Cornea eine grosse Borke, die weit zur Lidspalte vorragt. Exstirpation. Nach einem Jahr noch kein Recidiv.

Auch hier ist, zumal mit Rücksicht auf die Indolenz des Patienten, wenigstens die Möglichkeit zuzugeben, dass zur Zeit der Verletzung ein Anfang des Tumors schon vorhanden war, da dieser nach 18 Monaten schon eine so massenhafte Entwicklung erreichte.

Wir reihen hier noch den höchst merkwürdigen Fall an, welchen Fuchs mitgetheilt hat, wo eine wegen primären Glaukoms ausgeführte Iridektomie den Anstoss zur Bildung

eines Aderhautsarkomes gegeben haben soll, da wir in dessen Deutung von dem Autor abweichen. Während Fuchs die Entstehung der Geschwulst in die Iridektomienarbe verlegt, sind wir der Ansicht, dass es sich um ein primäres Aderhautsarkom handelte, welches durch die Iridektomienarbe in ähnlicher Weise sich nach aussen verbreitete, wie dies längs der Emissarien der Gefässe und Nerven sehr häufig zu geschehen pflegt und gleichzeitig auch im vorliegenden Fall erfolgt war. Die Iridektomienarbe hat also nach unserer Auffassung nur den Zustand verschlimmert, insofern als sie die extraoculare Propagation erleichterte.

Fall 30, von Fuchs (66), Fall XIX des Autors, Fall 257 der Fuchs'schen Tabelle. 1882.

66 jähriges Frauenzimmer. Vor neun Monaten R. iridektomirt wegen acuten Glaukoms, seit drei Monaten Geschwulst am Auge bemerkt. Jetzt Status glaucomatosus und ausgedehnte höckrige, wurstförmige Secundärgeschwulst am unteren Hornhautumfang, wo die Iridektomie gemacht worden war. Enucleation. Nach sieben Monaten an „Krebsdiathese" gestorben.

Anatomische Untersuchung: Diffuse sarkomatöse Verdickung fast der ganzen Chorioidea, des unteren Theiles des Ciliarkörpers und der Iris; von der zum Theil mit Sarkommasse erfüllten vorderen Kammer erstreckt sich ein Zug von Sarkomzellen entlang der Iridektomienarbe nach aussen zu dem am Hornhautrande sitzenden Tumor; ein zweiter extraocularer Tumor sitzt in der Gegend des hinteren Poles; in der ihm anliegenden Sklera längs einiger Ciliargefässe Züge von Sarkomzellen.

Dass es sich um ein primäres Glaukom handelte, geht daraus hervor, dass an dem Auge vorher beginnendes Glaucoma simplex mit S $^1/_4$ diagnosticirt worden war, dass damals zu gleicher Zeit am anderen Auge acutes Glaukom bestand, welches durch Iridektomie geheilt wurde, und dass später am gleichen Auge, als auch hier acutes Glaukom auftrat, dieses durch die Iridektomie gleichfalls Heilung fand, bis bald danach das Sehvermögen durch den Beginn der Geschwulstbildung wieder verloren ging. Das Sarkom gehörte zu der selten vorkommenden diffusen Form, wobei der Ort der ersten Entstehung nicht bestimmt angegeben werden kann; es liegt aber kein Grund vor, die Entstehung in

die Iridektomienarbe zu verlegen; das Vorhandensein einer episkleralen Secundärgeschwulst am hinteren Umfang des Auges macht es uns sogar wahrscheinlicher, dass die Geschwulst in dieser Gegend entstand, sich rasch über die ganze Chorioidea nach vorn verbreitete und durch die Iridektomienarbe nach aussen wucherte.

Bei dieser Auffassung verliert also der Fall vollkommen seine Beweiskraft für die traumatische Entstehung eines Aderhautsarkoms, die übrigens auch noch einem anderen gewichtigen Bedenken unterliegt. Wenn die Iridektomie im Stande war, am einen Auge dieser Patientin die Entstehung eines Sarkoms zu bewirken, so bleibt es unerklärt, warum dieser Folgezustand nur an diesem Auge auftrat und nicht bereits vorher auch am anderen, obwohl an diesem das acute Glaukom schon etwas weiter gediehen war, wie aus dem viel langsamer eingetretenen Erfolg der Iridektomie hervorgeht.

Von sämmtlichen 34 Fällen bleibt somit nur noch eine ganz kleine Zahl übrig, in welcher einerseits die Verletzung sicher oder wahrscheinlich eine schwere war, die bleibende Folgen hinterliess, und wo andererseits die zeitliche Aufeinanderfolge derart ist, dass die Geschwulstbildung durch die Verletzung veranlasst sein kann. Auch hier ist übrigens gleichwohl mit der Möglichkeit eines zufälligen Zusammentreffens zu rechnen. Es gehören hierher folgende Fälle.

Fall 31, von J. Z. Laurence (25), Fall 108 von Fuchs. 1867.

55jähriger Mann. L. Auge vor zwei Jahren durch ein Holzstück verletzt. Das Sehvermögen sogleich vollständig verloren und von da ab stets heftige Schmerzen im Auge und Kopf. Seit Kurzem Sehstörung am anderen Auge. Enucleation. Drei Skleralstaphylome in der Umgebung der Hornhaut, zum Theil von beträchtlicher Grösse. Hornhaut verkleinert, vordere Kammer aufgehoben, Pupille durch Exsudat verschlossen. Retina vollständig abgelöst. In der Umgebung der Papille eine halberbsengrosse, theilweise melanotische Geschwulst, von der Chorioidea ausgehend und der Structur eines Sarkoms.

In diesem Falle schliessen sich die Anfälle glaukomatöser Entzündung so direct an die auf die Verletzung folgende Entzündung an, dass man wohl berechtigt ist, dem Trauma eine Bedeutung für die Entstehung des Tumors zuzuschreiben, zumal

der letztere nach zwei Jahren noch so klein war, dass seine Entstehung nicht sehr weit zurückdatirt werden kann. Auch würde bei dem Sitz des Tumors in der Umgebung der Papille sein Anfangsstadium nicht leicht unbemerkt geblieben sein. Als völlig sicher kann man aber auch diesen Fall nicht betrachten, da das Anfangsstadium nicht direct beobachtet wurde.

Fall 32, von Knies (**56**), Fall 13 des Autors, Fall 215 von Fuchs. 1877.

Wurde schon bei der I. Serie als Fall 9 besprochen. Aus dem anatomischen Befund ergab sich mit Wahrscheinlichkeit, dass die Verletzung (mit einem Dreschflegel) eine schwere, perforirende war. Wenn zur Zeit derselben noch kein Anfang von Geschwulstbildung vorlag, was sich nicht ganz sicher ausschliessen lässt, so konnte die Geschwulst nach dem Grade ihrer Entwicklung bald nach der Verletzung begonnen haben.

Fall 33, von v. Graefe (**30**), Fall 220 von Fuchs. 1868.

Schon oben bei der I. Serie als Fall 8 besprochen. Es wurde dabei gezeigt, dass zwischen den Folgen einer ungewöhnlich schweren Verletzung und der Geschwulstbildung klinisch gar keine scharfe Grenze zu ziehen war, und ein Erklärungsversuch aufgestellt, auf den hier verwiesen werden muss.

Fall 34, von Pruscha (**4**), Fall 239 von Fuchs. 1831.

50jährige Bauersfrau. Vor vier Jahren schwere Verletzung des R. Auges durch einen Holzsplitter, die vollständige Erblindung bewirkte. Die Frau meinte vor Schreck, der ganze Augapfel sei aus seiner Höhle herausgefallen. Nachher zeitweise Schmerzen in der Tiefe des Auges und im Kopf. Vier Jahre nach der Verletzung plötzlich heftige Schmerzen im Auge und Hervorwuchern einer blutenden Masse. Hornhaut in der Mitte von einem zolllangen Melanosarkom perforirt. Exstirpation. Das ganze Innere des Bulbus von Melanose ausgefüllt; von Linse, Glaskörper und Retina keine Spur, von der Cornea nur der Rand erhalten. Sehnerv atrophisch. Nach sechs Monaten noch gesund.

Auch für diesen Fall gilt in Bezug auf die Schwere der Verletzung und die zeitliche Aufeinanderfolge das oben Gesagte.

Aus der vorhergehenden Analyse des vorhandenen Beobachtungsmateriales ergiebt sich, dass von den Fällen, welche als Beleg für die traumatische Entstehung eines

Aderhautsarkoms angeführt worden sind, ein Theil gar nicht als Aderhautsarkom anerkannt werden kann, dass in einem anderen Theil der Zusammenhang in Abrede gestellt werden muss, weil zwischen Ursache und Folge ein viel zu langer zeitlicher Zwischenraum vergangen war; dass in einem weiteren Theil der Fälle der Zusammenhang in Abrede zu stellen oder zu bezweifeln ist, weil die Geschwulst sicher oder vielleicht erst nach der Verletzung ihren Anfang genommen hatte, oder weil die letztere nicht erheblich genug gewesen zu sein scheint, oder endlich, weil es sich um ein zufälliges Zusammentreffen handeln kann; nur in einer sehr kleinen Zahl von Fällen darf auf Grund der Beobachtungen eine traumatische Entstehung mit einer gewissen Wahrscheinlichkeit angenommen werden. Trotzdem möchten wir nicht in Abrede stellen, dass Verletzungen des Auges vielleicht eine bedeutendere Rolle bei der Entstehung der Aderhautsarkome spielen, als sich bis jetzt nachweisen lässt. Wir betrachten es aber als selbstverständlich, was auch wohl allgemein zugegeben wird, dass die Verletzung niemals die directe und alleinige Ursache derselben abgeben kann.

Wir führen hier noch eine Mittheilung von Pfingst (90) an, die sich zwar nicht auf Aderhauttumoren bezieht, aber doch von besonderer Bedeutung ist, weil die betreffenden Tumoren, ein Melanosarkom der Corneoskleralgrenze und ein Sarkom der Thränendrüse sich ziemlich bald nach einer genauer charakterisirten Verletzung entwickelten. Namentlich bei dem ersten Falle scheint es uns kaum möglich, einen Zusammenhang zwischen Verletzung und Tumorbildung zu leugnen. Der Tumor entwickelte sich hier bei einem 57jährigen Mann an einer Stelle der Sklera, mit der sich dieser gegen eine Ofenkante gestossen hatte. Die verletzte Stelle blutete stark und hinterliess einen kleinen rothen Fleck, der nach einigen Monaten sich verdickte und in drei Jahren zu einem erbsengrossen Knoten heranwuchs. Viel eher könnte bei dem anderen Fall an ein zufälliges Zusammentreffen gedacht werden, wo drei Wochen nachdem ein Stück Holz gegen den Orbitalrand geflogen war, ohne eine

Wunde zu machen, als erstes Symptom der Tumorbildung eine auf Diplopie zu beziehende Sehstörung auftrat.

Gerade der erste Fall zeigt aber zur Evidenz, dass weder die Verletzung die alleinige Ursache sein kann, noch dass eine allgemeine Disposition der Gewebe des Körpers oder des Auges zur Tumorbildung annehmbar ist, da sonst die Abtragung mit der Scheere, welche nach einem Recidiv bei ihrer Wiederholung dauernde Heilung herbeiführte, ebenfalls als traumatischer Reiz wirken und ein immer erneutes Wachsthum der Geschwulst erzeugen müsste. Dass dies nicht der Fall ist, deutet unserer Meinung nach auf einen weiteren ätiologischen Factor hin, der in seiner Wirkung örtlich eng begrenzt sein muss.

Wir sind nicht der Meinung und heben dies, um Missverständnissen vorzubeugen, noch einmal besonders hervor, dass mit den oben gezogenen Schlüssen aus dem vorhandenen Beobachtungsmaterial die Frage nach der Bedeutung von Verletzungen oder schweren inneren Entzündungen des Auges für die Entstehung der Aderhautsarkome abgethan wäre. Wir haben bei Besprechung des v. Graefeschen Falles (Fall 8 der I. Serie) eine Hypothese aufgestellt, welche für einzelne Fälle, wo der klinische Verlauf die Annahme eines Zusammenhanges nahe legt, eine Erklärung für denselben geben kann. Da indessen bisher noch kein einzelner Fall bekannt ist, wo aus einem vorherbestehenden Melanom der Iris oder Aderhaut durch eine der in Rede stehenden Gelegenheitsursachen ein malignes Aderhautsarkom entstanden ist, so mangelt dieser Hypothese bisher der thatsächliche Beweis. Noch weniger lässt es sich beurtheilen, ob und wie weit sie etwa verallgemeinert werden kann. Die Entstehung der Aderhautsarkome ist noch ein völliges Räthsel; sie würde weit verständlicher sein, wenn die von Cohnheim aufgestellte Theorie der präexistirenden embryonalen Keime, welche für gewisse Geschwulstformen gewiss sehr wohl berechtigt ist, auch für diese Form anwendbar wäre. Wir würden dann nach einer Ursache forschen müssen, welche den Anlass giebt, dass die ruhenden Keime ins Wachsen gerathen, und in diesem Sinne halten wir die

Betheiligung von Verletzungen oder sonstigen schweren Erkrankungen des Auges für sehr plausibel. Wir möchten sogar sagen, dass wenn diese Entstehung für eine gewisse Zahl von Fällen wirklich sicher bewiesen werden könnte, man wohl daran denken dürfte, sie zu generalisiren. Dann müsste aber immer eine Gelegenheitsursache vorhanden sein. Dass dies der Fall ist, könnte zweifelhaft erscheinen, wenn man bedenkt, dass nach der Fuchs'schen Zusammenstellung nur in 11 % der Fälle eine vorhergegangene Verletzung angegeben ist. Da man aber nicht weiss, in wie vielen Fällen nach einer etwa vorhergegangenen Contusion, welche keine directen Folgen hinterliess, bei Aufnahme der Anamnese genau geforscht wurde, so steht auch dahin, ob eine solche nicht viel häufiger vorhergegangen war. Es dürfte sich daher empfehlen, in Zukunft in allen Fällen von Aderhautsarkom die Anamnese nach dieser Richtung hin möglichst sorgfältig aufzunehmen; dadurch wird es erst gelingen, die Frage nach der Bedeutung der Verletzungen und schweren Entzündungen bei der Entstehung der Aderhautsarkome endgültig zu entscheiden.

Literatur zum 1.—3. Theil.

1) 1809. J. Wardrop, Observations on fungus haematodes or soft cancer. Edinburgh. Deutsche Uebers. von C. G. Kühn. Leipzig. 1817. 17. Fall. S. 81—85.
2) 1824. Travers, Synops. of the diseas. of the eye. 3. ed. p. 425.
3) 1830. Boyer et Roux, Cancer mélané de l'orbite, simulant le fongus haematode; ossification de la rétine; Operation. La lancette franç., Gaz. des Hôp. T. III. Nr. 23.
4) 1831. J. B. Pruscha, Abhandlung über die Melanose des Augapfels. Wien.
5) 1843. Fritschi, Die bösartigen Schwammgeschwülste des Augapfels. Wien. S. 69—70.
6) 1845. Ryba, Melanose des Auges. 2. Fall. Prager Vierteljahrschr. IV. S. 141—147.
7) 1853. Stöber, De la nature cancéreuse de la mélanose de l'oeil. Ann. d'Ocul. XXX. p. 275 ss.
8) 1854. Mackenzie, Pract. treat. on the diseases of the eye. 4. ed.
9) 1858. A. v. Graefe, Zur Diagnose des beginnenden intraocularen Krebses. v. Graefe's Arch. f. Ophthalm. IV. 2. S. 218 ff.

10) 1851 J. Sichel, Iconographie ophthalm. p. 551. obs. 197. —59. Pl. I. IV. Fig. 6.
11) 1861. J. W. Hulke, Melanotic and medullary cancer. Ophthalm. Hosp. Rep. III. p. 279—280.
12) 1862. Gouriet, Cancer de l'oeil et de l'orbite. Gaz. des. Hôp. 35. ann. Nr. 38. p 591.
13) 1862. Klebs, Zur normalen und pathol. Anatomie des Auges. Virch. Arch. XXV. S. 387.
14) 1862. Niessl, Allg. Wiener med. Zeit. Nr. 17. (Nach Fuchs (66) S. 48).
15) 1862. Pagenstecher, Klin. Beobacht. aus der Augenheilanstalt in Wiesbaden. II. Heft. S. 63 u. 66 u. S. 91—93.
16) 1864. A. v. Graefe, Zur Casuistik der Tumoren. v. Graefe's Arch. X. 1. S. 179—184.
17) 1864. v. Hasner, Ueber Krebs des Auges etc. Prager med. Wochenschr. Nr. 49.
18) 1864 Virchow, Die krankhaften Geschwülste. II. Band. —65. S. 249.
19) 1865. M. Landsberg, Beitrag zur Casuistik der Tumoren. v. Graefe's Arch. XI. 1. S. 58—68.
20) 1866. A. v. Graefe, Vereinzeltes über Tumoren. 8. v. Graefe's Arch. XII. 2. S. 237.
21) 1866. J. W. Hulke, A case of fungating infecting melanoid disease originating in a withered eyeball etc. Ophthalm. Hosp. Rep. V. p. 181—184.
22) 1866. J. Z. Laurence, Encephaloid cancer of the eyeball not diagnosed before operation. Ophthalm. Rev. II. Nr. 8. S. 378.
23) 1867. F. Arlt, Bericht über die Augenklinik der Wiener Universität. 1863—65. Wien. S. 8 u. 10.
24) 1867. E. Hart, Fibroplastic melanoid tumour of the eyeball. Path. Transact. XVIII. p. 225—26. Ref. in Ophth. Hosp. Rep. VI. p. 169.
25) 1867. J. Z. Laurence, Tumour of the Choroid. Pathol. Transact. XVIII. p. 223. Ref. in Ophthalm. Hosp. Rep. VI. p. 168.
26) 1867. Schiess-Gemuseus, Melanosarkom, Phthisis bulbi, Verknöcherung. Virchow's Archiv. XXXIX. S. 587 ff.
27) 1867. J. et A. Sichel, De l'énucleo-dissection du globe. Ann. d'Ocul. LVIII. p. 56—64.
28) 1867. Wecker, Traité des malad. des yeux. T. I. p. 519. obs. V.
29) 1868. R. Berlin, Beobachtungen über fremde Körper im Glaskörperraum. v. Graefe's Arch. XIV. 2. S. 328.
30) 1868. A. v. Graefe, Zusätze über intraoculare Tumoren. v. Graefe's Arch. XIV. 2. S. 103—144.
31) 1868. H. Knapp, Ueber Tumoren. Sitzungsber. d. ophth. Ges. v. Zehender's M.-Bl. VI. S. 321.
32) 1868. H. Knapp, Die intraocularen Geschwülste. Karlsruhe.
33) 1868. Lebrun, Trois cas de tumeurs malignes intra-oculaires. Obs. I. Ann. d'Ocul. LX. p. 199—203.
34) 1868. Schüppel, Zur Lehre von der Histogenese des Leberkrebses. Arch. d. Heilkunde. IX. S. 387—405.
35) 1870. H. Berthold, Ein phthisischer Augapfel mit theils erweichtem, theils verknöchertem Chorioidealsarkom. v. Zehender's M.-Bl. VIII. S. 19—24.

36) 1870. Coccius und Wilhelmi, Die Heilanstalt für arme Augenkranke zu Leipzig. Leipzig. S. 70.
37) 1871. E. Berthold, Drei Fälle von Phthisis bulbi in Folge von melanotischem Chorioidealsarkom. v. Graefe's Arch. f. Ophthalm. XVII. 1. S. 185 ff.
38) 1871. Quaglino, Contribuz. alla Stor. clin. dei tumori dell' occhio. Obs. I. Ann. di Ottalm. I. p. 23—25.
39) 1871. B. Socin, Sarcoma corporis ciliaris. Virchow's Arch. LII. S. 550 ff.
40) 1872. Gillette, Relation de deux cas de tumeur fibroplastique de l'orbite. Gaz. de Hôp. 45e ann. No. 107 (obs. I), No. 108 (obs. II).
41) 1872. G. Lawson, A cancerous tumour originating in an eye which had been long lost by some inflammatory affection. Ophth. Hosp. Rep. VII. 3. p. 277 u. p. 285. Nachtrag dazu von Nettleship Ophth. Hosp. Rep. IX. p. 45. (1876.)
42) 1872—73. E. Nettleship, Curators path. Report Ophth. Hosp. Rep. VII. 3. p. 385—389 (case 94), p. 616 (case 135).
43) 1874. J. Hirschberg, Klin. Beobachtungen aus der Augenheilanstalt. Wien. 8.
44) 1874. Mathewson, Case of melanosis of apparent traumatic origin. Transact. of the Amer. ophth. Soc. Vol. II. p. 193.
45) 1874. Steffan, Sarcoma melanodes chorioideae, symp. Iridocyclitis des anderen Auges. Steffan'sche Augenheilanstalt 1873—74, in Bericht über d. Verwalt. d. Medicinalwesens d. Stadt Frankfurt a. M. VIII. S.-A. S. 27.
46) 1875. W. A. Brailey, Curators path. Report. Ophth. Hosp. Rep. VIII. p. 305 (case 544.)
47) 1875. M. Landsberg, Zur Aetiologie und Prognose intra- u. extraocularer Sarkome. Virchow's Arch. LXIII. S. 274 ff.
48) 1875. E. Nettleship, Three cases of malignant tumour presenting some points of unusual interest. Case I. Ophth. Hosp. Rep. VIII. 2. p. 264—267.
49) 1875. Raab, Beiträge z. path. Anatomie d. Auges. v. Zehender's M.-Bl. XIII. S. 239—257.
50) 1876. Brodowski, Eine ungewöhnliche Verschiedenheit secundärer Neubildungen. Virchow's Arch. LXVII. S. 221—227.
51) 1876. J. Hirschberg, Zur sympathischen Reizung und Entzündung. v. Graefe's Arch. f. Ophth. XXII. 4. S. 142—145.
52) 1876. E. Nettleship, The after history of 15 cases of malignant tumour of the eyeball. Ophth. Hosp. Rep. XI. 1. p. 44—46.
53) 1876. Schiess-Gemuseus, Kranke Augen in 30 Bildern. Basel-Genf-Lyon. Fall XVII.
54) 1876. v. Wecker, Graefe-Saemisch's Handb. IV. S. 653—654.
55) 1877. Alt, Ueber ein intraoculares Sarcoma alveolare teleangiectodes mit Knorpelbildung. Arch. f. Augenheilk. VI. S. 1—4.
56) 1877. Knies, 16 Fälle von Aderhautsarkom. Arch f. Augenheilk. VI. S. 170 (Fall 4), S. 182—183 (Fall 12, 13), S. 185 Fall 15, S. 187 (Fall 16).
56a) 1877. Schiess-Gemuseus, Zur Casuistik der Iristumoren Fall IV. Virchow's Arch. LXIX. S. 104.
56b) 1878. Alt, Klin. Bericht über die Knapp'sche Augen- u. Ohrenheilanst. Arch. f. Augen- u. Ohrenheilk. VII. S. 395 ff.

57) 1878. Angelucci, Aderhauttumoren, beobachtet auf der ophth. Klinik in Rostock. v. Zehender's M.-Bl. XVI. S. 402—406.
58) 1878. Carreras y Aragó, Clinica ophtalm. Barcelona. (Cit. nach Fuchs (66). S. 32).
58a) 1878. E. L. Holmes, Dreizehn Fälle von ocularen Geschwülsten etc. Arch. f. Augen- u. Ohrenheilk. VII. S. 301.
58b) 1878 Jany Jahresberichte über die Augenklinik von 1875 bis 1888; von 1886 bis 87 fortges. von Wolffberg. Breslau.
59) 1879. Panas et Remy, Anat. path. de l'oeil. Obs. XIV. p. 48.
60) 1879. Perrin et Poncet, Atlas des malad. prof. de l'oeil etc. Pl. XIV. Fig. 2.
61) 1879. Pflüger, Augenklinik in Bern. Bericht über das Jahr u. 80. 1878, S. 32—35; über das Jahr 1879, S. 29—30.
62) 1880. J. Hirschberg, Ueber Fremdkörper im Augeninneren. Arch. f. Augenheilk. IX. S. 320.
63) 1880. J. Jacobson, Mittheilungen aus d. Königsberger Univ.-Augenklinik. 1877—79 S. 273—277. (Fall 2 u. 3).
64) 1880. H. D. Noyes, Ein Fall von melanotischem Epithelialkrebs etc. Arch. f. Augenheilk IX. S. 140.
65) 1881. W. A Brailey, Curators path. Report. Tumours of eyeball. etc. Ophthalm. Hosp. Rep. X. 2. p. 231—245.
66) 1882. E. Fuchs, Das Sarkom des Uvealtractus. Wien.
66a) 1882. J. Hirschberg, Zur Prognose des Aderhautsarkoms. Virchow's Arch. XC. S. 1 ff.
67) 1882. Mooren, Fünf Lustren ophthalm. Wirksamkeit. Wiesbaden. S. 14—17.
68) 1883. C. J. Kipp, Melanosarcoma of choroid in an eye which 20 years before had suffered from Chorio-retinitis. Transact. of the Amer. Ophthalm. Soc. Vol. III p. 558 (case II).
69) 1884. Chodin, Kurzer Bericht der Univ.-Augenklinik zu Kiew. Westnik ophthalm. Ref. in Michel's J.-B. XV. S. 179.
70) 1885. Vossius, Ein Fall von Tumor chorioideae, welcher unter dem Bilde einer plastischen Iridocyclitis zur Erblindung geführt hatte. v. Graefe's Arch. XXXI. 2. S. 151 ff.
70a) 1885. Pflüger, Univ.-Augenklinik in Bern. Bericht über das Jahr 1883. S. 23—24. S. 27.
71) 1886. W. A. Brailey, Intraocular sarcoma exciting sympathetic disease. Ophthalm. Hosp. Rep. XI p. 53.
72) 1886. W. J Milles, Two cases of intraocular sarcoma producing symp Ophthalm Ophthalm. Hosp. Rep. XI. p. 43—48.
73) 1887. E. Berger, Beitr. z. Anatomie d. Auges im norm. u. pathol. Zustande. Wiesbaden. S. 80 ff.
74) 1887. H Cohn, Mittheilungen aus der Augenklinik. I. Heft. Wiesbaden. S. 21.
75) 1887. E Klebs, Allgem. Pathologie. I. Theil. S. 344.
76) 1887. J. B. Lawford, Cases of intraocular Sarcoma. Ophthalm. Hosp. Rep. XI. p. 400 ss.
77) 1887. Maschke, Ein Beitrag zur Lehre vom Aderhautsarkom. Inaug.-Diss. Königsberg. Fall III. S. 19.
78) 1888. Nepveu, Contribution à l'étude des bactériens dans les tumeurs. Gaz. hebdom. Nr. 18.
79) 1889. R. Deutschmann, Die Ophthalmia migratoria. S. 99.

80) 1890. Hotz, Recovery from sympath. ophth. induced by a sarcoma of the choroid. Journ. of the Amer. med. assoc. 22. febr. 1890. Ref. von Schirmer.
81) 1890. O. Pincus, Zur Casuistik der Chorioidealsarkome. Deutsche med. Wochenschr. Nr. 35.
82) 1891. Freudenthal, Ueber das Sarkom des Uvealtractus. v. Graefe's Arch. f. Ophthalm. XXXVII. 1. S. 138—140, 173.
83) 1891. J. B. Lawford and E. Treacher Collins, Sarcoma of the uveal tract with notes of 103 cases. Ophth. Hosp. Rep. XIII. 2. p. 104 ss.
84) 1892. O. Schirmer, Klin. u. path.-anat. Untersuchungen z. Pathogenese d. sympath. Augenentzündung. v. Graefe's Arch. f. Ophthalm. XXXVIII. 4.
85) 1892. Fr. Whiting, Ein Fall von primärem Sarkom der Regenbogenhaut mit Knochenbildung in der secundär betheiligten Aderhaut. Arch. f. Augenheilk. XXIV. S. 194—205.
86) 1893. Blessig, Germann u. Gagarin, Mittheilungen aus der Petersburger Augenheilanstalt. Heft IV. S. 4.
87) 1894. E. v. Hippel, Ueber Siderosis bulbi etc. v. Graefe's Arch. f. Ophthalm. XL. 1. S. 189.
88) 1894. E. v. Hippel, Ueber recidivirende intraoculare Blutungen, bedingt durch einen Tumor. v. Graefe's Arch. f. Ophthalm. XL. 4. S. 266—275.
89) 1894. Nieden, Ueber sympathische Entzündung in Folge von Sarkom der Chorioidea. Arch f. Augenheilk. XXIX. S. 339—345
90) 1895. Pfingst, Zwei interessante, durch Trauma entstandene Tumoren des Auges. v. Zehender's M.-Bl. XXXIII. S. 252—263.
91) 1895. Vossius, Augenärztl. Unterrichtstaf. H. VII. Taf. VI. Fig. 11.
92) 1896. R. Williams, Melanotic Sarcoma of orbit. Ophth. Rev. XV. p. 367.
93) 1897. Neese, Sarcoma chorioideae carcinomatosum s. alveolare melanoticum. v. Graefe's Arch. f. Ophthalm. XLIII. S. 262—286.
94) 1897. Th. Leber, Ueber die Aderhautsarkome und die Herkunft ihres Pigmentes. v. Graefe's Arch. f. Ophthalm. XLIV. 3. S. 683—700.

Erklärung der Abbildung auf Tafel VI.

Horizontalschnitt des Auges von Fall 7, Aderhautsarkom in einem vorher phthisischen Auge. Celloidinschnitt, durch den Randtheil der Cornea gefallen. Oben, links von der Hornhaut, grosser episkleraler Knoten, unten der von sarkomatös infiltrirtem Gewebe umschlossene Sehnerv. Hinterer Theil der Sklera in Folge der Schrumpfung des Bulbus schräg durchschnitten. Das Innere von verschiedenen, zum Theil nekrotischen Tumorknoten ausgefüllt, deren Randzone meistens dunkel pigmentirt ist. Photographie.

(Der Schluss der Arbeit folgt im nächsten Heft.)

Richtigstellung

zu F. Otto's Publication in v. Graefe's Arch. f. Ophthalm. XLIII. Abth. 2, 3.

Von

Dr. Fukala

in Wien.

Otto hat in seiner Arbeit, 2. Th. S. 325 „Beobachtungen über hochgradige Kurzsichtigkeit, etc." sich nachstehend geäussert: „Wiewohl in Janin's Werke von 1769 nichts über die operative Behandlung der Kurzsichtigkeit zu finden ist, so ist doch aus dem vorhandenen Briefe Desmonceaux's an Janin mit ziemlicher Sicherheit zu schliessen, dass Janin bereits 1772 die operative Behandlung der Kurzsichtigkeit durch Linsenentfernung ausführte; gleichzeitig ist wohl anzunehmen, dass Janin der Erfinder dieser Operation gewesen ist."

An derselben Stelle, S. 328 schrieb Otto ferner: „Interessant ist, wie Beer, der bekanntlich von Fukala anfangs als der Erfinder der operativen Behandlung der Myopie durch Beseitigung der Linse angesprochen wurde, sich zu dieser Frage gestellt hat etc."

Wenn Otto behauptet, dass Janin bereits 1772 die operative Behandlung der Kurzsichtigkeit durch Beseitigung der Linse geübt habe, daher als der Erfinder dieser Operation anzusehen sei, so muss ich darauf erwidern, dass diese Behauptung nicht richtig sein kann. Otto giebt an, dass in Janin's Werk von 1769 nichts über die operative Behandlung der Kurzsichtigkeit zu finden sei. Ich weiss nicht, welches Werk von Janin hier gemeint ist, da ich nur das Werk dieses Autors kenne, welches 1772 erschie-

nen ist. Wenn Otto's Schluss aus dem Brief von Desmonceaux an Janin richtig wäre, so würde doch Janin nicht ermangelt haben, in diesem Werke über die damals von ihm ausgeführten Myopieoperationen zu berichten. Dies ist aber keineswegs der Fall. Hierher gehörig ist nur die vierte Beobachtung Janin's: „Von einer Kurzsichtigkeit, welche sich nach der Operation des Staars in eine Fernsichtigkeit verwandelte." Sie findet sich in deutscher Uebersetzung des erwähnten Buches: „Herrn Johann Janin, Abhandlungen und Beobachtungen über das Auge etc., aus dem Französischen übersetzt, Berlin 1776" auf S. 220:

„Madame Reguillat war von ihrer Geburt an so kurzsichtig, dass sie beim Lesen genöthigt war, das Buch in einer Entfernung von drittehalb Zoll vor den Augen zu halten. Ihr Gesicht blieb in diesem Zustand bis zum 70. Jahre, da sich alsdann in beiden Augen ein Staar zeigte. Da derjenige des linken Auges mehr Fortgang gemacht hatte, so zog ich ihn zu Anfange des Augustmonats 1769 heraus" .... „Das Gesicht dieser Dame verbesserte sich so, dass sie das Vergnügen hatte, die entferntesten Gegenstände weit besser als vorher unterscheiden und ohne Brillen lesen zu können ...." (S. 223): „Der Staar des rechten Auges nahm so zu, dass das Gesicht desselben bald verloren ging. Aber weil das wenige Licht, welches ihr vorschimmerte, die deutliche Wahrnehmung des anderen Auges verhinderte, so bat sie mich auch diesen Staar herauszunehmen, welches ich auch im Julius 1770 that ....." „Das Gesicht dieses Auges besserte sich in eben der Gradation, als dasjenige des rechten ..."

Man sieht also daraus, dass es sich bei Janin um eine Staaroperation an einem hochgr. myopischen Auge und nicht um eine beabsichtigte operative Behandlung der Myopie gehandelt hat, und kann ihn daher keinesfalls nach Otto als den Erfinder der Myopieoperation bezeichnen; letzteres um so weniger, als Boerhave schon 60 Jahre früher (1708), öffentlich vorgetragen hat, wieso es komme, dass myopisch gewesene Staaroperirte ohne Gläser gut sehen. (S. Vorrede zu H. Boerhavens Abhandl. von Augenkrankh., deutsche Uebersetzung, 2. Aufl. 1759, und S. 276.)

Kurzsichtige Staaroperirte hat es selbstverständlich zu allen Zeiten gegeben, wiewohl die Fälle nicht publicirt worden sind; Janin's Veröffentlichung hat die Aufmerksamkeit seiner Zeitgenossen und späterer Aerzte auf sich gelenkt, und die späteren Angaben von Desmonceaux, Wenzel, Richter, Beer, Radius u. A. haben sich sämmtlich auf Janin's Fall bezogen. Sicher ist es aber, dass keiner der von Otto erwähnten Autoren eine beabsichtigte und erfolgreiche Operation der Kurzsichtigkeit publiciert hat; Thatsache ist ferner, dass Niemand ein ähnliches operatives Verfahren zu einer methodischen Operationsweise erhoben hat; dies gilt auch von der Discission.

Ebenso wenig ist Otto's Behauptung richtig, dass ich anfangs Beer für „den Erfinder der Myopie-Operation" erklärt hätte. Ich habe ja ausdrücklich in meiner Veröffentlichung „Heilung höchstgradiger Kurzsichtigkeit 1896" S. 22 von Beer geschrieben: „Zur wirklichen Ausführung zum Zwecke der Heilung der Myopie ist es jedoch nicht gekommen". Im gleichen Sinne habe ich mich auch in meinem früheren Aufsatz „Beitrag zur Geschichte der operativen Behandlung der Myopie", Archiv f. Augenheilk. XXIX, S. 46, ausgedrückt.

Im Interesse der Wahrheit habe ich mich entschlossen, um gütige Aufnahme dieser Richtigstellung zu ersuchen.

Berichtigung.

In meiner Arbeit: „Beitrag zur Kenntniss der Beziehungen zwischen dem Ganglion ciliare und der Pupillarreaction", dieses Archiv, Band XLIV, Abtheilung 3, Seite 531, 7. Zeile von unten soll es heissen:

(Taf. IX, Fig. 9) und nicht Fig. 10.

St. Bernheimer.

E. v. Hippel[1]) entdeckte Eigenschaft des Pigmentepithels, in der Umgebung vorhandenes, vom Haemoglobin abgespaltenes Eisen aufzunehmen und festzuhalten, so dass es durch Blaufärbung mit Ferrocyankalium und HCl nachgewiesen werden kann. Untersucht man Augen mit Aderhauttumoren, in welchen es vor einiger Zeit zur Entstehung von intraocularen Blutungen gekommen ist, so findet man das aus dem Haemoglobin frei gewordene Eisen im Pigmentepithel und seinen Abkömmlingen, daneben auch in der abgelösten Retina und der Pars ciliaris abgelagert, und es ist höchst überraschend, wie intensiv in solchen Fällen der aus dem Blute stammende Eisengehalt dieser Gebilde werden kann. Da die Stromazellen der Chorioidea, wenigstens unter den hier in Betracht kommenden Verhältnissen, eisenfrei bleiben, so stellt das Auftreten der Blaufärbung eine scharfe Reaction dar, um die vom Pigmentepithel herstammenden Zellen zu erkennen.

Die Untersuchung solcher Präparate, die durch andere Methoden ergänzt wurde, lieferte überraschende Ergebnisse, die auf die Herkunft und das Schicksal der Pigmentzellen und die Entstehung der melanotischen Pigmentirung ein neues Licht werfen.

Um Missverständnissen zu begegnen, möchte ich aber im voraus bemerken, dass ich die Fähigkeit, Eisen aus der Umgebung aufzunehmen, nicht für eine Eigenschaft halte, welche principiell ausschliesslich gewissen Gewebsbestandtheilen epithelialer Natur und Herkunft zukommt.

An so behandelten Präparaten sieht man sofort, dass die die Gefässe begleitenden Pigmentzellen des Tumors zum grossen Theil eine ganz intensive Eisenreaction geben. Diese Zellen sind aber nicht nur in der Umgebung der Gefässe in das Gewebe infiltrirt, sondern auch in

[1]) E. v. Hippel, Ueber Siderosis bulbi und die Beziehungen zwischen siderotischer und haematogener Pigmentirung. v. Graefe's Archiv f. Ophthalm. XL. 1. (1894.) S. 254 ff.

Menge in die Gefässwand selbst und in das Gefässlumen, zwischen die dasselbe ausfüllenden rothen Blutkörperchen eingelagert; nicht selten findet man sie auch im Durchtritt durch die Gefässwand begriffen. Da nicht daran zu denken ist, dass diese Zellen von aussen her, durch den Blutstrom, in das Auge eingeführt werden, so müssen sie aus dem Gewebe der Geschwulst in das Gefässlumen eingewandert sein. Betrachtet man nun die Art der Vertheilung dieser Zellen über den Tumor, so kann kein Zweifel sein, dass diese in der reichlichsten Menge an der Oberfläche angehäuften blaugefärbten Zellen von hier aus in den Tumor einwandern, sich längs der Blutgefässe und in deren Nähe weiter verbreiten und durch Einwanderung in die Gefässe wenigstens zu einem gewissen Theil das Auge wieder verlassen. Neben diesen stark eisenhaltigen Zellen finden sich auch einige von sonst gleichem Verhalten mit geringerem Eisengehalt oder ganz ohne einen solchen; in anderen Theilen der Geschwulst können sie die überwiegende Menge bilden oder eisenhaltige Zellen fehlen hier ganz.

Als Quelle des Eisengehaltes ergab sich in solchen Fällen regelmässig eine Blutung in den subretinalen Raum und an die Aussenfläche des Tumors. Zwischen den rothen Blutkörperchen lagen zahlreiche mehr oder minder stark eisenhaltige Zellen, die neben meist groben Pigmentkörnchen veränderte rothe Blutkörperchen einschlossen. Diese Zellen sind mit Bestimmtheit als Abkömmlinge des Pigmentepithels anzusprechen, welches die gegenüber liegende Aderhaut und die Oberfläche des Tumors überzieht. Die Zellen des ersteren sind gelockert, in Ablösung begriffen und haben dasselbe Aussehen wie die im subretinalen Raum enthaltenen, und diejenigen, welche die Aussenfläche des Tumors bedecken. Insbesondere finden sich in ihrem Inneren die charakteristischen kleinen, stäbchenförmigen Pigmentkrystalle, welche dem normalen Pigmentepithel zu-

Ueber die bei Aderhautsarkomen vorkommende Phthisis des Augapfels und über die Bedeutung von Verletzungen bei der Entstehung dieser Geschwülste.

Von

Prof. Th. Leber und Dr. A. Krahnstöver

in Heidelberg.

(Schluss [1]).)

Hierzu Tafel VII—IX.

III. Phthisis bulbi bei vorherbestehendem Aderhautsarkom.

Wir stellen zunächst aus der Literatur in zeitlicher Reihenfolge diejenigen Fälle zusammen, bei welchen die Phthisis bulbi entweder sicher secundär war oder wo dies doch unserer Meinung nach mit überwiegender Wahrscheinlichkeit angenommen werden kann. Einige derselben sind schon im ersten Abschnitte besprochen, wobei gezeigt wurde, dass sie hierher zu rechnen sind, wir geben daher am gehörigen Ort nur die betreffenden Hinweisungen. Auch genügt es hier, im Allgemeinen an die zahlreichen oben mitgetheilten Fälle ganz unsicherer Entstehung zu erinnern, von denen ebenfalls ein Theil hierher gehören mag.

III. Serie.

Fälle von Phthisis bulbi bei vorherbestehendem Aderhautsarkom.

Fall 1, von Mackenzie (8), Fall 647 des Autors, p. 729—730. 1854.

41jähriger Mann. Vor neun Jahren Abnahme des Sehvermögens am L. Auge und bald danach vollständige Erblindung.

[1]) Der Anfang der Arbeit findet sich im vorhergehenden Heft S. 164—227.

Bulbus geschrumpft, noch ein Rest der Cornea, Cataract. Auf der nasalen Seite ein erbsengrosser episkleraler Tumor. Nach partieller Abtragung des letzteren rascheres Wachsthum. Drei Monate nachher Exstirpation des Bulbus.

Anatomische Untersuchung: Bulbus atrophisch mit grossem episkleralem Tumor auf der nasalen Seite. Cornea stark verkleinert, noch durchsichtig; Linse verkalkt, ihre Kapsel verdickt. Keine Spur von Iris, aber noch Reste des Ciliarkörpers und der Chorioidea. An der Innenfläche der letzteren eine Knochenlamelle. In der Papille einige Kalkablagerungen. Das ganze Innere mit melanotischer Masse ausgefüllt, daneben Theile von anderer Beschaffenheit. Opticus atrophisch.

Fall 2—4, von v. Graefe (9). 1858.

Drei Fälle, wo anfangs ein Aderhauttumor diagnostiert wurde, weil dicht hinter der abgelösten Netzhaut Aderhautgewebe zu sehen und kein Schlottern der Netzhaut bei Augenbewegungen zu bemerken war, wo dann später die Diagnose zweifelhaft wurde, weil Phthisis bulbi hinzutrat. Zu anatomischer Untersuchung bot sich noch keine Gelegenheit. (Eine Abbildung Liebreich's im Atlas der Ophthalmoskopie bezieht sich auf einen dieser Fälle). Nach späteren Erfahrungen dürfte es sich wohl um Aderhauttumoren mit secundärer Phthisis gehandelt haben.

Fall 5, von J. Siehel (10). 1859. Vergl. II. Serie Fall 10.

Ist wegen der nach dem Versuch einer Abtragung eingetretenen Phthisis bulbi auch hierher zu rechnen.

Fall 6, von Pagenstecher (15). 1862.

36jähriger Mann. Fünf Jahre vor der ersten Untersuchung Empfindlichkeit des L. Auges und zeitweises Thränen, aber erst seit $^1/_2$ Jahr Abnahme des Sehvermögens. Netzhautablösung. Im folgenden Jahr glaukomatöse Entzündung mit heftigen Schmerzen und absoluter Amaurose. Im Herbst desselben Jahres beginnende Atrophie des Bulbus, quadratische Form, Weichheit, Ektasieen der Sklera, Iridocyclitis mit Mydriasis. Rechts beginnende sympathische Iridochorioiditis, Glaskörpertrübungen und Netzhauthyperaemie. Enucleation schwierig wegen Verwachsung des Bulbus mit der Tenon'schen Kapsel. Danach allmähliche Besserung der sympathischen Ophthalmitis.

Anatomische Untersuchung: (Arn. Pagenstecher). Bulbus stark geschrumpft. Bei der Eröffnung entleert sich sanguinolente Flüssigkeit. Haselnussgrosser Tumor der Chorioidea,

vom Ciliarkörper bis zur Papille reichend. Totale Netzhautablösung, geringe Reste von Glaskörper. Vordere Kammer seicht. Iris mit der Linsenkapsel und Cornea durch Schwarten verwachsen, die sich auch auf die Hinterfläche der Linse ausdehnen.

Das Centrum der Geschwulst aus einer bröckeligen Masse gebildet, die aus zerfallenen Zellen, Fettkörnchen, Cholestearin und Pigment besteht. Trotz der Bedenken Schirmer's (84) S. 106, hat uns die Mittheilung sowohl mit Rücksicht auf den klinischen Verlauf als den Sectionsbefund keinen Zweifel gelassen, dass hier ein Aderhautsarkom vorlag.

Fall 7, von v. Graefe (20). 1866.

Mann. Mehrmonatliche Sehstörung, nach $^1/_2$ Jahr Entzündung mit heftigen Schmerzen. Auge mässig verkleinert, die vordere Hälfte stark abgeflacht, Cataracta accreta, grosse Schmerzhaftigkeit bei Betastung. Enucleation. Melanotisches Aderhautsarkom und geschrumpfte Producte secundärer Chorioiditis. Ein mehrere Linien langer Geschwulstzapfen begleitete den Opticus.

Fall 8, von Hulke (21), Vergl. Fall 11 der I. Serie. 1866.

Fall 9, von J. u. A. Sichel (27). 1867.

20jähriges Fräulein. R. Auge in der Kindheit oft entzündet gewesen und dadurch erblindet, seit etwa zehn Jahren amaurotisch. Seit vier Jahren nimmt es an Umfang zu und macht seit längerer Zeit heftige Schmerzen.

Auge vollständig atrophisch, von vorn nach hinten abgeplattet, fast viereckig, hart; auf der lateralen Seite ein episkleraler Tumor. Nach der Exstirpation fällt die Kleinheit des Bulbus auf, der nur etwa $^1/_3$ der ganzen Masse ausmacht. Rest einer durchsichtigen Cornea von 5 mm Höhe und 8 mm Breite. Tiefe Muskeleindrücke. Ausgedehnte episklerale Wucherungen. Opticus atrophisch, ein kleiner Geschwulstknoten dringt zwischen ihn und seine Scheide ein. Die intra- und extraoculare Geschwulst melanotisch mit fibrösen Septen. Trichterförmige Netzhautablösung. In der Spitze des Trichters eine rundliche, steinharte Masse von ockergelber Farbe, in eine fibröse Kapsel eingeschlossen. Im vorderen unteren und vorderen oberen Theil des Bulbus je ein Hohlraum, der mit breiiger, bräunlicher, Cholestearinkrystalle enthaltender Masse gefüllt ist. Die Verfasser nehmen an, dass das Melanosarkom nach aussen durchgebrochen sei und durch Compression des Bulbus die Phthisis bewirkt habe. Auch

wir möchten die Phthisis bulbi für secundär halten, weil das phthisische Auge die Merkmale bot, welche v. Graefe für diese Form so prägnant geschildert hat, die Abplattung von vorn nach hinten und das starke Hervortreten der Muskeleindrücke, und wegen des Auftretens der ockergelben, harten Masse mit umgebendem Bindegewebe, die wir für einen in regressiver Metamorphose begriffenen abgekapselten Geschwulstknoten halten möchten, wofür die genannte Farbe nach unseren Erfahrungen charakteristisch ist. Doch möchten wir die Entstehung der Phthisis weniger auf Compression durch die extraoculare Wucherung, als auf eine intraoculare Entzündung zurückführen. Ueber die Bedeutung der in der Kindheit aufgetretenen Erblindung sprechen sich die Verfasser nicht aus. Schwerlich war dieselbe schon durch einen Beginn von Tumor bedingt, weil Aderhauttumoren im kindlichen Alter zu den grössten Seltenheiten gehören. Es ist also wahrscheinlicher, dass die Erblindung in der Kindheit durch eine andere Krankheit, vermuthlich durch recidivirende Hornhautentzündungen verursacht war, die bei dem oben geschilderten Zustande der Cornea vermuthlich noch nicht zu Phthisis bulbi geführt hatten. Es liegt natürlich kein Grund zur Annahme vor, dass diese Hornhautentzündungen eine Disposition zu späterer Geschwulstbildung herbeigeführt hätten, es handelt sich wohl nur um ein zufälliges Zusammentreffen.

Fall 10, von Schiess-Gemuseus (26), vergl. Fall 12 der I. Serie. 1867.

Fall 11, von Knapp (32), Fall 12 des Autors. 1868.

44jähriger Mann. Seit sieben Jahren am L. Auge erblindet, seit einigen Monaten Schmerzen. Iridektomie. Nach drei Wochen Iridochorioiditis mit Drucksteigerung constatirt. In den darauf folgenden zwei Jahren allmähliches, in der letzten Zeit rascheres Hervorwuchern einer Geschwulst in der Gegend des Auges. Bulbus geschrumpft, weich, durch einen grossen, höckerigen Secundärtumor ganz nach aussen verdrängt; Cornea verkleinert und getrübt. Exstirpation. Der phthisische Bulbus von melanotischer Masse ausgefüllt, die sich nach hinten durch eine Oeffnung in der Sklera in einen hühnereigrossen, weniger stark pigmentirten Tumor fortsetzt. Cornea auf $^1/_4$ verkleinert, ausser Resten der Linse der ganze Bulbusinhalt in den Tumor aufgegangen, der ein vorwiegend rundzelliges Melanosarkom darstellt.

Knapp wagt nicht sicher zu entscheiden, ob schon die anfängliche Sehstörung durch die Geschwulst verursacht war, hält es aber für das Wahrscheinlichere, worin wir ihm vollkommen beistimmen. Es dürfte sich wohl sicher um einen primären Tumor mit Secundärglaukom und späterem Uebergang in Phthisis bulbi handeln.

Fall 12, von H. Berthold (35). 1870.

Ein 45jähriger Mann stellte sich vor mit schmerzhafter Phthisis bulbi des L. Auges. Es wurde ein Tumor im Inneren vermuthet, weil die Schmerzen auch nach dem Eintritt der Phthisis bulbi fortdauerten. Sonst keine Anamnese. Enucleation.

Bulbus verkleinert, geschrumpft, sagittaler Durchmesser 17 mm, Querdurchmesser vorn 19, hinten 15 mm. Cornea abgeflacht, sie und die Sklera verdickt; Iris von Rundzellen infiltrirt, der Cornea und Linse anliegend; zwischen ihr und der vorderen Kapsel eine Bindegewebsschicht; die Linse verschoben. Hinten ein aus der Chorioidea hervorgehender, 10 mm grosser Tumor. Derselbe stellt in der Peripherie ein deutliches Spindelzellensarkom dar mit zahlreichen Knochenschüppchen, in der Mitte ist er verkalkt. Er enthält zwei mit schmutzig gefärbter Masse erfüllte Hohlräume. Nach HCl-Behandlung zeigt der verkalkte Theil nur Reste von Kernen. Die Retina verliert sich in dem Tumor und wird vorn wieder sichtbar; ihr Gewebe degenerirt, mit Kalk durchsetzt. In der Sklera kleine Reste von rundlichen und spindelförmigen Sarkomzellen. In der Aequatorialgegend erstreckt sich von der Chorioidea ein 2 mm langer, 1 mm breiter bräunlicher Streif in die Sklera hinein, der neben pigmentirten und nicht pigmentirten Zellen auch kleine Knochenschüppchen enthält. Sonst ist die Sklera ausser einer diffusen Verkalkung wenig verändert.

Fuchs (66), S. 153 will diesen Fall nicht als Sarkom gelten lassen, sondern hält ihn für eine vorherbestehende Phthisis bulbi, zu der später eine entzündliche Neubildung hinzutrat. Bestimmend ist für ihn u. A. der Umstand, dass Berthold auf Grund seiner Beobachtung auch die in Verknöcherung übergehenden chorioiditischen Exsudate als Geschwulstbildung ansehen möchte. So irrthümlich auch diese Ansicht ist, so sind wir bei wiederholter genauer Durchsicht des Sectionsbefundes zuletzt doch zu der Ueberzeugung gekommen, dass Berthold's Auffassung seines Falles nicht wohl zu beanstanden ist, weil ein für das blosse Auge erkennbarer, aus der Chorioidea entspringender Tumor

vorlag, der als schönes Spindelzellensarkom bezeichnet wird, und weil Anfänge von secundärer Geschwulstbildung an der Sklera vorhanden waren.

Die partielle Ossification in der Randzone und die Verkalkung des vermuthlich nekrotischen Kernes stehen mit der Annahme eines Tumors nicht im Widerspruch; die Nekrose hat im Gegentheil eine später noch zu besprechende Bedeutung für die Entstehung der Phthisis.

Dagegen stimmen wir Fuchs (S. 158) bei, wenn er zwei von E. Berthold mitgetheilte Fälle (37) nicht für Sarkome anspricht, sondern für entzündliche Bindegewebsneubildungen. Der erste betrifft anscheinend einen angeborenen Hydrophthalmus mit Ausgang in Phthisis bulbi nach einer Verletzung und mit zeitweisen Schmerzen, die im 13. Lebensjahr die Enucleation veranlassten (vergl. Fall 5 der II. Serie); der zweite ein phthisisches Auge nach Erblindung im Kindesalter, gleichfalls mit Schmerzen, im 20. Lebensjahr enucleirt. Beide Male ist nach der Krankengeschichte wohl nicht an Aderhautsarkom zu denken.

Fall 13, von Brailey (46). 1875.

43jähriger Mann. Allmähliche Erblindung innerhalb von sechs Wochen. Drei Monate später schmerzhafte Entzündung und nach einem weiteren Monat Vergrösserung des Auges. Im nächsten Jahr neuer Anfall von Entzündung. Zehn Monate nach Beginn der Erkrankung Exophthalmus, die Gegend der Cornea von einer trockenen Borke eingenommen, von geschwollener und injicirter Bindehaut umgeben. Lidspalte 2″ lang und $1^1/_2$″ weit. Tumor hinter dem Auge zu fühlen. Exstirpation, die nicht mehr rein ausführbar ist, Tod durch Nachblutung in wenigen Tagen.

Der Bulbus findet sich hinter der erwähnten Borke, etwas geschrumpft und vollständig von mässig pigmentirter Tumormasse ausgefüllt. Sklera überall erhalten, keine makroskopische Communication mit der extraoculären Tumormasse, welche die ganze Orbita eingenommen hat.

Es handelt sich hier offenbar um eine Compression des Bulbus durch die Orbitalgeschwulst und um Hornhautperforation durch Vertrocknungskeratitis.

Fall 14, von M. Landsberg (47). 1875.

27jähriges Mädchen. Vor sieben Jahren heftige Kopfschmerzen und vier Wochen später schmerzhafte Entzündung im R. Auge und dessen Umgebung, darauf Abnahme des Seh-

vermögens innerhalb eines Jahres bis nur Handbewegungen wahrgenommen wurden; gleichzeitig Verkleinerung des Auges. Später im inneren Augenwinkel ein Knoten, der das Auge nach oben aussen drängt. Nach zwei Jahren absolute Amaurose. Anfangs langsames Wachsthum des Tumors, seit sechs Monaten durch eine Verletzung rapide Zunahme.

Pflaumengrosse Geschwulst, welche den atrophischen Bulbus nach oben aussen und hinten drängt. Exstirpation der die ganze Orbita ausfüllenden Geschwulst mit dem Bulbus.

Virchow diagnosticirte ein Melanosarkom. Zwei Jahre später Localrecidiv, das exstirpirt wurde. Drei Jahre danach ein weiterer kleiner Knoten nach dessen Entfernung bis zur Publication kein Rückfall auftrat.

Auf Veranlassung von Virchow angestellte weitere Nachforschungen bestätigten nur die Richtigkeit der Annahme Landsberg's, dass die ersten Krankheitssymptome schon durch den Beginn des Aderhautsarkoms bedingt waren, dass die Phthisis somit als Folge des Sarkoms zu betrachten ist.

Fall 15, von v. Wecker (54). 1876.

72jährige Frau. Vor drei Jahren am rechten Auge rascher Verlust des Sehvermögens, dann heftige Entzündung und Schrumpfung des Bulbus. Nach zwei Jahren Hervorwuchern von kleinen schwarzen Knötchen. Enucleation. Das Innere des stark phthisischen Auges von Melanosarkom ausgefüllt. Kein makroskopischer Durchbruch der Sklera; ein Zusammenhang der äusseren Knoten mit dem intraocularen Tumor nicht nachweisbar.

Fall 16, von E. Nettleship (52), Fall 8 des Autors, p. 45. 1876.

53jährige Frau. Wachsthumsdauer der Geschwulst mehr als fünf Jahre. Sehvermögen im Verlauf von einem Jahr unter glaukomatösen Erscheinungen verloren. Drei Jahre vor der Enucleation wurde gerathen abzuwarten, da das Auge schrumpfen würde, was auch eintrat. Später trat aber eine abnorme Prominenz auf und das geschrumpfte Auge wurde durch eine retrobulbäre Geschwulst vorgetrieben. Exstirpation unrein, wegen Erkrankung des Opticus. Baldiges Recidiv, das sich von der Orbita noch weit über die Stirn und das Gesicht ausdehnte; Tod ein Jahr nachher.

Fall 17, von Angelucci (57). 1878.

33jährige Frau. Vor neun Jahren am L. Auge ohne Schmerzen erblindet. $^1/_4$ Jahr später R. schmerzhafte Entzündung und Seh-

störung; an diesem Auge an Iritis ohne Erfolg behandelt, auch mit Iridektomie, und als unheilbar entlassen. Damals am L. verkleinerten Auge noch Lichtschein erhalten. Jetzt unter Schmerzen in Auge und Kopf Bulbus allmählich hervorgetreten. $^1/_2$ Jahr später Exstirpation der Geschwulst und des von ihr verdeckten, geschrumpften Bulbus. Auge fast ganz von Tumor ausgefüllt. Sklera stellenweise verdünnt oder durchbrochen. Linse noch zu erkennen. Im hinteren Theil ein Stückchen neugebildeten Knochens. Sehnerv von Sarkom durchwachsen. Structur des Tumors Spindelzellensarkom.

Der Verfasser spricht sich über die Entstehung der Phthisis nicht aus; wir halten sie für secundär. Da das L. Auge zur Zeit der rechtsseitigen Iritis schon verkleinert war, dürfte es sich um sympathische Ophthalmitis durch Iridocyclitis bei vorherbestehendem Tumor handeln, ähnlich unserem Fall Lohrengel (32).

Fall 18, von Panas und Remy (59). 1879.

48jährige Frau. Angeblich R. Beginn von Cataract, nachher schmerzlose Verdunklung am gleichen Auge, die nach $1^1/_2$ Jahren zuerst langsamer und zuletzt rascher zu vollständiger Amaurose führt. Die Erblindung schritt von oben nach unten vorwärts. Das Auge soll damals kleiner geworden sein. Vier Monate später glaukomähnliche Anfälle.

Status praesens: Auge verkleinert, stark injicirt, Lider ödematös. Cornea kleiner, aber durchsichtig, Pupillarmembran, Iris rostfarbig; Druck erhöht; aussen bläuliche Vorwölbung der Sklera. Enucleation.

Cornea gefaltet. Iris und Ciliarfortsätze gehen ohne scharfe Grenze in den melanotischen Tumor über, der von der medialen Seite der Chorioidea ausgegangen zu sein scheint und hinten mit der Papille verwachsen ist. Von der Retina nichts erhalten.

Fall 19, von Perrin und Poncet (60). 1879.

Sarkom der Chorioidea von mehrjähriger Dauer, welches zuletzt Atrophie des Bulbus herbeigeführt hatte. Scharf begrenzter Tumor, von ziemlich fester Consistenz, mit kleinen Erweichungsheerden, kleine, nicht pigmentirte Zellen. Die erweichte Masse färbt sich stark mit Carmin und enthält stellenweise Kerne, die von denen der anderen kleinen Zellen verschieden sind und sogenannten Myeloplaxen angehören. Letztere sind viel weniger resistent als das eigentliche Sarkomgewebe, wodurch an gewissen Stellen ein amorphes, körniges Aussehen entsteht.

Fall 20, von J. Jacobson (63), Fall 2 des Autors. 1880.

60jähriger Mann. Seit drei Jahren Abnahme des Sehvermögens, seit $1^1/_2$ Jahren Erblindung links. Vor einem Jahr ein Knötchen auf der Cornea, nach dem Versuch der Abtragung rasch gewachsen. Fungus. Exenteration der Orbita. Bulbus etwas verkleinert, vollständig mit derber Geschwulstmasse infiltrirt, stellenweise buckelig, der vorderen Fläche des pilzförmigen Tumors aufsitzend. Wenig pigmentirtes Spindelzellen- und Fibrosarkom.

Fall 21, von E. Fuchs (66), Fall XXI des Autors. 1882.

60jähriges Frauenzimmer. Vor zwei Jahren Entzündung am L. Auge, welches danach erblindete, zeitweise Schmerzen; seit drei Monaten Tumor neben dem Auge. Bulbus kleiner und etwas viereckig, stark nach auf- und einwärts gedrängt, wenig beweglich. Hornhaut trübe und abgeplattet. Exenteratio orbitae. Nach einem Jahr noch gesund.

Anatomischer Befund: Bulbus verkleinert und von vorn nach hinten abgeflacht, an seiner hinteren Fläche ein grosser Geschwulstknoten. Das Innere fast ganz von Sarkommasse erfüllt. Keine Zeichen von früherer Hornhautperforation. Iris um das Vielfache verdickt, in den Ciliarfortsätzen zahlreiche, bis halblinsengrosse Knoten. Aderhaut überall von kleineren und grösseren Knoten durchsetzt. Der grösste, von Haselnussgrösse, besteht aus kleinen Rundzellen, deren Protoplasma schwer abzugrenzen ist, während die grossen Kerne sehr deutlich sind; zahlreiche weite Blutgefässe, blutgefüllte Lacunen und haemorrhagische Heerde, fast keine Pigmentirung. Kleinere Knoten fast schwarz pigmentirt, bestehen aus Spindelzellen, andere aus kleinen Rundzellen. Die ganze extraoculare Geschwulst ist pigmentfrei. In der Nähe des Opticus ist die Chorioidea von Exsudatschwarten, welche dünne Knochenblättchen enthalten, bedeckt.

Fuchs entscheidet sich, wohl mit Recht, für secundäre Phthisis, wegen der ausgesprochenen Verkürzung der sagittalen Achse des Bulbus, welche schon v. Graefe als Merkmal hervorgehoben hat, wegen des Mangels einer Ursache für primäre Atrophie und weil im vorderen Bulbusabschnitt cyclitische Schwarten fehlen und somit auch eine spontane Iridocyclitis nicht angenommen werden kann.

Fall 22, von Vossius (70). 1885.

56jährige Frau. Seit zwei Jahren Abnahme des Sehvermögens, seit $1^3/_4$ Jahren Erblindung und starke Schmerzen

am L. Auge. Alle Erscheinungen der Iridocyclitis plastica: Hornhaut matt, getrübt, vordere Kammer stark abgeflacht, Bulbus eher weich, also Uebergang zu Phthisis. Enucleation. Intraocularer Tumor mit secundären Tumoren der Episklera und innerhalb der Duralscheide des Opticus. Im Centrum der intraocularen Geschwulst eine „structurlose", nekrotische Parthie, in welcher mit Haematoxylin nur vereinzelte Kerne schwach gefärbt sichtbar werden. Zwischen dem nekrotischen Gebiet und der übrigen Tumormasse mehrere Reihen von Pigmentklumpen ohne Kernfärbung; die Körnchen von verschiedener Nuance, hellrostbraun bis dunkelbraun. Im nekrotischen Bezirk ähnliche Körnchen, auch Haematoïdinkrystalle. Im vordersten Abschnitt des Tumors ein sehr dünnwandiges, grosses, thrombosirtes Gefäss und in dessen Umgebung eine frische Haemorrhagie. Am Rande dieses vordersten Bezirkes und in der Basis der Geschwulst Haufen von gelblichen bis braunen Pigmentkörnchen.

Der Tumor ist von der ununterbrochenen Glaslamelle der Chorioidea bedeckt. Vorderfläche der Iris und Pupille von kernreichem Bindegewebe überzogen; in der hinteren Kammer cyclitische Schwarten.

Wir haben diesen Fall hier mit aufgenommen, obwohl noch keine ausgesprochene Schrumpfung vorlag, weil die dabei gefundene ausgedehnte Nekrose der Geschwulst, wie sich weiter ergeben wird, von besonderem Interesse ist.

Fall 23, von W. A. Brailey (71). 1886.

29jährige Frau. Seit zwei Jahren Gesichtsfeldbeschränkuug am L. Auge nach aussen, seit einem Jahr vollständige Erblindung. Keine Schmerzen. Seit drei Wochen Abnahme des Sehvermögens R. L. Auge in Schrumpfung, aber $T'+1$; Cornea flach, getrübt und vascularisirt; Pupillarverschluss. R. Iridocyclitis sympathica mit Papillitis. Enucleation. Stark pigmentirtes Sarkom der Chorioidea nach oben innen von 10 mm Durchmesser. Netzhaut trichterförmig abgelöst. Tumor besteht aus kleinen, zum Theil stark pigmentirten Rundzellen. Opticus mit Pigmentzellen infiltrirt. Die übrige Chorioidea und der Ciliarkörper bieten die Zeichen der von Brailey beschriebenen malignen Entzündung, welche sympathische Ophthalmitis hervorruft; Iris gleichfalls entzündlich verändert. Nach neun Monaten sympathische Ophthalmitis vollständig geheilt.

Milles, welcher diesen Fall ebenfalls zu beobachten Gelegenheit hatte, giebt an (72) p. 43, dass dabei eine Hornhaut-

perforation vorhanden gewesen sei. Brailey sagt nichts davon und nach seinem Bericht über den Verlauf und den anatomischen Befund ist es auch nicht wahrscheinlich, dass eine solche vorhanden war, so dass die Angabe von Milles vielleicht auf einer Verwechslung beruht.

Nachstehenden Fall führen wir ohne Nummer an, da wir bezweifeln, dass es sich um Sarkom handelt.

Fall, von W. J. Milles (72). 1886.

40jährige Frau. Seit mehreren Monaten Abnahme des Sehvermögens von links her, seit sechs Wochen Anfall von heftigen Schmerzen im L. Auge mit Erbrechen und Lidschwellung. Keine Verletzung. Patientin sonst gesund. Vater an Lungenphthise gestorben. Auge atrophisch, Cornea getrübt, Iris nicht zu sehen, Druck herabgesetzt, kein Lichtschein. Enucleation.

Cornea klein und verdickt, Sklera gleichfalls verdickt, keine Perforation nachweisbar, Iris mit Cornea verwachsen, Linse fehlt. Kleiner Tumor auf der Chorioidea von 4 mm Höhe neben der Papille, vor ihm im Glaskörperraum eingedickter, verkäster Eiter. Tumor sehr stark pigmentirt, nur am Rande aus Rundzellen bestehend, mit Neigung zur Bildung von Spindelzellen und fibrösem Gewebe. Die übrige Chorioidea und die eine Hälfte des Ciliarkörpers entzündet und durch Rundzelleninfiltration verdickt. Rest von Retina nahe der Papille. Der Opticus enthält unregelmässig zerstreutes Pigment.

Eine Woche nach der Operation Iritis serosa, kleines Recidiv in der linken Orbita. Exenteratio orbitae 24 Tage nach der Enucleation. Besserung der Iritis. Entlassung zwei Monate nach der Enucleation. Nur noch einzelne punktförmige Beschläge. $S = 1$. $1^3/_4$ Jahre nach der Enucleation S ziemlich gut, zuweilen heftige Schmerzen in Auge und Schläfe.

Der anatomische Befund lässt Zweifel bestehen, ob es sich wirklich um Tumor handelte; die käsige Eiterinfiltration des Glaskörpers ist verdächtig auf Tuberculose, zumal der Vater daran gestorben ist. Da überdies nicht angegeben ist, dass speciell auf Tuberculose untersucht wurde, bleibt der Fall besser unbenützt.

Fall 24, von Maschke und Vossius (77, 91). 1887.

32jährige Frau. Vor $1^1/_2$ Jahren Abnahme des Sehvermögens und bald darauf fast vollständige Erblindung ohne

Schmerzen am L. Auge. Netzhautablösung, Punction, Amaurose. Neun Monate lang ohne Beschwerden, darauf schmerzhafte Entzündung mit Erbrechen und Kopfschmerz.

Bulbus verkleinert, eckig, weich. Cornea klar, Pupille unregelmässig, Cataract. Diagnose: Phthisis bulbi durch Cyclitis. Enucleation.

Anatomische Untersuchung: Bulbus birnförmig, hinten besonders stark geschrumpft, Aequatorialdurchmesser 21, resp. 19 mm. Tumor vom temporalen Papillenrande bis zum Aequator, nach innen bis zur Achse des Bulbus vorragend. In der Mitte des Tumors ein nekrotischer Kern ohne Kernfärbung, mit zahlreichen Haematoïdinkrystallen und grösseren körnigen Haematoïdinklumpen. In der Umgebung eine schmale Zone mit intensiver Kernfärbung, runden Zellen, die Haematoïdinkörner enthalten, und wenigen weiten Gefässe; in der Umgebung der letzteren stellenweise dunkelbraunes Pigment, das Eisenreaction giebt.

Fall 25, von E. Berger (73), Fall 2 des Autors. 1887.

52jähriger Mann. Vor vier Jahren Erweiterung der Pupille und Abnahme des Sehvermögens am R. Auge; schwarzer und beginnender grauer Staar diagnostiert. (Förster.) Im gleichen Jahre Verletzung durch einen Fall, danach Schrumpfung des Auges. Seitdem wiederholt schmerzhafte Entzündung. Neurotomia optico-ciliaris, wobei ein Tumor am hinteren Bulbusumfang gefunden wurde. Enucleation. Das Auge soll sympathische Affection des anderen veranlasst haben, worüber die Krankengeschichte aber nichts enthält, deshalb wohl nur sympathische Neurose.

Anatomische Untersuchung: Spindelzellensarkom der Chorioidea, das sich auf Ciliarkörper und Iris ausgedehnt und auch den hinteren Theil der Sklera ergriffen und ausgebuchtet hat. Von der Aderhaut setzt sich die Wucherung auf die Netzhaut und den Sehnerven fort.

Fall 26 und Fall 27, von Lawford (76). Vergl. Serie I, Fall 13 und 14. 1887.

Fall 28, von O. Pineus (81). 1890.

61jährige Frau. Nach Ablauf einer rechtsseitigen Gesichtsrose Abnahme des Sehvermögens auf derselben Seite. $^1/_2$ Jahr später heftige Entzündung desselben Auges, mit starker Schwellung der R. Gesichtshälfte und Exophthalmus. Nach vier Wochen Ab-

nahme der Schwellung und Verkleinerung des Bulbus, Sehvermögen erloschen. Ein Jahr später Bulbus phthisisch, besonders von vorn nach hinten verkürzt, nicht druckempfindlich; Cornea lenkomatös. Enucleation aus kosmetischen Gründen, durch Verwachsung des Bulbus mit der Umgebung erschwert. Cornea theilweise in Narbengewebe verwandelt. Sklera verdickt und gefaltet, Iris atrophisch, Linse geschrumpft, trichterförmige Netzhautablösung. Melanotisches Sarkom, welches den ganzen nasalen und einen Theil des temporalen Bulbusabschnittes einnimmt.

Pincus führt die Phthisis bulbi auf ein im Stadium glaucomatosum entstandenes Hornhautgeschwür zurück, welches perforirte und zur Panophthalmitis führte.

Fall 29, von R. Williams (92). 1896.

40jährige Frau, der ein Auge wegen der Folgen von Iridocyclitis enucleirt wurde. Keine anatomische Untersuchung des Bulbus. Nach vier bis fünf Jahren verschob sich die Prothese und es wurde ein Spindelzellensarkom aus der Orbita entfernt, vermuthlich Localrecidiv von einem Aderhautsarkom, das Iridocyclitis, wie es scheint mit Ausgang in Phthisis bulbi, verursacht hatte.

Wegen der mangelnden anatomischen Untersuchung und der nur summarischen Angabe des klinischen Verhaltens ist der Fall nur wenig zu verwerthen.

Fall 30, von E. Neese (93). 1897.

31jähriger Mann. Langwierige schmerzhafte Entzündung des L. Auges und sympathische Reizung des rechten. Status praesens: L. Ciliarinjection, Bulbus verkleinert, druckempfindlich; Spannung vermindert, vordere Kammer aufgehoben, Pupille verwachsen. Enucleation.

Anatomische Untersuchung: Bulbus im sagittalen Durchmesser verkürzt und abgeplattet; Sklera stellenweise erheblich verdickt. Vordere Kammer fast aufgehoben; an Hornhaut und Sklera keine Zeichen früherer Perforation; Iris und Ciliarkörper der einen Seite atrophirt; Ciliarkörper der anderen verdickt und von reichlicher Bindegewebsneubildung umgeben, die bis zur Linse und in den Glaskörper hinein sich erstreckt. Netzhaut vollständig abgelöst. Auf der nasalen Seite ein etwas unterhalb und medial von der Papille entspringender, bis zur abgelösten Retina reichender Tumor von 10 mm grösstem Durchmesser.

Mikroskopisch: Tumor ringsum von einer dicken, pigmentirten Bindegewebskapsel umgeben, im Centrum ein grosser, länglicher Hohlraum; die weichere Geschwulstmasse vielfach von Spalträumen durchsetzt, zeigt in die Maschen eines Bindegewebsgerüstes eingeschlossene Aggregate epithelartig beisammenliegender Zellen, also einen ausgesprochenen alveolären Bau; es findet sich eine kleine Zahl makroskopisch sichtbarer Alveolen, die im Inneren zum Theil wieder eine feinere alveoläre Anordnung erkennen lassen. Die in den grossen Alveolen enthaltenen Hohlräume scheinen durch Zerfall von Zellen entstanden zu sein. Neese fasst die Geschwulst als alveoläres Sarkom und nicht als Carcinom auf.

Ueber die Entstehung der Phthisis enthält er sich eines bestimmten Ausspruches; wir möchten uns mit überwiegender Wahrscheinlichkeit für eine secundäre Phthisis aussprechen, mit Rücksicht auf den anatomischen Befund im Ganzen, auf den Mangel einer sonst nachweisbaren Ursache der Phthisis, insbesondere auch einer Verletzung, und namentlich auch auf die recidivirenden Anfälle schmerzhafter Entzündung.

Herr Dr. Neese hatte die grosse Freundlichkeit, dem Einen von uns eine Anzahl von Schnitten zu übersenden, um dieselben auf etwaiges Vorkommen von Haemosiderin zu untersuchen, welches nach den Arbeiten v. Hippel's (87, 88) uns damals besonders interessirte; diese Untersuchung ergab ein positives Resultat. Als wir bald nachher die in den beiden folgenden Fällen geschilderte eigenthümliche Form von Nekrose grösserer Tumorabschnitte fanden, wurden wir dadurch veranlasst, auch im vorliegenden Falle danach zu suchen und fanden unsere Erwartungen bestätigt.

Es zeigte sich nämlich, dass die Masse der Geschwulst in der Umgebung der centralen Hohlräume, welche auch Dr. Neese auf Zerfall der Geschwulstzellen zurückgeführt hat, in grosser Ausdehnung nekrotisch ist; die Zellen zeigen ganz das trübe Aussehen, die schlechte Abgrenzung und den Mangel der Kernfärbung, wie er für Nekrose charakteristisch ist und in den beiden nachstehend mitgetheilten Fällen von uns beobachtet worden war. Desgleichen fand sich auch die Einlagerung zahlreicher Körner und Klumpen aus Haematoïdin, welche letzteren wie in jenen Fällen von feinen, am Rande ausstrahlenden Fibrinfäden durchsetzt sind. Auch ist an der Grenze der nekrotischen Parthie die eigenthümliche Reactionszone vorhanden, deren Zellen von beträchtlicherer Grösse und unregelmässiger Gestalt auf das reichlichste

mit braunem Pigment und körnigem Detritus erfüllt sind, untermischt mit zahlreichen kleinen Rundzellen, beide mit gut gefärbten Kernen. Gleiche Zellen sind auch weiterhin stellenweise in die umgebende Tumormasse eingestreut. An einem der centralen Hohlräume war der grösste Theil der nekrotischen Geschwulstmasse herausgefallen, an einem anderen etwa die Hälfte noch erhalten geblieben.

Eisengehalt von Haemorrhagieen herrührend, lässt sich durch Ferroeyankalium und HCl an verschiedenen Theilen des Auges nachweisen. Er tritt besonders im Bereich der die Geschwulst überziehenden Retina auf, zum Theil an die darin enthaltenen Pigmentzellen gebunden, zum Theil mehr diffus; ferner sehr intensiv an den in das subretinale Exsudat eingeschlossenen, veränderten Zellen des Pigmentepithels, mit vielen rothen Blutkörperchen dazwischen; im Bereich des Tumors findet er sich besonders an einem, zwei Abtheilungen desselben trennenden Septum, sowie an einer Stelle der Sklera, wo die Geschwulst längs den Gefässen sich nach aussen weiter zu verbreiten beginnt, an den hier vorhandenen Pigmentzellen.

Fall 31. Eigene Beobachtung.

Frau A., 39 Jahre alt, aus Berlin. Das L. Auge wurde am 11. VIII. 1870 von Th. Leber im Hause der Patientin enucleirt. Ueber die Entstehung des Augenleidens war wenig zu ermitteln und sind leider keine Aufzeichnungen darüber vorhanden. Es bestand Phthisis bulbi mit weiter, starrer Pupille und gelber Cataract. Es wurde kein Tumor vermuthet; beim Durchschneiden des Sehnerven traf aber die Scheere auf einen beträchtlichen Widerstand, der erst nach wiederholtem Zuschneiden überwunden wurde. Als Ursache ergab sich an dem herausgenommenen Bulbus ein dicht neben dem Sehnerven aufsitzender Geschwulstknoten. Da die Schnittfläche unrein war, wurde noch ein Stück des Sehnerven resecirt. Die Heilung erfolgte normal; ein Recidiv scheint in der nächsten Zeit nach der Operation nicht aufgetreten zu sein, da die Patientin nichts weiter von sich hören liess; das spätere Schicksal derselben ist unbekannt.

Makroskopischer Befund: Von dem in Müller'scher Flüssigkeit und Alkohol gehärteten Bulbus ist noch die eine Hälfte vorhanden, welche an Celloidinschnitten untersucht wird. (Vgl. Taf. VII). Bulbus mässig verkleinert, besonders im hinteren Abschnitt, und daselbst die verdickte Sklera leicht einwärts gebogen. Vordere Kammer und Linse erhalten. Iris stark retra-

hirt. Der ganze hintere Bulbusabschnitt ist vollständig von solider Tumormasse ausgefüllt, welche am frisch gehärteten Auge ein sehr buntes Aussehen darbot nnd theils schwarz, theils gelb, theils grau gefärbt war. Längs des Sehnervenstumpfes einige secundäre Geschwulstknötchen, ein etwas grösserer Knoten daneben auf der Oberfläche der Sklera.

Mikroskopische Untersuchung: Die Cornea zeigt nichts Besonderes; ein sehr merkwürdiges Verhalten bietet dagegen die Iris. Die starke Erweiterung der Pupille, welche schon am lebenden Auge auffiel, ist bedingt durch eine Retraction der Iris, die auf der nasalen Seite so stark ist, dass die Iris nicht weiter vorragt als die Ciliarfortsätze, nach welchen sie zurückgebogen und damit fest verwachsen ist. Umgekehrt ist wieder ihr Sphinktertheil nach aussen umgebogen, so dass der Sphinkter verdoppelt und die vordere Fläche in grosser Ausdehnung von evertirtem Pigmentepithel bedeckt ist. Auf der temporalen Seite, wo der Ciliarkörper geschwulstig entartet ist, verhält es sich ähnlich, nur ist die Zurückziehung der Iris geringer, die Eversion des Pigmentepithels noch ausgedehnter, die Verdoppelung des Sphinkters aber erheblich weniger ausgesprochen. Die Iris ist in dieser Verfassung durch eine neugebildete Bindegewebsschicht fixirt, welche den durch die Retraction entstandenen dreieckigen Raum vollständig ausfüllt und sich als zarte Auflagerung noch über die ganze Aussenfläche der vorderen Linsenkapsel erstreckt. In dieses Bindegewebe sind zahlreiche, vom Pigmentepithel abgelöste pigmentirte Zellen eingestreut.

Die Linse zeigt an der ganzen Vorderkapsel eine Wucherung des Epithels, die stellenweise zu einem wirklichen Kapselstaar ausgebildet ist. Das Epithel setzt sich, mehr oder minder gewuchert, auch auf die ganze hintere Kapsel fort. An der hinteren Fläche der Linse findet sich in der Mitte eine flache, hügelige Vorragung, die möglicher Weise auf Druck des Tumors zurückzuführen ist. Die Linsensubstanz zeigt cataractöse Veränderungen.

Die Retina ist vollständig in der Geschwulstbildung untergegangen, so dass sich nicht mit Sicherheit mehr Reste derselben nachweisen lassen; vielleicht ist u. A. ein bindegewebiger, gefässhaltiger Strang, welcher von der Eintrittsstelle des Sehnerven in nasaler Richtung schräg nach vorn zieht, als Rest der degenerirten Retina zu betrachten. Bei genauer Untersuchung ergiebt sich, dass die Chorioidea auf der nasalen Seite noch als solche erhalten und nicht in dem Tumor aufgegangen ist; ihre Innen-

fläche ist noch überall von der stark gefältelten Glaslamelle überzogen, wodurch sie sich von dem anliegenden Tumor abgrenzen lässt. Der Tumor hat sich also wesentlich von dem temporalen Abschnitt der Chorioidea aus entwickelt, hat vermuthlich die Retina der gleichen Seite vor sich her gedrängt und sie sowohl wie die der anderen Seite zum Schwund gebracht. Der Innenfläche des nicht in die Geschwulstbildung aufgegangenen, nasalen Abschnittes der Chorioidea liegt überall noch eine dünne Gewebsschicht auf, welche von Zellen des völlig degenerirten Pigmentepithels in unregelmässiger Weise durchsetzt und vielleicht aus der Retina hervorgegangen ist. Der geringe Rest des Glaskörperraumes, welcher zwischen dem grossen Geschwulstknoten und dem nasalen Abschnitt der Chorioidea übrig bleibt, ist theils von einer Blutung, theils von neugebildetem, gefässhaltigem Bindegewebe eingenommen; in dasselbe sind Zellen mit melanotischem und mit gelbbraunem, haematogenem Pigment in mässiger Menge eingestreut; ferner enthält es zahlreiche spaltförmige Lücken, die vorher mit bei der Celloidineinbettung gelösten Cholestearinkrystallen erfüllt waren und, wie dies von Wagenmann in ähnlichen Fällen beschrieben wurde, von Fremdkörperriesenzellen umgeben sind. Dieses Gewebe nimmt mehr den vorderen, nach der Aderhaut gelegenen Theil des Raumes ein, während der centrale Theil von verändertem Blut und nur spärlichen Pigmentzellen und Spalten der erwähnten Art ausgefüllt ist. Da ähnliche Befunde sonst mehrfach an der degenerirten Netzhaut beobachtet sind und auch das Lageverhältniss stimmt, könnte auch hier das beschriebene Gewebe aus der Netzhaut hervorgegangen sein. Die Grenze gegen die Chorioidea ist ganz verwischt und lässt sich, wie oben bemerkt, nur noch an der ziemlich gut erhaltenen Glaslamelle erkennen. Das Pigmentepithel ist von seiner Stelle fast vollständig verschwunden und in einzelnen Zellen in das angrenzende Gewebe zerstreut. Das cholestearinhaltige Gewebe erstreckt sich hinter der Linse noch ziemlich weit auf die andere Seite hinüber; hier schliesst es eigenthümliche, stark gefaltete, glänzende Membranen ein. Weiter gegen die Linse folgt ein zellenärmeres, dichtes, fibrilläres Bindegewebe, welches bis zu den Ciliarfortsätzen und der Iris sich erstreckt.

Der den hinteren Bulbusraum fast ganz ausfüllende Geschwulstknoten ist zum bei weitem grössten Theil nekrotisch. Die Contouren der pigmentlosen Zellen sind schwer zu erkennen, das Protoplasma trüb, die Kerne ungefärbt und nur stellenweise

noch Reste der Chromatinsubstanz in Form von kleinen, mit Haematoxylin gefärbten Körnchen vorhanden. Die Wandungen der weiten Gefässe zeigen nur hier und da noch Färbung ihrer Kerne; sie sind vielfach von alten, entfärbten Thromben ausgefüllt, die Wand mit geronnener Masse infiltrirt, das Endothel in Lamellen abgelöst; andere Gefässe enthalten noch rothe Blutkörperchen, die aber keine Eosinfärbung angenommen haben. Im umgebenden Gewebe liegen zahlreiche orangegelbe Pigmentkörnchen und Klumpen zerstreut, die auch vielfach an den Gefässen angehäuft sind; spärlich finden sie sich im Inneren der Gefässe. Bei stärkerer Vergrösserung erscheinen, wie im vorhergehenden und folgenden Falle, die gelben Pigmentklümpchen von feinen Fasergewirren durchsetzt, die am Rande in die Umgebung ausstrahlen und die gleiche gelbe Färbung besitzen. Manche dieser Gebilde haben durch das Auftreten kurzer radiärer Fäserchen am Rande eine täuschende Aehnlichkeit mit gewissen Krystalldrusen; anderen fehlt der centrale Kern und sie bestehen nur aus getrennten, von einem Punkte ausstrahlenden hin und her gebogenen Fäserchen. Wie auch die Beobachtungen im nächsten Falle zeigen, hat man es mit kleinen strahligen Fibrinnetzen zu thun, welche von Haematoïdin (Bilirubin) gefärbt sind und welche Körnchen und Knollen dieses Farbstoffs, vorzugsweise im Centrum der aus einander strahlenden Fasern, eingeschlossen halten. Ein kleiner, nicht nekrotisch gewordener Theil des grossen Geschwulstknotens grenzt sich gegen den übrigen Theil durch eine Zone ab, welche zahlreiche grosse Zellen mit haematogenem Pigment einschliesst; die Zellen sind senkrecht zu der Grenzlinie verlängert und spindelförmig, so dass die Structur an die der Pars ciliaris retinae erinnert; auch sieht man capillare Gefässe aus dem einen Gebiet in das andere übertreten. Es scheint sich auch hier, wie in dem Falle 7 der I. Serie und dem folgenden Falle 32 um eine Reactionszone an der Grenze des nekrotischen Gebietes zu handeln.

Sehr eigenthümlich sind die Pigmentirungsverhältnisse des Tumors. Neben dem nur spärlich pigmentirten Primärtumor kommen kleinere, besonders den Ciliarkörper betreffende, vollkommen melanotische Wucherungen vor, während die episkleralen Secundärgeschwülste fast vollständig pigmentlos sind. Auch der Haupttumor ist grossentheils ganz pigmentlos. Wo derselbe Pigment enthält, findet es sich besonders entlang den Gefässen, und zwar vorzugsweise in dem an die Sklera grenzenden Theil der Geschwulst; das Pigment umsäumt die

innere Oberfläche des Tumors, dringt septenartig zwischen seine einzelnen Abschnitte ein und folgt dann überall dem Verlauf der Gefässe.

Daneben findet sich aber auch eine mehr diffuse Infiltration mit melanotischen Zellen, die vorzugsweise den Ciliarkörper ergriffen hat. Derselbe ist auf der dem Sitz des grösseren Knotens entsprechenden, temporalen Seite etwa auf das Doppelte verdickt, indem der Ciliarmuskel dicht mit melanotischen Geschwulstzellen infiltrirt ist. Die bündelweise Anordnung des Muskels ist dabei zum Theil noch gut erhalten und auch die Ciliarfortsätze sind noch nicht in die Wucherung hereingezogen. Man erkennt zwischen den Pigmentzellen Züge von langen, schmalen Kernen, welche den glatten Muskelfasern anzugehören scheinen, so dass die Wucherung zunächst das intermusculäre Bindegewebe zu ergreifen scheint. Weiterhin ist die Melanose aber eine ganz diffuse, so dass auch die Muskelsubstanz ergriffen ist. Wo Gefässquerschnitte hervortreten, sieht man sie von einem Ring dichtgedrängter Pigmentzellen umgeben. Dieselbe Infiltration mit melanotischen Zellen tritt nun auch im anstossenden Theil der Pars ciliaris retinae und der Zonula auf und erreicht hier eine Mächtigkeit von nahezu $^1/_2$ mm. Die Grenze zwischen dieser melanotischen Schicht und dem Ciliarkörper ist bei genauer Untersuchung durch die dazwischen erhalten gebliebene Glaslamelle streckenweise noch gut zu erkennen. Hinter den Firsten der Ciliarfortsätze ist aber diese Membran durchbrochen und zwischen beiden Schichten von Pigmentzellen keine Grenze mehr zu ziehen. Nach einwärts hört die Melanose ziemlich plötzlich auf, indem die Pigmentzellen sich so gut wie gar nicht in die anstossende dichte Bindegewebsschicht hinein fortsetzen.

Weiter nach vorn geht die Infiltration mit Pigmentzellen, nur etwas lockerer werdend, auf das Bindegewebe über, das den Linsenäquator umgiebt und erstreckt sich, allmählich abnehmend, bis zur Mitte der hinteren Linsenkapsel, hier deutlich in Begleitung von Gefässen. In reichlicherer Menge sind gleiche Pigmentzellen eingestreut in eine Fortsetzung dieser Bindegewebsschicht an der hinteren Fläche der Iris und der Aussenfläche der vorderen Linsenkapsel, wo sie bis zur anderen Seite hinüberreichen.

Schon oben wurde beschrieben, dass auf der dem Tumor gegenüberliegenden Seite in die an den Ciliarkörper und die Iris grenzende Schicht von neugebildetem Bindegewebe pigmentirte Zellen infiltrirt sind, welche unzweifelhaft vom Pigmentepithel abstammen; diese Pigmentinfiltration unterscheidet sich von der der

Tumorseite nur durch einen viel geringeren Grad der Entwicklung und geht an der vorderen Linsenfläche direct in dieselbe über. Auch die massige Wucherung von Pigmentzellen, welche den sarkomatös degenerirten Ciliarkörper deckt, ist von dem veränderten Pigmentepithel dieser Gegend nicht scharf abzugrenzen. Man sieht im Gegentheil das veränderte Pigmentepithel an der Stelle, wo die Glaslamelle durchbrochen ist, ganz direct in die auf beiden Seiten befindliche Wucherung melanotischer Zellen übergehen. Wir können diese Befunde nicht anders deuten, als durch die Annahme, dass die ganze Infiltration der Ciliargegend mit melanotischen Zellen vom Pigmentepithel herzuleiten sei.

Es spricht hierfür auch der Umstand, dass ein Theil dieser Zellen Eisenreaction giebt, da nach den Untersuchungen E. v. Hippel's die Zellen des Pigmentepithels in besonderem Maasse die Eigenschaft besitzen, Eisen in sich aufzuspeichern.

Auf diese und ähnliche Befunde gestützt, hat Th. Leber (94) vor Kurzem die Ansicht vertreten, dass mindestens ein Theil der Pigmentzellen des Aderhautsarkoms vom Retinaepithel herzuleiten sei. Gegenüber der fast allgemeinen Annahme, dass das Pigmentepithel keinen Antheil an der Tumorbildung haben soll, müssen wir hervorheben, dass uns bei wiederholter genauer Durchsicht unserer Präparate an dem directen Uebergang des veränderten Pigmentepithels in die melanotische Wucherung kein Zweifel geblieben ist.

Verfolgt man auf der temporalen Seite die pigmentirte Zellenwucherung nach rückwärts, so findet man sie noch immer durch die Glaslamelle der Aderhaut von der letzteren scharf geschieden. Sie enthält hier auch eine Anzahl von früher mit Cholestearin erfüllt gewesenen Spalten. Am Rande des Tumors schwillt sie beträchtlich an, indem sie den Winkel zwischen ihm und der Aderhaut ausfüllt. Die letztere ist von gleich aussehenden Pigmentzellen durchsetzt und verdickt sich bis auf etwa $^1/_3$ mm, ehe sie zu dem grossen Tumorknoten anschwillt.

Ein weiterer melanotischer Streifen von etwa 1 mm Dicke findet sich im hinteren Abschnitt der Chorioidea auf der nasalen Seite, von der wellig gefalteten Glaslamelle überzogen. Unmittelbar daneben und nach einwärts davon liegt ein aus unpigmentirten kleinen Zellen mit gut färbbaren Kernen bestehendes Tumorknötchen, das anscheinend ohne jede Beziehung zu dem ersteren ist. Zwei gleiche Knötchen finden sich daneben im Gewebe der Sklera, und weiterhin noch einige grössere, theils in der Sklera, theils ausserhalb derselben gelegen. Bei Durch-

sicht einer grösseren Zahl von Schnitten stellt sich heraus, dass es sich nicht um rundliche Knötchen, sondern um Querschnitte von langgestreckten Tumorsträngen handelt, die von einer deutlichen Scheide umgeben sind, vielleicht um sarkomatös entartete Gefässe oder Nerven, da sich in der Umgebung Arterien- und Nervenzweigchen finden, die von einem Mantel von Geschwulstzellen umgeben sind. Diese Geschwulstbildungen sind von Capillaren durchzogen, welchen grössere pigmentirte Zellen anliegen, während die übrigen Geschwulstzellen pigmentlos sind.

Ein Gehalt an Haemosiderin wurde mit Ferrocyankalium und HCl in verschiedenen Theilen des Auges nachgewiesen: sehr ausgesprochen und continuirlich ist derselbe an den Zellen der Pars ciliaris retinae, weniger im Pigmentepithel und in den pigmenthaltigen Zellen des den Ciliarkörper bedeckenden Bindegewebes, besonders weiter rückwärts längs den hier verlaufenden neugebildeten Gefässen. Auch die Riesenzellen sind theilweise blau gefärbt. Im Ciliarmuskel geben einige zerstreute pigmenthaltige Zellen Eisenreaction. Der nekrotische Tumorknoten ist eisenfrei; dagegen tritt in den melanotischen Wucherungen an einem Theil der Zellen Eisenreaction auf, sowohl an denen im Inneren des Bulbus, besonders in der Nähe der alten Blutung, als an den extraocularen. In den nicht melanotischen extraocularen Knötchen geben einzelne, die Gefässe begleitende Pigmentzellen Eisenreaction, etwas verbreiteter ist sie in dem diese Knötchen umgebenden Bindegewebe. Die Chorioidea zeigt nur sehr spärliche eisenhaltige Zellen.

Von Mikroorganismen ist weder mit alkalischem Methylenblau noch mit der Gram'schen Methode etwas nachweisbar. Was die Entstehung der Phthisis in diesem Falle anlangt, so tritt hier die Geschwulstbildung gegenüber den Entzündungsproducten so in den Vordergrund, dass sie gewiss als die primäre Veränderung und die Phthisis als die secundäre zu betrachten ist.

Fall 32. Eigene Beobachtung.

Der hier zu beschreibende Fall stammt aus der Göttinger Klinik und wurde schon früher von Deutschmann (79) mit Rücksicht auf die dabei aufgetretene sympathische Entzündung kurz veröffentlicht. Die Krankengeschichte nebst makroskopischem Befund ist auch in der Zusammenstellung Freudenthal's (82) der in der Göttinger Klinik beobachteten Fälle von Aderhautsarkom mitgetheilt. Die neuerdings von uns vorgenommene ana-

tomische Untersuchung hat aber noch manche bemerkenswerthe Ergebnisse geliefert, weshalb wir über den Fall hier im Zusammenhang eingehender berichten.

W. Lohrengel, 49 Jahr, Ackerknecht aus Hattorf. Der Patient, der am 23. Januar 1874 zuerst zur Vorstellung kam, bemerkte 8—14 Tage vor Weihnachten 1872 ohne jegliche Entzündungserscheinungen und ohne Schmerzen, dass sich ihm von der Nasenseite her etwas vorzuschieben schien, wodurch das Gesichtsfeld verdunkelt wurde. Eine Verletzung wird auf das Bestimmteste negirt. Ein Arzt erklärte das Leiden für grünen Staar. Das Sehvermögen ging nun allmählich ganz verloren und erst als das Auge völlig erblindet war, im Sommer 1873, trat Entzündung des Auges mit heftigen Schmerzen ein, worauf es allmählich kleiner wurde.

Nachdem die Schmerzen schon wieder geschwunden waren, traten sie auch am R. Auge auf, zugleich mit Verdunklung des Sehvermögens. Seit 14 Tagen ist dieses auch R. soweit gesunken, dass der Patient geführt werden muss. Während dieser ganzen Zeit war er anderwärts in ärztlicher Behandlung.

Status praesens am 23. I. 1874. R. leichte Ciliarinjection, Hornhaut klar, vordere Kammer seicht, Iris gleichmässig vorgetrieben, leicht verfärbt, ohne sichtbare Gefässe; in gleicher Ebene mit ihr die stark verengte, unregelmässige, von einer weisslichen Membran ausgefüllte Pupille. Augendruck normal, eher etwas niedrig. Finger unsicher in nächster Nähe gezählt, Lichtschein und Projection gut.

L. Bulbus sehr klein, mit tiefen narbigen Einziehungen, auch die Hornhaut allseitig verkleinert, aber durchsichtig. Vordere Kammer ziemlich aufgehoben. Consistenz weich, Betastung schmerzhaft. Trotz der Abrede des Patienten wurde in Bezug auf das L. Auge an die Möglichkeit einer Fremdkörperverletzung oder an einen Cysticercus gedacht, die Affection des R. Auges als sympathische Iridocyclitis gedeutet.

23. I. 74. L. Enucleatio bulbi. Das Auge ist auf der temporalen Seite stark mit dem umgebenden Gewebe verwachsen und muss erst frei präparirt werden. Während der Heilung der Orbitalwunde reichliche Absonderung.

27. I. 74. R. Iridektomie nach unten. Grosser Schnitt mit Linearmesser, wegen Brüchigkeit des Gewebes nur ein kleines Stückchen Iris zu excidiren.

30. I. R. starke Absonderung, vielleicht Infection vom L.

Auge aus. 4. II. Eitrige Infiltration der Wunde und Hypopyon. 17. II. Cornea durch Eiterung zerstört, totaler Irisvorfall.

Auf briefliche Anfrage schreibt am 7. III. 90 die Wittwe, dass ihr Mann seit der Entlassung, abgesehen von seiner Blindheit, völlig gesund geblieben sei bis zum vorigen Herbst, wo er zu kränkeln begann; er sei dann am 9. X. 89 an „Altersschwäche“ gestorben.

Anatomische Untersuchung des frischen Auges.

Bulbus gleich nach der Operation im horizontalen Meridian eröffnet, wobei sich etwas blutige Flüssigkeit entleert. Die mediale Hälfte der Sklera zweimal eingebogen und verdickt. Vordere Kammer fast aufgehoben, enthält eine dünne Schicht geronnenen Blutes. Iris stark verdickt. Linse durchscheinend, ihre Fasern verbreitert und wie gequollen. Ciliarkörper durch Bindegewebswucherung verdickt, im medialen Theil, wie auch der vordere Abschnitt der Chorioidea, von der Sklera abgelöst und der Zwischenraum von lockerem, mit Blut durchsetztem Gewebe ausgefüllt. Etwa die Hälfte des Bulbusinhaltes auf der lateralen Seite wird von einer rundlichen Geschwulst ausgefüllt, die auf dem Durchschnitt etwa 10 mm misst. Sie ist von gelber, in der äussersten Schicht in's Graue übergehender Färbung und ziemlich weicher, etwas elastischer Consistenz. Nach aussen reicht sie an die verdickte Aderhaut, von der sie sich nicht scharf abgrenzen lässt, nach vorn an den hier nicht abgelösten, aber stärker als auf der anderen Seite bindegewebig verdickten Ciliarkörper, nach vorn innen an die Linse. An der Stelle der Netzhaut findet sich eine dicke, derbe, bindegewebige Membran, welche von der Innenfläche der Aderhaut nur durch einen spaltförmigen Zwischenraum getrennt ist und sich nach hinten in einen Kegel fortsetzt, dessen Spitze nach der Papille gerichtet ist, aber nicht mit dieser zusammenhängt. Auf der temporalen Seite lässt sich diese Membran zwischen Geschwulst und Linse nicht mehr deutlich verfolgen. Sehnerv auf dem Durchschnitt sehr klein und grau.

Deutschmann fand später bei mikroskopischer Untersuchung des in Müller'scher Flüssigkeit gehärteten Bulbus ein pigmentirtes Spindelzellensarkom der Aderhaut und alle Zeichen chronischer Entzündungsvorgänge, aber keine Anzeichen einer früheren Perforation. In der unmittelbarsten Umgebung des Tumors fand er an Schnittpräparaten „mit Anilinfarben gut zu tingirende Cokken und Doppelcokken“.

Ausser einigen von Deutschmann gemachten, mit Carmin gefärbten Schnitten stand uns noch die in Alkohol nachgehärtete obere Hälfte des Bulbus für die Untersuchung zu Gebote.

Makroskopischer Befund an Celloidinschnitten der oberen Hälfte.

Der Bulbus (vergl. Taf. VIII) zeigt die Form und zum Theil die Veränderungen wie bei Phthisis durch Iridocyclitis, die aber durch das Vorhandensein des Tumors modificirt werden. Die Form ist für secundäre Phthisis charakteristisch: starke Verkleinerung von vorn nach hinten (16 mm) bei viel geringerer im Aequatorialdurchmesser (21 mm). Sehr auffallend ist die starke und unregelmässige Verdickung der Sklera hinter dem Aequator, die nicht durch Geschwulstbildung bedingt ist; die Faserzüge erscheinen stark aufgelockert und gefaltet, förmlich hin und hergebogen. Auch die Hornhaut ist sehr erheblich verdickt und gefaltet, die vordere Kammer fast aufgehoben. Die ganze temporale Bulbushälfte wird von einem Geschwulstknoten eingenommen, der in äquatorialer Richtung 6 mm, in sagittaler 10 mm misst und von dem ganzen temporalen Abschnitt der Aderhaut, vom vorderen Theil des Ciliarkörpers bis zum hinteren Theil der Chorioidea, entspringt. Derselbe ist ringsum von einer Schicht verdichteten Bindegewebes umgeben, welches gegen die Augenwand hin sich als Verdickung der Aderhaut resp. des Ciliarkörpers darstellt. Er grenzt sich, besonders bei Eosinfärbung, sehr scharf von dieser Bindegewebsschicht ab, indem er dabei eine gelbröthliche Färbung annimmt, an welcher sich die letztere nicht betheiligt. Der Tumor hat die Iris nach vorn gedrängt und die Linse nach der nasalen Seite hin verschoben, schief gestellt und hochgradig deformirt. Auch die Ciliarfortsätze sind durch den Druck der Geschwulst comprimirt und fast unkenntlich gemacht. Auf der nasalen Seite dagegen, wo die Geschwulst fehlt, ist der Ciliarkörper durch Schrumpfung von neugebildetem Bindegewebe, das sich von seiner Innenfläche bis zur hinteren Fläche der Linse hin erstreckt, nach einwärts gezogen, und das ihn nach aussen deckende Gewebe entsprechend aufgelockert.

Die Netzhaut ist vollständig abgelöst und zieht als pfeilerartiger Strang durch die Achse des Bulbus nach vorn. Auf der temporalen Seite liegt sie im hinteren Abschnitt der Innenfläche der Geschwulst unmittelbar an, weiter nach vorn, im Bereich

der Hinterfläche der Linse, ist sie auf eine minimal dünne Schicht reducirt, nimmt weiter nach vorn und seitlich wieder an Dicke zu und verliert sich in der den Ciliarkörper deckenden Bindegewebsschicht. Auf der nasalen Seite befindet sich zwischen ihr und der Chorioidea noch ein etwa 3 mm tiefer subretinaler Raum. Das centrale Ende der abgelösten Netzhaut verjüngt sich stark nach der Papille hin; der Zusammenhang mit dem Sehnerven ist, wie schon am frischen Auge bemerkt wurde, verloren gegangen. Die Papille zeigt eine mässig tiefe, centrale Excavation. Der nicht von Geschwulst eingenommene Theil der Chorioidea ist stark verdickt.

Mikroskopischer Befund.

Die schon erwähnte starke Verdickung der Hornhaut, die auf Quellung zu beruhen scheint, bei gleichzeitiger Verkleinerung der Oberfläche, hat zur Entstehung von Faltungen an beiden Oberflächen geführt. Die Aussenfläche zeigt flache bogige Hervorragungen, deren Zwischenräume durch das Epithel grossentheils ausgefüllt werden; letzterer Umstand beweist, dass die Faltung nicht erst durch die Wirkung der Müller'schen Flüssigkeit entstanden sein kann. Wo diese Vorragungen an einander stossen, ragt das Epithel mit scharfer Spitze nach unten hervor, während es an der Aussenfläche nur eine leichte Einsenkung zeigt. Unterhalb dieser Spitzen bilden die Lamellen der Hornhautgrundsubstanz dicht gedrängte, mit der Concavität nach aussen gerichtete Bogen, von denen die dem Epithel am nächsten gelegenen besonders tief und eng sind und von der intacten Bowman'schen Membran umsäumt werden.

Auch die Descemet'sche Membran ist fast in der ganzen Ausdehnung der Hornhaut in steile und scharf geknickte Falten gelegt; die beiden Blätter der Falte sind oft einander so stark genähert, dass nur ein spaltförmiger Raum dazwischen bleibt. Die Faltung ist stellenweise nicht nur einfach, sondern zusammengesetzt, sodass z. B. von der mittlern Spalte noch drei secundäre Spalten ausgehen. Das Endothel ist überall continuirlich erhalten, es kann daher keine Quellung durch Flüssigkeitsaufnahme von der hinteren Fläche aus angenommen werden. Die Randtheile der Descemet'schen Membran zeigen stellenweise knollige hyaline Auflagerungen.

Das Gewebe der Hornhaut ist mässig zellenreich und von vereinzelten capillaren Gefässen durchsetzt. Die umgebende

Bindehaut zeigt nur dichte Infiltration mit Leukocyten und zahlreiche, bluthaltige Gefässe, zum Theil von grösserem Durchmesser. Die sehr seichte vordere Kammer ist grösstentheils mit Blut gefüllt, das auch in die Falten der Descemet'schen Membran eindringt. Der Kammerwinkel ist nicht verwachsen, nur die Irisperipherie der Hornhaut angelagert. Die Faserzüge der besonders im hinteren Abschnitt stark verdickten Sklera sind aufgelockert und sehr stark gefaltet. Stellenweise findet sich eine Zellenanhäufung längs der durchtretenden Gefässe und Nerven, die wohl nur entzündlicher Natur ist. Auch an dieser Bulbushälfte sind weder an der Sklera noch an der Hornhaut Zeichen einer stattgehabten Verletzung zu finden.

Die Iris ist stark verändert. Ihr Pigmentbelag ist als continuirliche Schicht vielfach verloren gegangen und die stark veränderten Pigmentzellen in ihr Gewebe eingestreut. In Folge dessen lässt sich oft kaum erkennen, ob man verändertes Gewebe der Iris oder derselben aufgelagertes neugebildetes Bindegewebe vor sich hat. Doch ist sicher, dass auf der nasalen Seite die Vorderfläche der Iris von einer Schicht neugebildeten Bindegewebes bedeckt ist und dass ihre Hinterfläche allenthalben durch eine meist nur dünne Bindegewebsschicht mit der Linsenkapsel zusammenhängt. Letztere setzt sich in das Bindegewebe fort, welches den Zwischenraum zwischen dem Ciliarkörper und der Linse einnimmt. Die Grenze des Ciliarkörpers gegen dieses Gewebe ist ganz unkenntlich und die stark atrophischen Ciliarfortsätze mit dem umgebenden Bindegewebe, in das ihr Pigmentbelag regellos eingestreut ist, gewissermaassen verschmolzen.

Die Linse ist, wie schon oben angegeben, durch den Druck des Tumors nach der nasalen Seite hin geschoben und deformirt. Ihr temporaler Rand ist in Folge dessen weiter nach der Achse des Auges geschoben und zugespitzt; ihr nasaler Rand dagegen schräg nach hinten gerichtet und abgestumpft. Der Durchschnitt erhält dadurch eine unregelmässig dreieckige Gestalt. Die vordere Seite des Dreiecks liegt der Hinterfläche von Iris und Ciliarkörper unmittelbar an; die laterale ruht auf der vorderen Seite des Tumors, von der sie nur durch die stark verdünnte Retina getrennt ist; der Wölbung des Tumors entsprechend ist sie nach hinten concav, statt convex gebogen; die nasale hintere Dreieckseite endlich grenzt an den Rest des Glaskörpers und das nasale Blatt der abgelösten Retina an.

Die vordere Kapsel zeigt einen gut ausgebildeten Kapselstaar, die vordere Corticalis cataractöse Veränderungen, der grösste

Theil der Linse ist aus der Kapsel herausgefallen und sein Verhalten nicht mehr zu ermitteln.

Die Chorioidea ist auch an denjenigen Stellen, wo sie nicht in den Tumor aufgegangen ist, durch Infiltration mit kleinen Rundzellen und mit rothen Blutkörperchen grösstentheils stark verdickt, bis zu $^3/_4$ mm Dicke. Die zellige Infiltration ist bald ausserordentlich dicht, bald nur mässig; überall finden sich zahlreiche rothe Blutkörperchen, besonders in der innersten Schicht, auch die kleinen Gefässe und Capillaren sind stark damit gefüllt. Die Innenfläche der Chorioidea zeigt eine fortlaufende Reihe von kleineren und grösseren papillären Hervorragungen, welche sämmtlich von der sehr stark gefalteten und zugleich verdickten Glaslamelle überzogen werden.

Diese verdickte Glaslamelle setzt sich mit den gleichen Faltungen auch auf den Theil der Chorioidea fort, welcher die oberflächlichste Schicht des Tumors bildet. Sie lässt sich zwar mit einiger Mühe, doch ganz zweifellos, auch nach vorn, durch das neugebildete Bindegewebe hinter und neben der Linse, bis in die Gegend der Ciliarfortsätze verfolgen, und hierdurch die sonst ganz unkenntlich gewordene innere Grenze der Aderhaut ermitteln. Es ergiebt sich hieraus, dass der ganze Tumor, einschliesslich der ihn umgebenden Bindegewebsschicht aus der Aderhaut hervorgegangen ist, und dass dieses Bindegewebe nicht etwa als Neubildung an der Innenfläche der Chorioidea betrachtet werden darf.

In der verdickten Chorioidea finden sich auch sehr zahlreiche blutkörperchenhaltige Zellen, in welchen die Blutkörperchen theils ziemlich gut erhalten, theils zerfallen und bräunlich verfärbt sind. Ein Theil des Zellinhaltes nimmt mit Ferrocyankalium und HCl Blaufärbung an. Eine sehr ausgesprochene Eisenreaction geben die Pigmentzellen, welche sich im hinteren Bulbusabschnitt in der Gefässadventitia in dem den Tumor von aussen her umgebenden Gewebe finden. Schwächere Eisenreaction tritt auch an verschiedenen anderen Stellen in der Bindegewebshülle des Tumors auf. Ausgesprochener ist dieselbe wieder, wie dies auch sonst beobachtet wird, im Bereich des Pigmentepithels, im Corpus ciliare und in der abgelösten Netzhaut; sie ist stark genug, um da und dort für das blosse Auge in Gestalt von blauen Flecken und Streifen hervorzutreten.

Die abgelöste Netzhaut ist vollständig degenerirt, mit Pigment infiltrirt und ihr Stützgewebe gewuchert; die Schichtung ist vollkommen verschwunden.

An der Eintrittsstelle des Sehnerven ist von Nervenfasern nichts mehr erhalten. Bei Untersuchung des Tumors stellt sich heraus, dass derselbe fast in seiner ganzen Ausdehnung nekrotisch und der nekrotische Bezirk von einer Zone grosser, körniges Material enthaltender Phagocyten umgeben ist. (Vergl. Taf. IX, Fig. 1 und 2.)

Wenn auch in Folge der langen Conservirung des Präparates die Färbung der Kerne im Allgemeinen nicht sehr stark ist, so fällt doch hier der völlige Mangel der Kernfärbung sofort in die Augen. Dass es sich um ein Spindelzellensarkom handelt, lässt sich besonders bei stärkerer Vergrösserung sicher feststellen, indem man hier die Form der Zellen und die Abwechselung von längs- und quergetroffenen Elementen in den an einander grenzenden Theilen der Geschwulst noch sicher unterscheiden kann; doch sehen die Zellen trüb und weniger deutlich begrenzt aus als in der Norm. Ein sehr eigenthümliches Verhalten zeigen die zahlreich in der Geschwulst verbreiteten Gefässe. Statt rother Blutkörperchen enthalten sie eine feinkörnig aussehende, gelb gefärbte Masse, in welcher gröbere orangegelbe Körner zerstreut liegen. Mit Oelimmersion erkennt man, dass die feinkörnige Beschaffenheit nur scheinbar ist, vgl. Taf. IX, Fig. 3, und dass es sich um ein Gewirr feinster gelbgefärbter Fäden handelt, welche in zahlloser Menge das Gefässlumen einnehmen. Die Fäden sind, ähnlich wie Fibrinfäden, vielfach hin- und hergebogen und geknickt; Theilungen oder Gliederung sind nicht daran zu erkennen. An manchen Schnitten heben sich die früheren Gefässräume durch ihre intensiv gelbe Färbung in der mit Eosin röthlich gefärbten Geschwulstmasse schon bei schwacher Vergrösserung ausserordentlich scharf hervor. Ihr Inhalt hat von Eosin durchaus keine Färbung angenommen. Die Begrenzung der Räume ist nicht gleichmässig, sondern unregelmässig zackig, doch ist wenigstens an einem Theil derselben die frühere Gefässwand noch als scharfer Contour erkennbar. An anderen Stellen ist aber die Grenze noch viel unregelmässiger und die gelbe Masse dringt so vielfach in kleinen Fortsätzen in das Gewebe der Geschwulst hinein, dass hier jedenfalls eine Extravasation stattgefunden haben muss. Alle diese Räume sind auf das reichlichste von dem oben erwähnten gelben Netzwerk ausgefüllt. Im Gewebe des Tumors selbst sind zahlreiche, gleich gefärbte Körner und Klümpchen, theils vereinzelt, theils in Gruppen eingestreut. Ein Theil derselben zeigt ein zierliches, radiärstreifiges Aussehen, indem von einem grösseren Korn gelb

gefärbte Fäserchen ausstrahlen, die oft noch von feinen gelben Körnchen durchsetzt sind. Diese Gebilde machen zuweilen ganz den Eindruck von Krystallrosetten; wir haben uns aber überzeugt, dass sie gleicher Art sind wie die gelben Fasergewirre im Inneren der Blutgefässe, zu denen alle Uebergänge vorkommen. Ferner fanden wir directe Uebergänge zu gewöhnlichen, ungefärbten Fibrinnetzen; es handelt sich somit um kleine Fibringerinnsel, welche durch Aufnahme von Haematoïdin gelb gefärbt sind. Andere Farbstoffe nahmen diese Fasern schon in Folge der langen Conservirung nicht mehr an.

Das orangegelb gefärbte Pigment gab sehr exquisit die Gmelin'sche Reaction, indem bei Zusatz von Salpetersäure die Farbe zunächst in Grün, dann in Blau, Violett, Roth und zuletzt wieder in Gelb überging; ferner wurde es von Chloroform, dem etwas HCl zugesetzt war, gelöst, besteht somit aus dem mit Bilirubin identischen Haematoïdin.

In den Randtheilen der Geschwulst finden sich stellenweise spaltförmige Lücken, ähnlich denen, welche durch Einlagerung von Cholestearin erzeugt werden, wenn dieses durch den Aether der Celloidinlösung ausgezogen worden ist; an einer Stelle fand sich auch eine Riesenzelle.

In der den nekrotischen Tumor umgebenden Zone treten zahlreiche, dichtgedrängte, grosse, zum Theil kolossale Zellen auf, welche massenhaft mit groben, farblosen und gelb gefärbten Körnern erfüllt sind (Taf. IX, Fig. 2); neben diesen, meist vielgestaltigen, auch mit Ausläufern versehenen Zellen finden sich auch kleinere mit gleichem Inhalt. Alle diese Zellen haben gut gefärbte Kerne und sind offenbar Phagocyten, welche Zerfallsproducte des nekrotischen Tumors und rother Blutkörperchen aufgenommen haben. Sie stellen somit eine Reactionszone in der Umgebung des nekrotischen Bezirkes dar. An den meisten Stellen fällt diese Zone, deren Dicke überall nur gering ist, mit dem Rande des Tumors zusammen. Nach aussen davon findet sich dann mehr oder minder stark mit Zellen infiltrirtes Bindegewebe, das als entzündlich gewuchertes Aderhautstroma zu betrachten ist. Im Bereich des Ciliarkörpers dagegen liegt die Grenze des nekrotischen Gewebes stellenweise noch innerhalb des Tumors selbst. Man sieht hier einen continuirlichen Faseraustausch zwischen beiden Bezirken, obwohl die Beschaffenheit des Gewebes auf beiden Seiten durchaus verschieden ist: auf einer Seite eine trübe, mit Eosin färbbare Masse, in welcher die Zellengrenzen nur sehr undeutlich hervortreten, auf

der anderen gut begrenzte, spindelförmige und vielgestaltige Zellen mit schön gefärbten Kernen, zwischen denen wieder mit dem gelben körnigen Material gefüllte grössere Zellen zerstreut sind. Die Grenze zwischen beiden Bezirken verläuft ziemlich unregelmässig und ragt mit buchtigen Vorsprüngen in das nekrotische Gebiet hinein. Ob die grossen Phagocyten der Grenzzone als Geschwulststellen oder als Producte entzündlicher Gewebswucherung oder als Abkömmlinge von Leukocyten zu betrachten sind, lässt sich nicht entscheiden. Sie liegen vielfach so zwischen die Geschwulstzellen eingestreut und scheinen Uebergänge zu ihnen zu machen, dass man eher das Erstere annehmen möchte.

Dagegen macht die nach aussen daran grenzende Schicht ganz den Eindruck einer entzündlichen Hyperplasie des Aderhautgewebes. Sie hat eine beträchtliche Dicke, die stellenweise der der Sklera gleich kommt. Gegen die letztere hin ist der Zellenreichthum viel geringer, und es treten stark lichtbrechende, mit Haematoxylin leicht färbbare sklerosirte Bindegewebszüge auf; zwischen denselben finden sich mehr umschriebene Anhäufungen kleiner Rundzellen, ohne körnigen Inhalt. Im hinteren Bulbusabschnitt zeigt diese Schicht ein sehr zierliches Geflecht sklerosirter Bindegewebsbälkchen, mit Gefässen, die von eisenhaltigen Pigmentzellen umgeben sind, deren schon oben gedacht wurde.

An einer Stelle sieht man aus der den Tumor umgebenden Chorioidea ein noch deutlich mit rothen Blutkörperchen gefülltes Blutgefäss in den Tumor hineinziehen; innerhalb des letzteren ist das Gefässlumen von einem alten, mit Pigmentkörnchen durchsetzten Thrombus ausgefüllt, der mit der Wand zusammenhängt. Wo der Thrombus aufhört, zieht sich eine Strecke weit in das nekrotische Gewebe eine Anhäufung von nicht-nekrotischen Zellen hinein, deren Protoplasma scharf abgegrenzt ist und deren Kerne schöne Haematoxylinfärbung angenommen haben; die Zellen sind von geringer bis mittlerer Grösse und enthalten meist Körnchen von gelbbraunem Pigment.

Nach Mikroorganismen wurde mit Löffler's Methylenblau und der Gram'schen Färbungsmethode vergeblich gesucht. Bei dem Alter des Präparates darf dies jedoch nicht als ein Widerspruch gegen die oben erwähnten positiven Angaben Deutschmann's betrachtet werden; wir müssen also ihr Vorkommen dahingestellt sein lassen.

Der anatomische Befund steht in vollkommenem

Einklang mit der Anamnese, welche zur Annahme einer secundären Phthisis bei vorausbestehendem Tumor führte. Das Auftreten eines grösseren, scharf abgegrenzten Tumorknotens spricht gegen die Annahme einer vorausbestehenden Phthisis bulbi; es ist auch nicht wohl anzunehmen, dass an einem Auge, an dem es durch plastische Cyclitis schon zu beträchtlicher Bindegewebsbildung in der Umgebung der Linse gekommen ist, ein später auftretender Tumor noch die beträchtliche Verschiebung und Deformation der Linse bewirkt haben würde, wie sie hier vorhanden ist.

Eigenthümlich ist die starke Verdickung und Faltung der Bulbushüllen, welche man nicht wohl auf Bindegewebsretraction von innen her beziehen kann. Auf der nasalen Seite, wo der Tumor fehlt, ist in der hinteren Bulbushälfte die Bindegewebsneubildung entschieden zu gering, um die gerade hier besonders starke Faltung zu erklären. Wir möchten daher vermuthen, dass dieselbe einerseits auf die Hypotonie in Folge der Cyclitis und andererseits auf Schwellung und Auflockerung der Gewebe durch die starke entzündliche Hyperaemie zurückzuführen ist; die durch letztere bewirkte Volumszunahme müsste bei abnehmender Spannung nothwendiger Weise zur Entstehung einer Faltung Anlass geben.

Die Entstehungsweise und die Bedeutung der eigenthümlichen Form von Nekrose des Tumors, welche in diesem und den beiden vorhergehenden Fällen beobachtet wurde, sowie die Entstehung der Iridochorioiditis, der Phthisis bulbi und der sympathischen Entzündung des anderen Auges, werden wir weiter unten im Zusammenhang zu besprechen haben.

Wenn wir die hier zusammengestellten 32 Fälle von secundärer Phthisis bulbi bei Aderhautsarkom überblicken, so ergiebt sich, dass es sich um ein ziemlich seltenes Vorkommniss handelt, wenn auch viel weniger selten als die entgegengesetzte Art der Combination. Die Zahl muss um so geringer erscheinen, wenn man bedenkt, dass die Beobachtungen aus einer Zeit von über 40 Jahren herstammen und dass zumal in neuerer Zeit wenige Fälle der Publication entgangen sein werden.

In einem kleinen Theil dieser Fälle wird eine äussere Ursache für die Entstehung der Phthisis bulbi angegeben; in dem Falle von Berger (25) Verletzung durch einen

Fall; in dem von J. Sichel (5) der Versuch der Abtragung eines für ein Irisstaphylom gehaltenen Tumorknotens; in dem von E. Hart (I. Serie 17), den wir als zweifelhafter Entstehung in dieser Serie nicht mit aufgeführt haben, die Abtragung der vorderen Bulbushälfte. In zwei weiteren Fällen, von Schiess-Gemuseus (10) und von Knapp (11) waren vorher Iridektomieen ausgeführt worden; man erhält aber nicht den Eindruck, als ob diese Operationen die Entstehung einer zur Phthisis bulbi führenden Entzündung veranlasst hätten. Obwohl die Abtragung eines freiliegenden Theiles der Geschwulst nur ein rascheres Wachsthum derselben herbeizuführen pflegt, wie dies von den obigen Fällen die von Mackenzie (1) und von Jacobson (20) zeigen, so kann sich doch auch einmal an einen solchen Eingriff eine tiefergreifende Entzündung anschliessen, welche Schrumpfung des Auges nach sich zieht, desgleichen an eine zufällig entstandene perforirende Verletzung. In allen übrigen Fällen ist von einem äusseren Anlass nicht die Rede; es handelt sich vielmehr um eine spontan entstandene Entzündung, die aber nur in einem Theil der Fälle direct beobachtet wurde, so dass wir über ihren Sitz und ihre Entstehung nicht immer genügend unterrichtet sind.

v. Graefe (30), welchem wir die erste Kenntniss dieses merkwürdigen Vorkommens bei Aderhautsarkomen verdanken, nahm an, dass die Phthisis bulbi hier, abweichend von den Netzhautgliomen, in der Regel durch eine eitrige Hornhautentzündung bewirkt werde. Bei dem Netzhautgliom hatte die temporäre Phthisis schon früher die Aufmerksamkeit der Beobachter auf sich gezogen und sogar trügerische Hoffnungen auf eine spontane Heilung dieser als Markschwamm bezeichneten Geschwulstform erweckt. v. Graefe bemerkt, dass in einzelnen Fällen die durch den Aderhauttumor erregte intraoculare Entzündung, wie er bei Netzhautgliomen mehrfach gesehen habe, den eitrigen

Charakter annehmen und wie alle Arten von eitriger Chorioiditis, Collapsus bulbi einleiten könne, wobei er seinen oben genauer reproducirten Fall (8 der I. Serie) im Auge gehabt zu haben scheint. Dieser Hergang sei aber nach seinen Erfahrungen nicht der gewöhnliche; die Phthisis entstehe vielmehr durch Verschwärung der Hornhaut, welche sich, wie er zweimal beobachtet habe, einer aus intraocularer Haemorrhagie hervorgehenden, tumultuarischen Spannungsvermehrung direct anschliessen könne. Der Hornhautverschwärung folge dann eitrige Panophthalmitis und Phthisis, soweit die Bulbushöhle noch nicht durch solide Geschwulstmassen ausgefüllt sei.

Nach Fuchs (66) ist dagegen die Phthisis der Regel nach die Folge einer secundären Iridochorioiditis und entsteht durch Schrumpfung der Exsudate im Inneren des Auges, welche das Wachsthum der intraocularen Geschwulst für längere Zeit hemmt. Die Erscheinungen sind im Wesentlichen die der serös-plastischen Entzündungsform, doch kommen zuweilen auch Hypopyon und Hyphaema, auch wohl umschriebene Hornhautinfiltrate vor; die Pupille ist nie so eng, wie sonst bei spontaner Iridochorioiditis; es bestehen heftige Schmerzen, und das Sehvermögen sinkt rasch bis zu gänzlicher Erblindung. Wenn die Entzündung einen sehr hohen Grad erreicht, kommt es auch zu Lidödem, Chemosis, Protrusion und Beweglichkeitsbeschränkung in Folge von Tenonitis, mit Ausgang in Verwachsung des Bulbus mit dem umgebenden Gewebe.

Die Phthisis bulbi durch Hornhautverschwärung wird von Fuchs bei der Schilderung des klinischen Verlaufes gar nicht erwähnt und findet nur in dem anatomischen Theil Berücksichtigung. Fuchs bemerkt hier, dass die Hornhaut nur selten von dem Sarkom perforirt werde, und dass die Perforation, wenn sie eintritt, nicht durch Weiterverbreitung der Geschwulst auf die Hornhaut, sondern durch eitrige Entzündung zu Stande komme, welche die Folge einer

durch das Sarkom veranlassten Drucksteigerung oder Iridocyclitis sei.

Bei Prüfung des vorliegenden Beobachtungsmateriales ergiebt sich in der That, dass die Phthisis bulbi nicht, wie v. Graefe bei seinen noch beschränkteren Erfahrungen annahm, gewöhnlich durch Hornhautperforation veranlasst wird, sondern durch eine Iridochorioiditis. In elf Fällen scheint uns eine vorausgegangene eitrige Hornhautperforation durch Anamnese und Status mehr oder minder sicher ausgeschlossen, (6, 7, 10, 18, 21, 22, 23, 24, 30, 31, 32); in fünf Fällen nicht wahrscheinlich (9, 12, 16, 17, 29); in neun Fällen (2—4, 14, 15, 19, 20, 25) liegen keine genügenden Angaben vor; in einem Falle (5) soll der Versuch der Abtragung den Anlass gegeben haben; in einem Falle (13) scheint die Hornhaut bei Exophthalmus durch mangelnde Bedeckung verloren gegangen zu sein; in sechs Fällen endlich ist narbige Trübung und Verkleinerung der Hornhaut notirt, es kann also in diesen eine eitrige Keratitis vorausgegangen sein, die aber in keinem Falle direct beobachtet wurde. In der Regel war hier kein Exophthalmus vorhanden, die vorausgegangene Keratitis braucht daher nicht immer zur Perforation geführt zu haben; sie kann von nebensächlicher Bedeutung gewesen sein und die Phthisis nicht durch sie, sondern durch eine intraoculare Entzündung entstanden sein. Selbst wenn Exophthalmus besteht, wird das Auge mitunter mehr zur Seite gedrängt; der verkleinerte Bulbus nimmt sich dann wie ein nebensächliches Anhängsel der extraocularen Geschwulstmasse aus; in solchen Fällen lässt sich schwer entscheiden, ob vielleicht früher doch in Folge mangelnder Bedeckung eine Hornhautperforation stattfand, ob der Druck der Secundärgeschwulst von Bedeutung ist oder ob innere Entzündungen die wesentliche Rolle bei der Verkleinerung gespielt haben. Jedenfalls aber ist das Vorkommen eitriger Hornhautperforation mit Ausgang in Phthisis bulbi

bei Aderhautsarkom als ein selteneres Vorkommniss zu betrachten.

Die innere Entzündung, welche zu Phthisis bulbi führt, hat fast immer den plastischen Charakter; Hypopyon oder sonstige eitrige Producte scheinen seltene Ausnahmen und der Verlauf auch im Allgemeinen ein chronischer zu sein, der allerdings in der Mehrzahl der Fälle durch wiederkehrende, mit lebhaften Schmerzen verbundene Anfälle stärkerer Entzündung unterbrochen wird. Letztere sind bekanntlich ein wichtiges diagnostisches Symptom, da sie bei Phthisis bulbi sonst nicht vorzukommen pflegen und somit einen verborgenen Tumor vermuthen lassen. Ihre Häufigkeit ist aus den Mittheilungen nicht genügend zu ersehen, da man sehr oft nicht weiss, ob die in der Anamnese angegebenen Anfälle schmerzhafter Entzündung nur dem Stadium der Drucksteigerung zuzurechnen sind, oder ob sie auch in dem der Phthisis noch fortgedauert haben. Indessen sind auch Fälle berichtet, wo die Schmerzen vollständig fehlten (17), und wo sich dadurch das klinische Verhalten noch mehr dem bei gewöhnlicher plastischer Cyclitis näherte. Die bei den stärkeren Entzündungsanfällen vorkommende Betheiligung des Orbitalgewebes setzt nicht nothwendig einen eitrigen Charakter der Entzündung des Bulbus voraus; die nach derselben zurückbleibende Verwachsung des Auges mit der Tenon'schen Kapsel wurde auch in Fällen beobachtet, wo es sich um eine plastische Iridochorioiditis handelte (6, 32).

Zuweilen bleibt die Entzündung mehr auf den hinteren Theil des Bulbus beschränkt und betheiligt die Iris nur in geringerem Grade; es kommt dann, wie bei chronischem Glaukom, zu maximaler Mydriasis mit Eversion des Pupillenrandes der Iris (6, 31). Ist hier Cataract vorhanden, so kann der zu Grunde liegende Tumor, wie in unserem Falle (31) besonders leicht unerkannt bleiben.

Einen Uebergang zu der in Rede stehenden Form der

Phthisis bilden die Fälle, wo das Aderhautsarkom nur mit mehr oder minder starker Hypotonie einhergeht, ohne dass es zu wirklicher Schrumpfung des Augapfels gekommen ist. Solche Fälle sind von Laurence (22), Nettleship (42) Fall 94, p. 385, Hirschberg (51), Brailey (65), 4 Fälle, Nr. 225, 293, 497, 580, Vossius (70) und von Lawford und Treacher Collins (83), 3 Fälle, Nr. 33, 47, 77, darunter zwei mit geringer oder zweifelhafter Druckherabsetzung, beschrieben worden.

Andererseits sind auch Fälle von sehr lange bestehendem Aderhautsarkom beobachtet, wo es zwar zu einer sehr ausgesprochenen plastischen Cyclitis mit Bindegewebsschwarten und Knochenbildung, aber nicht zu wirklicher Schrumpfung des Augapfels kam. Hierher gehört aus älterer Zeit ein Fall von Mackenzie (8), Fall 648, p. 730, aus neuerer der merkwürdige Fall von Irissarkom mit Uebergang auf die Aderhaut von Knapp (32), S. 220 und Whiting (85) und der ebenso merkwürdige von Aderhautsarkom mit recidivirenden intraocularen Blutungen, den E. v. Hippel (87, 88) beschrieben hat, beide von 20jähriger Dauer und darüber.

Ueber die Ursache der die Phthisis bulbi herbeiführenden Iridochorioiditis und ihr Verhältniss zu dem Tumor lässt sich zur Zeit noch kein völlig sicheres Urtheil abgeben, obwohl uns einige thatsächliche Anhaltspunkte dafür zu Gebote stehen; wir müssen uns deshalb darauf beschränken, die verschiedenen Möglichkeiten zu discutiren und die Entscheidung weiteren Untersuchungen zu überlassen.

Man hat bisher ziemlich allgemein angenommen, dass die Iridochorioiditis direct durch den Tumor erzeugt werde; bei der Seltenheit ihres Vorkommens ist aber auch die Annahme berechtigt, dass sie von dem Tumor mehr unabhängig sei und durch Mikroorganismen gleicher Art bewirkt werde, welche auch sonst eine derartige Form von Iridochorioiditis hervorrufen, wobei natürlich nicht aus-

geschlossen ist, dass ihre Erscheinungen durch das Vorhandensein des Tumors gewisse Modificationen erfahren. Der Nachweis solcher Mikroorganismen ist zwar nicht erbracht; derselbe ist aber auch für die primäre Iridochorioiditis, abgesehen von der traumatischen, metastatischen und tuberculösen Form, bisher ebenso wenig geliefert, nur dass hier aus allgemeinen Gründen die mikrobische Entstehung mit Bestimmtheit vorausgesetzt werden muss; der mangelnde Nachweis von Mikrobien bei der die Aderhautsarkome begleitenden Entzündung kann daher nicht schwer ins Gewicht fallen.

Bei den von anderen Forschern mitgetheilten Fällen ist auf das Vorhandensein von Mikroorganismen noch wenig geachtet worden. Bei dem aus der Göttinger Klinik stammenden Falle 32 hat Deutschmann (79) in der Umgebung des Tumors Cokken gefunden, die wir bei der nach vielen Jahren vorgenommenen Untersuchung der anderen Bulbushälfte nicht nachweisen konnten, ebensowenig wie in dem anderen von uns untersuchten Falle (31).

Weiter ist es Deutschmann (89) gelungen, in einem mit Iridochorioiditis complicirten Falle von Aderhautsarkom, der noch nicht zu Phthisis bulbi geführt, aber sympathische Entzündung des anderen Auges hervorgerufen hatte, aus der Praxis von Nieden, in der Papille und Retina des Tumorauges Cokken, wenn auch in spärlicher Menge, zu finden. Wenn wir auch diesen nur in zwei Fällen gemachten Beobachtungen vorläufig keine entscheidende Bedeutung beimessen dürfen, so haben wir darin doch eine wichtige Stütze für die hier besprochene Annahme zu erblicken.

Noch grösseres Gewicht möchten wir auf die Thatsache legen, dass unter den einschlägigen Fällen nicht weniger als fünfmal (6, 17, 23, 27, 32) eine Entzündung des anderen Auges auftrat, die von den betreffenden Autoren als sympathische aufgefasst worden ist, desgleichen in zwei weiteren Fällen von Laurence (22) und von Hirsch-

berg (51), bei denen zwar keine ausgesprochene Phthisis vorhanden war, die aber durch starke Hypotonie den Uebergang dazu darstellten. Da wir der Ansicht sind, dass die sympathische Ophthalmitis durch Hinüberwandern von Mikrobien zum Auge der anderen Seite entsteht, so müssen wir auch bei Aderhauttumoren, wenn es zur Entstehung einer sympathischen Entzündung kommt, nicht nur die Entzündung des zweiten, sondern auch die des ersten Auges für mikrobischen Ursprunges ansehen, und die Analogie führt dann nothwendig dazu, diese Ansicht zu verallgemeinern und denselben Ursprung der Iridochorioiditis auch in allen übrigen Fällen, wo das zweite Auge unbetheiligt blieb, zuzugestehen.

Die verhältnissmässig grosse Häufigkeit der Complication mit sympathischer Augenentzündung in diesen Fällen tritt noch mehr hervor, wenn man berücksichtigt, dass das Auftreten von Entzündung am zweiten Auge bei Aderhautsarkomen überhaupt zu den grossen Seltenheiten gehört. Abgesehen von einer Reihe von Fällen, wo es sich nur um sympathische Reizung des zweiten Auges handelte, und einigen nicht zugänglichen Beobachtungen, können wir ausser obigen sieben sonst nur noch sieben weitere Fälle anführen, in denen eine Entzündung des anderen Auges auftrat, welche man als sympathische auffassen kann. Die mit Phthisis oder Hypotonie einhergehenden Fälle haben das Eigenthümliche, dass eine ektogene Infection in der Regel ausgeschlossen ist, während in den übrigen fast immer, sei es wegen einer vorher gemachten Iridektomie oder einer spontanen Perforation des Bulbus, wenigstens die Möglichkeit einer solchen gegeben war. (Vergl. auch O. Schirmer (84) S. 104 ff.)

Von obigen sieben Fällen mit Phthisis oder Hypotonie ist nur in dem von Laurence eine Iridektomie vorhergegangen; in allen übrigen Fällen muss auf eine endogene Infection recurrirt werden. (Die in Brailey's Falle (23) von Milles an-

genommene Hornhautperforation ist sehr zweifelhaft.) Von den sieben Fällen ohne Phthisis dagegen war in dreien eine Iridektomie ausgeführt worden, [R. Berlin-Schüppel (29, 34), Knapp-Walter (32), Fall 13, Knies (56), Fall 4]; zweimal war es zu spontaner Perforation gekommen [Steffan (45), Milles (72), Fall 1] und nur in den Fällen von Hotz (80) und von Nieden (89) kann von keiner ektogenen Infection die Rede sein. In den Fällen von Knapp-Walter und von Hotz trat die Iridochorioiditis, resp. Iritis des anderen Auges erst acht Tage nach der Enucleation des Tumorauges auf und ging nach ziemlich mildem Verlauf in Heilung über, was zu Zweifeln an der sympathischen Natur Anlass gab, die auch von Knapp nicht angenommen wurde; im Knies'schen Falle schwankte die Diagnose zwischen sympathischer Entzündung und Tumor des zweiten Auges; es bleiben also nur vier Fälle übrig (Berlin, Steffan, Milles, Nieden), von denen bei den drei ersten auch der maligne Verlauf sehr für die Annahme einer sympathischen Ophthalmitis spricht; bei diesen letzteren allen lag die Möglichkeit einer ektogenen Infection vor, nur bei dem Nieden'schen war sie sicher ausgeschlossen.

Wenn wir nun in den mit Phthisis bulbi complicirten Fällen von Aderhautsarkom das Auftreten sympathischer Entzündung des zweiten Auges zu Schlüssen verwerthen wollen, so ist natürlich die Frage zu erörtern, ob die sympathische Natur der Entzündung auch hinreichend sichergestellt ist, oder ob die Thatsachen sich vielleicht ebenso gut mit der Annahme vereinigen lassen, dass es sich gar nicht um eine sympathische Entzündung handle, sondern dass die Entzündung des zweiten Auges unabhängig von der des ersten und direct, durch die gleichen Mikrobien, auf demselben endogenen Wege entstanden sei. Diese Frage drängt sich um so mehr auf, weil wir es hier fast immer mit einer endogenen Entstehung der Entzündung des ersten Auges zu thun haben und weil bekanntlich auf diesem Wege entstandene Entzündungen, abgesehen von solchen eitrig-metastatischer Natur, nur selten sympathische Ophthalmitis nach sich ziehen.

Wir sehen in solchen Fällen keine Möglichkeit einer

völlig sicheren Entscheidung, möchten aber doch die sympathische Entstehung nicht in Zweifel ziehen, weil in mehr als der Hälfte der Fälle die Affection einen ungünstigen Ausgang nahm (17, 27, 32, Fall von Hirschberg) und nur in einem Falle (23) Heilung, in einem (6) Besserung eintrat, während in einem weiteren Falle (Laurence) der Ausgang unbekannt blieb, — da doch der maligne Verlauf eines der wichtigsten Merkmale der sympathischen Iridochorioiditis ist.

Dass in diesen Fällen eine Entzündung endogenen Ursprunges häufiger als sonst sympathische Entzündung hervorrief, lässt sich wohl darauf zurückführen, dass das zerfallende Gewebe des Tumors einen besonders günstigen Boden für die Entwicklung der Mikroorganismen abgeben mag, so dass diese üppiger und reichlicher wird, wie sonst in der Regel nur nach Verletzungen, und dass die Mikrobien in Folge dessen durch die Gegenwirkung der vitalen Vorgänge nicht hinreichend abgeschwächt werden, sondern genügende Lebensenergie zur Ueberwanderung auf die andere Seite behalten.

Uebrigens ist von unserem Standpunkte aus die Entscheidung der Frage, ob die Entzündung des zweiten Auges wirklich als sympathische zu betrachten ist, für die Auffassung der Entzündung des ersten Auges nicht von wesentlicher Bedeutung, da wir die des zweiten auf alle Fälle als mikrobische betrachten, sie mag sympathischer Entstehung sein oder nicht. Im letzteren Falle entsteht sie unabhängig von der des Tumorauges durch dieselben Mikrobien, welche auch sonst diese Form von Iridochorioiditis erzeugen. Dann kann man aber nicht wohl annehmen, dass die Entzündung des ersten Auges durch eine andere Ursache entstehe; es muss somit auch die Iridochorioiditis des Tumorauges mikrobischen Ursprunges sein; dass Letzteres bei der Annahme einer sympathischen Entstehung nach unseren Vorstellungen darüber gleichfalls vorausgesetzt werden muss, haben wir

schon oben gezeigt. Vom Standpunkte der parasitären Theorie aus kommen wir somit bei beiden Annahmen zu dem gleichen Ergebniss, dass die zu einem Aderhautsarkom hinzutretende Iridocyclitis vermuthlich nicht direct durch den Tumor, sondern durch eine secundäre Infection, in der Regel endogenen Ursprungs, erzeugt werde.

Die Gegner der mikrobischen Theorie der sympathischen Ophthalmitis können sich dieser Argumentation natürlich nicht anschliessen. Wer auf dem Standpunkte steht, dass jede irgendwie entstandene Iridocyclitis sympathische Ophthalmitis erzeugen könne, der braucht auch für die bei Aderhautsarkomen auftretenden Fälle eine mikrobische Entstehung nicht anzunehmen; dann fehlt ihm aber auch unseres Erachtens die Erklärung, warum es dabei nur in einzelnen, seltenen Fällen zum Auftreten einer solchen intraocularen Entzündung kommt, welche zu Phthisis bulbi am gleichen und zu sympathischer Entzündung am anderen Auge führt. Gerade dieser Umstand spricht für die Mitwirkung besonderer Einflüsse und macht es wahrscheinlich, dass der Tumor für sich allein nicht als ausreichende Ursache angesehen werden kann.

Man könnte dem entgegenhalten, dass die von uns in der Umgebung des nekrotischen Tumorabschnittes gefundene Reactionszone den klaren Beweis dafür liefere, dass die Entzündung die Folge des Tumors sei. Auch wir sind der Meinung, dass die an der Grenze des nekrotischen Bezirkes sich abspielenden Vorgänge von Zellenanhäufung und Phagocytose, auf die wir weiter unten noch näher einzugehen haben, Folgen der in dem Tumor stattfindenden Zersetzungsprocesse sind; daraus folgt aber noch nicht, dass der erste Anstoss zu diesen Vorgängen allein in der natürlichen Entwicklung des Tumors zu suchen ist und dass der ganze Entzündungsprocess von ihm hergeleitet werden muss. Wenn der Tumor für sich allein solche Entzündungen hervorrufen kann, so sollte man erwarten, diese in gewissen

Stadien der Neubildung regelmässig auftreten zu sehen, sobald die Vorgänge der regressiven Metamorphose weit genug gediehen sind, um stärker entzündungerregende Producte in ausreichender Menge zu liefern.

Wir huldigen der Ansicht, dass den Stoffwechselproducten des Tumors entzündungerregende Eigenschaften zukommen; giebt uns doch die Papillitis bei Hirntumoren bei ihrer fast ausnahmlosen Constanz den deutlichen Beweis, dass damit in jedem Falle zu rechnen ist. Da aber die Uveïtis bei Aderhautsarkomen sonst den Charakter einer serösen, mit Drucksteigerung einhergehenden Entzündung hat, so werden wir in den Fällen, wo die Iridochorioiditis zu reichlicherer Bindegewebsentwicklung und zu Druckerniedrigung führt, darauf hingewiesen, uns nach Ursachen umzusehen, welche nicht allein in der natürlichen Entwicklung des Tumors gelegen sind.

Doch lassen sich auch ohne die Annahme einer Mitwirkung von Mikrobien Umstände denken, welche eine solche Verschiedenheit des Entzündungsprocesses erklären. Kommt die Entwicklung des Tumors zum Stillstand, so fällt ein wesentlicher Factor der Drucksteigerung fort; dafür werden in einem solchen Falle die Zersetzungsvorgänge in dem Tumor eine besonders lebhafte Entwicklung erreichen und der stärkere Reiz könnte dann eine intensivere und andersartige Form der Entzündung nach sich ziehen.

Dass aber die Annahme einer Mitwirkung von Mikrobien keine willkürliche ist, wird auch durch Erfahrungen an Geschwülsten anderer Körpertheile erwiesen, insbesondere an Carcinomen, in welchen schon wiederholt Mikroorganismen gefunden worden sind, welche man mit dem Erweichungsprocess in Beziehung brachte.

Nepveu (78) fand bei Untersuchung verschiedenartiger Tumoren wiederholt Bakterien in denselben, aber nur dann, wenn Erweichung und Exulceration des Gewebes eingetreten war und hält es daher für wahrscheinlich, dass sie den Zersetzungsprocess

unterhalten und steigern. Häufig war eine ektogene Herkunft derselben anzunehmen, mitunter aber kein Anhaltspunkt dafür zu finden, weshalb es Nepveu für möglich hält, dass sie auch aus dem Blute stammen können. Auch Klebs (75) berichtet, dass Afanasieff in Carcinomen der Haut und der Leber nicht selten Mikroorganismen gefunden habe, jedoch nicht in den jüngsten Metastasen, (was gegen ihre pathogenetische Bedeutung spricht).

Wenn die Iridochorioiditis des Tumorauges durch eine secundäre Infection mit Mikroorganismen entsteht, so braucht sie darum doch von dem Vorhandensein des Tumors nicht unabhängig zu sein. Da die Combination von Aderhauttumor mit secundärer Phthisis erheblich häufiger vorkommt als die mit primärer, so neigen wir uns der Ansicht zu, dass es sich hier nicht um ein rein zufälliges Zusammentreffen handelt, dass vielmehr der Tumor, wenn er vielleicht auch die Entzündung nicht direct verursacht, doch ihre Entstehung begünstigt. Es ist auch sehr wohl möglich, wenn entzündungerregende Mikrobien im Blute kreisen, dass das Sarkom durch seine weiten Gefässräume, durch Verlangsamung der Circulation und durch Unebenheiten der Innenwand der Gefässe Veranlassung zum Zurückbleiben einzelner Mikroorganismen giebt und dass diese in den in regressiver Metamorphose begriffenen Theilen des Tumors einen besonders günstigen Boden für ihre Entwicklung finden.

Als wichtige Veränderung, welche sowohl zu der Iridochorioiditis als der Phthisis bulbi in Beziehung steht, ist sicher die ausgedehnte Nekrose zu betrachten, welche wir in unseren beiden Fällen, sowie in dem von Neese haben nachweisen können. Sie unterscheidet sich in ihrem Auftreten wesentlich von der regressiven Metamorphose, welche man in dem späteren Stadium der Angiosarkome regelmässig antrifft. Diese schliesst sich an den histologischen Bau des Tumors an und ergreift in den durch die Gefässe abgegrenzten Läppchen zuerst die älteren Zellen, später den ganzen Alveolus, so dass es sich hier wesentlich um die Folgen der normalen Lebensdauer der Zellen zu handeln

scheint. Im Gegensatz hierzu ist in unseren Fällen der ganze Tumor oder ein sehr grosser Theil desselben, einschliesslich der Gefässe, gleichmässig von der Nekrose ergriffen, und die Grenze hält sich im letzteren Falle nicht an den histologischen Bau, sondern zieht unabhängig von demselben quer durch die Läppchen der Geschwulst und die Faserzüge des Bindegewebes hindurch, wie wenn ein Theil der Geschwulst eine chemische Einwirkung von aussen erfahren hätte. In der ganzen Ausdehnung dieses Bezirkes findet sich die mangelnde Färbung der Kerne, das trübe Aussehen des Protoplasmas, die schlechte Abgrenzung der Zellen, die zu einer gleichmässigen, streifigen Masse verschmolzen scheinen, die Einlagerung von Körnern und Klumpen aus haematogenem Bilirubin und damit gefärbten Fibrinnetzen in das Gewebe und in das Lumen der weiten, unregelmässig begrenzten Gefässe, welche statt rother Blutkörperchen denselben intensiv orangegelb pigmentirten Inhalt aufweisen.

An der Grenze des nekrotischeu Bezirkes tritt die mehr erwähnte Reactionszone auf, mit zum Theil sehr grossen Phagocyten, welche körniges, mehr oder minder pigmentirtes Material aufgenommen haben, ganz analog der Phagocytose, welche auch sonst in der Umgebung todter organischer Substanz regelmässig sich einzustellen pflegt. Ein Theil der entzündlichen Veränderungen, in der Umgebung des Tumors, hängt daher direct von der Nekrose des letzteren ab, während man sich die übrigen Veränderungen, insbesondere die in entfernteren Theilen auftretende Exsudation und Bindegewebsproliferation, ebenso wohl als Folge eines von dem Tumor ausgehenden Reizes, wie als Producte einer unabhängig von ihm entstandenen Entzündung vorstellen könnte.

Gleichartige Befunde scheinen auch sonst noch öfters vorgelegen zu haben (vergl. Fall 6, 9, 12, 19, 22, 24), wenn auch die Beschreibungen nicht immer eingehend genug

sind, um erkennen zu lassen, wie weit die Veränderungen mit den hier geschilderten im Einzelnen übereinstimmten. Mehrfach wurden im Centrum der Geschwulst Erweichungsheerde gefunden, aus bröckliger, schmutzig gefärbter Masse, die zerfallene Zellen, Fettkörnchen und Cholestearinkrystalle enthielt, oder der mittlere Theil war verkalkt, von ockergelber Farbe etc. Besonders eingehend sind die Beschreibungen von Vossius und Maschke, in denen wir nicht nur die geschilderten Eigenthümlichkeiten des nekrotischen Tumorabschnittes, sondern auch die Reactionszone mit ihren grossen, körnigen Zellen wieder finden, wenn sie auch nicht als solche charakterisirt wird. Bei Vossius ist auch, wie in unserem Falle 32, Thrombose eines grösseren Gefässes angegeben.

Die Zahl dieser Fälle ist gross genug, um uns schon jetzt zu berechtigen, diesem Befund eine allgemeinere Bedeutung zuzuschreiben [1]).

Es kann nach dem Verhalten des Inhaltes der Blutgefässe in den drei von uns untersuchten Fällen kein Zweifel sein, dass die Circulation in dem nekrotischen Tumorabschnitt vollkommen aufgehoben war; da überdies in einem von unseren Fällen und in dem von Vossius Thrombose eines grösseren Gefässes gefunden wurde, so liegt die Annahme nahe, dass die Nekrose vielleicht durch Aufhebung der Blutzufuhr entstanden sei. Auch v. Wecker (54) hat schon vermuthet, dass die Phthisis die Folge der Obliteration einer grösseren Zahl von Chorioidealgefässen sein möchte. Ob das thrombosirte Gefäss in unserem Fall eine Arterie oder Vene war, liess sich nicht entscheiden; in Vossius Falle scheint es eine Vene gewesen zu sein; es lässt sich somit aus diesen Befunden über

[1]) Nachträglich ersehen wir, dass auch Ewetzky unabhängig von uns dieselben Veränderungen an Aderhautsarkomen, die zu Phthisis bulbi geführt hatten, beobachtet hat. (Aperçu de l'activité du cercle ophtalm. de Moscou. Mosc. 1897.)

die Ursache der Circulationsstörung nichts entnehmen. Man könnte daran denken, dass der Tumor durch sein Wachsthum innerhalb der wenig nachgiebigen Bulbuskapsel auf die zuführenden Gefässe einen Druck ausübte und sich dadurch selbst die Blutzufuhr abschnitte. Bei näherer Ueberlegung scheint uns diese Annahme aber doch schwerlich haltbar. Einmal müsste doch die Beschränkung der Blutzufuhr wieder ungünstig auf die Entwicklung des Tumors zurückwirken, und so eine Art von Selbstregulation eintreten; auch ist die Zahl der zuführenden Ciliararterien zu gross und die Circulation durch Zufluss von verschiedenen Seiten her und durch zahlreiche Anastomosen zu gut gesichert, als dass durch mechanischen Druck leicht eine vollkommene Stockung eintreten könnte, und endlich unterhält jeder Tumor bei seinem Wachsthum eine beträchtliche Fluxion in den zuführenden Gefässen, welche einer etwaigen Compression entgegenwirkt.

Ist somit eine mechanische Ursache der Circulationsstörung weniger wahrscheinlich, so lässt sich die Nekrose sehr wohl auf die von uns vermuthete mikrobische Invasion zurückführen. Diese würde zunächst in den abgestorbenen Zellen der einzelnen Läppchen einen günstigen Boden zur Entwicklung finden und könnte von da aus in mehr diffuser Form einen grösseren Abschnitt der Geschwulst hereinziehen. Die Thrombose würde dann als eine secundäre zu betrachten sein. Für diese Erklärung spricht die oben hervorgehobene Art der Abgrenzung des nekrotischen Bezirkes, welche von dem histologischen Bau und den Gefässterritorien unabhängig ist.

Es bedarf aber noch weiterer Untersuchung, ob es sich hier wirklich um eine verschiedene Entstehungsart der Nekrose handelt, oder nur um ein späteres Stadium, um eine weitere Entwicklung der in allen Fällen eintretenden regressiven Veränderungen. Bei Durchsicht der Präparate einer grösseren Zahl von Augen mit Aderhautsarkom haben wir

zwar eine derartige Form der Nekrose wie bei den Augen mit Phthisis nicht beobachtet, aber doch in einzelnen Fällen einen Befund erhalten, welcher vielleicht einen Uebergang dazu darstellt. Noch ähnlicher ist das Verhalten in dem oben beschriebenen Falle 7 von Tumor an einem primär phthisischen Auge, während in dem anderen Fall gleicher Art (Fall 3) nur eine ungewöhnlich grosse Ausdehnung der Nekrose über den Tumor, aber keine auffallenden Veränderungen des Gefässinhaltes gefunden wurden. Im Fall 7 waren die nekrotischen Tumorknoten von einer Zone pigmentirter Zellen umgeben, deren Fortsätze gegen den Tumor gerichtet waren, wie wenn sie danach strebten, in denselben einzuwandern. Auch traten an zahlreichen Gefässen Veränderungen des Inhaltes auf. An anderen Knoten, mit weniger ausgesprochener Nekrose, erstreckten sich die pigmentirten Zellen vom Rande aus weiter in das Innere des Tumors hinein, zum Theil bis zur Mitte. Das Verhalten näherte sich hier demjenigen, welches der Eine von uns (**94**) kürzlich bei der gewöhnlichen Form des Melanosarkoms der Aderhaut beschrieben und auf Einwanderung pigmentirter Zellen in einen vorher nicht pigmentirten Geschwulstabschnitt zurückgeführt hat. Man könnte sich diesen Befund so deuten, dass in einem gewissen Stadium regelmässig eine Einwanderung pigmentirter Zellen in den Tumor hinein stattfindet und dass diese verhindert wird, wenn der Tumor durch Mikrobienentwicklung nekrotisch geworden ist, wodurch sich die Pigmentzellen in der Randzone anhäufen. Nun würde auch an einem Auge mit vorherbestehender Phthisis bulbi die Möglichkeit nicht ausgeschlossen sein, die Entstehung der Nekrose auf Mikrobien zurückzuführen, da von der vorhergegangenen Entzündung, welche zu Phthisis führte, noch Mikrobienkeime zurückgeblieben sein können, welche sich später entwickeln, — ganz abgesehen davon, dass in unseren oben mitgetheilten Fällen wegen der Mangelhaftigkeit der Anamnese

das primäre Auftreten der Phthisis vielleicht doch nicht ganz zweifellos sicher gestellt ist.

Anders in den nicht mit Phthisis bulbi complicirten Fällen. Hier kann wohl ausnahmsweise einmal eine Mikrobieninfection hinzutreten, in der Regel wird man es aber nur mit den verschiedenen Phasen des sarkomatösen Processes zu thun haben, und das Verhalten in den späten Stadien ist somit für die ganze Auffassung der in Rede stehenden Form von Nekrose des Tumors von wesentlicher Bedeutung. Die Zahl der Fälle, wo wir die späteren Stadien des Processes untersuchen konnten, reicht aber bei weitem nicht hin, um hier ein sicheres Urtheil abzugeben, namentlich bedarf auch das Verhalten des Gefässinhaltes noch weiterer Prüfung.

In einem Falle von Melanosarkom im glaukomatösen Stadium fehlte in dem einzigen grossen Tumorknoten die Kernfärbung fast ganz, wie sich besonders an mit Chlor gebleichten Schnitten feststellen liess; an den rothen Blutkörperchen in den Gefässen des Tumors fand sich eine eigenthümliche Veränderung, die nicht von Wirkung der Reagentien herrühren konnte. Bei Behandlung mit Säurefuchsin hatten nur die an der Wand des Gefässes gelegenen Blutkörperchen rothe Färbung angenommen, während die in der Achse liegenden ungefärbt geblieben waren. Dabei war die gefärbte Substanz nicht gleichmässig über die stark deformirten Zellen vertheilt, sondern trat in zahlreichen, scharf begrenzten Tröpfchen auf. Herr Prof. J. Arnold, welcher die Güte hatte, eines dieser Präparate anzusehen, sprach sich dahin aus, dass es sich vermuthlich um dieselbe Veränderung der rothen Blutkörperchen handle, welche er vor Kurzem unter verschiedenen Bedingungen an überlebenden Objecten und intravascular bei Circulationsstörungen, studirt hat und welche nach ihm zur Bildung von Blutplättchen führt.

Das Aufhören der Circulation in einem so ausgedehnten Theil der Geschwulst muss auf alle Fälle, wie es auch zu Stande kommen mag, die Entstehung der Phthisis bulbi in hohem Grade begünstigen, welche sonst vielleicht, wenn das Wachsthum der Geschwulst ungestört weiter ginge, lediglich durch die Folgen der Cyclitis, die gestörte

Secretion der Ciliarfortsätze und die Schrumpfung neugebildeten Bindegewebes, nicht zu Stande kommen würde. Offenbar ist aber nicht nur der grösste Theil der Geschwulst abgestorben, sondern auch die Reproductionsfähigkeit des kleinen, noch erhalten gebliebenen Theiles nahezu erschöpft, so dass das Wachsthum für mehr oder minder lange Zeit zum Stillstand kommt. Erst allmählich wuchern wieder einzelne Zellenstränge durch die Sklera nach aussen, wo sie der schädigenden Wirkung des Bulbusinhaltes entzogen sind und ein neues Wachsthum beginnen. So finden wir auch in der Regel, dass an dem Wiederbeginn der Wucherung die alte Geschwulstmasse im Inneren des Auges keinen Antheil hat, und dass erstere lediglich von den nach aussen gewachsenen Zellsträngen ausgeht. Diese Vorstellung über die Entstehung und Bedeutung der Nekrose des Tumors steht auch in Einklang mit den bekannten Erfahrungen über die Heilwirkung mikrobischer Producte, insbesondere von Erysipelcokken, bei malignen Tumoren, auf welche wir hier nur in Kürze hinweisen möchten.

Obwohl es nach dem Gesagten verfrüht wäre, schon eine bestimmte Erklärung aufstellen zu wollen, so möchten wir doch zum Schluss noch einmal diejenige Art des Herganges kurz bezeichnen, welche wir für die wahrscheinlichste halten: Ein von Aderhautsarkom ergriffenes Auge ist in gewissem Grade zur Entstehung einer endogenen Infection durch entzündungerregende Mikrobien disponirt. Wird dasselbe auf diesem Wege von Iritis oder Iridochorioiditis ergriffen, so finden die Mikroorganismen in den abgestorbenen Zellen des Tumors günstige Bedingungen zu ihrer Entwicklung; diese kann dann einen solchen Grad erreichen, dass es zu Totalnekrose des Tumors kommt. Hierauf nimmt die Entzündung durch Störung der intraocularen Flüssigkeitsabsonderung und durch Bindegewebsretraction ihren Ausgang in Schrumpfung des Bulbus. In einem späteren Stadium geht von den noch erhalten gebliebenen

Resten der Geschwulst nach unmerklicher Weiterverbreitung durch die Sklera eine extraoculare Wucherung aus. Es wird Aufgabe weiterer Untersuchung sein, zu prüfen, ob und wie weit der hier aufgestellte Erklärungsversuch durch das thatsächliche Verhalten zu bestätigen ist.

Auf die zu Phthisis bulbi führenden Entzündungen bei dem Netzhautgliom sind wir hier nicht eingegangen, um die Arbeit nicht noch umfangreicher werden zu lassen. Eine Bearbeitung derselben nach gleichen Gesichtspunkten wie oben dürfte aber eine lohnende Aufgabe sein.

Nachtrag.

Nach Abschluss dieser Arbeit wurde uns durch die Güte des Herrn Dr. Samelsohn in Köln noch ein weiterer Fall von Aderhautsarkom mit secundärer Phthisis bulbi mitgetheilt und nebst einer Abbildung desselben zur Veröffentlichung überlassen, wofür wir ihm auch hier unseren verbindlichsten Dank aussprechen. Wir geben zunächst die Krankengeschichte und den makroskopischen Befund nach den Aufzeichnungen Dr. Samelsohn's und fügen dann das Ergebniss der histologischen Untersuchung hinzu, welche wir an einigen uns freundlichst übersandten Celloidinschnitten vorgenommen haben.

Frau B., 63 Jahr alt, leidet seit 15 Jahren an stets wiederkehrenden, sehr schmerzhaften Entzündungen des linken Auges, die nach ihrer Beschreibung und den Mittheilungen des früheren Arztes den Charakter von Glaukomanfällen hatten und zu wiederholten Malen den Rath zur Enucleation veranlassten. Seit einigen Jahren trat Verkleinerung des Augapfels ein, während die Entzündungen häufiger wurden.

Status praesens: L. leichtes Oedem des oberen Lides und Chemosis. Bulbus geschrumpft und tief eingesunken; Cornea diffus getrübt; Sklera nach aussen unten blau-grau verfärbt und buckelig hervorgetrieben. Bulbus frei beweglich, druckempfindlich.

Enucleation am 7. IV. 96, Heilung normal; bis zum 5. X. 97 kein Recidiv und völliges Wohlbefinden.

Bei der Operation zeigt sich der Rect. externus vorn von Tumormasse umwachsen, doch gelingt es, den Muskel zu durch-

trennen, ohne den Tumor anzuschneiden. Die Orbita wird bei Untersuchung mit dem Finger frei von Geschwulst gefunden.

Makroskopische Untersuchung: (Vergl. Taf. IX, Fig. 4) Bulbus klein, seine vordere Seite abgeflacht und etwas eingezogen. Cornea längsoval, nur 3 mm breit und 5 mm hoch. Bulbus nach oben, unten und aussen eingeschnürt und nur auf der medialen Seite regelmässig gewölbt. Zwischen der Insertion des Rectus externus und inferior sitzt ihm ein wallnussgrosser Tumor auf, von dunkelgraurother Farbe, mit zahlreichen kleinen Sugillationen und glatter Oberfläche. Derselbe ist durch eine Einschnürung in zwei Theile getheilt, von denen der eine, lateral gelegene, durch eine seichte Furche wieder in zwei knollige Hervorragungen zerfällt; der andere, nach unten gerichtete Theil besteht aus zwei kirschkerngrossen Abschnitten, einem vorderen flacheren, zwischen der Sehne des Rect. inferior und Obliq. inferior gelegenen, welcher diesen Muskel durchwachsen zu haben scheint, und einem hinteren, stärker hervorragenden, mit ausgesprochen höckeriger Oberfläche und sehr dunkler bis schwarzer Färbung, welcher den Sehnerven von unterher comprimirt, ohne mit ihm verwachsen zu sein. Der Querschnitt des Sehnerven ist völlig normal. Härtung in Formol und Alkohol.

Mikroskopische Untersuchung an Celloidinschnitten des horizontal durchschnittenen Bulbus.

Der Bulbus ist durch die intra- und extraoculare Wucherung in eine unregelmässig begrenzte Tumormasse umgewandelt, an welcher es bei der starken Verkleinerung und Abflachung der Hornhaut einige Mühe macht, sich zu orientiren.

Die Hornhaut ist zugleich stark verdickt und ihre beiden Grenzmembranen in steile Falten gelegt. Das Epithel senkt sich tief zwischen die Falten der Bowman'schen Membran hinein. Die vordere Kammer fehlt, die Iris und besonders die Ciliarfortsätze sind stark atrophirt und ihr Gewebe geht ohne scharfe Grenze in eine Bindegewebsneubildung über, welche den vorderen Bulbusraum einnimmt und die stark verkleinerte Linse von allen Seiten her umgiebt. Das Pigmentepithel der Iris und des Ciliarkörpers ist theils gewuchert, theils in unregelmässiger Weise in dieses Bindegewebe hinein infiltrirt.

Die Linsenkapsel ist stark gefaltet, die Linse cataractös verändert und durch partielle Resorption erheblich verkleinert.

Das neugebildete Bindegewebe setzt sich auf der nasalen Seite noch auf die Innenfläche der Chorioidea fort und schliesst

hier einige kleine Knochenplättchen ein. Nach einwärts davon liegt in der Aequatorialgegend ein bohnenförmiger, 8 mm langer und 5 mm breiter, haemorrhagischer Heerd, welcher ausser gut erhaltenen rothen Blutkörperchen Detritus derselben, gelbbraunes, zum Theil in Zellen eingeschlossenes haematogenes Pigment, und zahlreiche, von gelösten Cholestearinkrystallen herrührende Lücken, zum Theil mit ansitzenden Fremdkörperriesenzellen enthält. Diese Stelle giebt starke Eisenreaction, die grösstentheils im Bindegewebe, daneben aber auch in den eingeschlossenen Zellen ihren Sitz hat. Der übrige Theil des Bulbusraumes ist vollständig von Sarkommasse ausgefüllt, von Retina ist an den vorhandenen Schnitten nichts nachweisbar. Die Geschwulst ist aus dem temporalen Theil der Chorioidea hervorgegangen und liegt hier direct der Sklera an. Sie besteht aus drei verschiedenen Abtheilungen, einer vorderen, einer temporalen und einer nasalen, die sich u. A. durch ihren Pigmentgehalt unterscheiden. Der nasale ist stärker pigmentirt, die Pigmentirung netzförmig und stellenweise gleichmässig melanotisch; die beiden anderen sind weniger und ungleichmässig fleckig pigmentirt. Die Pigmentzellen sind grösser als die übrigen, welche die Hauptmasse bilden, von klumpiger Form und liegen meist den Gefässen entlang. Die Innenfläche des vorderen Knotens zeigt einen Ueberzug von gewuchertem Pigmentepithel, das stellenweise pigmentirte Fortsätze in das Gewebe hinein abgiebt. Die nicht pigmentirten Zellen sind im Allgemeinen kleiner, vielgestaltig und epithelähnlich dicht an einander gelagert. Auch der Pigmentgehalt der episkleralen Geschwulst ist verschieden; an dem grossen, vorn aufsitzenden Tumor ist der vordere und hintere Abschnitt weniger pigmentirt, während der grössere, mittlere Knoten eine stärkere, aber auch nur partielle Pigmentirung darbietet; an der Grenze der Sklera findet sich dann noch ein intensiv melanotischer Streifen, von welchem aus ein eben solcher Zug die Dicke der Sklera durchsetzt. Stärkere Pigmentirung zeigt dann wieder die in der Gegend des Sehnerveneintrittes befindliche Geschwulstmasse.

An der intraocularen Geschwulst erscheint die Kernfärbung stellenweise auffallend schwach, besonders an den stärker melanotischen Theilen, was nicht allein davon herzurühren scheint, dass die Kerne durch das Pigment verdeckt werden, sondern auf eine regressive Metamorphose bezogen werden muss. Die Randzone des vorderen Abschnittes ist von dicht gedrängten kleinen, lebhaft gefärbten Kernen eingenommen, welche nicht Zellen der Geschwulst, sondern in das Gewebe infiltrirten Leukocyten an-

gehören; diese zellige Infiltration setzt sich längs der Bindegewebssepta mehr oder minder tief in das Innere des Geschwulstknotens hinein fort; dasselbe findet sich stellenweise auch in den übrigen Theilen der intraocularen Geschwulst. Das Gewebe ist überdies auf weite Strecken hin von rothen Blutkörperchen durchsetzt. Viel ausgesprochener ist die regressive Metamorphose an der extraocularen Geschwulst und nimmt hier an dem grösseren, mittleren Knoten, der sich durch stärkere Pigmentirung auszeichnet, schon ganz den Charakter der Nekrose an, indem die Kerne der Geschwulstzellen gar nicht mehr gefärbt und die Zellen selbst ganz unkenntlich geworden sind. Auch hier findet sich eine Infiltration der Randzone mit Leukocyten und überdies nach einwärts von derselben eine aus grösseren, pigmentirten Zellen bestehende Zone, welche auch vielfach Eisenreaction giebt; die gelben bis braunen Pigmentkörnchen, welche in den grossen, unregelmässig gestalteten Zellen enthalten sind, scheinen wenigstens theilweise haematogenen Ursprunges zu sein. Das Verhalten erinnert sehr an die in den obigen Fällen 31 und 32 und Fall 7 der I. Serie beschriebene Reactionszone. Das Innere dieses Knotens ist in grosser Ausdehnung von einer netzförmig angeordneten, dichten Infiltration mit mehrkernigen Leukocyten durchsetzt, von denen fast nur die sehr intensiv gefärbten Kerne sichtbar sind. Zwischen den an ihrer Grösse und Form deutlich zu erkennenden Kernen liegen zahlreiche, viel kleinere gleichgefärbte Körnchen, die aus Kernzerfall hervorgegangen zu sein scheinen. Stellenweise erkennt man in den zwischen diesem Netzwerk gelegenen Inseln noch die viel grösseren, blassen Kerne der nekrotisch gewordenen Tumorzellen. Von Mikroorganismen liess sich weder mit alkalischem Methylenblau noch mit Carbolfuchsin etwas nachweisen.

Haematogener Eisengehalt fand sich ausser an den schon erwähnten Stellen in geringerer Menge da und dort in dem neugebildeten Bindegewebe zwischen Hornhaut, Linse und Tumor, an der Innenfläche der Aderhaut und zwischen den einzelnen Abschnitten der Geschwulst, theils diffus, theils an Zellen gebunden.

Auch in diesem Falle findet sich also wieder, wie in den oben beschriebenen, eine ausgedehnte regressive Metamorphose und theilweise völlige Nekrotisirung grosser Theile der Geschwulst, in Verbindung mit einer reactiven Entzündung, Infiltration mit Leukocyten, parenchymatöser Blu-

tung und Phagocytose. Obwohl der Nachweis von Mikroorganismen nicht gelungen ist, scheint uns doch auch hier eine mikrobische Entstehung der Nekrose und Entzündung am wahrscheinlichsten. Abgesehen von der Bindegewebsschrumpfung ist die Phthisis bulbi im vorliegenden Falle gewiss auch mit bedingt durch die ungewöhnlich starke Atrophie der Ciliarfortsätze, durch welche die Secretion der intraocularen Flüssigkeit auf Null herabgesetzt werden musste.

Der Fall steht also mit den oben entwickelten Ansichten in gutem Einklang und liefert für sie eine weitere Stütze.

Erklärung der Abbildungen auf Tafel VII—IX.

Taf. VII. Meridionalschnitt des Auges von Fall 31. Aderhautsarkom mit secundärer Phthisis bulbi.

Cornea nur in Folge der Härtung deformirt, im Leben durchsichtig, Linse cataractös. Ciliarkörper auf der rechten Seite melanotisch infiltrirt und von einer melanotischen Neubildung bedeckt; Uebergang des Pigmentepithels in die melanotischen Wucherungen. Dicke Bindegewebsschwarten hinter der Linse und an der Innenfläche des Ciliarkörpers. Rest der Bulbushöhle von grösstentheils nekrotischen, theilweise melanotischen Geschwulstknoten eingenommen. Im hinteren Umfang Durchschnitte von strangförmigen Geschwulstwucherungen in der Sklera und ausserhalb derselben, die vermuthlich sich entlang den Gefässen entwickelt haben.

Taf. VIII. Horizontalschnitt des Auges von Fall 32, Aderhautsarkom mit secundärer Phthisis bulbi.

Bulbus stark verkleinert, Sklera sehr stark verdickt, ihre Fasern hin- und hergebogen. Hornhaut stark abgeflacht, Bowman'sche und Descemet'sche Membran stark gefaltet; das Epithel füllt die Vertiefungen der Falten theilweise aus. Iris von Bindegewebe bedeckt, das auf den Ciliarkörper und die Oberfläche der Linse übergeht. Ciliarkörper auf der linken Seite nach einwärts gezogen, auf der rechten ohne scharfe Grenze in den grossen Tumorknoten übergehend. Letzterer nimmt die grössere, laterale Hälfte der Bulbushöhlung ein. Am Rande erkennt man die Abgrenzung der nekrotischen Geschwulstmasse gegen eine schmale nicht nekrotische Randzone.

Taf. IX. Fig. 1. Ein Theil der Randzone des Tumors von Fall 32 bei stärkerer Vergrösserung ($^{55}/_{1}$).

T Nekrotisches Tumorgewebe von zackig begrenzten Lücken durchsetzt, die aus Gefässräumen hervorgegangen sind und zum Theil noch gelbes haematogenes Pigment enthalten, dazwischen obliterirte Gefässe mit grösseren Pigmentkörnern in der Umgebung.

R Reactionszone mit grossen Phagocyten, die Pigment und veränderte rothe Blutkörperchen enthalten, ohne scharfe Grenze in das Gewebe des Tumors und die umgebende zellig infiltrirte Chorioidea

Ch übergehend, in welcher zahlreiche Gefässe pigmentirte Zellen frei im Lumen enthalten. Die Innenfläche ist von der stark gefalteten Glaslamelle überzogen, das Pigmentepithel darüber nicht erhalten.

S Sklera.

Fig. 2. Randzone desselben Tumors noch stärker vergrössert ($^{215}/_{1}$). Die Phagocyten enthalten gelb gefärbte Haematoïdinkörner. Im Tumorgewebe sind die Kerne verschwunden, man erkennt noch die theils quer, theils längs getroffenen Bündel der Spindelzellen; dazwischen Lücken, die von gelb gefärbten Fibrinnetzen eingenommen sind. In der Mitte ein obliterirtes Gefäss.

Fig. 3. Ein Stückchen des nekrotischen Tumorgewebes. Vergrössorung $^{800}/_{1}$. Lückon mit durch Haematoïdin orangegelb gefärbten Fibrinnetzen, im Gewebe gleichgefärbte strahlige Fibringewirre.

Fig. 4. Horizontalschnitt des Falles von Dr. Samelsohn. Aderhautsarkom mit secundärer Phthisis und multiplen episkleralen Secundärtumoren. Vergl. Beschreibung auf S. 280 bis 284.

Ueber das normale Auge des Neugeborenen.

Von

Prof. Eugen v. Hippel,
I. Assistenten an der Universitäts-Augenklinik
in Heidelberg.

Hierzu Tafel X—XIV, Figur 1—6 und 1 Textfigur.

Zu anatomischen Untersuchungen des Neugeborenen-Auges sah ich mich zunächst veranlasst, weil ich zur Beurtheilung des an anderer Stelle mitgetheilten Falles von Hydrophthalmus congenitus[1]) Controlpräparate brauchte. Es ergaben sich dabei aber bald einige interessante Befunde, so dass es mir lohnend erschien, genauer auf den Gegenstand einzugehen, zumal die Literatur über denselben, wie aus den Arbeiten von Merkel und Orr[2]) und Dieckmann[3]) zu ersehen ist, recht klein genannt werden kann.

Für die Beschaffung des Materials bin ich Herrn Professor Fehling, Director der Universitäts-Frauen-Klinik in Halle und seinen Assistenten, sowie den Herren Dr. Zangemeister, Assistenzarzt an der Berliner und Dr. Reichert, Assistent an der hiesigen Frauenklinik zu aufrichtigem Dank verpflichtet.

---

[1]) Bericht über die Vers. d. ophthalm. Gesellschaft 1897 und v. Graefe's Arch. XLIV.

[2]) Merkel und Orr, Das Auge d. Neugeb. an einem schemat. Durchschnitte erläutert. Anat. Hefte, Bd. I. Abth. 1. 1892.

[3]) Dieckmann, Beiträge z. Anat. u. Physiol. d. Neugeborenen-Auges. Inaug.-Diss. Marburg 1896.

Will man sichere Schlüsse auf die Form und die Grössenverhältnisse aus seinen Präparaten ziehen, so müssen die Augen möglichst bald nach dem Tode enucleirt werden und die Härtungsflüssigkeit darf die einzelnen Theile so wenig als möglich verändern. Die erste Forderung ist schwer zu erfüllen, weil die Augen, die man erhält, meistens von Kindern herstammen, die während der Geburt abgestorben sind. Ist der Tod nur einige Stunden vor der Geburt erfolgt, so erhält man genau die gleichen cadaverösen Veränderungen, auch wenn die Augen sofort nach der Geburt enucleirt werden, als wenn der Tod post partum erfolgt und einige Stunden bis zur Enucleation verstreichen.

Das einzige sichere Zeichen, dass cadaveröse Veränderungen vollkommen auszuschliessen sind, ist am gehärteten Bulbus eine tadellose Form der Fovea centralis. Ich habe dieselbe, wie ich ausführlicher beschreiben werde, in drei normalen Augen und einmal in nicht ganz vollkommener Weise in dem linken Auge des Falles von Hydrophthalmus congenitus erhalten. Ferner habe ich zwei direct post mortem enucleirte Augen eines Kindes, dass drei Stunden nach der Geburt gelebt hatte, fünf Minuten nach der Enucleation erhalten und sofort durch einen glatten Rasirmesserschnitt in zwei Hälften getheilt, besonders zur Untersuchung der Linsenform.

Die Schwierigkeit für die Beurtheilung, die in der Einwirkung der verschiedenen Reagentien liegt, ist ja bekannt; so schreiben Merkel und Orr: „Ist die Retina tadellos, dann muss man darauf gefasst sein, die Hornhaut schlecht zu finden; sind beide gut, dann ist möglicher Weise die Linse unbrauchbar.“ Als bestes Härtungsmittel erwies sich ihnen das Platin-Chromsäuregemisch, in einem Falle Müller'sche Flüssigkeit mit nachheriger Verwendung des genannten Gemisches. Versteht man unter „gut“ den Verhältnissen während des Lebens möglichst genau

entsprechend, so muss man den Einfluss der verwendeten Flüssigkeiten auf die einzelnen Theile des Auges möglichst genau festzustellen suchen. Für die Neugeborenen-Augen habe ich bisher nur Formol und Müller'sche Flüssigkeit verwendet, ferner habe ich an möglichst frischen und gleich grossen Schweinsaugen ausserdem noch Sublimat, Salpetersäure, Flemming'sche Lösung vergleichsweise benutzt und die gefundenen Werthe mit Maassen des frischen Auges zusammengestellt.

Bei Besprechung der einzelnen Theile des Auges werde ich Maasse anführen, hier sei nur vorweggenommen, dass die Müller'sche Flüssigkeit sowohl Hornhaut als Linse erheblich quellen macht, so dass die gefundenen Dickenmaasse viel zu gross werden, während Formol (4% Formaldehyd) die Hornhaut mässig, die Linse sehr erheblich schrumpfen lässt unter starker Faltung ihrer Kapsel, so dass man hier viel zu kleine Maasse bekommt. Für die Untersuchung der Linse ist Formol ganz unbrauchbar. Diese Angaben beziehen sich auf das Auge des Neugeborenen und des Schweines. Wie weit sie für den erwachsenen Menschen zutreffen, habe ich vorläufig nicht verfolgt.

Für die Netzhaut ist Formol ein vorzügliches Conservirungsmittel, während die Müller'sche Flüssigkeit, wenn man auf die Erhaltung der natürlichen Lage Werth legt, unbrauchbar ist. Bei ganz frisch, d. h. unmittelbar nach dem Tode in Formol eingelegten Augen bildet sich keine Spur einer Netzhautfalte, die Fovea behält ihre natürliche Form und es fehlt auch stets jene von Lange zuerst näher geschilderte Falte der Netzhaut an der Ora serrata, während diese sowie eine Plica centralis bei Augen, die noch so frisch in Müller'sche Flüssigkeit kommen, immer oder wenigstens überwiegend häufig sich bilden: Schön[1])

[1]) Schön, Die Functionskrankheiten der Ora serrata und des Ciliartheils der Netzhaut. Archiv f. Augenheilk. XXX. S. 128.

hat bei seinem Untersuchungen das Auftreten der vorderen Falte nie vermeiden können. Dieckmann beobachtete ihr Fehlen nur in einem Auge an der nasalen Seite, hält sie aber doch, weil dies Auge das frischeste von allen war, mit grosser Wahrscheinlichkeit für ein Kunstproduct und führt an, dass Lange selber später Augen ohne diese Falte gesehen habe.

Da sich das Auftreten der Falte bei frischen Augen durch die Formolhärtung mit Sicherheit vermeiden lässt, da sie ausserdem in den beiden Augen, die ich frisch (s. o.) aufschnitt, fehlte, um sich innerhalb einer halben Stunde unter meinen Augen zu bilden, so kann ich mit grösster Bestimmtheit behaupten, dass sie lediglich ein Kunstproduct (sowohl cadaveröse Veränderung, als Einfluss des Härtungsmittels) darstellt[1]). Gleichzeitig muss ich die Erklärung Schön's, dass sie durch Zug der Zonula entstehe, für unrichtig erklären, denn bei der Formolhärtung schrumpft die Linse beträchtlich, ohne dass am Aequator eine Trennung zwischen Linsenkapsel und Corticalis eintritt, die Zonula ist deshalb stark gespannt und dennoch fehlt die Falte. Es liegt kein Grund vor, dieser Falte eine andere Art der Entstehung als der Plica centralis und sonstigen Netzhautfalten zuzuschreiben.

Die Grösse der von mir untersuchten Augen schwankte sehr erheblich, wie dies v. Jäger[2]) sowie Merkel und

---

[1]) Es ist auch möglich, dass die Faltenbildung, wenn man die Augen sogleich in Müller'sche Flüssigkeit legt, einfach eine cadaveröse Veränderung ist, weil das Fixationsmittel zu langsam eindringt, um die Bildung der Falte zu verhindern. Weiss hat übrigens auch bei Anwendung der Müller'schen Flüssigkeit wiederholt das Fehlen der Lange'schen Falte beobachtet (Disc. zu meinem Vortrag. Congress Heidelberg 1897).

[2]) v. Jäger, Ueber die Einstellung des dioptr. Apparates im menschlichen Auge. 1861.

Orr schon betont haben. Maasse habe ich nicht regelmässig genommen, weil mich diese Frage im Anfang nicht interessirte.

Ueber das Verhalten der vorderen Kammer kann ich nur so viel aussagen, dass dieselbe keineswegs sehr auffallend flach erscheint, wenn man ein frisches Neugeborenen-Auge makroskopisch betrachtet; ich würde es beispielsweise nicht für schwierig halten, einen Linearschnitt auszuführen. An gehärteten Augen Messungen über ihre Tiefe anzustellen, ist natürlich völlig zwecklos und auch, wenn man ein Auge frisch mit dem Rasirmesser aufschneidet und die Hälften in Kochsalzlösung schwimmen lässt, so ist man zu wenig sicher, dass die jetzt gefundenen Maasse dem Verhalten im Leben entsprechen. Eine Verwerthung für dioptrische Berechnungen wäre wenigstens unzulässig.

Was die Hornhaut betrifft, so geben meine Präparate über die Krümmungsverhältnisse keinen Aufschluss, da namentlich bei Formolhärtung leichte Faltungen an Vorder- und Hinterfläche selten fehlen.

Die Form der Hornhaut zeigt erhebliche Verschiedenheiten: während sie in einzelnen Augen überall nahezu gleiche Dicke besitzt, findet sich in anderen und zwar in den meisten kurz vor dem Rande eine deutliche Verdickung, wie dies auch Merkel und Orr angeben. Die Dicke der Cornea weist überhaupt sehr bedeutende individuelle Verschiedenheiten auf. Dieckmann fand an der Hornhautmitte Differenzen von 0,266 bis 0,840 mm und fügt hinzu: „eine sichere Erklärung für diese Differenz haben wir nicht gefunden. Wahrscheinlich ist die Härtung von Einfluss“. Wenn man bei annähernd gleich frischen Augen stets die gleiche Art der Härtung anwendet, so kann man wohl ziemlich sicher sein, dass die Verdickung oder Verdünnung der Cornea, die auf die Härtungsflüssigkeit zu beziehen ist, in den einzelnen Fällen keine erheblichen Unterschiede wird

erkennen lassen. Trotzdem fand ich bei der Formolbehandlung Differenzen von 0,41 bis 1,02 mm im Centrum der Hornhaut. Ich schliesse daraus, dass höchst wahrscheinlich thatsächliche Dickenunterschiede vorkommen müssen. Die kleinsten Maasse fand ich bei zwei verhältnissmässig sehr grossen, absolut frischen Augen eines drei Tage alten Kindes mit tadelloser Conservirung der Fovea centralis. Ob sich bei fortgesetzten Untersuchungen ein gesetzmässiges Verhalten wird auffinden lassen der Art, dass relativ grosse Augen dünne Hornhäute haben und umgekehrt, bleibt abzuwarten.

Die Dicke der Hornhaut an frisch mit dem Rasirmesser halbirten Bulbis exact mit dem Ocularmikrometer zu messen, ist sehr schwierig. Man kann ziemlich sicher sein, dass die Hornhaut dem Druck des Messers etwas nachgiebt, wodurch Schrägschnitte entstehen müssen. Ich fand bei den zwei ganz frisch durchschnittenen Augen eine Dicke von 1,12 mm, in einem anderen Auge, das schon etwa 1—2 Stunden in Formol gelegen hatte und von einem Kind stammte, das $^1/_2$—$^3/_4$ Tag vor der Geburt abgestorben war, 1,20 mm. Von den ersten zwei Augen wurde je eines in Formol und Müller'scher Lösung gehärtet. Die Schnitte ergaben eine Dicke von 0,58 bezw. 0,80 mm. Das dritte mit Formol gehärtete Auge zeigte im Schnitt eine Dicke von 0,578, sein Partner, der uneröffnet in Müller'scher Flüssigkeit gehärtet war, von 0,95 mm. Gerade der Umstand, dass das absolute Maass aus Müller'scher Flüssigkeit kleiner ist, als das im frischen Zustand genommene, weist die Ungenauigkeit des letzteren sicher nach, da am Schweinsauge, wo die frisch gemessene Cornea 0,8—0,9 mm dick [1]) ist, Salpetersäure, Sublimat, Flemming'sche Lösung

[1]) Diese Messungen wurden an einer grösseren Anzahl von Augen an der ausgeschnittenen Cornea mit einem Instrument des physikalischen Instituts vorgenommen: zwei kleine Platten von ca. 5 mm Durchmesser, zwischen welche die Cornea gelegt wird, werden mittels

Maasse von 0,85—0,98 ergaben, während nach Behandlung mit Müller'scher Flüssigkeit eine Dicke von 1,53 gefunden wurde. Es wird die Aufgabe sein, die Methode der Messung am frischen Auge zu verbessern und ihr Ergebniss möglichst oft mit den später am gehärteten Präparat gefundenen Maassen zu vergleichen. Vorläufig haben die Maasse von Schnittpräparaten lediglich relativen Werth, insofern sie individuelle Verschiedenheiten nachweisen. Nach meinen Versuchen am Schweinsauge scheint mir die Härtung mit $3^1/_2$ % Salpetersäure die natürlichen Verhältnisse noch am getreuesten wiederzugeben.

Die Bowmau'sche Membran fand ich an Formolpräparaten 0,014 bis 0,017 mm, an solchen aus Müller'scher Flüssigkeit 0,017 bis 0,021 mm dick; die Descemet'sche Membrau (aus Formol) 0,002 bis 0,0024 mm, (aus Müller) 0,0036 mm.

Ueber die Form und Maasse der Linse des Neugeborenen weichen die Angaben der Autoren erheblich von einander ab, zweifellos weil hier cadaveröse Veränderungen sowie solche durch die benutzten Reagentien eine grosse Rolle spielen. v. Jäger hat sehr zahlreiche Messungen gemacht, aber ersteus nicht an frischeu Augen uud zweitens relativ nur wenige an Neugeborenen-Augen. So sind unter den 20 Augen in der Tabelle (S. 295) nur 2 Augen von einem 4 Tage alten, 1 von einem 6 Tage, 1 von einem 8 Tage alten Kinde, die übrigen von älteren (bis 38 Tage) Kindern. Dreimal wurde 6 Stunden, sonst 10 bis 40 Stunden nach dem Tode enucleirt. Als Durchschnittsmaasse beim Neugeborenen werden angegeben:

einer feinen Schraube einander genähert, bis sie der Cornea anliegen. Man kann Hundertstel eines Millimeters direct ablesen. Bei dieser Messung wird man natürlich auch keine ganz genauen Werthe erhalten, da ein leichter Druck auf die Cornea ausgeübt wird; der Fehler kann aber nicht gross sein, da nur das Epithel sich in erheblichem Maasse comprimiren lässt. Dies ist am Schweinsauge = 0,09 dick.

	Dicke	Aequatorialer Durchmesser
v. Jäger[1]:	4,5142	6,3528
Huschke[2]):	5,18	6,76
Sömmering[3]):	4,2864	5,188
Krause[4]):	4,512—4,737	6,768—7,219
Merkel und Orr[5]):	5,0	6,6 Krümmungsradius 3,3 für vordere und hintere Fläche
Dieckmann[6]):	5,1	6,29
Treacher Collins[7])	4,3	5,75

An den beiden absolut frischen Augen, die durch einen sehr gut gelungenen glatten Rasirmesserschnitt getheilt wurden, fand ich genau übereinstimmend für die Dicke: 3,76 und für den äquatorialen Durchmesser 6 mm. Die Form der Linse ist durchaus nicht so grundverschieden von der des Erwachsenen, wie man es sonst z. B. auch noch auf dem schematischen Durchschnitt von Merkel und Orr sieht. Der Rand ist ziemlich scharf ungefähr wie beim Erwachsenen. Die Hinterfläche ist erheblich stärker gekrümmt als die vordere. Leider bin ich nicht im Stande, eine vollkommen naturgetreue Zeichnung vorzulegen. Eine sofort aufgenommene Photographie, auf

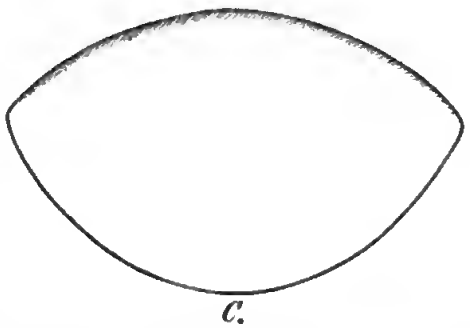

C.

[1]) l. c.

[2]) Citirt bei Merkel und Orr.

[3]) Citirt bei Krause.

[4]) Krause, Einige Bemerkungen über den Bau und die Dimensionen des menschl. Auges. Meckel's Arch. f. Anatomie und Physiologie. 1832.

[5]) l. c.

[6]) l. c.

[7]) Treacher Collins, On the development and abnormalities of the zonula. Ophthalm. Hosp. Rep. XIII. p. 87.

die ich mich verliess, war wegen zu kurzer Expositionsdauer unbrauchbar geworden. So habe ich die Zeichnung nach einer Skizze, die Herr Professor Leber von dem frischen Präparat machte, mit Benutzung der gefundenen Maasse in 7½facher Vergrösserung angefertigt. Dabei ergiebt sich, dass von der Dicke von 3,76 mm 1,41 auf die vordere, 2,35 auf die hintere Hälfte der Linse kommen. Durch Construction ergiebt sich dabei für die Vorderfläche ein Krümmungsradius von 4,0, für die Hinterfläche von 3,1 mm. Diese Zahlen, die nach dem Vorhergehenden durchaus nur als ungefähre betrachtet werden dürfen, geben jedenfalls eine ziemlich richtige Vorstellung von der thatsächlichen Form der Linse.

In einem dritten Auge, das ich frisch aufschnitt, fand ich die Dicke = 4 mm, den äquatorialen Durchmesser gleich 6,5 mm. Das betreffende Kind war aber ½ bis ¾ Tag vor der Geburt im Uterus abgestorben, die Retina zeigte zahlreiche Faltenbildungen. Die Linse war also wohl schon durch cadaveröse Veränderung etwas gequollen. Natürlich ist es aber auch möglich, dass thatsächliche Differenzen vorkommen. Dieses Auge, das in Formol, und sein Partner, der in Müller'scher Flüssigkeit (ohne vorherige Eröffnung) nachgehärtet wurde, veranschaulichen gut die Einwirkung der Härtungsflüssigkeit. Die Schnitte durch die Mitte des ersten ergaben: Dicke 3,06, äquatorialer Durchmesser 5,25 mm, die des letzteren: Dicke 4,42, äquatorialer Durchmesser 5,5 mm. Nach der letzten Angabe könnte es scheinen, als ob sich in der Müller'schen Lösung der äquatoriale Durchmesser entsprechend der Dickenzunahme verkleinere, doch habe ich bisher zu wenige frische Augen mit diesem Härtungsmittel behandeln können. Wie enorm die Schrumpfung im Formol ist, geht daraus hervor, dass ich mehrere Linsen in meinen Schnitten 2—2,25 mm dick fand, ja dass in einigen Augen die Hinterfläche der Linse concav war. Es ist übrigens zu bemerken, dass diese

Schrumpfung am geringsten ausfällt bezw. fehlen kann, wenn das Auge möglichst früh sagittal durchschnitten wird; so fand ich in dem Auge, das nach ganz kurzem Verweilen in Formol aufgeschnitten wurde, im Schnitt die Dicke 3,06 statt 4,0 und in dem ganz frisch aufgeschnittenen Auge sind die Maasse in dem fertig eingebetteten Präparat identisch mit den am frischen Auge bestimmten.

Auf eine umschriebene enorme Verdickung der hinteren Linsenkapsel unmittelbar hinter dem Aequator hat schon Becker[1]) aufmerksam gemacht. Ich fand genau das gleiche Durchschnittsmaass von 0,024 mm, für die Dicke der Kapsel scheint daher die Verwendung von Müller'scher Lösung oder Formol gleichgiltig zu sein.

An der Sklera, die vor dem Aequator relativ dünn ist, um dann rasch zuzunehmen, erzeugen Formol und Müller'sche Flüssigkeit dieselben Veränderungen, wie an der Cornea. So fand ich an den beiden ganz gleich grossen Augen desselben Kindes folgende Maasse.

	Formol	Müller'sche Flüssigkeit
Dicht hinter der Cornea	0,34	0,51
Am Aequator Bulbi	0,38	0,72
Am hinteren Pol	0,63	0,92

Welche Maasse den thatsächlichen am nächsten kommen, vermag ich nicht anzugeben, vermuthlich die nach Formolhärtung.

Ueber die Dicke der Chorioidea Angaben zu machen, halte ich für zwecklos, da dieselbe eben ganz vom Blutgehalt der Membran abhängt, der wie bekannt bei Neugeborenen oft ein ganz ausserordentlich starker ist. Eine Pigmentirung im Stroma der Choroidea habe ich nur in einem Auge in der Nähe des Sehnerven gesehen. Man

[1]) Becker, Anatomie der gesunden und kranken Linse.

hat allerdings hier gewisse Schwierigkeiten in der Beurtheilung. Jeder, der mit Formolpräparaten gearbeitet hat, kennt die massenhaften schwarzbraunen, kleineren und grösseren Pigmentkörner, die unter der Einwirkung des Formol aus dem Blute gebildet werden und sich sowohl in den Gefässen als in ihrer Wandung und weiter entfernt im Gewebe vorfinden. Bei der starken Füllung der Gefässe der Chorioidea, die man meist beim Neugeborenen antrifft, sind sie in dieser Membran natürlich besonders massenhaft und stören die Sicherheit des Urtheils wesentlich.

Ueber den Suprachorioidealraum machen Merkel und Orr die Angabe, dass er beim Neugeborenen in der Mehrzahl der Fälle noch nicht vollkommen entwickelt sei. Im hinteren Drittel oder Viertel des Bulbus existire in manchen Augen ein solcher Raum überhaupt nicht. Einmal zeigte eine Blutung zwischen Sklera und Chorioidea das hintere Ende jenes Raumes deutlich an, in einigen Fällen kamen hinter dem eigentlichen Ende desselben abgeschlossene kleine und grössere Spalten vor, was eine beginnende Trennung der Augenhäute anzeigte. Das Vorhandensein eines Theiles des Suprachorioidealraumes beim Neugeborenen erklären die Autoren mit der Annahme, dass vor der Geburt reflectorisch ausgelöste Accommodationsbewegungen stattgefunden hätten.

Ich habe 15 Augen von Neugeborenen in Formol gehärtet und meistens durch einen äquatorialen Schnitt in einen vorderen und hinteren Abschnitt zerlegt, einige davon auch nach vollendeter Härtung in Alkohol meridional durchschnitten. In diesen sämmtlichen Augen war keine Spur eines Suprachorioidealraumes vorhanden, ebenso wenig in dem in Formol gehärteten Auge eines vier Wochen alten Kindes mit Hydrophthalmus congenitus[1]). In den beiden

[1]) Ich habe ebenso wenig wie Merkel und Orr vollständige Serien untersucht, dies scheint mir für den vorliegenden Zweck auch überflüssig.

oben schon mehrfach erwähnten Augen, die ich das eine nach ganz kurzem Verweilen in Formol, das andere ganz frisch meridional durchschnitt und dann in der gewöhnlichen Weise in Formol und Alkohol härtete, war im vorderen Bulbusabschnitt ein weit klaffender Suprachorioidealraum vorhanden, der bis zum Aequator reichte, hinter dem Aequator lagen Chorioidea und Sklera fest an einander. In einem dieser Bulbi war der Suprachorioidealraum — allerdings nur auf der einen Seite — von einem Bluterguss eingenommen. Das andere Auge desselben Kindes war in Müller'scher Flüssigkeit gehärtet und erst nach vollendeter Härtung in Alkohol aufgeschnitten worden. Es zeigte ähnliche Verhältnisse wie sein Partner, nur fanden sich im hinteren Bulbusabschnitt einzelne Spalten, wo Chorioidea und Sklera von einander getrennt waren; drei andere in Müller'scher Lösung gehärtete Augen (eines vom Anfang des siebenten, eines vom Anfang des achten Schwangerschaftsmonats, eines von einem vier Wochen alten Kinde) zeigten einen sehr deutlichen weit klaffenden Suprachorioidealraum fast um den ganzen Bulbus, während die entsprechenden in Formol gehärteten Augen auch keine Andeutung eines solchen Raumes erkennen liessen.

Ich glaube aus diesen Beobachtungen den Schluss ziehen zu dürfen, dass Chorioidea und Sklera thatsächlich beim Neugeborenen fest an einander liegen, aber durch verhältnissmässig geringfügige mechanische Einwirkung ziemlich leicht von einander getrennt werden können. Das Durchschneiden des Bulbus einerseits, die Quellung der Membranen in der Müller'schen Flüssigkeit andererseits waren die Ursachen, die zur Trennung der beiden Membranen führten. Ich fasse einen im Schnitt nachweisbaren Suprachorioidealraum als Kunstproduct auf und sehe deshalb keinen Grund zu der Annahme, dass vor der Geburt reflectorische Accommodationsbewegungen ausgeführt werden.

Auch beim Erwachsenen findet man bei Formolhärtung Chorioidea und Sklera direct an einander liegen, was übrigens auch nicht anders zu erwarten ist, da nach Langer's[1]) überzeugenden Untersuchungen der sog. Perichorioidealraum kein Lymphraum ist.

Ueber die Iris und den Ciliarkörper habe ich den Angaben von Merkel und Orr kaum etwas zuzufügen; im Ciliarmuskel fielen auch mir deutliche Unterschiede auf insofern ich bald nur meridionale Fasern, bald sehr reichliche circuläre neben meridionalen fand.

Eine eingehendere Besprechung erfordert die Ora serrata beim Neugeborenen, besonders weil Schön[2]) ihr Vorhandensein bekanntlich in Abrede stellt und aus ihrem Fehlen den Schluss zieht, dass die Zacken, die man bisher beim Erwachsenen als Ora serrata beschrieben hat, durch Accommodationsanstrengung erworben seien und in die pathologische Anatomie gehörten. Schön hat das Verdienst so weit mir bekannt ist, zuerst darauf hingewiesen zu haben, dass man sich nie genauer darüber Rechenschaft gegeben hat, wie die Zacken oder Bogenform der Ora eigentlich entstehe, und dass sowohl eine Bogen- bezw. Zackenform des Netzhautrandes selber als des darunter liegenden Pigmentepithels sowie eine Combination beider, die Grundlage jener eigenthümlichen Erscheinung sein könne. Für Augen von Neugeborenen oder kleinen Kindern, die noch nicht viel accommodirt haben, giebt er an, dass der Netzhaut- sowie Aderhautrand makroskopisch glatt seien, während ersterer nur mikroskopisch sichtbare Zähne trage, die, 850 an der Zahl, Schön als Ora serrata bezeichnen will.

Wenn man Augen von Neugeborenen äquatorial durch-

[1]) Langer, Beitr. zur norm. Anat. d. menschl. Auges. Sitzungsber. der Kaiserl. Akad. d. Wissensch. Math. Naturw. Classe. Bd. XCIX. Abth. 3. Wien.

[2]) L. c. u. Lehrbuch der Functionskrankheiten.

schneidet und den vorderen Abschnitt von hinten her betrachtet, so ist man bei der Beurtheilung des makroskopischen Anblickes der Ora serrata sehr oft gestört durch jene circuläre (Lange'sche) Falte, deren Auftreten Schön nach seiner eigenen Angabe nie hat vermeiden können. Dieselbe kann die thatsächlichen Verhältnisse oft vollkommen verdecken. Hat man gut conservirte Präparate, in welchen keine Spur einer Netzhautfalte vorhanden ist, so sieht die Ora serrata ganz genau so aus wie beim Erwachsenen (vergl. z. B. die Abbildung in Henle's Atlas), nur sind die Zacken der Netzhaut, die man makroskopisch sieht, etwas kleiner. Diese Zacken sind durch ihr graulich getrübtes, der übrigen Netzhaut völlig gleiches Aussehen kenntlich. Zwischen diesen Zacken und nach vorne von denselben in einer Zone von ca. $^1/_4$ mm Breite ist das Pigmentepithel etwas schwächer pigmentirt, als unter und nach rückwärts von den Zacken, wo die Pigmentirung in einer Breite von etwa 1 mm (mit grossen individuellen Schwankungen) besonders stark ist. Ebenso wird vor jener helleren Zone auf dem Ciliarkörper die Pigmentirung ganz ausserordentlich intensiv. Von den geschilderten Verhältnissen kann man sich an Flächenpräparaten der Chorioidea sehr gut überzeugen (siehe Figur). Auf Meridionalschnitten sieht man nur die sehr bedeutende Verdickung des Pigmentepithels auf dem Orbiculus ciliaris. Wenn sich die circuläre Netzhautfalte bildet, so hebt sie oft einen Streifen des Pigmentepithels mit in die Höhe, so dass vor dem zackigen Rande ein völlig pigmentfreier Streifen von verschiedener, manchmal erheblicher Breite — natürlich ein Kunstproduct — entstehen kann.

An guten Meridionalschnitten — bei anliegender Netzhaut — sieht man, dass die Verdünnung der Membran am vorderen Rande eine ganz allmähliche, der Abfall ein ausserordentlich schräger ist. An einem solchen Auge schnitt

ich ein Stück heraus und zog die Netzhaut von der Aderhaut ab. Dabei ergiebt sich, dass die Netzhaut weiter nach vorne (ca. $^1/_2$—$^3/_4$ mm) reicht, als die makroskopisch sichtbaren grauen Zacken, unter welchen die Zackenlinie des Pigmentepithels liegt, und dass sie gleichfalls mit einem zackigen Rande, dessen Zacken verschiedene Form und Höhe (bis 0,88 mm) besitzen, aufhört. Natürlich musste ich mich gegen den Einwand sichern, dass diese Form nur durch die Trennung der Membranen entstanden, also ein Kunstproduct sei. Ich legte daher durch diese Stelle bei vollkommen erhaltener Continuität der Augenhäute in äquatorialer Richtung eine lückenlose Schnittserie, deren Betrachtung das Vorhandensein von Netzhautzacken vollkommen bestätigte. Aus der Zusammenstellung der Schnittserie ergab sich eine Höhe der Zacken von $^1/_2$—$^3/_4$ mm. Endlich erwähne ich noch zur weiteren Bestätigung, dass ich an einem Meridionalschnitt ungefähr aus der Mitte des Auges folgendes Verhalten sah: Die Retina verschmälerte sich vorne und ging über die niedrigen Cylinderzellen der Pars ciliaris, um sich etwas weiter nach vorne noch einmal zu einem kurzen Streifen mit deutlicher Retinastructur zu verdicken, ein Befund, der nur durch die Annahme eines Zackens von ungleicher Breite verständlich wird.

Zusammengefasst lauten meine Resultate über die Ora serrata des Neugeborenen folgendermaassen: Die makroskopisch sichtbare der des Erwachsenen makroskopisch vollkommen gleichende Ora serrata ist sicher bedingt durch eine ungleichmässig starke in Zackenform erscheinende Pigmentirung des Pigmentepithels, ferner auch dadurch, dass die Netzhaut mit einem zackigen Rand dünner wird und nur da, wo sie noch unverdünnt ist, als graulich getrübte Membran im Präparat sichtbar ist. Die Retina selbst hört thatsächlich an dieser Stelle nicht auf, sondern erstreckt sich — dünner werdend und

makroskopisch nicht sichtbar — noch ein beträchtliches Stück darüber hinaus, um mit einem zackigen Rande, dessen Zacken bis zu 0,88 mm lang sein können, zu endigen. Dieser Zackenrand, der das Ende der Netzhaut darstellt, kann also nur an Flächenpräparaten oder Schnittserien in äquatorialer Richtung erkannt werden. Die Ora serrata beim Erwachsenen habe ich erst an wenigen Augen näher untersucht, ich beschränke mich daher darauf zu sagen:

Die Angabe Schön's, dass im Auge des Neugeborenen eine aus makroskopisch sichtbaren Zacken bestehende Ora serrata fehlt, ist unrichtig. In den von mir darauf untersuchten Augen war sie stets nachweisbar. Damit ist natürlich nicht in Abrede gestellt, dass die Form der Ora serrata der Erwachsenen in gewissen Punkten von der des Neugeborenen abweichen kann.

Ueber die Fovea centralis hat, soweit mir bekannt ist, bisher nur Chievitz[1]) eingehendere Angaben gemacht und auch einige Abbildungen veröffentlicht. Naumoff[2]) hat einige Einzelheiten erwähnt, ihm standen aber nur Präparate mit einer grossen Plica centralis zur Verfügung. Chievitz's Material war frisch und durch Salpetersäure gut fixirt. Er untersuchte die Augen von Embryonen verschiedenen Alters sowie von ausgetragenen Früchten. Makroskopisch konnte er die Fovea bei einem 9 und $8^1/_2$ monatlichen Foetus als vertieften Punkt deutlich erkennen, während sie bei einem $7^1/_2$—8 monatlichen und einem 24 Wochen alten Foetus erst in Schnitten nachweisbar war. Ich besitze wirklich gute Präparate von einem Kinde aus dem

[1]) Chievitz, Die Area und Fovea centralis retinae beim menschlichen Foetus. Intern. Monatsschr. f. Anat. u. Phys. Bd. IV. S. 201.

[2]) Naumoff, Ueber einige path.-anat. Veränderungen im Augenhintergrund bei neugeb. Kindern. v. Graefe's Arch. f. Ophthalm. XXXVI. 3.

Anfang des siebenten Monats, aus der 36. Schwangerschaftswoche, ferner von einem drei Tage und einem vier Wochen alten Kinde[1]). In den letzten drei Fällen war die Fovea makroskopisch sehr deutlich, bei dem ersten hatte ich das Auge nicht aufgeschnitten, kann also keine Angabe über ihre Sichtbarkeit machen.

Was die Lage der Fovea beim Neugeborenen betrifft, so heben Merkel und Orr die auffallende Thatsache hervor, dass dieselbe vom Papillenrande genau so weit entfernt ist, wie beim Erwachsenen, dass also in diesem Bereiche später kein Wachsthum mehr stattfindet und dass, wenn der Neugeborene foveal fixiren wollte, ein hochgradiger scheinbarer Strabismus divergens bestehen müsste. Chievitz fand beim $7^1/_2$ bis 8monatlichen Foetus die Mitte der Fovea 3,3, bei einem $8^1/_2$ monatlichen 2,8 mm, bei einem $8^1/_2$ bis 9monatlichen 3,5 mm vom Papillenrande entfernt. Ich fand bei einem Kinde vom Anfang des siebenten Schwangerschaftmonats 3,72 mm, die gleiche Entfernung bei einem in der 36. Schwangerschaftswoche geborenen Kinde und 3,9 mm bei einem drei Tage alten Kinde, also eine völlige Bestätigung der Angaben von Merkel und Orr. Das zweite Maass von Chievitz scheint mir so unverhältnissmässig klein, dass man an einen Messungsfehler denken muss.

Die Einsenkung der Fovea ist eine ausserordentlich flache und wird am besten durch die beigegebenen Abbildungen erläutert. Bei Fig. 3 und Fig. 5 sieht man an der etwas unregelmässigen Anordnung einzelner Schichten, dass einige arteficielle Veränderungen vorliegen, bei Fig. 4 ist nur eine ganz kleine Abhebung in der Mitte vorhanden. Die Form der Fovea ist also nicht wesentlich verschieden

---

[1]) Je ein Auge, da das andere durch Härtung in Müller'scher Flüssigkeit für die Untersuchung der Fovea verdorben war. Meine Angaben beziehen sich auf Schnittpräparate, die mit Haematoxylin-Eosin gefärbt waren nach Fixation der Augen in Formol.

von der, wie sie Dimmer[1]) zuerst als die den natürlichen Verhältnissen entsprechende für den Erwachsenen nachgewiesen hat. Beim Neugeborenen fehlt die ausgesprochene Verdickung des Randes der Fovea und zwar deshalb, weil die starke Verdickung der Ganglienzellenschicht nach beiden Seiten sehr weit reicht, und weil die Stäbchen und Zapfen in einiger Entfernung von der Fovea viel länger sind als innerhalb derselben. Es ist deshalb bis zu einem gewissen Grade willkürlich, wo man die Fovea beginnen lässt; exacte Maasse über ihre räumliche Ausdehnung kann man nicht machen. Damit steht in bester Uebereinstimmung, dass Königstein[2]) angiebt, der glänzende Reflex am Rande der Fovea fehle im Auge des Neugeborenen. Dimmer hat ja bekanntlich nachgewiesen, dass derselbe beim Erwachsenen durch regelmässige Reflexion an dem wallartig verdickten Rande der Fovea entsteht.

Die Dicke der Netzhaut an der tiefsten Stelle der Fovea und am Rande derselben betrug:

	Dicke an der tiefsten Stelle	Dicke am Rande
Anfang d. 7. Schwangerschaftsmonats	0,12 (ungenau wegen artef. Formveränderung).	0,216
36. Schwangerschaftswoche	0,096	0,216
3 Tage altes Kind	0,067	0,192
4 Wochen altes Kind	0,08	0,26—0,28

In einer Entfernung von 2 mm vom Mittelpunkt der Fovea betrug die Dicke der Retina in diesen vier Augen 0,216, 0,211, 0,192, 0,144.

Die letztgenannten Zahlen bestätigen zunächst, dass beim ausgetragenen Neugeborenen die Netzhaut am Rande

[1]) Dimmer, Beitr. z. Anat. u. Phys. d. Macula lutea d. Menschen. Wien, Deuticke 1892.

[2]) Königstein, Untersuchungen an den Augen neugeborener Kinder. Wiener med. Jahrb. 1881.

der Fovea nicht wesentlich dicker ist, als in einiger Entfernung davon. Beim vier Wochen alten Kinde tritt schon ein erheblicher Unterschied hervor; hier ist auch eine deutliche Verdickung in der Abbildung zu erkennen. Bezüglich der Dicke der Retina an der tiefsten Stelle möchte ich aus den angeführten Zahlen keine weitergehenden Schlüsse ziehen, weil die Form der Fovea im ersten Fall verändert ist. Bei der Ausbildung der Fovea müssen sich zwei Momente bis zu einem gewissen Grade compensiren: Die innere Körnerschicht wird allmählich dünner bezw. verschwindet, ebenso die Ganglienzellenschicht, die Zapfenfaserschicht und die Schicht der Zapfen selbst nimmt an Dicke zu. Die Maasse, die Dimmer vom Erwachsenen giebt (0,075—0,12 mm) weichen von den meinigen kaum ab.

Wenn man hieraus schliessen will, dass die Dicke der Netzhaut am Grunde der Fovea von der Zeit, wo sie makroskopisch deutlich nachweisbar ist, also etwa vom achten Schwangerschaftsmonat bis zum Lebensalter des Erwachsenen trotz der erheblichen Veränderungen, die ihre Structur erfährt, ungefähr dieselbe bleibt, so kann dieser Schluss wohl richtig sein, man muss sich nur gegenwärtig halten, dass zwei Momente ihn zu einem äusserst unsicheren machen: erstens sind direct vergleichbar nur Werthe, die bei der gleichen Härtungsmethode — absolut frisches Material als selbstverständlich vorausgesetzt — gewonnen werden; denn es unterliegt keinem Zweifel, dass die Dicke der Netzhaut im Schnittpräparat verschieden erscheint, je nach dem benutzten Fixirungsmittel und zweitens sind individuelle Schwankungen sehr wohl denkbar. Man darf daher nur behaupten, dass ein wesentlicher Unterschied in der Dicke an der tiefsten Stelle beim Neugeborenen und Erwachsenen nicht besteht; da die Netzhaut am Rande der Fovea aber beim Erwachsenen dicker ist, so muss der Abfall beim Neugeborenen noch flacher sein als beim Erwachsenen, was die Abbildungen auch bestätigen.

Die Nervenfaserschicht ist die einzige, die in allen von mir untersuchten Stadien am Grunde der Fovea fehlt. Die Ganglienzellenschicht ist am Grunde der Fovea in dem Auge des drei Tage und des vier Wochen alten Kindes als einfache Zellenreihe vorhanden, bei dem Foetus vom Anfang des siebenten Monates lässt die künstliche Veränderung der Fovea keine vollkommen sichere Entscheidung zu, wie viele Reihen von Ganglienzellen über einander liegen und bei dem Auge aus der 36. Schwangerschaftswoche liegen zwei bis drei Ganglienzellen über einander, doch ist der Schnitt nicht besonders dünn.

Die innere plexiforme Schicht ist in allen vier untersuchten Stadien deutlich vorhanden und wohl abzugrenzen, am schmalsten ist sie bei dem vier Wochen alten Kinde. In den Randtheilen der Fovea kommen in ihr einzelne Ganglienzellen mit grossem blau gefärbtem Kern, sowie einige kleinere mit dunkler gefärbtem rundem Kerne versehene Zellen vor, letztere entsprechen in ihrem Aussehen den Spongioblasten. Bemerkenswerth ist, dass beim Erwachsenen die innere plexiforme Schicht nach Dimmer am Grunde der Fovea fehlt.

Die innere Körnerschicht zeigt in allen meinen Präparaten die Eigenthümlichkeit, auf die Chievitz und nach ihm Naumoff hingewiesen haben, dass innerhalb der Fovea und noch etwas darüber hinaus die Spongioblasten eine eigene Schicht bilden, welche durch die von Chievitz so genannte transitorische Faserschicht von der Schicht des Ganglion retinae getrennt ist. In der Spongioblastenschicht sind Zellen mit grösserem blassen und solche mit kleinerem dunkleren Kern durch einander gemischt. An der tiefsten Stelle der Fovea scheinen die Spongioblasten überhaupt zu fehlen, ich konnte mich wenigstens nicht mit Sicherheit von ihrem Vorhandensein überzeugen.

Die innere Körnerschicht ist an der tiefsten Stelle der Foeva in den drei früheren von mir untersuchten Stadien

vorhanden, bei dem vier Wochen alten Kinde fehlt sie in der Ausdehnung von 33 μ vollständig. In dieser Schicht sind beim Foetus vom Anfang des siebenten Monats Radiärfaserkerne sehr deutlich in der Mitte der Fovea zu erkennen, während sie beim drei Tage alten Kinde an der tiefsten Stelle nur vereinzelt stehen. Die Präparate von dem dazwischen liegenden Falle geben mir keine ganz sichere Auskunft.

Die übrigen Zellen der sog. inneren Körnerschicht haben sich ziemlich gleichmässig dunkel gefärbt, es ist an diesen Präparaten nicht möglich, mit Sicherheit verschiedene Typen zu unterscheiden. Eine äussere plexiforme Schicht fehlte in meinen Präparaten am Grunde der Fovea, wie Dimmer ihr Fehlen auch für den Erwachsenen angiebt.

Die bedeutendsten Verschiedenheiten vom Auge des Erwachsenen zeigt die sogenannte äussere Faserschicht, sowie die Zapfenkörner und Zapfen im Auge des Foetus und Neugeborenen.

Am Anfang des siebenten Schwangerschaftsmonates sitzen in der Mitte der Fovea die äusseren Körner direct dem Pigmentepithel auf, ohne dass eine Spur von Zapfenkörpern nachweisbar ist. Während die äusseren Körner in den Randtheilen der Fovea in einfacher Reihe dicht an einander stehen, bleiben in der Mitte grössere Zwischenräume zwischen ihnen, die Körner stehen ganz isolirt. Die Form der Kerne ist oval parallel der Oberfläche des Pigmentepithels, doch möchte ich fast glauben, dass hier in Bezug auf die Form arteficielle Veränderungen vorliegen. Gerade in der Mitte der Fovea ist eine Faserschicht, wenn überhaupt vorhanden, ausserordentlich schmal, die äusseren und inneren Körner berühren sich nahezu. Da dies Präparat nicht vollkommen tadellos erhalten ist, so möchte ich bestimmte Angaben vermeiden; in den Randtheilen der Fovea ist eine sehr deutliche Faserschicht von 0,019 mm an der dicksten Stelle vorhanden. Die Limitans externa ist zu erkennen, die Körner liegen ihr in der ganzen Fovea direct an.

In den Randtheilen der Fovea ist die Anlage von Zapfen, die eine Länge von ca. 0,0036 mm haben, erkennbar. Weiter peripher erreicht die Stäbchenzapfenschicht eine Dicke von 0,014 mm.

An der Fovea aus der 36. Schwangerschaftswoche findet sich eine schmale Schicht geronnener Flüssigkeit, welche die äusseren Körner vom Pigmentepithel trennt. (Beginn cadaveröser Veränderung.) Die Körner stehen auch hier vereinzelt, hier und da ist die Anlage eines Zapfens als kleiner Auswuchs nach aussen von der Limitans externa hervorragend zu erkennen. Am Grunde der Fovea findet sich eine ganz schmale Zapfenfaserschicht, die einzelnen Zapfen haben radiäre Richtung, zwischen ihnen sind Hohlräume vorhanden, dieser Theil zeigt also unverkennbare postmortale Veränderungen. Wesentliche Unterschiede gegenüber dem erst besprochenen Fall fehlen.

Bei dem drei Tage alten Kinde findet sich gerade am Grunde der Fovea eine umschriebene Abhebung, wodurch der gestreckte Verlauf der Limitans externa eine Veränderung erfährt; die Form der Fovea ist nach der Abbildung leicht zu berichtigen, wenn man sich diese Stelle anliegend denkt. Auch hier zeigen die äusseren Körner noch erhebliche Abstände von einander, die meisten liegen unmittelbar an der Limitans, doch sind auch einige weiter nach innen vorgerückt, so dass man hier nicht eine streng einreihige Lage vor sich hat. Die Zapfen sind hier deutlich vorhanden, sie haben eine Länge von ca. 0,008 mm, ein Theil ist zu kugeligen Gebilden (cadaverös) zerfallen. Am Grunde der Fovea bilden die Zapfenfasern eine Schicht von höchstens 0,005 mm. Breite, in den Randtheilen der Fovea auf der nasalen Seite von höchstens 0,013 mm, auf der temporalen Seite viel weniger.

Ganz anders stellen sich diese Theile schon beim vier Wochen alten Kinde dar. Hier bilden die äusseren Körner eine dicht gedrängt stehende, direct der Limitans externa

anliegende Reihe, ebenso stellen die Zapfen eine ganz regelmässige Lage dar, sie sind allerdings noch recht kurz, die Innenglieder ca. 0,0072, die Aussenglieder ca. 0,0048, die Gesammtlänge also 0,012 mm.

Da die Abbildung lehrt, dass diese Fovea in ihrer Form nicht vollkommen die natürlichen Verhältnisse wiedergiebt und nach Dimmer die Zapfenfaserschicht am ersten Veränderungen eingeht, so sind die betreffenden Verhältnisse mit Vorsicht zu beurtheilen.

Die Faserschicht bekommt etwa 0,065 mm vom Centrum der Fovea eine merkliche Dicke, die nach der Peripherie zu Anfangs unbedeutend, in einer Entfernung von 0,12 mm vom Centrum der Fovea aber stark zunimmt und hier eine Mächtigkeit von 78 μ erreicht. Doch zeigt der Verlauf der inneren Körnerschicht gerade an dieser Stelle, dass eine künstliche Formveränderung vorliegt, dass die Fasern zu steil aufgerichtet sind, so dass die gefundene Dicke der Schicht zu gross ist. Am Grunde der Fovea ist eine Faserschicht von ca. 9 μ Dicke vorhanden. Während sie hier beim Erwachsenen nach Dimmer fehlt, weil die Zapfenkörner an dieser Stelle von der Limitans externa nach vorne rücken, ist sie beim vier Wochen alten Kinde vorhanden, weil die Zapfenkörner direct der Limitans anliegen. Der Verlauf der Fasern ist entsprechend dem Rande der Fovea ein nahezu verticaler, an der Stelle der stärksten Verdickung liegen sie schräg nach aussen geneigt, während im mittelsten Theil der Fovea ihr Verlauf sehr schwer festzustellen ist, weil sie mir zum grossen Theil nicht in der Ebene des Schnittes zu bleiben scheinen. Ein Theil verläuft sicher nahezu horizontal.

Während also die Conservirung dieses Präparates nicht gestattet, absolut genau die in Frage kommenden Verhältnisse in jeder Richtung klar zu legen, ergiebt sich mit voller Sicherheit, dass in den vier Wochen extrauterinen Lebens ein enormer Fortschritt in der Entwicklung der

äusseren, sowie in der Rückbildung der inneren Schicht gegenüber dem Neugeborenen zu verzeichnen ist. Besonders ist die Ausbildung der äusseren Faserschicht sowie die Vermehrung der Zapfenkörner am Grunde der Fovea und die Ausbildung der Zapfenkörner hervorzuheben.

Ein Vergleich mit der Arbeit von Chievitz lehrt, dass meine Angaben die seinigen zum Theil bestätigen, zum Theil erweitern, nur in einem Punkt widersprechen sich unsere Untersuchungen. Chievitz giebt an, dass in der Fovea bezw. Area centralis die erste Anlage der Zapfen nachweisbar ist. Schon in der 17. Schwangerschaftswoche hat er sie gesehen. Sie sollen dann später sehr in der Entwicklung zurückbleiben und beim Neugeborenen viel kleiner sein, als die weiter peripher stehenden. Ich fand nun am Anfang des siebenten Schwangerschaftsmonates noch keine Spur von Zapfen am Grunde der Fovea. Es muss weiteren Untersuchungen vorbehalten bleiben, zu entscheiden, welches das regelmässige Verhalten ist. Es ist nicht wahrscheinlich, dass gerade in diesem Punkte weitgehende individuelle Unterschiede vorkommen sollten.

So viel ist aber sicher, dass die Fovea des Neugeborenen in functioneller Hinsicht noch recht mangelhaft gebildet ist und schon in den ersten vier Wochen des extrauterinen Lebens bedeutende Wandlungen durchmacht.

Die Frage, ob es eine physiologische Excavation beim Neugeborenen giebt, hat dadurch eine gewisse principielle Wichtigkeit erlangt, dass Schön[1]) auf Grund seiner Untersuchungen behauptet hat, es gebe überhaupt keine physiologische Excavation, dieselbe sei vielmehr während des Lebens erworben und zwar durch die Accommodationsanstrengung, sie bilde die Vorstufe der glaukomatösen. Die Entstehungsweise sei die, dass die meridionalen Ciliar-

[1]) L. c.

muskelsehnenfasern, die sich nach Schön an der Sehnervenscheide inseriren sollen, hier einen Zug ausübten, wodurch eine von ihm sogenannte ellenbogenförmige Verziehung der Sehnervenfasern zu Stande käme. Die Spitze dieses Ellbogens entspräche den Sehnenfasern, die die sogenannte Suprachorioidea bildeten und auch in den vorderen Sklerallagen enthalten wären.

An anderer Stelle [1]) habe ich darauf hingewiesen, dass klinisch das gar nicht seltene Vorkommen der physiologischen Excavation beim Neugeborenen mit Sicherheit nachgewiesen ist. Zur Prüfung der Angaben Schön's ist aber auch der anatomische Nachweis unerlässlich. Von Angaben hierüber ist mir nur der kurze Satz von Merkel und Orr bekannt: „die physiologische Excavation zeigt auch jetzt schon die bekannte Form". Ich fand flachere Excavationen, deren Spitze bis zum Niveau der vorderen Aderhautebene reichte, mehrmals, möchte aber vor allen Dingen auf die Abbildung einer bis etwas hinter die Aderhaut reichenden grossen Excavation hinweisen, weil sich hier in schönster Ausbildung die „ellenbogenförmige" Verziehung der Nervenfasern vorfindet. Ein Vergleich meiner Abbildung mit Fig 2, Tafel XIII des Schön'schen Atlas lässt keinen Zweifel zu. Aus der Thatsache, dass die physiologische Excavation in derselben Form und Tiefe wie beim Erwachsenen beim Neugeborenen vorkommt, folgt, dass sämmtliche Schlüsse, die Schön auf das Verhalten der Excavation basirt hat, hinfällig sind. Damit ist natürlich keineswegs behauptet, dass vorhandene Excavationen nicht mit dem weiteren Wachsthum des Auges grösser werden können oder dass jede physiologische Excavation angeboren sein muss. Ueber letzteren Punkt Gewissheit zu erlangen, dürfte ziemlich schwierig sein. Wer wie ich

[1]) v. Hippel, Ueber den Hydrophthalmus congenitus. v. Graefe's Arch. f. Opthalm. XLIII, 5.

Kinder aus den untersten Klassen der Volksschule im Augenspiegelcurs viel untersuchen lässt, wird mir das sehr häufige Vorkommen grosser und tiefer physiologischer Excavationen bei denselben bestätigen; hier kann doch von wesentlichen Anstrengungen der Augen noch keine Rede sein. Wenn es also vorkommt, dass eine physiologische Excavation in Augen entsteht, die sie bei der Geburt nicht besassen, so ist erst noch zu erklären, wodurch dieselbe zu Stande kommt.

Mit Rücksicht auf die irrthümliche Angabe Steffan's[1]), dass die Markscheiden im Sehnerven des Neugeborenen ausgebildet seien, weise ich nur darauf hin, dass Bernheimer[2]) ihr Fehlen nachgewiesen hat und dass Merkel und Orr angeben, dass ihre Bildung eben anfinge. Ich habe in sämmtlichen Augen, die ich untersuchte, in dem Stück des Sehnerven, das mit dem Bulbus im Zusammenhang geblieben war, keine Spur von Markscheiden gefunden. An den Ciliarnerven war die Markbildung deutlich, aber noch nicht vollständig.

Der Zwischenscheidenraum ist beim Neugeborenen manchmal ein schmaler Spalt, in anderen Fällen liegen die beiden Scheiden so enge an einander, dass überhaupt kaum eine Spalte nachweisbar ist.

Erklärung der Abbildungen auf Taf. X—XIV, Fig. 1—6.

Fig. 1. Ora serrata der Retina: Flächenpräparat von dem Auge eines drei Tage alten Kindes, in welchem keine Spur der Lange'schen Falte vorhanden war. Verschieden hohe

[1]) Steffan, Ueber sensorische Anopsie im phys. u. patholog. Sinne. v. Graefe's Arch. f. Opthalm. XLIII. 3.

[2]) Bernheimer, Ueber die Entwicklung und den Verlauf der Markfasern im Chiasma N. opt. d. Menschen. Wiesbaden, Bergmann. 1889. Ich benutze gerne diese Gelegenheit, die Priorität der Angaben Bernheimer's in dieser Frage ausdrücklich festzustellen, da mir dieselben leider entgangen waren, als ich meinen Vortrag in der Versammlung der ophthalm. Gesellschaft hielt.

Digitized by Google

Zacken der Retina. An einer anderen Stelle desselben Auges wurde durch eine Schnittserie in frontaler Richtung das Vorhandensein der Zacken bestätigt.

Fig. 2. Ora serrata vom Auge eines Neugeborenen. *a*) Flächenpräparat der Retina mit Zackenrand, von der darunter liegenden Chorioidea (*b*) abgezogen. In Fig. *b* ist der Zackenrand des Pigmentepithels erkennbar, vor demselben ist die Pigmentirung schwächer. Der unpigmentirte Raum zwischen Ora serrata und Ciliarkörper ist ein Kunstproduct, dadurch entstanden, dass die Lange'sche Falte Pigmentepithel mit abgehoben hatte. Die Lage des vorderen Endes der Retina zur Chorioidea ist also in diesem Falle arteficiell etwas verschoben.

Fig. 3. Fovea centralis (36. Schwangerschaftswoche).

Fig. 4. Fovea centralis (drei Tago altes Kind); ganz kleine arteficielle Abhebung am Grunde der Fovea.

Fig. 5. Fovea centralis (vier Wochen altes Kind). Die Form der Fovea lässt deutlich postmortale Veränderungen erkonnen (vorgl. Text).

Fig. 6. Tiefe physiologische Excavation mit „ellenbogenförmiger Verziehung" der Sehnervenfasern. (Droi Tage altes Kind.)

Für die mikrophotographische Herstellung der Abbildungen zu dieser und der folgenden Arbeit bin ich meinem Collegen, Herrn Dr. Schnaudigel, zu grossem Dank verpflichtet.

Pathologisch-anatomische Befunde am Auge des Neugeborenen.

Von

Prof. Eugen v. Hippel,

I. Assistenten an der Universitäts-Augenklinik in Heidelberg.

Hierzu Tafel XV u. XVI, Figur 1—3.

I. Blutungen.

Die ophthalmoskopischen Untersuchungen von Königstein[1]), Schleich[2]), Bjerrum[3]) und Andere, sowie die anatomischen Naumoff's haben ergeben, dass Netzhautblutungen in den Augen Neugeborener verhältnissmässig häufig vorkommen. Naumoff fand, dass dieselben in den peripheren Theilen der Netzhaut hauptsächlich in der Nervenfaser- und Ganglienzellenschicht sitzen, wo es zu einer Blutinfiltration des Gewebes und zu häufigem Durchbruch nach innen zwischen die Netzhaut und Hyaloidea kommt. Auffallend häufig ist die Macula betheiligt; hier finden sich die Blutungen im Wesentlichen in der inneren Körnerschicht, deren Elemente aus einander gedrängt werden; das Blut gelangt häufig in feinem Strahle auf die Aussenseite der Netzhaut und bewirkt hier sogenannte Ab-

[1]) L. c.

[2]) Schleich, Die Augen von 150 neugeb. Kindern ophthalm. untersucht. Mittheil. aus d. ophthalm. Klinik in Tübingen 1884.

[3]) Internat. Congress. Kopenhagen 1884.

lösung der Stäbchenzapfenschicht. In den Netzhautcapillaren fand Naumoff einige Male kleine Risse. In der Aderhaut wurden dreimal Blutungen gefunden, von welchen eine in der Maculagegend stattfand und hier eine umschriebene Netzhautablösung hervorrief. Dass in der Netzhaut so viel häufiger Blutungen vorkommen, als in andcren Membranen, glaubt Naumoff so erklären zu können, dass ausser der allgemeinen Blutstauung, die sich im ganzen Kopfe geltend machen muss, noch eine besondere Stauung in den retinalen Venen dadurch eintritt, dass bei der Compression des Schädels die Cerebrospinalflüssigkeit in den Zwischenschcidenraum getrieben werde, also im Sinne der Schmidt-Manz'schen Theorie der Stauungspapille. Wäre diese Erklärung richtig, so müsste man erwarten, in den Fällen, wo stärkere Blutungen vorhandcn sind, einen weiten Zwischenscheidenraum zu finden. Das ist nun durchaus nicht der Fall, sondern der Spaltraum zwischen den Sehnervenscheiden ist in den Augen von Neugeborenen stets sehr schmal, ja er fehlt an einzelnen Stellen völlig und es sind keine principiellen Unterschiede vorhanden an Augen, die Blutungen zeigten und solchen, wo sie fehlten.

Da ich die thatsächlichen Befunde Naumoff's in allen Punkten nur bestätigen kann, so begnüge ich mich damit festzustellen, dass ich unter 24 genauer untersuchten Augen zehnmal Blutungen in verschiedener Grösse und Zahl vorfand. Meist sassen dieselben in den vorderen Theilen der Retina, in der Gegend der Ora serrata, in anderen Fällen waren sie zerstreut über den ganzen Augenhintergrund. Auch ich fand die Gegend der Fovea mehrmals betheiligt. Da ich über den Geburtsverlauf in meinen Fällen nur vereinzelte Daten erhalten konnte, bin ich nicht im Stande zu sagen, ob dieselben die Ansicht, die Naumoff auf Grund der Verwerthung der bis dahin publicirten Fälle aufgestellt hat, bestätigen. Danach soll das Auftreten von Blutungen relativ häufiger beobachtet werden

bei allen Umständen, die geeignet sind, den Geburtsverlauf zu verzögern, besonders bei engem Becken der Mutter. Nichts desto weniger ist festgestellt, dass sie auch bei völlig normalen Geburten vorkommen.

Etwas näher möchte ich auf einen Fall eingehen, weil derselbe Aehnlichkeit mit einer Beobachtung Naumoff's zeigt, ohne derselben zu gleichen.

Es handelt sich um eine umschriebene Ablösung der Netzhaut an der Fovea centralis (siehe Fig. 1), durch eine Blutung, aber nicht wie bei Naumoff um eine solche aus der Chorioidea, sondern eine, die in der inneren Körnerschichte der Retina entstanden ist. Man kann in einigen Schnitten ganz deutlich sehen, wie das Blut von hier sich in feinem Strahl den Weg nach aussen bahnt. Das Pigmentepithel ist hier vollkommen normal, dagegen die Netzhautschichten stark in ihrer Structur verändert. In demselben Auge fand sich ausser zahlreichen kleinen Netzhautblutungen an verschiedenen Stellen eine grössere auf der Papille sowie eine klein-erbsengrosse aus der Netzhaut in der Gegend des Aequators nach innen durchgebrochene.

Naumoff ist der Ansicht, dass die Veränderungen, welche die Blutungen an der Macula hervorbringen, genügen, um eine später vorhandene Schwachsichtigkeit ohne ophthalmoskopischen Befund zu erklären. Weiter zieht er seine Beobachtungen zur Erklärung des sogenannten macularen Coloboms und angeborener atrophischer Heerde im Pigmentepithel heran. Auf Grund meiner Beobachtungen kann ich mich dieser Vorstellung nur anschliessen; freilich muss man ja zugeben, dass zum sicheren Beweis die anatomische Untersuchung von Augen gehören würde, an deren Fovea post partum Blutungen mit dem Augenspiegel gefunden waren, die sich nachher vollständig resorbirt hatten.

In dem von mir etwas ausführlicher beschriebenen Falle kann man allerdings wohl mit Sicherheit annehmen, dass die Fovea functionsuntüchtig bleiben wird und kann wenigstens die Möglichkeit zugeben, dass sich hier später ein grosser pig-

mentirter Fleck vorfinden wird. Kürzlich sah ich einen Fall von hochgradigem Strabismus divergens mit angeblich angeborener Schwachsichtigkeit des abgelenkten Auges. Die einzige Veränderung, die der Augenspiegel aufdeckte, war ein intensiv pigmentirter Heerd von Grösse und Form der Fovea. Am anderen Auge fand sich ein kleines Pigmentfleckchen im Centrum der Fovea, der obere Rand des fovealen Reflexes war etwas zackig. Es dürfte eine Beziehung solcher Bilder zu Blutungen recht wahrscheinlich sein. In zwei Augen wurden sehr ausgedehnte Blutungen in dem Suprachorioidealraum neben Blutungen in Papille und Netzhaut vorgefunden.

Die Blutkörperchen waren in allen meinen Fällen wohl erhalten, eine Umwandlung zu Pigment fehlte vollständig, man darf also wohl annehmen, dass die Blutungen durchweg erst bei der Geburt entstanden sind.

II. Risse der Descemet'schen Membran.

In dem vorhin erwähnten Auge, das die grosse Blutung an der Fovea und im Glaskörper zeigte, fand ich an drei verschiedenen Stellen der Hornhaut kleine Risse in der Descemet'schen Membran; die Ränder derselben waren leicht aufgerollt, der Defect war ausgefüllt von einer ganz umschriebenen geronnenen Masse, in welcher einzelne Endothelkerne lagen. Die darunter liegende Hornhautsubstanz war absolut unverändert. Die Länge des Defectes betrug 0,34 bezw. 0,18 und 0,38 mm. Das Auge war nach Formolhärtung äquatorial aufgeschnitten, die vordere Hälfte in toto in Celloidin eingebettet und dann in Schnitte zerlegt worden. Diese Behandlung, sowie die Anwesenheit der umschriebenen Gerinnungen, die jedesmal nur den Defect ausfüllen, machen es sicher, dass diese Risse keine Kunstproducte sind. Da die Hornhautsubstanz vor denselben unverändert und keine Spur von Wucherung an den an-

grenzenden Endothelzellen zu finden ist, so muss es sich um ganz frische Veränderungen handeln, die wohl auch während der Geburt entstanden sind. Ueber die Art der Entstehung vermag ich keine befriedigende Erklärung zu geben.

III. Colobom des Sehnerven mit Cystenbildung der Netzhaut.

Die hier zu schildernde Beobachtung steht in ihrer Art meines Wissens bisher vereinzelt da; leider ist sie aus folgendem Grunde unvollständig: Den hinteren Abschnitt eines in Formol gehärteten im Aequator aufgeschnittenen Auges eines Neugeborenen, das mit seinem vollkommen normalen Partner an Grösse übereinstimmte und makroskopisch keine auffallende Veränderung zeigte, nahm ich zur Untersuchung vor, weil ich daran makroskopisch eine physiologische Excavation zu erkennen glaubte. Ich legte auf die Richtung der Schnitte keinen Werth und kann daher nicht mit Sicherheit die topographischen Verhältnisse angeben. Beim Schneiden des in Celloidin eingebetteten Stückes fiel mir auf, dass ich nichts vom Opticusgewebe erkannte, als sich schon eine Vertiefung nachweisen liess. Ich hatte die ersten Schnitte weggeworfen und eine Anzahl der folgenden nicht genau zur Serie geordnet, als ich erkannte, um welche Veränderung es sich handelte. Ich kann es also nur als höchst wahrscheinlich, nicht als absolut sicher hinstellen, dass in den verloren gegangenen Schnitten kein Opticusgewebe enthalten war.

Während der vordere Abschnitt dieses Auges auch bei mikroskopischer Untersuchung absolut normale Verhältnisse zeigt, findet sich an der Papille folgende Veränderung. Das Foramen chorioideae hat eine Breite von ca. 1 mm, das Pigmentepithel der Retina hört scharf abgeschnitten auf, die Chorioidea, die von normaler Beschaffenheit ist, ebenfalls. Die Sklera reicht nicht so weit, ihr Ansatz erfolgt in äusserst schräger Linie (siehe Abbildung), sie ist eine Strecke weit ausserordentlich schmal. Durch das Foramen chorioideae stülpt sich nach aussen eine aus wenig verändertem Netzhautgewebe bestehende ampullenförmige Cyste, welche durch einen in einigen Schnitten ganz schmalen, in anderen breiteren und mit Glaskörper gefüllten Canal mit dem

Innenraum des Auges in Verbindung steht. Die sämmtlichen Schichten der Netzhaut sind innerhalb der Cyste auf's Deutlichste zu erkennen, Nervenfasern sind allerdings nicht sicher nachzuweisen, das Stützgewebe ist dagegen innerhalb der Nervenfaserschicht gewuchert. Bei der starken Faltenbildung bekommt man natürlich mannigfache Durchschnitte der Retina zu Gesicht, an Schnitten wie dem abgebildeten erkennt man aber mit grösster Deutlichkeit, dass die Netzhaut genau die gleiche Lage hat wie im Bulbus, die Stäbchenschicht ist nach aussen gerichtet, also keine Spur sogen. „perverser" Lage der Retina.

Eine äussere Umhüllungsmembran fehlt der Cyste vollkommen, sie stösst direct an das umgebende orbitale Gewebe, von welchem sie sich durch Schrumpfung während der Härtung etwas zurückgezogen hat.

Elemente des Sehnerven sind nur unmittelbar am Bulbus nachweisbar. In Schnitten durch die Mitte der Cyste (siehe Abbildung) liegen dem eingeschnürten Hals derselben zu beiden Seiten kleine Stücke des Nerven an, in welchen deutliche Nervenfasern nicht mit vollster Sicherheit nachzuweisen sind. Ausgebildete Sehnervenscheiden fehlen ebenfalls.

Geht man in der Schnittserie weiter, so vereinigen sich diese beiden Theile des Sehnerven über der Cyste. Eine Fortsetzung des Sehnerven weiter nach hinten fehlt in sämmtlichen untersuchten Schnitten (56). Man muss also mit grösster Wahrscheinlichkeit annehmen, dass derselbe thatsächlich nur unmittelbar am Bulbus vorhanden war.

Das vorhandene Rudiment des Opticus umgreift also nach Art einer Rinne den Hals der Cyste. Da die Schnittrichtung unsicher ist, können wir nur nach sonstigen Erfahrungen mit Wahrscheinlichkeit annehmen, dass der offene Theil der Rinne nach unten gerichtet war. In einigen Schnitten kann man am Grunde der Cyste Theile der Papille nachweisen an der Art, wie sich die Netzhaut ansetzt (Fig. 2). Dadurch wird verständlich, dass die dem Hals der Cyste anliegenden Stücke des Nerven keinen directen Uebergang in die Netzhaut erkennen lassen. In den Opticusstücken sind einzelne Gefässe nachweisbar, die nicht als die Centralgefässe angesprochen werden können.

Es liegt also in unserem Falle der Beginn einer sog. Orbitalcyste vor, die sich von allen bisher beschriebenen nur dadurch unterscheidet, dass sie nicht unterhalb des Seh-

nerven, sondern in einem Colobom des Sehnerven selber gelegen ist, während die übrigen Augenmembranen bis an den Sehnerven normal entwickelt sind. Setzen wir voraus, dass die Rinne des Sehnervencoloboms nach unten gerichtet war, so ist die Erklärung des Falles wohl die folgende: Die vollständig normale Beschaffenheit des ganzen sonstigen Auges und die Lagerung der Netzhautelemente innerhalb der Cyste beweisen mit Sicherheit, dass die Bildung der secundären Augenblase in normaler Weise vor sich gegangen ist. Dagegen ist der Verschluss der Opticusspalte ausgeblieben, sie hat ihre ursprüngliche Rinnenform behalten. Der normale intraoculare Druck hat die fertig gebildete Netzhaut nach aussen gestülpt, der Glaskörper ist mit in die Cyste eingedrungen. Was also die Genese der Orbitalcyste betrifft, so stimmt der Befund vollkommen mit den Hess'schen[1]) Fällen überein, für die eine Erklärung nach der Kundrat-Mitvalsky'schen Theorie unzulässig ist.

Von dem Manz'schen[2]) Falle eines reinen Sehnervencoloboms beim Menschen, dem ersten genau anatomisch untersuchten, ist der meine vollkommen verschieden, denn in jenem handelt es sich um ein Colobom der Scheide und die einzige Anomalie des sonst normal gebildeten, also vollkommen geschlossenen Opticus war die, dass die Centralgefässe nicht in ihn eingedrungen waren, sondern in den Scheiden lagen.

Eine gewisse Aehnlichkeit besteht dagegen mit jenem

---

[1]) Hess, Zur pathol. Anatomie d. Mikrophthalmus. v. Graefe's Archiv f. Ophthalm. XXXIV. 3. Weitere Untersuchungen über angeborene Missbildungen des Auges. ibid. XXXVI. 1. Pathol.-anat. Untersuchungen über einige seltene Missbildungen des Auges. ibid. XLIV. 3.

[2]) Manz, Ueber das angeborene Colobom des Sehnerven. Arch. f. Augenheilk. XXIII. 1.

merkwürdigen Fall, von welchem Bernheimer[1]) die Augen, Hans Virchow[2]) das Gehirn untersucht hat. Hier fand sich auch eine Ausstülpung an der Eintrittsstelle des Sehnerven, der als solcher nur ganz rudimentär entwickelt war.

Die Veränderungen an dieser Stelle im Zusammenhang mit Störungen in der Entwicklung des vorderen Abschnittes, sowie des Gehirns führten aber Bernheimer zu dem Schlusse, dass bereits die Entwicklung der primären Augenblase eine abnorme gewesen war. Die Vergleichung der beiden Fälle zeigt also, welch mannigfache Verschiedenheiten hier obwalten können. Im Bernheimer'schen Fall gaben die zahlreichen Cysten an der Gehirnbasis eine Erklärung für die rudimentäre Beschaffenheit des Sehnerven. Ob in meinem Falle auch eine Störung der Gehirnentwicklung Schuld daran war, dass der Opticus bis auf die geringen Reste am Bulbus fehlte, muss unentschieden bleiben, weil das Gehirn nicht untersucht worden ist.

Bemerkenswerth ist, dass es sich um einen völlig normal gebauten Bulbus, keinen Mikrophthalmus handelte, was sowohl bei den Fällen von Orbitalcyste als den reinen Sehnervencolobomen das seltenere Verhalten ist.

Das Auge muss bei der Beschaffenheit des Opticus natürlich vollkommen amaurotisch gewesen sein. In den meisten Fällen von Sehnervencolobom wird hochgradige Schwachsichtigkeit angegeben, absolute Amaurose fand ich in dem Fall Caspar's[3]).

Anatomische Untersuchungen von Sehnervencolobomen beim Menschen sind noch von Bock[4]) und Görlitz[5]) mit-

[1]) Bernheimer, Ein Beitrag zur Kenntnis der Missbildungen des Auges. Arch. f. Augenheilk. XXVIII.

[2]) H. Virchow, Festschrift für Koelliker.

[3]) Caspar, Ueber das Colobom des Sehnerven. Inaug.-Dissert. Bonn 1887.

[4]) Bock, Die angeborenen Colobome des Augapfels. Wien 1893.

[5]) Görlitz, Anatom. Untersuchung eines sog. Colob. N. opt. Arch. f. Augenheilk. XXXV.

getheilt worden. Die Fälle sind von dem meinen wesentlich verschieden, ich unterlasse es aber, auf dieselben näher einzugehen, weil mein Fall aus den angeführten Gründen nicht hinreichend genau untersucht werden konnte, um Erörterungen principieller Natur daran zu knüpfen.

Erklärung der Abbildungen auf Taf. XV und XVI, Fig. 1—3.

Fig. 1. Blutung auf der Papille und isolirte haemorrhagische Ablösung der Netzhaut an der Fovea centralis bei einem Neugeborenen.

Fig. 2. Netzhautcyste im Sehnervencolobom. Schnitt durch den Hals der Cyste, zu beiden Seiten Opticusgewebe.

Fig. 3. Schnitt durch eine andere Stelle der Cyste, Glaskörpergewebe in derselben, am Grunde ein Stück der Papille mit Ansatz der Retina.

Ueber elastisches Gewebe im menschlichen Auge

Von

Dr. H. G. Stutzer,

Augenarzt, früher I. Assistent der Augenklinik in Greifswald.

Hierzu Taf. XVII u. XVIII, Fig. 1—4.

(Aus der Universitäts-Augenklinik zu Greifswald.)

Die in den letzten Jahren von Bonnet (1) und seinen Schülern (2, 3, 4) wieder aufgenommenen Untersuchungen der Gewebe auf elastische Elemente vermittelst der Orceinfärbung haben mich veranlasst, die Häute des menschlichen Auges nach dieser Richtung hin zu durchforschen. Bereits im vorigen Jahre habe ich in der deutschen medicin. Wochenschrift (5) einige vorläufige Mittheilungen über meine Untersuchungen publicirt. Da ich inzwischen, unterstützt durch das freundliche Interesse, welches mein verehrter Chef, Herr Prof. O. Schirmer meiner Arbeit entgegenbrachte, Gelegenheit hatte, meine Untersuchungen fortzusetzen, so bin ich heute in der Lage, dem früher Mitgetheilten manches hinzuzufügen, anderes hinwiederum richtig zu stellen. Voraus schicken möchte ich einige Bemerkungen über die zur Anwendung gebrachte Technik.

Das benutzte Augenmaterial wurde zum grössten Theile der Leiche entnommen; es waren durchgehends normale Augen, vielleicht abgesehen von geringen Anomalieen des Refractionszustandes. Ausser dem Leichenmaterial standen mir dann noch einige Augen zur Verfügung, welche in unserer Klinik und zwar wegen absoluten Glaukoms enucleirt wurden; desgleichen be-

nutzte ich öfters durch Iridektomie entfernte Iristheile zur Untersuchung. Die Fixirung des Materials geschah in Formol, in Sublimatlösung und auch absolutem Alkohol. Zwei Bulbi, welche in unserer Sammlung in Müller'scher Flüssigkeit aufbewahrt wurden, waren für die Orceintinction durchaus ungeeignet. Für die Orceinfärbung erwies sich die Formol- und Alkoholfixirung als die am meisten geeignete. Zur Einbettung wandte ich, wenn es sich um grössere Stücke handelte, Celloidin an, bei kleineren Paraffin. In letzterem Falle gab ich dem Cedernöl vor dem Xylol, dem Chloroformparaffin vor dem Xylolparaffin den Vorzug.

Zur Färbung benutzte ich folgende Mischung:

1 %	alkoholische Orceinmischung	100,0 cbm,
	Aqu. dest.	50,0 cbm,
	Salzsäure gtt.	50,0

Ich habe öfters die Erfahrung gemacht, dass die Empfänglichkeit für die Orceintinction eine schwankende ist.

Bei Leichenaugen, die nicht mehr recht frisch zur Fixirung kamen, ist die Differenzirung des elastischen Gewebes gegen die übrigen Gewebsbestandtheile mitunter ganz ungenügend, indem letztere leicht einen dunkeln Farbenton annehmen und beim Abspülen kaum wieder verlieren. Bei dem lebenden Körper entnommenen Materialstücken, die gleich fixirt wurden, habe ich dies seltener gefunden.

Ferner ist der Gehalt der einzelnen Augen an elastischen Bestandtheilen bedeutenden Schwankungen unterworfen. — Bestimmte Regeln über die Dauer des Aufenthaltes der Schnitte in der Farblösung und nachher im Spülalkohol lassen sich nicht aufstellen; jedoch kann ich im Allgemeinen sagen, dass für die Färbung von Celloidinschnitten $^1/_2$ Stunde, für die Färbung feinerer Paraffinschnitte 5—10 Minuten hinreichend sind, während für die Entfärbung ersterer ca. 15 Minuten letzterer 2—3 Minuten in reichlichem Alkohol (80 %) genügen. Da die Orceinlösung sehr dunkel ist, so dass man die Schnitte beim Herausnehmen schlecht sieht und mitunter lädirt, so ist es sehr bequem, auch die Celloidinschnitte, wie die Paraffinschnitte aufzukleben. Empfehlen kann ich hierzu die Methode von Weigert (6).

Zur Untersuchung des Uvealtractus, besonders der Iris, ist es unumgänglich, das Pigment zu entfernen. Ich habe dies bei der Iris abgepinselt, im Uebrigen mich hauptsächlich der Griffith'schen (7) und der von Treacher Collins (8) angegebenen Methode bedient. Gute Resultate habe ich mit ersterer nicht

gehabt. Es kann dies aber auch an mir gelegen haben. Besser kam ich zu Stande mit dem von Treacher Collins angegebenen Verfahren; jedoch litten die Organtheile sehr unter dem zerstörenden Einfluss des Chlorgases.

Hornhaut und Lederhaut.

Die Hornhaut wurde bereits von Tartuferi (9) auf elastische Bestandtheile hin untersucht und zwar benutzte er eine Silberimprägnation. Er hat hiermit Fasern aufgefunden, die er als geschlängelt und wellenförmig, meist einander parallel verlaufend, beschreibt; auch will er V-förmige und W-förmige Anastomosen gesehen haben. In ihrer Gesammtheit sollen sie der Hornhaut den Charakter einer elastischen Membran verleihen. Auch Leber (10) hat gelegentlich bei Maceration der Hornhaut in Schwefelsäure in dieser Membran sehr feine Fasern gefunden, die er „nur für elastische halten konnte". Sattler (11) dagegen konnte in der Hornhaut keine gefärbten Fasern nachweisen.

In meinen vorläufigen Mittheilungen (5) über elastisches Gewebe im menschlichen Auge gab ich an, dass die Hornhaut ebenfalls elastische Fasern enthielte. Heute muss ich diese Aussage zurücknehmen. Das Hornhautparenchym enthält keine mit Orcein färbbaren Fasern. Was ich damals für solche ansah, waren nur die stark lichtbrechenden Ränder der die Saftlücken umkleidenden Parenchymtheile. Deutlich ist dies dann zu erkennen, wenn man den betreffenden Hornhautschnitt durch vorsichtiges Verdunsten an der Luft sich etwas aufsplittern lässt. Beachtenswerth ist jedoch, dass das Hornhautparenchym in toto sehr leicht die Orceintinction annimmt und beim Entfärben nur unvollkommen, manchmal kaum wieder abgiebt.

Sehr reichlich sind dagegen elastische Fasern an der Ansatzstelle der Conjunction bulbi an der Cornea vorhanden. Die Fasern sind sehr dick; eine besonders zu

beschreibende Anordnung derselben ist nicht vorhanden. Eine andere, bereits in die Sklera fallende Stelle, wo elastische Fasern vorhanden sind, ist die Gegend des Schlemm'schen Canales und die Ansatzplatte des Ciliarmuskels und der Iris (Fig. 1 *a*). Die die Kanalwand umgrenzenden Gewebsparthieen sind mit dünnen aber zahlreichen Fasern durchsetzt, welche circulär verlaufen, sodass man in Radiärschnitten nur quergetroffene Fäserchen findet. (Fig. 1 *b*.) Nach der Wand des Kammerwinkels gehen von hier radiäre Fasern aus, welche beim Ciliarkörper beschrieben werden sollen. (Fig. 1 *c*.) Die nach aussen und nach hinten gelegenen Wandparthieen des Kanalgebietes sind ärmer an den obengenannten Faserquerschnitten.

Was die Sklera angeht, so kann ich an der Hand meiner Präparate im allgemeinen die Angaben Sattler's (12) bestätigen. Die Fasern befinden sich am regelmässigsten und reichlichsten in der Episklera und da, wo Sklera und Chorioidea aneinander grenzen. Trennt man mechanisch beide Häute von einander, so bleiben bald an dieser bald an jener mehr Faserbündel hängen. Die einzelnen Fasern sehen fadenähnlich aus, während sie in der Episklera auf Radialschnitten mehr gewellt, oder je nachdem man circuläre Bündel schief getroffen, als kurze Stacheln erscheinen. In den mittleren Skleraparthieen habe ich in manchen Bulbis gar keine, in anderen mässig viele und wieder in andern ausserordentlich reichliche Fasern gefunden. Sie haben das Aussehen, wie es Sattler beschreibt. Ebenso kann ich die Beobachtung Sattler's bestätigen, dass die elastischen Fasern besonders an den Insertionsstellen der Augenmuskeln sehr reichlich vorhanden sind. Ich erlaube mir auf eine ähnliche Beobachtung hinzuweisen, die K. Schulz (3) bei Untersuchung des Periostes auf elastische Fasern machte. Er fand, dass dieselben besonders da zahlreich und kräftig sind, wo Sehnen und Fascien an dasselbe ansetzen.

Besonderes Interesse verdienen die im hinteren Bulbus-

abschnitt, speciell die in der Wand des Sklerallloches und in der Lamina cribrosa verlaufenden Fasern. In der vorigen Sitzung der ophthalm. Gesellschaft erwähnte Wintersteiner (13), dass am Sklerallloche ein Ring von dicht aneinanderliegenden elastischen Fasern vorhanden sei. In der diesjährigen Sitzung derselben Gesellschaft hat Sattler (14) wieder über dieses Thema gesprochen. Leider ist mir sein Vortrag nur in einem kurzen Referat zur Hand. Hiernach hat Sattler in der Umgebung der Sehnerven an Querschnitten der Sklera nur spärliche längsgetroffene Fasern gefunden, dagegen in der Lamina cribrosa ausschliesslich solche und gar keine, welche dem Verlaufe der Nervenbündel entsprechen. Im eigentlichen Sehnervenkopf entdeckte er nur die zur Wand der Centralarterien gehörigen elastischen Fasern.

Meine Untersuchungen sind an Radiärschnitten angestellt und ist aus der Zeichnung (Fig. 2) folgende Anordnung der Fasern ersichtlich. Die in dem der Aderhaut zunächst liegenden Abschnitt der Sklera radiär ziehenden Fasern setzen sich in derselben Richtung auf die Balken der Lamina cribrosa fort (Fig. 2 *a*). Die Fasern selbst nehmen in der Lamina an Länge und Dicke wesentlich ab. Ausser den so verlaufenden Fasern sieht man aber auch bei recht vorsichtigem Gebrauch der Mikrometerschraube Fasern, welche quer und schräg getroffen sind; letztere besonders gut an etwas dickeren Schnitten (Fig. 2 *b*). Ich habe diese verschiedenen Verhältnisse mit in die Zeichnung hineinzubringen versucht; hierbei musste ich mich damit begnügen, die schräggetroffenen Fasern durch hakenförmige Figuren anzudeuten, als welche dieselben bei genauer Einstellung im mikroskopischen Bilde erscheinen. Mehr nach aussen zu biegen die Sklerafasern in die Opticusscheide (Fig. 2 *c*) um. Die hier verlaufenden Fasern sind durchschnittlich sehr lang und dick; ihr Verlauf ist gewellt; Anastomosen derselben unter einander sind nicht zu entdecken.

Die von der Pialscheide des Opticus ausgehenden und die einzelnen Nervenbündel umschliessenden Bindegewebssepta (Fig. 2 *d*) sind ebenfalls reichlich mit elastischen Fasern bedacht, die ihrem Aussehen und Verlauf nach den Fasern der Scheiden vollkommen gleichen. An einzelnen Präparaten führte der Nervus opticus noch nach seinem Durchtritt durch die Lamina cribrosa elastische Fasern zwischen seinen Bündeln mit sich (cf. Fig. 2 *e*). Die in der äusseren Hälfte der Sklera verlaufenden Fasern nehmen, indem sie sich dem Skleralloche nähern, einen auf die Radiärrichtung schrägen Verlauf an; ob dieselben schliesslich in eine das Foramen sclerae vollkommen circulär umkreisende Richtung übergehen, scheint nach meinen Präparaten nicht der Fall zu sein (Fig. 2 *f*).

Wir haben also am Skleralloche folgende Verhältnisse: die Lamina cribrosa ist von radiären Fasern durchsetzt, welche aus der Sklera stammen; aus derselben Membran gehen elastische Fasern in die Opticusscheiden über; von der Pialscheide aus setzen sich elastische Fasern in das Bindegewebe zwischen die einzelnen Nervenbündeln fort. Die in dem äusseren Theile der Sklera verlaufenden Fasern umkreisen, in die Nähe des hinteren Augenpoles gelangt, das Skleralloch in schräger Richtung. Ein dem Skleralloch concentrisch verlaufender elastischer Ring scheint nicht vorhanden.

Aderhaut-Ciliarkörper-Iris.

Wie bereits oben erwähnt bleiben bei der mechanischen Trennung der Aderhaut von der Sklera sowohl an letzterer wie an ersterer fadenähnliche elastische Fasern hängen; die der Aderhaut anhaftenden Fasern gehören der Lamina suprachorioidea an. Die Aderhaut (Fig. 2 *g*) ist ausserordentlich reich an elastischen Elementen. Der grösste Theil kommt auf die Gefässwände, doch ziehen auch in den Räumen zwischen den Gefässen elastische Fasern in

den verschiedensten Richtungen. Sie stehen in directer Verbindung mit denjenigen Faserzügen des Ciliarkörpers, welche, wie später gesagt wird, in der den Ciliarmuskel nach innen begrenzenden Bindegewebsschicht verlaufen. Ueber die Insertionsverhältnisse der Aderhaut am Papillarrande kann ich zur Zeit keine genügenden Mittheilungen machen.

Die elastischen Fasern des Ciliarkörpers (Fig. 1) kann man nach ihrer Anordnung in mehrere Gruppen theilen. Eine Gruppe befindet sich in der Wand des Kammerwinkels. (Fig. 1 *c*). Ein Meridionalschnitt lässt uns hier sowohl längs- als auch quergetroffene Fasern erkennen. Erstere verlaufen halbkreisförmig, parallel dem freien Rande des Kammerwinkels in der unteren, äusseren Wand desselben; die Fasern entspringen, wie sich an vielen Bulbis mit grosser Deutlichkeit erkennen lässt, aus der inneren Wand des Schlemm'schen Canales. Diese Fasern sind wenig gewellt, und gleichen mehr einer nach der Form des Kammerwinkels gebogenen Gerte, so dass es den Eindruck macht, als ob dieselben der Kammerbucht Gestalt resp. Lumen gäben. Sie gehen keine deutlichen Anastomosen unter einander ein. Ihre Menge ist schwankend; in manchen Präparaten habe ich sie gar nicht finden können. Auch das Volumen derselben ist kein constantes.

Auf demselben Schnitte erkennen wir auf der medialen Seite der Kammerbucht bereits in der Iriswurzel eine Gruppe quer- und schräggetroffener (Fig. 1 *d*) Fasern. Zwischen diesen Querschnitten sind zahlreiche Pigmenthaufen eingestreut. Wir haben also hier eine Fasergruppe, welche wir uns ringförmig in der Iriswurzel verlaufend würden vorstellen müssen. Nach der Menge zu urtheilen, muss es ein sehr kräftiger Ring sein. Diese Annahme findet ihre Bestätigung an Schnitten, welche die Iris der Fläche nach, den Ciliarkörper schräg trafen. Wir sehen hier wenig gewellte circuläre Fasern in beträchtlicher Zahl; ausserdem sind aber auch feine strichförmige Fäserchen

vorhanden, die scheerenförmig über einander greifend, ein dichtes Gitterwerk bilden und sich nach aussen im Ciliarkörper verlieren, nach der Iriswurzel zu in radiäre Fasern übergehen. Auf Radiärschnitten der menschlichen Iris habe ich diese letzteren Fasern allerdings nicht wieder finden können. Doch hierauf werde ich später noch zurückkommen.

Eine weitere Gruppe (Fig. 1 *e*) verläuft in dem intermuskulären Gewebe des Brücke'schen Muskels. Diese Faserzüge haben, wenn sie gut ausgebildet sind, auf den ersten Anblick so viel Aehnlichkeit mit langen Haarlocken, so dass ich dieselben wohl als Lockenbündel bezeichnen möchte. Die Zahl der einzelnen Bündel, welche einander fast parallel verlaufen, beträgt ungefähr sechs bis acht; ebenso gross ist auch wohl die Zahl der zu einem Bündel gehörigen Lockenfasern. Jedes einzelne Bündel ist streng isolirt und hat mit einem benachbarten Lockenbündel keine Anastomosen. Dagegen lassen sich fast alle Bündel bis zu den oben beschriebenen in der äusseren unteren Wand des Kammerwinkels verlaufenden Faserzügen verfolgen, mit welchen sie stellenweise in directem Zusammenhange stehen. Die Lockenbündel sind nur in der vorderen Hälfte des Brücke'schen Muskels zu finden. Auch der Befund dieser Fasergruppen ist durchaus kein constanter. Unter ca. 20 Menschenaugen, die ich untersuchte, fand ich dieselben in vollkommener Ausbildung nur zwei Mal. Dagegen waren in allen Bulbis, welche einen einigermaassen entwickelten Brücke'schen Muskel besassen, rudimentäre Andeutungen derselben vorhanden; je vollkommener der Brücke'sche Muskel, desto entwickelter sind die Lockenbündel. In pigmentreichen Augen wird das Auffinden der Fasern erschwert, mitunter unmöglich durch die im intermuskulären Bindegewebe abgelagerten Pigmentschollen. Im Müller'schen Muskel habe ich keine Fasern finden können.

Eine letzte Fasergruppe (Fig. 1 *f*) verläuft in der continuirlichen Bindegewebsschichte, welche den Ciliarmuskel

von innen begrenzt und von welcher die Ciliarfortsätze sich erheben. Die Fasern haben hier einen im Grossen und Ganzen meridionalen Verlauf; nach hinten zu gehen sie in das elastische Fasernetz der Aderhaut über. Diese Faserzüge senden feinste Ausläufer bis in die äussersten Spitzen der Ciliarfortsätze hinein. Nach vorne zu erreicht diese Faserschicht mit der ersten Ciliarzotte (Fig. 1 *g*) dicht hinter dem Irisursprung ihr Ende. Wenigstens ist es mir nicht gelungen, von hier aus in die Iris übergehende Fasern zu beobachten. Die Fasern dieser Gruppe sind sehr dick und zahlreich und zeigen keine Anastomosen unter einander, noch auch Verästelungen.

Die Iris wurde bereits von Baiardi(15) auf elastische Fasern untersucht; leider war mir seine Arbeit nicht zugänglich. Technisch bot die Iris wegen ihres Pigmentgehaltes mehr Schwierigkeiten, als die übrigen Augenbestandtheile; da ausserdem die Beschaffung möglichst frischen Materials kaum auszuführen war, so mussten meine Untersuchungen auf die Regenbogenhaut des albinotischen Kaninchens zurückgreifen, und auf diese beziehen sich die nächsten Ausführungen.

Flachschnitte, welche durch die hintere Pigmentzellenschicht gehen, geben ein Bild, wie ich es in Fig. 3 möglichst naturgetreu wiederzugeben mich bemüht habe. Da diese Schicht radiär verlaufenden Einkerbungen unterliegt, so wird ein Flachschnitt in dieser Gegend bald eine Faltenkuppe treffen (*b*) bald eine Falte ganz durchtrennen (*c*). Ersteres manifestirt sich als Zellzug, letzteres als ein von Zellen derselben Art ausgekleidetes, radiär verlaufendes Lumen. Es laufen nun feine Fäserchen (Hartnack Ocul. 3 Obj. 7) hauptsächlich in dem zwischen den oben erwähnten Zellzügen befindlichen Bindegewebe; doch sieht man auch hier und da einzelne Fäserchen über die Zellzüge hinziehen, dagegen nie über die radiären Lumina. Von den Zellzügen sind es immer die schmalsten, über welche die Fasern ver-

laufen. Der vorsichtige Gebrauch der Mikrometerschraube lehrt, dass diese Fasern nicht im Zellzug liegen, sondern darüber.

Was nun die Beschaffenheit der Fasern angeht, so zeigen sie ein von den Fasern, die wir bis jetzt kennen gelernt haben, etwas abweichendes Verhalten; hatten wir es bis jetzt mit gewellten, locken- bis korkzieherartig gedrehten Gebilden zu thun, oder mit Fasern, die bogenartigen Verlauf hatten, so sind sie hier gerade gestreckt, am ehesten mit Fischgräten vergleichbar. Die Fasern verlaufen theils einzeln, theils zu feinen Bündeln (Fig. 3*d*) vereinigt. Theilungen einzelner Fasern oder Netzbildungen habe ich nicht beobachten können. Mitunter findet sich eine Abweichung von der langgestreckten Gestalt, indem einzelne Fasern, wie in sich selbst zusammengeschnurrt erscheinen.

Weniger leicht als in Flächenschnitten sind die elastischen Fasern der Iris in Radiärschnitten zu finden, einmal weil hier in einem Gesichtsfeld sich weniger befinden, dann aber auch weil durchaus nicht jeder Schnitt elastische Fasern enthält. Am besten untersucht man mit Oelimmersion; man trifft die Fasern am ehesten in den hintersten Partheien des Irisstromas sowohl im Pupillartheile, wie im Ciliartheile. Es liegen kaum mehr wie 2—3 neben-, resp. übereinander; die Fasern gleichen in ihrem Aussehen vollkommen den oben beschriebenen. Sind in der Mitte der Iris die Fasern mehr oder weniger durch die ganze Dicke des Stromas vertheilt, so sammeln sie sich, je näher man zur Irisperipherie kommt, zu einem der Pigmentepithelschicht naheliegenden Bündel, das oft 6—7 übereinanderliegende Fäserchen enthält. Dieses Bündel geht in den Ciliarkörper hinein; wie und wo es dort ausmündet, kann ich nicht mit Bestimmtheit erkennen. Pupillarwärts ziehen die Fäserchen, immer seltener werdend, zum Sphinkter pupillae hin. Im Pupillarmuskel sieht man nur sehr wenige und nur circulär verlaufende Fäserchen.

Digitized by Google

Das elastische Gewebe der menschlichen Iris zeigt in der Anordnung gegen die Kaninchenіris einige Verschiedenheiten. Die Gefässwände sind sehr reich an elastischem Gewebe; um die Gefässe herum findet sich ein bindegewebiger Mantel, der mitunter ebenfalls einige elastische Fasern enthält. Radiär durch das Irisstroma ziehende Fäserchen, die in der Kaninchenіris zu beobachten sind, habe ich in der Regenbogenhaut des Menschen nicht gefunden. Dagegen färbt sich die hintere Begrenzungsmembran, die Bruch'sche Membran der Autoren, entschieden elastisch (Fig. 4). Mit stärkster Vergrösserung sieht man die hintere Begrenzungshaut als ein aus feinen Fasern zusammengesetztes Band; meist ist die Aneinanderlagerung und Verkittung der Fasern eine so innige, dass von einzelnen Fasern nichts zu sehen ist und die Membran als eine homogene erscheint. Jedoch erkennt man die faserige Structur deutlich an solchen Stellen, wo die Membran verletzt oder gequollen sich in ihre Bestandtheile auffasert (Fig. 4 *a* und *b*). Hier und da sind zwischen den Fäserchen oder auf der Rückseite der sogenannten Bruch'schen Membran einzelne ovale Kerne (Fig. 4*c*) zu sehen.

In dem Bereich des Sphinctermuskels gehen von der hinteren Begrenzungsschicht in fast rechtem Winkel Abzweigungen aus (Fig. 4*d*), die zum Sphincter hinziehen. Sie wurden bereits von Fuchs (16) beschrieben und auch von älteren Autoren als „Speichenbündel" beobachtet. Diese Abzweigungen zeigen dieselbe anatomische Structur wie die Membran, von welcher sie ausgehen. Am Muskel angelangt, gehen sie in denselben über; und zwar scheint dies in der Weise zu geschehen, dass im intermuskulären Bindegewebe eine Auflösung in feinste Fäserchen stattfindet. Doch sind diese Verhältnisse im Muskel nicht mit genügender Sicherheit zu verfolgen, da die Färbung der hier ausserordentlich fein werdenden Fäserchen sich zu

wenig gegen das übrige ebenfalls eine leichte Tinction annehmende Gewebe abhebt.

Dass die hintere Grenzlamelle sich aus feinen Fäserchen zusammensetzt, haben bereits mehrere Autoren, die sich mit Untersuchungen der Iris beschäftigten, gefunden. Fuchs (16) beschreibt die Fasern als sehr feine und starre, welche durch eine weniger stark sich färbende Zwischensubstanz zusammengehalten werden. Koganaei (17) hat den Fasern eine mittlere Stellung zwischen Bindegewebe und elastischen Fasern angewiesen. Auch Fuchs nimmt für sie einen hohen Grad von Elasticität in Anspruch, da sie bei Erweiterung der Pupille sich nicht in Falten lege. Ebenso geben Henle (17) und Michel (18) eine radiäre Streifung der hinteren Begrenzungsmembran zu. Beide sehen die die Membran zusammensetzenden Elemente aber als muskulöse Faserzellen an. Was sie zu dieser Annahme vornehmlich bewogen hat, ist das Vorhandensein von „elliptischen rundlichen und stäbchenförmigen Kernen". Dann aber führt Michel noch besonders für seine Ansicht an, dass es ihm nur selten gelungen sei, einzelne Fasern in längeren Stücken zu isoliren. Auch ich habe einzelne zerstreute Kerne in der hinteren Grenzlamelle gefunden; kann mich aber nicht bestimmen lassen, hieraus das Vorhandensein muskulöser Elemente in dieser Schicht zu folgern. Denn hierzu ist die Zahl der Kerne in der Membran zu gering und die Gestalt derselben den Kernen glatter Muskelfasern zu wenig entsprechend. Ausserdem ist durch die Tinction durch Orcein ein gewisser Beweis dafür gegeben, dass die grössere Masse der hinteren Grenzlamelle aus elastischem Gewebe besteht. Ich kann nicht umhin, die Kerne, welche in der Membran selbst und derselben anliegend gefunden werden, als dorthin versprengt anzusehen. Von dem Vorhandensein eines pupillenerweiternden Muskels im menschlichen Auge habe ich mich also nach obigen Untersuchungen nicht überzeugen können.

Literaturverzeichniss.

1. Bonnet, Ueber den Bau der Arterienwand. Deutsche medicin. Wochenschr. 1896. Nr. 1.
2. Seipp, Das elast. Gewebe des Herzens. Anat. Blätter. Heft XVII. (Bd. VI, Heft I.)
3. Schulz, Das elast. Gewebe des Periostes u. d. Knochen. Anat. Blätter. Heft XVII. (Bd. VI, Heft I.)
4. Triepel, Das elastische Gewebe in der Wand der Arterien der Schädelhöhle. Anatom. Hefte 1896.
5. Stutzer, Mittheilungen über elastisches Gewebe im menschlichen Auge. Deutsche medicin. Wochenschr. 1896. Nr. 42.
6. Weigert, Ueber Schnittserien von Celloidinpräparaten des Centralnervensystems etc. Zeitschrift für wissensch. Mikr. Bd. 11.
7. Juler, A contribution to the anatomy and physiolog. of the iris. Transact. of the VIII. intern. ophthalm. Congress. Edinbourg (67).
8. Treacher Collins, Lectures on the anatom. and patholog. of the eye. Lancet 1894.
9. Tartuferi, Nouvelle imprégnation métallique de la cornée. Anatom. Anzeiger. 1890. Bd. V.
10. Leber, Bericht der 25. Versammlung der ophthalm. Gesellschaft Heidelberg 1896. p. 130 (Discussion).
11. Sattler, ibid. p. 131 (Discussion).
12. Sattler, ibid. p. 127. Ueber die elast. Fasern der Sklera.
13. Wintersteiner, ibid. p. 131 (Discussion).
14. Sattler, Kurze Mittheilung über die elast. Fasern in der Lamina cribrosa und im Sehnerven. Ref. v. Zehender's Monatsbl. 1897. Sept.-Heft.
15. Baiardl, Zur vergleichenden Histologie der Iris. Ref. Seipp l. c.
16. Fuchs, Beiträge zur normalen Anatomie der menschlichen Iris. v. Graefe's Arch. f. Ophthalm. Bd. XXXI. 3. p. 39.
17. Ref. Dostoiewsky, Ueber den Bau des Corpus ciliare und der Iris von Säugethieren. Arch. für Mikrosk. Anat. Bd. 28.
18. J. Michel, Ueber Iris und Iritis. Archiv für Ophthalmologie. Bd. 27.

Erklärung der Abbildungen auf Taf. XVII u. XVIII, Fig. 1—4.

Fig. 1. Radiärschnitt durch den Ciliarkörper und den Schlemm-schen Canal beim Menschen. (Hartnack, Ocul. III. Object. VII.)

a. Canal. Schlemmii.
b. Innere Wand desselben.
c. Radiäre Fasern der Wand des Kammerwinkels.
d. Circuläre Fasern der Iriswurzel.
e. Lockenbündel im Brücke'schen Muskel.
f. Faserzüge in der Bindegewebsschicht zwischen Muskel und Ciliarzotten.
g. Letzte Ciliarzotte vor dem Irisursprung.

Digitized by Google

Fig. 2. Radiärschnitt durch Papille und Nerv. opt. beim Menschen. (Hartnack Ocul. III. Object. VII.)

a. Elastische Fasern der Sklera (innere Schicht).
b. Schräg getroffene Fasern in der Lamina cribrosa.
c. Opticusscheiden.
d. Fasern im Opticus vor dem Durchtritt durch die Lamina cribrosa.
e. Fasern im Opticus nach dem Durchtritt durch die Lamina cribrosa.
f. Schräg getroffene Skleralfasern.
g. Aderhaut.
h. Sklera.
i. Retina.

Fig. 3. Flachschnitt durch die hinteren Schichten eines albinotischen Kaninchens.

a. Falte der Epithelschicht breit getroffen.
b. „ „ „ an der Kuppe getroffen.
c. „ „ „ ganz durchtrennt.
d. Fasern zu einem Bündel vereinigt.

Fig. 4. Radiärer Schnitt durch Pupillarzone einer menschlichen Iris. (Hartnack Oelimmersion.)

a. Hintere Begrenzungsmembran in elastische Fasern aufgelöst.
b. Hintere Begrenzungsmembran in elastische Fasern aufgelöst.
c. Kerne.
d. Abzweigungen (sog. Speichenbündel) zum M. sphinkt pupillae.
e. Sphinkter pupillae.

Digitized by Google

Ueber Stäbchensehschärfe und Zapfensehschärfe.

Von

Dr. A. Eugen Fick,

nach Versuchen des Herrn cand. med. Felix Köster.

Mit 4 Textfiguren.

Im Sommersemester 1896 hat Herr cand. med. Felix Köster unter meiner Leitung Versuche über die Sehschärfe des hell- und des dunkeladaptirten Auges angestellt. Die Untersuchung sollte als Doctorarbeit verwendet werden. Nun hat Herr Köster vor Abschluss seiner Studien Zürich verlassen; seinen Aufenthalt vermag ich nicht zu ermitteln. Unter diesen Umständen halte ich mich für berechtigt, die seit 1896 druckfertige Arbeit (in etwas gekürzter Gestalt) zu veröffentlichen.

Vor mehr als 30 Jahren hat M. Schultze[1]) auf Grund vergleichend-anatomischer Beobachtungen den Satz aufgestellt, dass die Stäbchen in unserer Netzhaut einem Dunkelapparat angehören, der sehr lichtempfindlich, aber farbenblind ist, und dass die Zapfen einem Hellapparat angehören, der zwar nicht sehr lichtempfindlich, dafür aber durch gute Sehschärfe und Farbensinn dem Dunkelapparate überlegen ist. Zu ganz der gleichen Ansicht ist J. v

---

[1]) Arch. f. mikroskop. Anatomie. Bd. II. 1866.

Kries[1]) auf anderem, auf physiologischem Wege gelangt. Wenn die Schultze-v. Kries'sche Lehre richtig ist, so muss es jedenfalls möglich sein, den Dunkelapparat zu prüfen, ohne dass der Hellapparat mit in Thätigkeit versetzt wird. Man braucht nur den zu untersuchenden Menschen für einige Zeit in das Dunkelzimmer zu bringen und ihm sehr lichtschwache Gegenstände zu zeigen. Diese lichtschwachen Gegenstände sprechen den Zapfenapparat gar nicht an, werden also ausschliesslich mit Hilfe des Stäbchenapparates bemerkt und gegebenen Falles erkannt werden. Zeigt man dem Untersuchten dagegen bei Tagesbeleuchtung helle Gegenstände, so sind die Bedingungen für den Zapfen-

---

[1]) Bericht d. naturforsch. Gesellsch. zu Freiburg i. Br. IX. Heft 2. Zeitschr. f. Physiol. u. Psycholog. d. Sinnesorgane. Bd. IX. S. 81. Centralbl. f. Physiol. 1896. Heft 1. v. Graefe's Arch. f. Ophthalm. XLII. 3.

Ausser Schultze und v. Kries sind auch noch andere Forscher auf den Gedanken gekommen, die Stäbchen als bloss lichtempfindlich, die Zapfen als licht- und farbenempfindlich aufzufassen. Aber sie haben diese Ansicht mehr beiläufig geäussert, während v. Kries ausgedehnte Untersuchungen ausschliesslich der Begründung seiner Ansicht gewidmet hat. Als Vertreter von Ansichten, die sich mit der Schultze-v. Kries'schen Lehre mehr oder weniger decken, nenne ich

W. Kühne, Das Sehen ohne Sehpurpur. Untersuch. aus dem physiologischen Institut in Heidelberg. 1877.

Parinaud, L'héméralopie et les fonctions du pourpre visuel. Compt. rend. T. 93 A 286.

Preyer, Ueber den Farben- und Temperatursinn mit besonderer Rücksicht auf Farbenblindheit. Archiv für Physiologie. Bd. XXV. S. 31.

Charpentier, L'inertie rétinienne et la théorie des perceptions visuelles. Arch. d'opht. VI. S. 27. 1886. (Nennt die Stäbchen éléments photesthésiques, die Zapfen éléments visuels).

Ladd-Franklin, Eine neue Theorie der Lichtempfindungen. Zeitschrift f. Physiol. u. Psychol. der Sinnesorgane. IV. S. 211.

Tschirjew, Nueva hipotesis sobra la percepcion de los colores. Revista medica de Sevilla. 1896.

Digitized by Google

apparat günstiger als für den Stäbchenapparat; der Zapfenapparat wird also jetzt das Erkennen der Gegenstände vermitteln, während der Stäbchenapparat gar keine oder wenigstens nur eine Nebenrolle spielt.

Auf Grund dieser Ueberlegung hat bereits v. Kries[1]) Versuche angestellt und zwar zur Messung der Sehschärfe einerseits des dunkeladaptirten, andererseits des helladaptirten Auges, oder kurz gesagt, zur Messung der Stäbchensehschärfe und der Zapfensehschärfe.

Als Ergebnis seiner Versuche berichtet v. Kries, wenn ich ihn nicht missverstehe, folgendes:

1. Auf der nasalen Netzhauthälfte vom blinden Fleck nach dem Rande der Netzhaut zu, sind Stäbchensehschärfe und Zapfensehschärfe gleich gross.

2. Vom blinden Fleck nach der Mitte der Netzhaut zu, von 12° bis 4° ist die Stäbchensehschärfe nahezu constant.

3. In der fovea ist die Stäbchensehschärfe gleich Null.

4. Die Stäbchensehschärfe ist bei v. Kries ein $^1/_4$ bis $^1/_5$ der centralen Zapfensehschärfe, bei seinem Schüler und Mitarbeiter Buttmann $^1/_5$—$^1/_7$, wenn mit hellen Gegenständen auf dunklem Grunde untersucht wird. Wenn dunkle Gegenstände auf hellem Grunde benutzt wurden, war die Stäbchensehschärfe beider Beobachter etwas kleiner.

Sehen wir nun, wie die Stäbchensehschärfe und Zapfensehschärfe sich bei Herrn Köster's und meinen Augen verhält.

Die Hellsehschärfe, oder wie man mit v. Kries sagen kann, die Zapfensehschärfe des Auges ist schon von vielen Forschern untersucht worden. Sie Alle stimmen darin überein, dass die Hellsehschärfe in der Netzhautmitte am grössten ist, neben der Mitte, also im Gebiete

[1]) Centralbl. f. Physiologie. Bd. VIII. S. 695.

des gelben Fleckes reissend schnell abnimmt, dann langsamer weitersinkt, um in den Randtheilen der Netzhaut äusserst klein zu werden. Es war also gar nicht zu erwarten, dass wir durch Wiederholung oft gemachter Versuche etwas Neues finden würden. Gleichwohl haben wir auch die Zapfensehschärfe gemessen, da ein Vergleich zwischen Zapfensehschärfe und Stäbchensehschärfe nur dann zulässig erscheint, wenn beide an dem nämlichen Auge und mit gleichartigen Gegenständen gemessen worden sind.

Die Messungen haben wir selbstverständlich nach Snellen's Methode vorgenommen, aber nicht mit Buchstaben, auch nicht mit den dreizinkigen Haken E, sondern mit den einfachen Haken C, die, wie Steiger[1]) überzeugend dargethan hat, für wissenschaftliche Prüfungen den Vorzug verdienen. Die Haken stellten wir in 16 verschiedenen Grössen her und zwar für die Messung der Hell- oder Zapfensehschärfe aus weissem Papier auf schwarzem Grunde (Sammet); für die Messung der Stäbchensehschärfe aus Leuchtfarbe auf Pappendeckel; die Farbe bezw. Helligkeit des Pappendeckels ist natürlich ganz gleichgültig, da er ja im Dunkelzimmer völlig unsichtbar wird. Die Liniendicke der Haken war, wie bei Snellen's Buchstaben und Gabeln ein Fünftel der Linienlänge. Die Grössenverhältnisse der Haken sind aus Tabelle I, Seite 340 ersichtlich. Die Zahlen der dritten Spalte geben in Metern den Abstand (D) an, indem der Haken unter einem Gesichtswinkel von 5′, seine Liniendicke unter einem Gesichtswinkel von 1′ erscheint. Die Sehschärfe einer untersuchten Netzhautstelle war dann gleich dem Abstande des eben noch erkannten Hakens getheilt durch sein D.

Unsere Untersuchung beschränkt sich auf den wagerechten Hauptlängenkreis des Auges. Dem zu untersuchenden Auge wurde mit Hilfe von Stativ, Kinnstütze und Stütze für den unteren Augenhöhlenrand ein fester Platz angewiesen. Der feste Platz war der Mittelpunkt eines Kreisbogens von 2,5 m Halbmesser.

Auf einem bestimmten Punkte des Kreisbogens war eine Fixirmarke angebracht, eine weisse im Hellzimmer und eine

[1]) Beiträge zur Augenheilk. VII. 1892.

Tabelle I.

Benennung der Haken	Ihre Seitenlängen	Ihre D für die Snellen'sche Formel $S = \frac{d}{D}$
1	4,5 mm	3,145 m
2	7	4,9
3	8	5,6
4	10	7
5	15	10,5
6	19	13,3
7	24	16,8
8	32	22,36
9	39,5	27,6
10	47	32,85
11	54	37,7
12	62	43,3
13	78,5	54,86
14	93	65
15	110	77
16	123	86

leuchtfarbene im Dunkelzimmer. Letztere musste selbstverständlich beträchtlich grösser sein, als die weisse im Hellzimmer, weil ja ein kleiner Gegenstand von geringer Lichtstärke beim Fixiren sofort verschwindet. Die Haken wurden nun in verschiedenen Winkelabständen neben dem Fixirpunkte hinter einem Schirme aufgestellt und wenn der Beobachter den Fixirpunkt fest im Auge hatte und „jetzt" sagte, wurde der Schirm plötzlich fortgezogen. Wenn der Beobachter die Stellung des Hakens ohne Schwierigkeit erkannte, so war offenbar die Grenze seiner Sehschärfe noch nicht erreicht und es wurde ein anderer, kleinerer Haken an den betreffenden Punkt des Kreisbogens gebracht. Es wurde so fortgefahren, bis die Antworten fehlerhaft wurden oder ganz ausblieben.

Es sei ausdrücklich erwähnt, dass den Versuchen im Dunkelzimmer eine Adaptation von mindestens 20 Minuten vorausging, und dass der Untersuchte seine Augen gegen Lichteinfall schützte, wenn der Untersucher das Zimmer erhellen musste, um die Haken zu wechseln oder an eine andere Stelle der Kreisbogen zu bringen. Ferner sei erwähnt, dass zwischen den einzelnen Versuchen dem Auge genügend Zeit gegeben wurde, um sich auszuruhen.

Es liegt nahe zu fragen, ob nicht die Helligkeit der leuchtfarbenen Haken während der Versuche in störendem Grade abgenommen habe. Diese Frage glaube ich mit Nein beantworten zu dürfen. Wir liessen die leuchtfarbenen Haken sich mit zerstreutem Tageslichte laden. Ihre Helligkeit nahm dann während der Versuche allerdings etwas ab, aber die Belichtung mit Gaslicht, die ja ohnehin beim Wechseln der Haken unvermeidlich war, genügte, um den Verlust an Helligkeit ungefähr auszugleichen. Trotzdem haben wir später noch besondere Versuche angestellt, bei denen Probegegenstände zur Verwendung kamen. mit unveränderlicher Helligkeit.

Die Ergebnisse unserer Versuche stelle ich zum Theil in Form von Tabellen (II und III), zum Theile bildlich dar (Fig. 1 und 2). Zum Verständnisse der Tabellen sei bemerkt, dass

2! heissen soll, der Haken Nr. 2 wurde leicht erkannt;
2 „ „ „ „ „ „ wurde erkannt;
(2) „ „ „ „ „ „ unsicher erkannt;
[2] „ „ „ „ „ „ sehr unsicher erkannt.

Ferner sei bemerkt, dass als Mittel nicht etwa einfach das arithmetische Mittel der Einzelbeobachtungen genommen wurde, sondern dass es sich um Schätzung eines Mittels handelt. Die der Schätzung zu Grunde gelegten Erwägungen lassen sich am besten durch ein Beispiel erläutern. Laut Tabelle III erkannte das helladaptirte Auge 5° nasenwärts im Gesichtsfelde, also mit einer 5° schläfenwärts gelegenen Netzhautstelle, drei Mal den Haken Nr. 4 leicht, bei drei späteren Versuchen auch noch den Haken Nr. 2 leicht, ja bei den beiden ersten Versuchen ist sogar der Haken Nr. 1 erkannt worden. Aus diesen grossen Unterschieden schliessen wir einmal, dass es nicht gelungen ist, das Bild des Hakens bei allen acht Versuchen auf vollkommen genau dieselbe Netzhautstelle zu bringen und dass andererseits in dieser Gegend der Netzhaut die Curve der Zapfen-

sehschärfe noch ein sehr steiles Gefälle hat. Wären wir nun ganz sicher, dass bei den beiden ersten Versuchen das

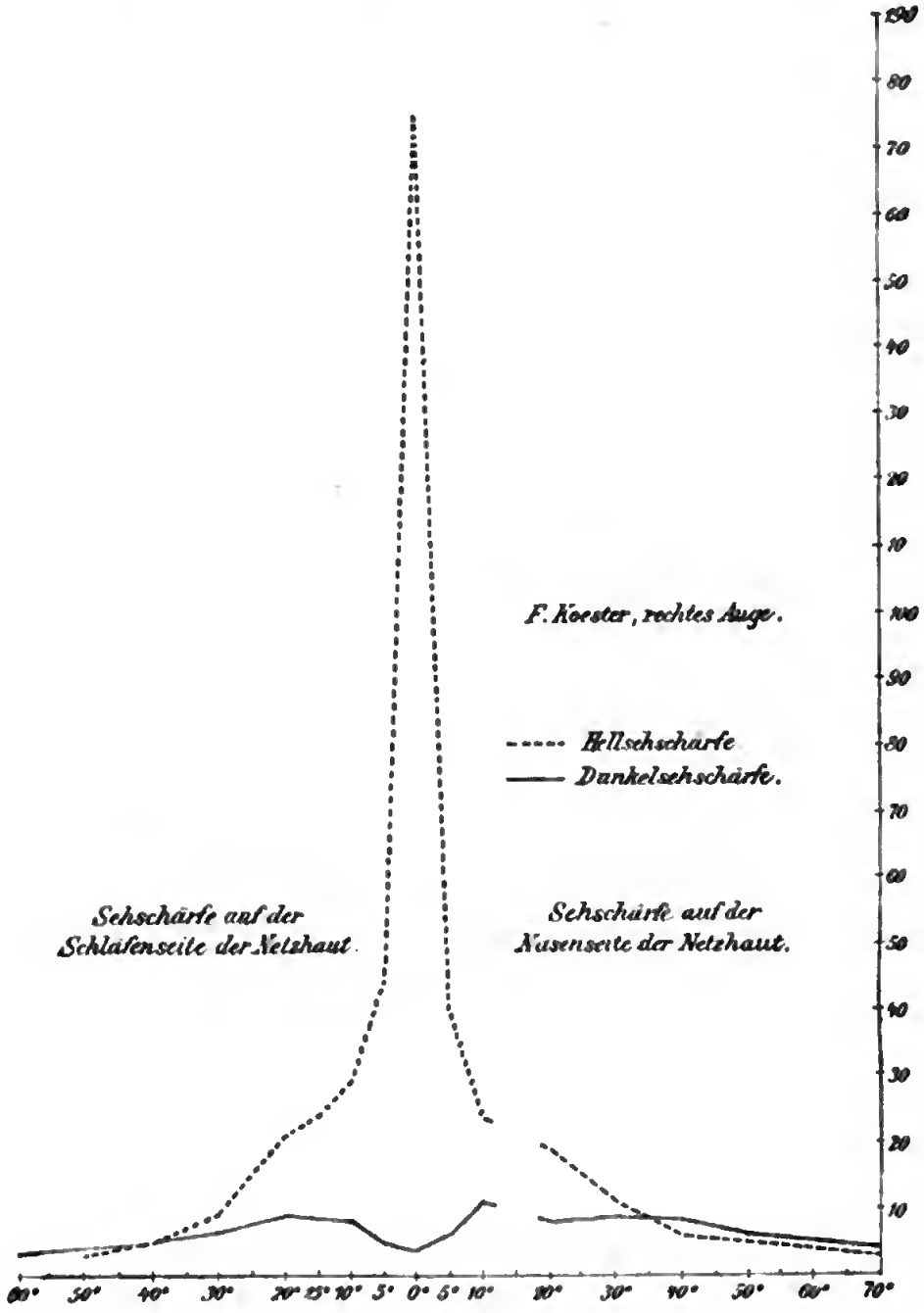

Fig. 1.

Netzhautbild des Hakens wirklich vollkommen genau 5° schläfenwärts neben dem Centralgrübchen gelegen hat, so

müsste ohne Zweifel der Haken Nr. 1 als Maass der hier vorhandenen Sehschärfe betrachtet werden. Da aber diesen

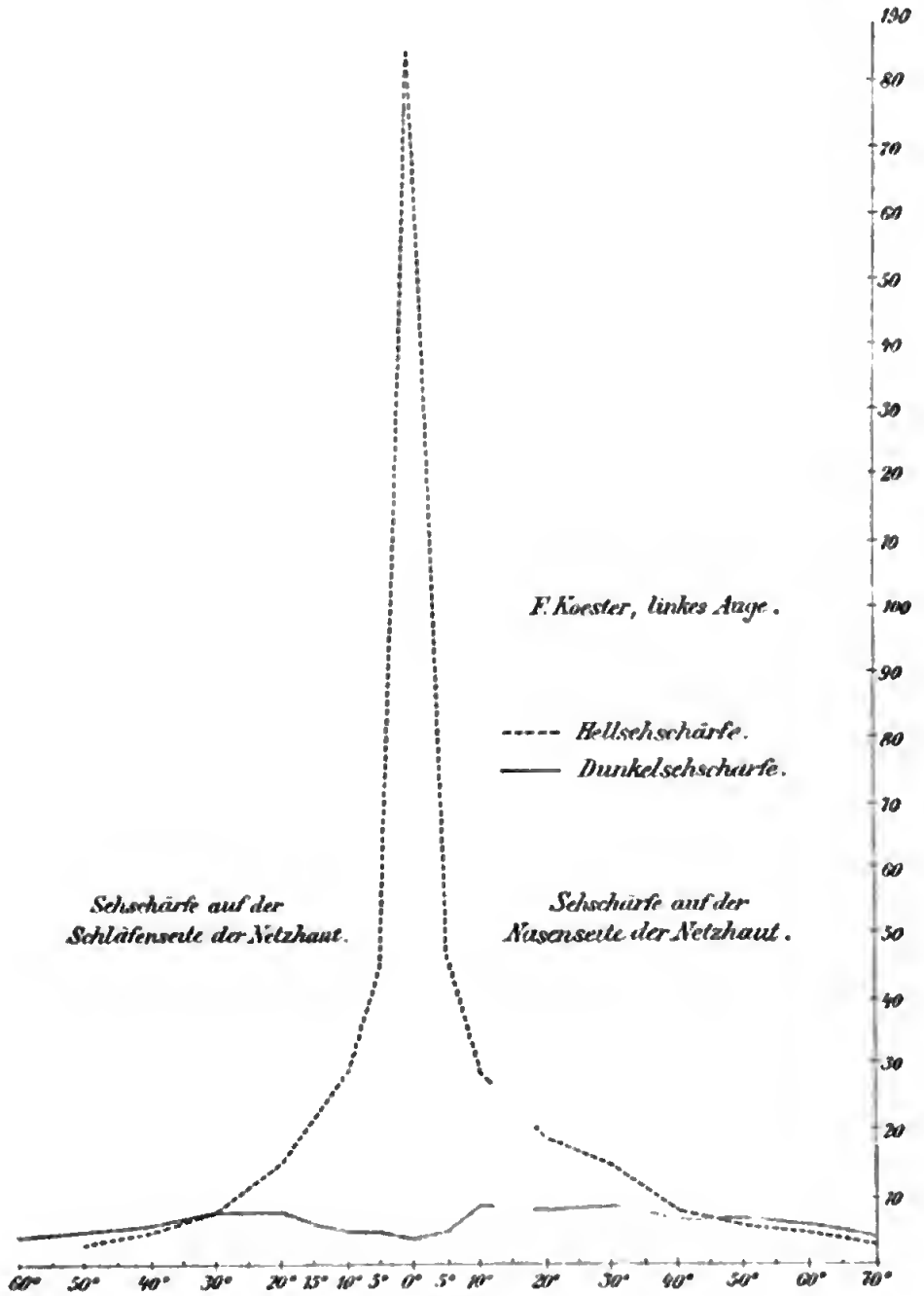

Fig. 2.

beiden Versuchen sechs andere gegenüber stehen, wo der Haken Nr. 1 nicht erkannt wurde, so muss man annehmen,

Tabelle II.

Fick, rechtes Auge, dunkel adaptirt.

Versuch	I.	II.	III.	IV.	V.	VI.	VII.	VIII.	IX.			
Der Haken steht:	Nummer des erkannten Hakens									Mittel	D	Gefundene S
temp. 70°						[16]	[16]	(16)	(16)	16	86	$\frac{2,5}{86} = 0,03$
60°	(16)					(14)	(15)	15	(14)	15	77	$\frac{2,5}{77} = 0,03$
50°	12	(12)	13	13	[12]	[13]	(13)	(13)	(13)	13:12	49,1	$\frac{2,5}{49,1} = 0,05$
40°	12	[11]	[9]	9	[9]	10	11	(11)	(12)	10	32,85	$\frac{2,5}{32,85} = 0,08$
30°	12	10	10	(9)	[9]	(10)	[10]	(10)	(10)	10	32,85	$\frac{2,5}{32,85} = 0,08$
20°	(10)	13	(11)	12!	(11)	(9)	(11)	(10)	(10)	11	37,7	$\frac{2,5}{37,7} = 0,07$
10°	10	10	10	10	(10)					10	32,85	$\frac{2,5}{32,85} = 0,08$
5°	10	13	11	[10]	10]					11	37,7	$\frac{2,5}{37,5} = 0,07$
0°	[13]	[14]	[14]	[13]	14					14	65	$\frac{2,5}{65} = 0,04$
nasal. 5°	10	(10)	10	10!	(9)					10	32,85	$\frac{65}{32,85} = 0,08$
10°	(8)	[10]	(9)	(9)	[9]					10:9	30,2	$\frac{2,5}{30,2} = 0,08$
15°												
20°	10	13	12	[12]	(11)	12	(12)	(11)	11	11	37,7	$\frac{2,5}{37,7} = 0,07$
30°	12	[13]	[13]	12	(12)	(12)	(12)	(12)	(12)	12	43,3	$\frac{2,5}{43,3} = 0,06$
40°	(14)	(14)	13	[13]	(13)	[13]	(13)	14!	[13]	13	54,86	$\frac{2,5}{54,86} = 0,05$
50°	[15]	[16]	13	13	[14]	[16]	16	(15)	16	15	77	$\frac{2,5}{77} = 0,03$
60°	[15]	[16]	[16]				[16]		[16]	16	86	$\frac{2,5}{86} = 0,03$

Digitized by Google

Tabelle III.

Fick, rechtes Auge, hell adaptirt.

Versuch	I.	II.	III.	IV.	V.	VI.	VII.	VIII.	IX.			
Der Haken steht:	Nummer des erkannten Hakens									Mittel	D	Gefundene S
temp. 70°				[14]	[14]					15	85	$\frac{2,5}{86} = 0,03$
60°				13	[14]					14	65	$\frac{2,5}{65} = 0,04$
50°		[14]	[14]	13	[13]					13	54,86	$\frac{2,5}{54,86} = 0,05$
40°	10	12	[11]	(11)	[12]					11	37,7	$\frac{2,5}{37,7} = 0,07$
30°	8	(10)	8	8	[7]					8	22,36	$\frac{2,5}{22,36} = 0,11$
20°	7	[6]	[7]	(7)	6	[6]	5	5		6	13,3	$\frac{2,5}{13,3} = 0,19$
10°	[4]		6	7	[5]	4	4!	4		4	7	$\frac{2,5}{7} = 0,36$
5°		4	4!	4!	4!	(2)	2!	2!		2	5	$\frac{2,5}{5} = 0,5$
0°											3,145	$\frac{7,5}{3,145} = 2,38$
nasal. 5°	1	1	4!	4!	4!	2!	2!	2!		2 : 1	4,02	$\frac{2,5}{4,02} = 0,62$
10°	(4)	4	5	4	(4)	3!	4	4!		4	7	$\frac{2,5}{7} = 0,36$
15°	5!	5	5!				5	5!		5	10,5	$\frac{2,5}{10,5} = 0,24$
20°	7	6	[6]	[6]	[6]	5	5	(5)		6	13,3	$\frac{2,5}{13,3} = 0,19$
30°	8	10	[9]	[9]	8					9	27,6	$\frac{2,5}{27,6} = 0,09$
40°		13	[13]	[12]	13					13	54,86	$\frac{2,5}{54,86} = 0,05$
50°			[15]	[15]	[16]					16	86	$\frac{2,5}{86} = 0,03$
60°			—	—	—							—

dass in jenen beiden ersten Versuchen das Netzhautbild des Hakens etwas näher an der Netzhautmitte als 5° gewesen ist. Es erschien uns daher richtig, der fraglichen Stelle eine Sehschärfe zuzuschreiben, die einem Haken entsprechen würde, dessen Grösse zwischen der des Hakens Nr. 1 und Nr. 2 die Mitte hält, dessen D also = 4,02 sein würde. Demnach würde die S der 5° schläfenwärts gelegenen Netzhautstelle mit $\frac{2,5}{4,02} = 0,62$ einzustellen sein.

Für die Mehrzahl der untersuchten Netzhautstellen weichen übrigens die Einzelbeobachtungen gar nicht so weit von einander ab, sodass das geschätzte Mittel von dem arithmetischen nicht weit entfernt liegt.

Ich wende mich nun zur Beschreibung der Versuche mit Probezeichen von unveränderlicher Helligkeit.

Wie bei den ersteren Versuchen brauchten wir auch jetzt Probehaken und eine Fixirmarke; doch liessen wir diesmal die Fixirmarke auf dem Kreisbogen wandern, während die Probehaken an ihrem Platze blieben. Der Grund hierfür lag in der Schwerfälligkeit des Apparates, den wir nöthig hatten, um den Probehaken eine passende und unveränderliche Helligkeit zu geben. Das haben wir folgendermaassen zu erreichen gesucht. Ein eiserner Kasten *kkk*, siehe Fig. 3 (S. 347) birgt in seinem Inneren eine Gasflamme. Ueber den Glascylinder der Lampenflamme *Gl* wird ein Metallcylinder *Me* gesteckt, der ein rundes Loch von 3 cm Durchmesser hat. Vor dem Loch ist eine Sammellinse *S* von 7 cm Durchmesser aufgestellt. Der Brennpunkt der Linse fällt mit dem Orte der Flamme zusammen. Die Lichtstrahlen jedes einzelnen homocentrischen Strahlenbündels verlassen also die Linse unter sich parallel. Um die gelbe Farbe des Gaslichtes fort zu schaffen, ist vor der Linse ein blaues Glas *bl* angebracht. Nachdem die Lichtstrahlen die Linse und das blaue Glas durchsetzt haben, treffen sie auf ein Milchglas *Mi*. Vor dem Milchglas ist ein Diaphragma *Di* angebracht, von der nämlichen Einrichtung, wie am Förster'schen Photometer. Mit Hilfe dieser Einrichtung verfügten wir über ein diffus und gleichmässig leuchtendes Milchglasfenster, von einer Flächengrösse zwischen $^1/_2$ qmm und 1250 qmm. Dieses Fenster war die Lichtquelle, die zur Beleuchtung der Probehaken (*Pro*) diente. Zur Her-

stellung der Probehaken benutzten wir Milchglastafeln, die mit schwarzem Papier überklebt waren. Aus dem Papier wurden Haken von verschiedener Grösse ausgeschnitten. Wenn eine solche Tafel von rückwärts schwach beleuchtet wird, so erscheint dem Betrachter ein matt leuchtender Haken, der ganz so aussieht wie die früher verwendeten leuchtfarbenen Haken. Eine grosse

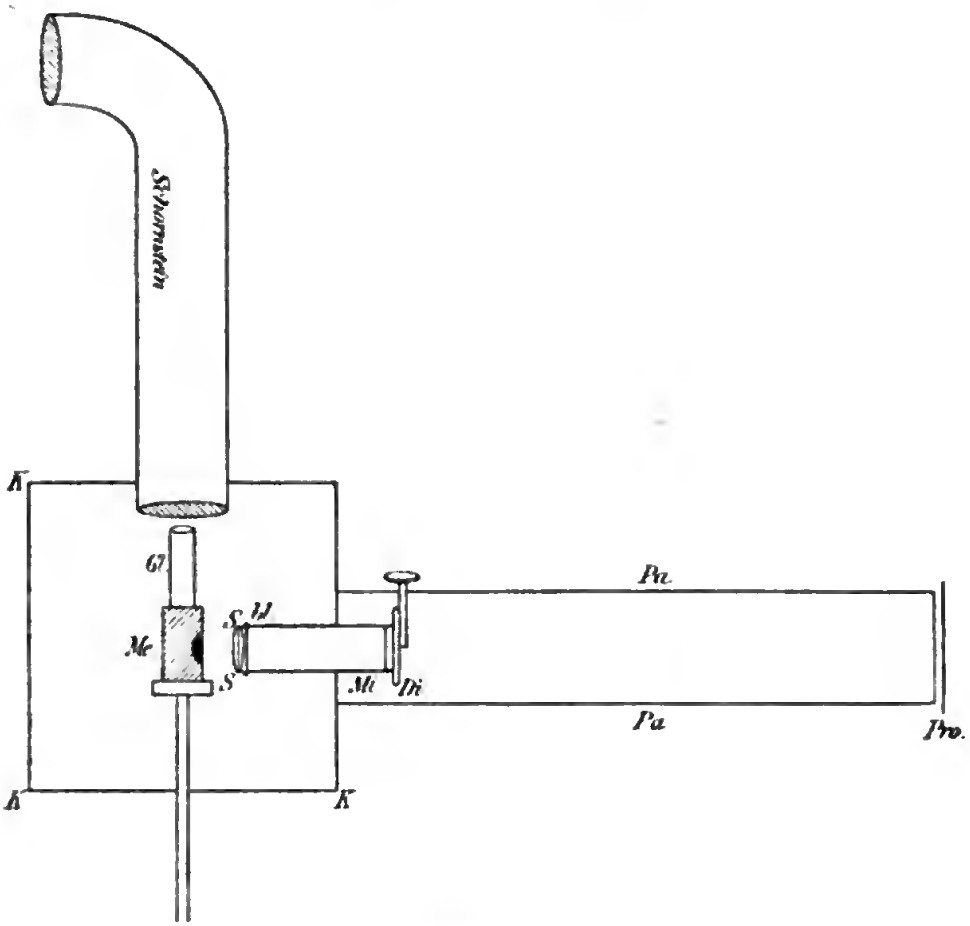

Fig. 3.

Schwierigkeit war es nun, jene Milchglastafeln zu beleuchten, ohne dass der Beobachter anderes Licht bekam, als eben von diesem Haken. Zu dem Zwecke war die Gasflamme in dem schon erwähnten eisernen Kasten eingeschlossen und das Ansatzstück des Kastens mit Linse, blauem Glas und photometrischem Fenster waren in eine lange vierkantige Pappröhre (*Pa*) gefasst, deren Ende eine passende Vorrichtung trug, um die Tafeln mit den verschiedenen Probehaken (*Pro*) aufzunehmen.

Durch Vergleich mit den leuchtfarbenen Haken wird festgestellt, dass bei einer Fensteröffnung von 2 mm Diagonale die Helligkeit des Milchglashakens ebenso gross ist, wie die des leuchtfarbenen. In den folgenden Versuchen ist deshalb diese Fensteröffnung beibehalten worden.

Die so angestellten Versuche sind durch Fig. 4 dargestellt. Wie man sieht, bezieht sich die linke Hälfte der Figur auf das linke Auge des Herrn Köster, die rechte Hälfte auf das rechte. Der Grund dafür, dass Nasenseite und Schläfenseite der Netzhaut nicht am nämlichen Auge untersucht worden sind, war ein räumlicher; wir hätten nämlich wegen der Kleinheit des Dunkelzimmers den ganzen, ziemlich umständlichen Aufbau der Geräthe umändern müssen.

Unsere Untersuchung hat hinsichtlich der Stäbchen- oder Dunkelsehschärfe ganz ergeben, was man nach der v. Kries'schen Lehre erwarten darf, nämlich in der Netzhautmitte eine Dunkelsehschärfe gleich Null, die seitwärts schnell ansteigt, ziemlich bald ihren Höhepunkt erreicht und nunmehr bis zur Grenze der Netzhaut ziemlich unverändert bleibt.

Die Ergebnisse unserer ersten, mit leuchtfarbenen Probegegenständen angestellten Versuche sind nicht wesentlich anders ausgefallen, als die letzten Versuche, die wegen der unveränderlichen Helligkeit der Probehaken als die zuverlässigsten zu betrachten sind. Allerdings ist an allen Curven für Stäbchensehschärfe ein unverkennbares, wenn auch nur geringes Sinken gegen den Rand der Netzhaut hin zu bemerken. Es war das nach der v. Kries'schen Lehre eigentlich nicht zu erwarten, widerspricht ihr aber auch nicht gerade, da man mit v. Kries annehmen darf, dass die Sehschärfe eines Netzhautstückchens nicht bloss von der Anzahl der Sehzellen auf der Flächeneinheit abhängen wird. Es könnte ja auch die Beschaffenheit der Sehzellen eine Rolle spielen und dass diese in den Randtheilen der Netz-

haut etwas schlechter sei, ist eine Vermuthung, die in histologischen Thatsachen, wenigstens bezüglich der Zapfen eine

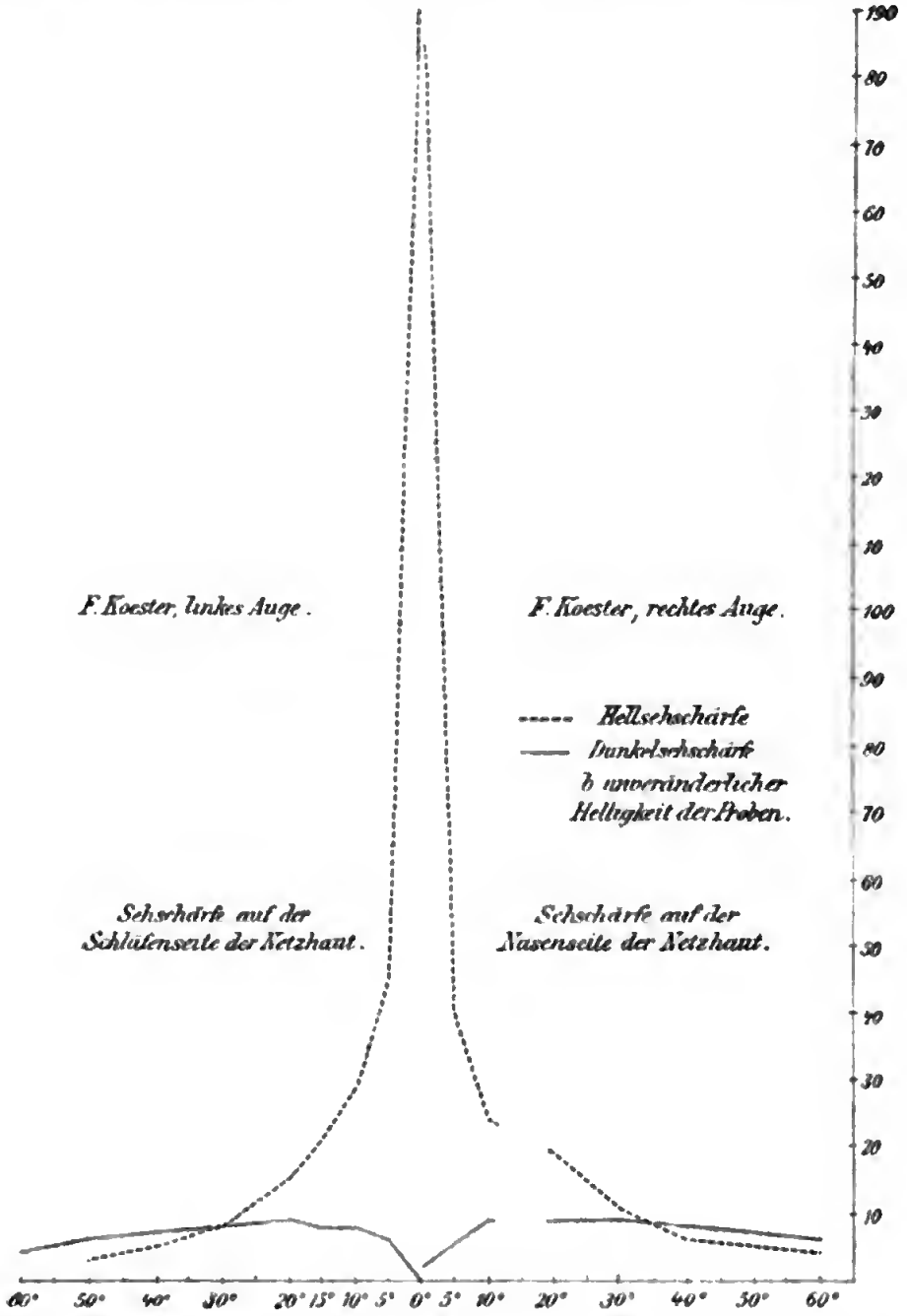

Fig. 4.

gewisse Stütze findet. Man kann sich nämlich leicht überzeugen, dass die Zapfen der äussersten Randzone der Netz-

haut nicht so stattlich und gut gewachsen aussehen, wie die der mittleren Theile.

Auch für die Zapfensehschärfe stehen unsere Curven mit dem in Einklang, was über die Hellsehschärfe bereits anerkannt ist: Reissend schnelle Abnahme von der Mitte der Netzhaut seitwärts bis etwa 5°, dann langsamere Abnahme bis etwa 20° oder 30° und nunmehr ganz geringes Sinken der Curve bis zum Rande. Auch dieser Befund passt ganz gut zu den anatomischen Thatsachen, wenn er auch nicht gerade mit mathematischer Schärfe der Zapfenmenge auf der Flächeneinheit entspricht. Denn die Natur hat zwar durch schlankere Gestalt der Foveazapfen dafür gesorgt, dass sie in grösserer Zahl auf der Flächeneinheit Platz finden als die dickeren Zapfen des gelben Fleckes; aber die Dickenunterschiede sind doch nicht gross genug, um den Sturz der gestrichelten Sehschärfencurve (siehe Fig. 1, 2 und 4) von 180 auf 50 innerhalb weniger Winkelgrade zu erklären. Wir hätten also auch für die Zapfen einen Unterschied der Beschaffenheit anzunehmen. Die langsamere Abnahme der S zwischen 5° und 20° passt zu der abnehmenden Anzahl der Zapfen in dieser Netzhautzone und endlich die sehr geringe Abnahme von 20° bis 60° wäre ebenso wie die entsprechende Abnahme der Stäbchensehschärfe aufzufassen.

Betrachten wir nun das Verhältniss der Stäbchen- und Zapfensehschärfe an der Hand der Fig. 4 so fällt uns die überraschende Thatsache auf, dass von 30° bezw. 35° an bis hinaus an die Grenze des untersuchten Gebietes die Stäbchensehschärfe grösser ist, als die Zapfensehschärfe m. a. W., dass hier ein heller Haken im Tageslicht weniger gut erkannt wird, als ein gleich grosser lichtschwacher Haken im Dunkelzimmer. Der Unterschied zu Gunsten der Stäbchensehschärfe ist ja nicht beträchtlich, auch tritt er bei mir (siehe Tabellen II und III) nur insofern hervor, als dort bei 60° eine Bestimmung der Stäbchensehschärfe mit

unseren Haken noch möglich war, während alle Haken für Messung einer Zapfensehschärfe sich zu klein erwiesen. Immerhin scheint mir der Thatbestand sicher genug, um einen Deutungsversuch zu wagen.

Zuvor aber muss die Frage untersucht werden, ob denn wirklich Hellsehschärfe gleichbedeutend mit Zapfensehschärfe ist, m. a. W. ob im hellen Tageslicht nur die Zapfen angesprochen werden und die Stäbchen ganz ausgeschaltet sind. Von vorneherein ist das ja sehr unwahrscheinlich. Sehen wir zunächst zu, wie v. Kries selber sich zu dieser Frage stellt. In seiner neuesten Abhandlung über diesen Gegenstand [1]) sagt er S. 96:

> Da unser Sehen bei hellem Lichte überwiegend (wenigstens in den centralen Theilen der Netzhaut) auf der Function der Zapfen, dasjenige bei sehr geringem Lichte und im dunkel adaptirten Zustande des Auges lediglich auf der Function der Stäbchen beruhen würde, so habe ich auch wohl kurz jene als den Hellapparat, diese als den Dunkelapparat des Auges bezeichnet.

Und ferner S. 133:

> Wie dem aber auch sein mag, die Functionsfähigkeit auch solcher Stäbchen, welche sichtbare Mengen von Sehpurpur nicht enthalten, müssen wir in jedem Falle mit grosser Wahrscheinlichkeit annehmen.

Aus diesen Sätzen scheint hervor zu gehen, dass sich nach von Kries' Ansicht die Dunkelsehschärfe mit der Stäbchensehschärfe genauer deckt, als die Hellsehschärfe mit der Zapfensehschärfe. Wenn ich nun auch nicht meine, dass meine wenigen Versuche in dieser Frage eine Entscheidung bringen können, so wage ich doch die Bemerkung, dass die mitgetheilten Curven für ein Ausfallen der Stäbchenfunction im hellen Lichte zu sprechen scheinen. Diese Annahme ist vielleicht nicht einmal so ungeheuerlich. Wissen wir doch, dass manche Nachtthiere im hellen Tageslichte auffallend schlecht sehen; man sagt,

[1]) v. Graefe's Archiv f. Ophthalm. XLII. 3.

sie sind geblendet. Dieses schlechte Sehen ist natürlich nicht dahin zu deuten, dass die Netzhaut von dem hellen Tageslichte ungereizt bliebe; diese Annahme ist ja schon wegen der starken Pupillenverengerung unzulässig. Vielmehr ist zu vermuthen, dass eine grosse Lichtmenge in dem Stäbchenapparate einen Reizzustand erzeugt, der nicht mehr auf die einzelnen Stäbchen beschränkt bleibt, sondern sich in die Nachbarschaft verbreitet und hierdurch ein scharfes Sehen unmöglich macht.

Thatsächlich haben wir etwas Aehnliches an unseren eigenen Augen beobachten können. Herr Köster sass nach $^1/_2$ stündiger Adaptation im Dunkelzimmer und fixirte ein winziges, nur in einer Richtung sichtbares Flämmchen; ein Haken aus Milchglas war 20°, 30° oder 40° seitlich aufgestellt. Wurde der Haken sehr schwach beleuchtet, so erschien er deutlich, wurde die Beleuchtung stärker und stärker, so nahm die Helligkeit des Hakens stetig zu, seine Deutlichkeit aber sehr bald ab und schliesslich stellte sich ein unangenehmes Gefühl von Blendung ein. Es liegt auf der Hand, dass beim Sehen im hellen Tageslicht, der Vorgang nicht ganz derselbe ist, da hier ja ein Blendungsgefühl fehlt. Die Netzhaut befindet sich eben beim Sehen im Tageslicht in einer anderen Verfassung, als beim Sehen im Dunkelzimmer. Während im Dunkelzimmer die Empfindlichkeit der Stäbchen, vermuthlich durch Anhäufung von Purpur, eine sehr grosse ist, geht sie im Tageslicht, vermuthlich durch Ausbleichen des Purpurs, beträchtlich herunter. Es scheint mir daher nicht widersinnig Folgendes anzunehmen:

In einem dunkel adaptirten Auge liegt die Reizschwelle der purpurgeladenen Stäbchen tiefer, als die der Zapfen, in Folge dessen sprechen sehr schwache Lichtreize wohl die Stäbchen aber nicht die Zapfen an. Im hell adaptirten Auge ist der Purpur ausgeblichen, die Reizschwelle der Stäbchen beträchtlich gestiegen, während die Reiz-

schwelle der Zapfen sich gar nicht oder wenigstens nicht viel verändert hat; die Folge ist, dass das Tageslicht die Stäbchen zwar auch reizt, aber doch nicht mit genügendem Erfolge, um eine Erregung zu Stande zu bringen, die neben der stärkeren Erregung der Zapfen zur Geltung kommen könnte.

Die hier geschilderte Beobachtung deutet einen Weg an, auf dem man vielleicht die Grösse des nur zapfenhaltigen Netzhautgebietes bestimmen kann, eine Aufgabe, die für die v. Kries'sche Lehre von besonderer Wichtigkeit ist.

Man stelle im Dunkelzimmer einen der Milchglashaken auf; der Beobachter sitze in 2,5 m Abstand von dem Haken; der Haken werde von rückwärts mit der oben beschriebenen Vorrichtung beleuchtet; die Flächengrösse des lichtspendenden Fensters ist das Maass für die jeweilige Helligkeit des Hakens. Es wird zunächst die Helligkeit gesucht, die der Haken haben muss, um bei fovealer Fixation kenntlich zu sein, dann wird 1°, 2°, 3°, 4°, 5° u. s. w. seitlich neben den Haken fixirt und die Helligkeit gesucht, bei der der Haken nunmehr erkannt wird. Sowohl bei centrischer, als bei seitlicher Beobachtung des Hakens wird durch weiteres Oeffnen des Lichtfensters geprüft, ob Zunahme der Helligkeit den Haken deutlicher macht, oder nicht.

Die Ergebnisse dieses Versuches sind in Tabelle IV verzeichnet. Sie zeigt drei nach der Leistung verschiedene Netzhautzonen, die erste von 0° bis 4°, die zweite von 4° bis 7°, die dritte von 7° bis 30°. Die erste Zone, von 0° bis 4° ist dadurch gekennzeichnet, dass eine ansehnliche Helligkeit nöthig ist, um den Haken kenntlich zu machen, dass bei Vermehrung der Lichtstärke die Deutlichkeit zunimmt und dass noch weitere Steigerung keine Undeutlichkeit, geschweige denn Blendung hervorruft. Die

Tabelle IV.

Herr Köster, rechtes Auge; im Dunkelzimmer.

Versuchs-Reihe	Grösse der Haken	Ort des Hakens nasenwärts	Haken eben erkannt bei Helligkeit	Haken am deutlichsten bei Helligkeit	Haken wird heller aber undeutlicher bei Helligkeit	Blendung tritt ein bei Helligkeit
I	32 mm Seite	0°	314	882		
		1°	200	670		
		2°	180	1012		
		3°	136	1128		
		4°	98	231		
II.	47 mm Seite	4°	112	242	338	
		5°	26	185	242	
		6°	32	128		
		7°	1,5	4,5	24,5	450
		8°	0,85			800
III.	54 mm Seite	9°	1,6		24,5	200
		10°	0,5	4,5	24,5	450
		20°	0,5	2,0	8	112
		30°	0,5	2,0	12	24

zweite Zone, von 4° bis 7°, ist dadurch gekennzeichnet, dass zum Erkennen des Hakens eine kleinere Helligkeit nöthig ist, dass bei Steigerung der Helligkeit der Haken deutlicher, bei noch weiterer Steigerung aber undeutlicher wird. Endlich in der dritten Zone, von 7° bis 30°, ist die zum Erkennen nöthige Helligkeit äusserst gering, auch die günstigste Helligkeit liegt sehr tief; schon bei ganz mässiger Helligkeit wird der Haken undeutlich und endlich tritt Blendung auf bei einer Helligkeit, die für die Netzhautmitte etwa am günstigsten sein würde.

Es liegt nahe, der Beobachtung folgende Deutung zu geben: Auf der Strecke 0° bis 3° sind gar keine Stäbchen vorhanden, sondern lediglich Zapfen, die durch schwache Lichtreize gar nicht angesprochen werden und trotz längerer Dunkeladaptation auch von kräftigen Lichtreizen nicht so stark, dass der Reizzustand einer Zelle auf ihre Nachbarn übergriffe und so das Sehen störte. In der Zone von 9°

Digitized by Google

bis 30° überwiegen die Stäbchen, deren Reizschwelle so tief liegt, dass eine äusserst geringe Helligkeit des Hakens genügt, um ihn sichtbar zu machen; wird seine Helligkeit auch nur wenig gesteigert, so werden die purpurgeladenen Stäbchen so heftig gereizt, dass der Reiz auf die belichteten Stäbchen nicht beschränkt bleibt, sondern sich in der Nachbarschaft verbreitet und dadurch das Sehen verschlechtert. Wird die Helligkeit noch grösser, der Reizzustand noch stärker, so tritt das unangenehme Gefühl des Geblendetseins auf. Endlich in der Zone von 4° bis 8° haben wir den schnellen Uebergang aus dem stäbchenarmen Gebiet bei 4° in das stäbchenreiche bei 7° u. ff. Wenn nun auch in diesem Gebiete, wie ein Blick auf die Figuren 1, 2 und 4 lehrt, noch sehr reichliche Zapfen angenommen werden müssen, so spielen doch schon hier die Stäbchen die maassgebende Rolle. Denn das Undeutlichwerden des Hakens bei zunehmendem Lichtreiz ist ja eine Erscheinung, die in zweifellos stäbchenfreien Theilen der Netzhaut gänzlich fehlt, also nur auf Stäbchen bezogen werden kann.

Vorausgesetzt, dass der hier beschriebene Versuch auch anderen Beobachtern das gleiche Ergebniss liefert, würde man daraus schliessen müssen, dass 3° schläfenwärts neben der Netzhautmitte noch keine Stäbchen vorhanden sind, dass sie bei 4° auftreten, bis zu 6° mässig zunehmen und schon bei 7° ungefähr so zahlreich sind, wie im ganzen Reste der Netzhaut. Demnach wäre (nach der Schläfenseite) das stäbchenfreie Gebiet merklich grösser zu schätzen als v. Kries angenommen hat.

Die M. Schultze-v. Kries'sche Lehre erklärt auf das Ungezwungenste eine Reihe von Erscheinungen, die bisher völlig unverständlich gewesen sind. Dies gilt unter Anderem auch von einem Krankheitszustand, den man als Hemeralopie bezeichnet. v. Kries hat das selber in seiner

Digitized by Google

letzten Arbeit[1]) auseinander gesetzt und gleichzeitig Versuche mitgetheilt, die er an einem Hemeralopischen angestellt hat und die ganz das ergeben, was nach seiner Lehre zu erwarten ist.

Dagegen ist, so viel mir bekannt, ein anderer Umstand noch nicht erwähnt worden, der gleichfalls durch die M. Schultze-v. Kries'sche Lehre erst verständlich wird. Bekanntlich hat man den Lichtsinn des Auges einerseits durch die Reizschwelle gemessen, andererseits durch die Unterschiedsschwelle, m. a. W. einerseits durch den kleinsten Lichtreiz, den das dunkeladaptirte Auge wahrnimmt, andererseits durch den kleinsten Helligkeitsunterschied, den das helladaptirte Auge bemerken kann. Je nach der als Maass verwendeten Schwelle hat man nun ganz entgegengesetzte Ergebnisse bekommen. Wählte man die Reizschwelle und das dunkeladaptirte Auge, so ergab sich stumpfster Lichtsinn in der Netzhautmitte und empfindlicher Lichtsinn auf den Seitentheilen der Netzhaut. Wählte man die Unterschiedsschwelle und das helladaptirte Auge, so ergab sich Abnahme des Lichtsinnes von der Mitte der Netzhaut gegen den Rand.

Der scheinbare Widerspruch der beiden Befunde verschwindet nun sofort, wenn wir uns auf den Boden der v. Kries'schen Lehre stellen, die uns sagt, dass wir mit der Reizschwelle den Lichtsinn der Stäbchen, mit der Unterschiedsschwelle den Lichtsinn der Zapfen gemessen haben. Wahrscheinlich würde man sofort zu gut übereinstimmenden Ergebnissen kommen, wenn man Reizschwelle und Unterschiedsschwelle ein und desselben Netzhautapparates untersuchte, was für den Stäbchenapparat wenigstens durchaus im Bereiche der Möglichkeit liegt.

---

[1]) v. Graefe's Arch. f. Ophthalm. XLII. 3.

Ueber den Einfluss der Pupillenweite auf die Sehschärfe bei verschiedener Intensität der Beleuchtung.

Von

Dr. Ed. Hummelsheim,

Privatdocenten und Volontärarzt der Universitäts-Augenklinik in Bonn.

Mit 4 Figuren im Text.

Trotz zahlreicher und eingehender Untersuchungen über die Beziehungen zwischen Sehschärfe und Intensität der Beleuchtung ist es nicht gelungen, die Gesetzmässigkeit in diesem Abhängigkeitsverhältniss einwandsfrei darzulegen. Sollten wir doch noch hoffen dürfen, dieses Problem seiner seit nunmehr fast anderthalb Jahrhunderten angestrebten Lösung entgegen zu führen, so bringt uns vielleicht das Studium aller der Umstände, die beim Sehact unter den gegebenen Verhältnissen mitwirken, auf den richtigen Weg.

Dieser Erwägung ist die vorliegende Arbeit entsprungen. Die Anregung dazu gab Herr Prof. Snellen, dessen liebenswürdiger Bereitwilligkeit es auch zu danken ist, dass ich in den hierzu besonders geeigneten Räumen des gasthuis voor ooglijders in Utrecht die Untersuchungen ausführen konnte.

Bei Durchsicht der einschlägigen Literatur, über die Uhthoff[1]) bis zum Jahre 1886 ausführlich berichtet, findet

[1]) Uhthoff, Ueber das Abhängigkeitsverhältniss der Sehschärfe von der Beleuchtungsintensität. Dieses Arch. XXXII. 1. p. 171.

sich über den Einfluss der Pupillenweite auf die Sehschärfe bei verschiedener Beleuchtungsstärke nur wenig:

Ricco[1]) berücksichtigt zwar dieses Moment, indem er auf Grund darauf bezüglicher Untersuchungen sagt, dass die absolute Grösse des kleinsten Gesichtswinkels abnehme, wenn die Oeffnung der Pupille oder der Diaphragmen, welche man vor das Auge hält, enger wird. Jedoch handelt es sich hier im Gegensatz zum Titel der Arbeit um Bestimmungen des Lichtsinnes, nicht eigentlich der Sehschärfe, da als Probeobjecte Scheiben von verschiedener Licht- oder Beleuchtungsintensität, auf schwarzem Grunde, dienten und „man die Grenze der Sichtbarkeit für erreicht hielt, wenn die Scheibe noch als eine kleine, schwach leuchtende Fläche kaum gesehen wurde."

Dann hat Klein[2]) bei seinen ausgedehnten Prüfungen den Einfluss der Pupillenverengerung auf die Sehschärfe studiren wollen und zu diesem Zwecke ebenfalls das zu untersuchende Auge mit einem Diaphragma bewaffnet. Es ist dies natürlich ein höchst mangelhafter Nothbehelf, die Variation der Pupillenweite darzustellen. Der Verfasser giebt denn auch die wenigen Schlüsse, die er aus den so erhaltenen Ergebnissen zieht, unter aller Reserve; vor Allem war es ihm darum zu thun, normale und ametropische Augen unter dem erwähnten Gesichtspunkte zu vergleichen.

Endlich verwendet Snellen[3]) solche Diaphragmen, und zwar von einer Oeffnungsweite. Die Sehschärfe steigt hierbei in gleicher Weise an, wie bei Untersuchung mit unbewaffnetem Auge, bleibt jedoch im Ganzen etwas niedriger.

In unseren Versuchen variirten wir die Weite der Pupille durch ein Mydriaticum und Myoticum. Als ersteres diente das Homatropin. Gegenüber dem Atropin hat es bekanntlich für diesen Zweck den Vorzug eines rascheren Verschwindens der Accommodationslähmung und der Mydriasis. Im Uebrigen erzielt man mit demselben, falls es frühzeitig genug angewandt wird, eine ausreichende und, wie wir sehen werden, bei den in

[1]) Ricco, Ueber die Beziehung zwischen dem kleinsten Sehwinkel und der Lichtintensität. Centralblatt f. prakt. Augenheilk. 1. Jahrg. p. 122.

[2]) Klein, De l'influence de l'éclairage sur l'acuité visuelle. Paris 1873.

[3]) Snellen, Notes on vision and retinal perception; being the Bowman lecture p. 17.

Betracht kommenden Beleuchtungswerthen gleichbleibende Retraction der Iris. Pilocarpin wurde zur Verengerung der Pupille benützt. Der eintretende Accommodationsspasmus geht bedeutend eher vorüber, als die myotische Wirkung. Jedoch ist wohl darauf zu achten, dass erhebliche individuelle Verschiedenheiten gegenüber seiner Wirksamkeit vorhanden sind. Dieselbe Lösung unter denselben Cautelen in gleicher Menge den verschiedenen Beobachtern instillirt, löste bei dem einen ziemlich lange bestehenden Krampf mit starker Myosis aus, während in dem anderen Falle die pupillenverengernde Wirkung rasch unsicher wurde, und Krampf so gut wie gar nicht auftrat. Diese Schwankung in der Empfänglichkeit gegen das Mittel wurde bei den einzelnen zur Beobachtung verwandten Personen sorgfältig berücksichtigt, und danach die Dosis bemessen. Da ca. 2 Stunden vor Beginn der Experimente eingeträufelt werden konnte, liess sich die erwünschte Wirkung nach einigen Vorversuchen sicher erzielen. Allerdings stellte sich häufig bei sehr geringer Helligkeit wiederum eine Erweiterung der Pupille ein; diese betrug jedoch kaum mehr als 0,5 mm im Durchmesser und konnte durch die zum Vergleich vorliegenden Werthe verrechnet werden. Dass, wie Landolt[1]) angiebt, die Pupille ihre Lichtreaction nie verliere, konnten wir, so weit dies unsere Messungen gestatteten, nicht bestätigen.

Die Prüfungen wurden gesondert mit je einem Auge vorgenommen, nachdem jedoch stets beide Augen in den gleichen Zustand der Pupillenweite versetzt waren, um einen Einfluss des nicht benutzten Auges so viel als möglich auszuschliessen. Letzteres wurde sorgfältig verdeckt. Einen Verband zu diesem Zwecke anzulegen, empfiehlt sich nicht, damit der Druck des Verbandzeuges keinen Reiz ausübe. Am zweckmässigsten bringt man über das Auge einen gewölbten Deckel aus Pappe, mit schwarzem Stoffe überzogen, der mit zwei Bändern am Hinterkopfe festgebunden wird. Etwaige Lücken an der Nasen- oder Schläfenseite werden mit Watte vorsichtig ausgepolstert.

Als zu Untersuchende erboten sich in dankenswerthester Weise an dem gasthuis voor ooglijders beschäftigte Aerzte, die also durchaus vertraut waren mit den Anforderungen, welche man an eine optische Prüfung stellen muss.

[1]) Landolt, Traité complet d'ophthalmologie par de Wecker et Landolt. Paris 1880. T. I. p. 500.

Es war dem Beobachter aufgegeben, nach jeder Aufnahme erst für einige Minuten das Auge zu schliessen, und er wurde dann erst zur folgenden Untersuchung herangezogen, wenn die Adaptation nach Herstellung des betreffenden Beleuchtungsgrades als eine nahezu vollständige angenommen werden musste.

Ueber die Dauer des Adaptationszustandes im Allgemeinen wissen wir noch wenig bestimmtes. Sicher festgestellt ist dreierlei: 1. dass der weitaus grösste Theil der Adaptation in den allerersten Minuten nach dem Eintritt anderer Beleuchtungsbedingungen stattfindet; 2. dass dieselbe nach dem Uebergang vom dunkleren zum helleren bedeutend schneller zu Stande kommt als umgekehrt; und 3. dass bei nur geringem Unterschiede der Helligkeiten auch die zum Ablauf des Adaptationsprocesses nöthige Zeit geringer ist. Den ersten und letzten Punkt berücksichtigend haben wir in Ansehung der nur kurzen uns an den einzelnen Versuchstagen zu Gebote stehenden Frist noch genügenden Tageslichtes es als ausreichend erachtet, für die Zeit zur Adaptation an die einzelnen Beleuchtungswerthe 5—7 Minuten festzusetzen. Wie aus der Curve hervorgeht, die Charpentier[1]), die Resultate der Aubertschen[2]) Experimente im Allgemeinen bestätigend, über die von ihm gefundenen Werthe der Adaptationsdauer gegeben hat, ist selbst beim Uebergang aus der Tagesbeleuchtung in die völlige Dunkelheit nach 5—7 Minuten nur noch eine ganz geringe Zunahme der Adaptation zu constatiren. Schirmer[3]) hat weiterhin die Adaptationszeit aus der Dauer der Pupillenreaction bei Veränderung mittlerer Beleuchtungsgrade berechnet und gefunden, dass „die Pupille,

[1]) Charpentier, Expériences sur la marche de l'adaptation rétinienne. Arch. d'ophtalm. Vol. VI. p. 294.

[2]) Aubert, Physiologie der Netzhaut. S. 39.

[3]) Schirmer, Untersuchungen zur Physiologie der Pupillenweite. Dieses Arch. Bd. XL. 5. p. 8.

um ihre alte Weite zu erreichen, 15—20 Minuten braucht, wenn es sich um einen Uebergang aus dem hellen ins dunkle, 2—4 Minuten, wenn es sich um einen Beleuchtungswechsel im umgekehrten Sinne handelt.“ Aber einmal gelten diese Werthe nur für grosse Helligkeitsunterschiede; denn der Verfasser sagt selbst, dass — wenigstens für seinen Lichtsinn — diese Zeit „beim Uebergang von völliger Dunkelheit zu mässiger Helligkeit 30 Secunden“ betrage, also einen kleinen Bruchtheil der letzten obiger Zahlen, und zweitens muss, wie er hervorhebt, die maximale Adaptation erheblich schneller eintreten, als die Wiederherstellung der alten Grösse der Pupille. Dass thatsächlich die von uns gewählte Beschränkung der üblichen Adaptationszeit bei den meist vom helleren zum dunkleren variirten Beleuchtungsgraden keinen merklichen Einfluss auf die Vollständigkeit der Adaptationsgrösse ausgeübt habe, glaubten wir dadurch festgestellt, dass bei Anordnung der Versuche in umgekehrter Reihenfolge, bei der diese Adaptationszeit nach den Erfahrungen eine unbedingt genügende war, sich ein Unterschied im angedeuteten Sinne nicht ergab.

Versuche, nach dem Vorschlage Snellen's[1]) in den Pausen zwischen den einzelnen Aufnahmen das Auge durch ein mattes Glas zu verdecken, um nach Möglichkeit alle die Adaptation störende Einflüsse auszuschalten, erwiesen sich als nicht zweckmässig, indem nach Wegnahme des Glases das zu untersuchende Auge sich erst wieder den nunmehr herrschenden Beleuchtungsverhältnissen anpassen musste, ein Umstand, der besonders bei der nicht vollkommenen Art der Belichtung ins Gewicht fiel, von der später die Rede sein wird.

Als Probeobjecte dienten die u. a. auch von Uhthoff (l. c.) gebrauchten Snellen'schen Hakentafeln. Je ein

[1]) Snellen, in The ophthalmic review vol. XV. Nr. 176.

Haken der verschiedenen Reihen wurde ausgeschnitten und, mitten auf einen weissen Carton geklebt, dem Beobachter nach oben, unten, rechts oder links weisend vorgehalten. Wir versuchten zuerst, als Werth für die Sehschärfe den Moment zu fixiren, in welchem der Haken bei Annäherung an die Probetafel in voller Deutlichkeit erschien. Die Controlversuche ergaben jedoch, dass es äusserst schwierig ist, sich über ein absolut deutliches Sehen dieser Objecte in ihren einzelnen Theilen klar zu werden. An den verschiedenen Tagen legt derselbe geschulte Beobachter einen verschiedenen Maassstab an dieses Maximum der Deutlichkeit an, und die Werthe wurden in Folge dessen unter gleichen sonstigen Bedingungen äusserst wechselnd. Es empfahl sich daher, als Criterium das eben mögliche Erkennen der Richtung, nach welcher der Haken jedes Mal gestellt war, anzunehmen. Hierbei mussten auch sehr kleine, auf den meist gebräuchlichen Tafeln, die nur bis Reihe 5 enthalten, nicht mehr vorhandene Haken benutzt werden. Es ist etwas schwierig, diese gut auszuschneiden, zumal der Druck dieser kleinen Objecte auf den betreffenden Tafeln nicht durchaus correct ist. Genaues Nachmessen ist daher dringend erforderlich. Selbstredend wurden die Prüfungen für die unendliche Entfernung angestellt, weil die Accommodation nicht mit ins Spiel kommen durfte. Da der Untersuchungsraum eine Länge von reichlich 7,5 m hatte, liess sich dies leicht bewerkstelligen. Bei dieser Art der Sehschärfemessung resultirten unter günstigen Bedingungen sehr hohe Werthe, da ja das Prüfungsobject sich nicht etwa in jedem seiner Theile unter einem Winkel von 1′ zu präsentiren brauchte, um in seiner Richtung erkannt zu werden.

Es war wesentlich, dass die Aufnahmen in diffusem Licht gemacht wurden. Künstliches, wirklich diffuses Licht zu erhalten, dessen Intensität nach Belieben geändert werden kann, ist mit grossen Schwierigkeiten verknüpft und

war unter den gegebenen Verhältnissen unmöglich. Die Tagesbeleuchtung kann bekanntlich ausserordentlich hohen Schwankungen unterworfen sein. Cohn[1]) hat diese Schwankungen gemessen und gefunden, dass sie um die gleiche Stunde an verschiedenen Tagen desselben Monats das 10- und 12fache betrugen und hat des weiteren festgestellt, dass die Helligkeit sich während des Versuches selbst ganz bedeutend, bis zum dreifachen ihrer ursprünglichen Höhe änderte. Er erhielt in den bei Tageslicht ausgeführten Bestimmungen so widerspruchsvolle Resultate, dass er auf eine Mittheilung derselben verzichtet. Snellen[2]) giebt eine Erklärung für jene Unsicherheit in den Angaben bei solchen Aufnahmen, indem nach seiner Meinung wohl die Variationen des Tageslichtes — an einem Tage, wie wir sahen, grösser als an dem anderen, und stets grösser als diejenigen bei künstlicher Beleuchtung — durch fortgesetzte Störung der Adaptation einen Einfluss auf die Sehschärfe ausüben. Wie unsere Versuche in der That zeigten, ergab die Prüfung an den Tagen mit beständiger Helligkeit häufig etwas höhere Werte, als wenn durch vorüberziehende Wolken das Licht erheblich wechselte. Allerdings waren der letzteren Tage nicht viele, da ausser ganz vereinzelten Nachmittagen mit wolkenlosem Himmel das eigentlich beständig regnerische Wetter eine fast gleichmässig niedrige Beleuchtung brachte. Ob aber diese Störungen der Adaptation allein so bedeutende Unterschiede in dem Visus hervorgerufen haben, wie das von Cohn angeführte Beispiel erkennen lässt, erscheint immerhin fraglich.

Eine sichere Controle über die Intensität und die Beständigkeit des Tageslichtes ist uns gegeben in dem ebeu-

[1]) Cohn, Einige Vorversuche über die Abhängigkeit der Sehschärfe von der Helligkeit. Arch. für Augenheilk. Bd. XXXI. p. 200 u. 205 und — Ueber die Sehschärfe bei photometrirtem Tageslicht. XVIII. Versammlung. d. ophthalm. Gesellsch. zu Heidelberg. p. 2.

[2]) Snellen l. c.

falls von Cohn und Snellen benutzten Leonhard Weberschen Photometer, das uns in die Lage setzt, jede beliebige Lichtart, sowohl die Stärke einer Lichtquelle als auch diffuses Licht, weiss oder monochromatisch, zu messen. Für die Beurtheilung der Tageslichtschwankungen macht sich bei dem Instrument ein Uebelstand fühlbar. Nicht rein weisses Licht nämlich wird in seinem rothen und grünen Theile gemessen, und eine Ausrechnung beider Bestimmungen und Einsetzen der gefundenen Werthe in gewisse Formeln ergiebt dann erst die vorhandene Lichtintensität. Es ist daher nicht möglich, vorher für irgend einen Grad der Tagesbeleuchtung einen Zahlenwerth, betreffend die Stellung der Marke an der Millimeterskala zu berechnen und sich nach diesem die geforderte Helligkeit darzustellen, da man eine Formel mit zwei Unbekannten: R (Rothwerth) und G (Grünwerth) erhielte. Weiterhin können, worauf Cohn (l. c.) hinweist, die Schwankungen ganz plötzlich eintreten, in $^1/_4$ Minute beispielsweise um $^1/_4$ des Werthes; die doppelte Prüfung mit Plattenwechsel wäre also noch nicht beendigt, ehe schon vielleicht wieder eine neue Differenz eingetreten sein würde. Diesem Uebelstand suchte ich dadurch zu begegnen, dass ich nach der einfachen Formel für weisses Licht die an der Skala einzustellende Ziffer für die gewünschte Höhe der Beleuchtung mit bezw. ohne Plattenbenutzung berechnete und nach dieser Ziffer die Tagesbeleuchtung variirte. Die so hergestellte Lichtintensität wurde dann in ihrer Roth- und Grünquote in wiederholten Controlversuchen bestimmt, und zugesehen, um wie viel die beiden Werthe differirten. Durch Aenderung der Plattenstellung für die Formel bei weissem Licht konnten diese Endwerthe einander näher gebracht und die Differenz schliesslich ausgeglichen werden. Voraussetzung zu wiederholter Benutzuug der nunmehr festgestellten Ziffer war allerdings, dass die Farbe des Tageslichtes sich an den einzelnen Versuchstagen nicht zu sehr änderte. Dieses Moment spielte

denn auch erfreulicher Weise fast gar keine Rolle. Bei gänzlich blauem Himmel und wieder bei verschieden dichter Bewölkung aufgenommene Messungen ergaben in ihrem Vergleich Unterschiede von 1—5 Theilstrichen auf der Millimeterskala: Schwankungen, die nicht in Betracht kommen.

Um rein diffuses Licht zu erhalten, muss man streng genommen Einrichtungen treffen, wie sie Aubert (l. c.) zur Herstellung seines Dunkelzimmers benutzt hat, das durch eine in einen Fensterladen eingelassene matt geschliffene Glasplatte, die von einem verstellbaren Diaphragma bedeckt ist, als einziger Quelle Licht empfängt. Nur so lässt sich eine gleichmässige Vertheilung des Lichtes im Untersuchungsraum annähernd erzielen. Leider stellt die Herrichtung dieser Dunkelkammer so grosse Ansprüche, dass man sie nur selten wird ermöglichen können. Auch wir haben uns begnügen müssen, mit gewöhnlichem Tageslicht zu operiren.

Der betreffende, grau gehaltene Saal, war 5 m hoch, 7,5 m lang und 10 m tief und wurde von einer Schmalseite her durch drei je 5 qm grosse Fenster erleuchtet. Er lag nach Norden zu, und da er auf einen grossen, nur durch eine Mauer begrenzten Garten hinausging, waren störende Reflexe vermieden. Die Lichtintensität wurde geregelt durch Niederlassen von dunkelgrauen Rouleaux, über welche noch ganz dichte, schwarze, die an den Seiten gegen die Mauer fixirt waren, geführt werden konnten. Der Beobachter hatte die Fensterwand zur Seite, und stets wurde nur das jener benachbarte Auge geprüft. An der entsprechenden Längsmauer stand jedesmal in gleicher Entfernung von der Fensterwand eine Tafel aus weissem Carton, auf welche der kleine Carton mit dem Probeobject gehalten wurde; unmittelbar unter diesem war das Photometer auf die erst erwähnte Papptafel gerichtet. Die geringste Schwankung der Helligkeit, die sich in dem Instrument kund gab, corrigirte ein Höherziehen oder Niederlassen der Rouleaux auf die Weisung des an dem Photometer Sitzenden. In Rücksicht auf die

erwähnten Mängel der Beleuchtung war dem Untersuchten aufgegeben, auch in den Pausen das Gesicht stets nach der Wand zu richten, an der die Sehproben angebracht waren. Ein Blick aus dem Fenster musste ja die Adaptation stören.

Zur Messung der jeweiligen Pupillenweite kamen die Methoden, die eine einigermaassen beträchtliche Beleuchtung erfordern oder bei denen eine Beschattung der Pupille stattfindet, nicht in Betracht. Wir haben zu einem höchst einfachen, ähnlich von Follin[1]) geübten Verfahren gegriffen: ein weisser Pappstreifen, mit einer Lochreihe als Maassstab für die Dicke englischer Katheter, hinter welchen ein schwarzes Papier geklebt war, stellte unser Instrument dar. Durch einige Uebung gelangt man sehr bald dahin, genau zu bestimmen, ob die Pupille der einen oder der folgenden Scheibe an Grösse entspricht, oder ob ihre Weite dazwischen liegt, d. h. also: es lässt sich, da der Durchmesser der Scheiben jedesmal um 0,5 mm differirt, die Pupillenweite genau bis auf 0,25 mm schätzen. Bei dunkel pigmentirter Iris und niedriger Beleuchtung wird die Messung erheblich schwieriger, aber auch dann gelingt es nur für ganz geringe Helligkeit nicht immer absolut sicher, die Pupillenweite festzustellen. Für die aufgeführten Fälle hatten wir mit dieser Complication nicht zu rechnen. Wir maassen auf solche Weise selbstredend das etwas vergrösserte Cornealbild der Pupille, doch kommt diese Ungenauigkeit nicht zur Geltung, da sie sich ja bei allen Versuchen in derselben Weise wiederholte.

Als Lichteinheit nimmt das Weber'sche Photometer die einer Hefner-Amylacetatkerze, welche ungefähr der englischen Normalkerze entspricht. Wie schon hervorgehoben, gestattete die überaus regnerische Witterung leider nur eine relativ geringe Höhe der Beleuchtungsintensität. Der Werth von 200 Meterkerzen wurde an einer Reihe

[1]) Landolt, l. c.

von Tagen — die Versuche konnten nur von 2 Uhr Nachmittags ab stattfinden — kaum erreicht; ganz selten war eine höhere Beleuchtung, von 400 mk und darüber, zu erzielen, jedenfalls so selten, dass die bei diesen Messungen erhaltenen Werthe, da sie nicht genügend controlirt werden konnten, keinen Anspruch auf Genauigkeit machen können. Sie sind deshalb gar nicht mit in Rechnung gezogen. Die gewählte Variation der Helligkeit stützt sich auf die durch frühere Untersuchungen festgestellte Aenderung der Sehschärfe bei den verschiedenen Beleuchtungsgraden. Wir experimentirten bei 200, 100, 50, 10, 5, 2, 1 mk. Mit dem Photometer eine Lichtintensität unter 1 mk zu messen, ging nicht an.

Die unten folgenden Zahlenreihen geben die Durchschnittswerthe für die Sehschärfe von vier untersuchten Augen — die Ergebnisse weiterer Beobachtungen wurden durch äussere Umstände so unzuverlässig, dass wir von einer Wiedergabe absehen — in der Form, dass die erste Columne die bei enger, die letzte die bei weiter und die mittlere die bei gewöhnlicher Pupille erhaltenen Resultate anzeigt. Es ergaben sich auch bei den aufgeführten Prüfungen Differenzen in den einzelnen Aufnahmen, jedoch betrugen dieselben, wie wir betonen müssen, nie mehr als $^1/_{10}$ des Gesammtwerthes.

Zu erwähnen ist noch, dass die beiden Beobachter, die Herren Dr. Hahnloser und Dr. van den Brugh, keiner Gläsercorrection bedurften, da sie Emmetropen und nicht astigmatisch waren.

Tabelle I.

2,700	2,466	1,948
2,601	2,315	1,658
2,550	2,058	1,566
2,049	1,591	1,266
1,652	1,316	1,116
1,250	0,982	0,881
0,792	0,792	0,729

Tabelle II.

2,800	2,366	1,962
2,605	2,032	1,810
2,398	1,933	1,612
1,950	1,671	1,366
1,825	1,378	1,227
1,231	1,096	0,983
0,906	0,855	0,762

Digitized by Google

Tabelle III.

2,315	2,075	1,323
2,293	1,725	1,205
2,035	1,533	1,092
1,792	1,247	0,931
1,375	1,034	0,851
0,964	0,834	0,788
0,773	0,767	0,666

Tabelle IV.

2,300	2,016	1,302
2,215	1,875	1,192
1,975	1,650	1,060
1,662	1,318	0,931
1,437	1,135	0,868
0,906	0,906	0,761
0,721	0,720	0,684

Zur Erläuterung der diese Ergebnisse illustrirenden Curven auf nebenstehenden Figuren sei bemerkt: die Ordinate zeigt die Höhe der Sehschärfe an im Verhältniss 0,1 S = 3 mm, die Abscisse die Lichtintensität, wobei 2 mm 1 mk entsprechen. Die — — — — Curve giebt das bei enger, die + + + + Curve das bei erweiterter und die ausgezogene das bei normaler Pupille erhaltene Resultat wieder. Die Pupillenweite ist neben jeder Curve notirt. Die mydriatische Wirkung blieb demnach eine constante bei sämmtlichen Beleuchtungsgraden. Die verengte Pupille bot in fast allen Reihen kleine Schwankungen dar, die nur zuweilen ganz wenig über 0,5 mm hinausgingen. Recht erheblich änderte sich die Weite in dem Auge mit nicht künstlich beeinflusster Pupille, und zwar stimmen bei demselben Beobachter die Maasse für beide Augen nicht immer genau überein. Dies letztere ist erklärlich, wenn wir die nicht gleichmässige Beleuchtung des Untersuchungsraumes berücksichtigen und uns bewusst werden, wie wechselvoll das Spiel der Pupille sich gestaltet selbst ohne nachweisbare äussere Ursache.

Eine Betrachtung der vier Figuren lässt schon gleich ihre gute Uebereinstimmung erkennen. Auf Fig. 1 und 2 werden die drei Curven zwischen 5 und 10 mk erheblich flacher, Fig. 3 und 4 zeigen dasselbe Verhalten, nur erfolgt hier für die unterste Curve diese Abflachung schon früher. Diejenige für die normale Pupille bleibt naturgemäss zwischen den beiden anderen, sie hier und da berührend. Bezeichnen wir der Kürze halber jene mit $N - C$,

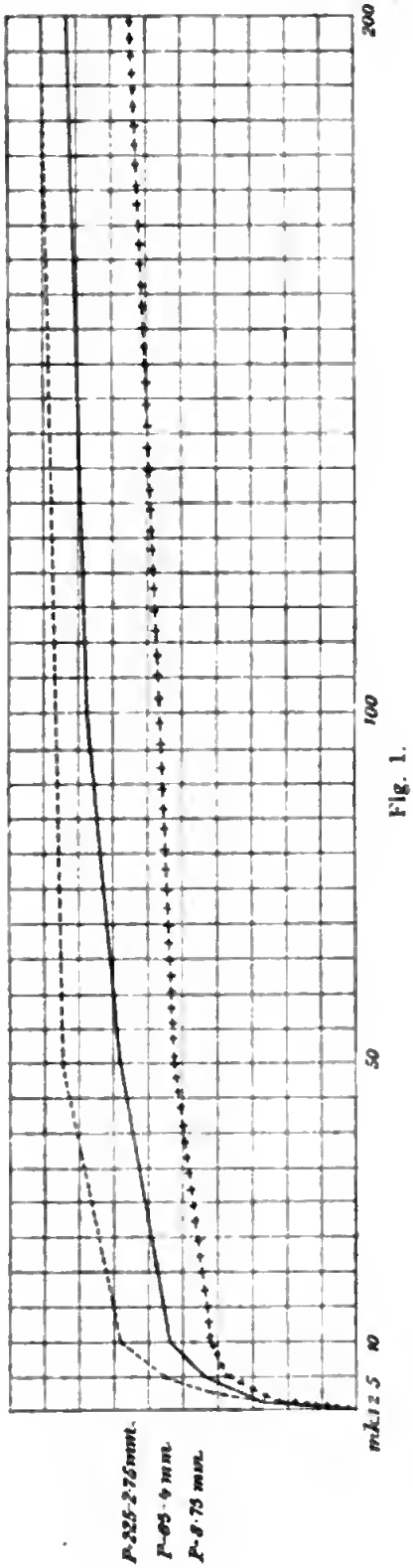
200
100
50
40
mk. 1 2 5
P-3·25-2·75mm.
P-6·5-4 mm.
P-8·75 mm.

Fig. 1.

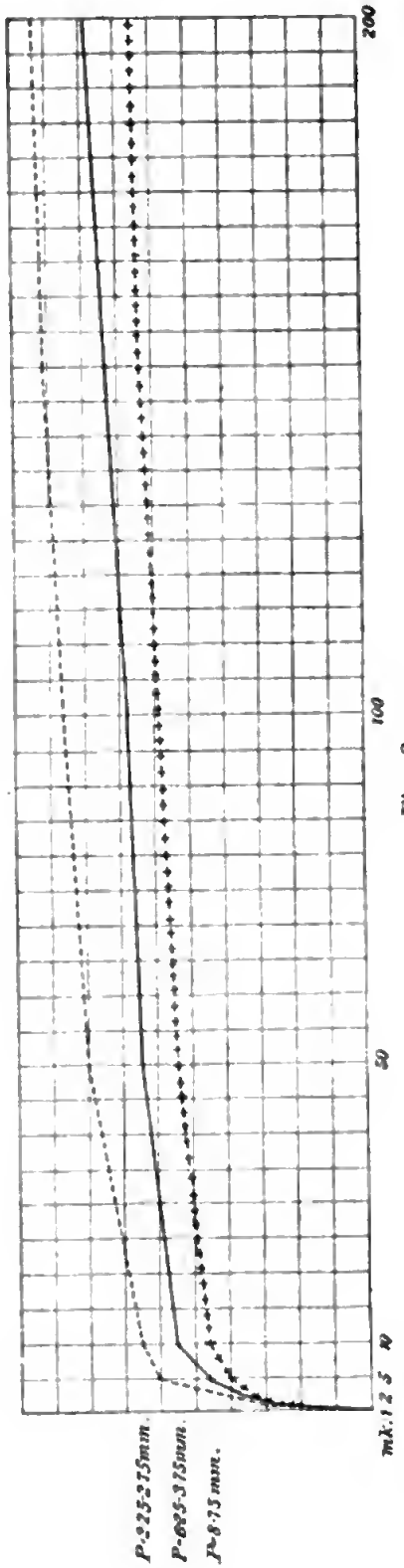
200
100
50
40
mk. 1 2 5
P-3·25-2·75mm.
P-6·25-3·75mm.
P-8·75 mm.

Fig. .2

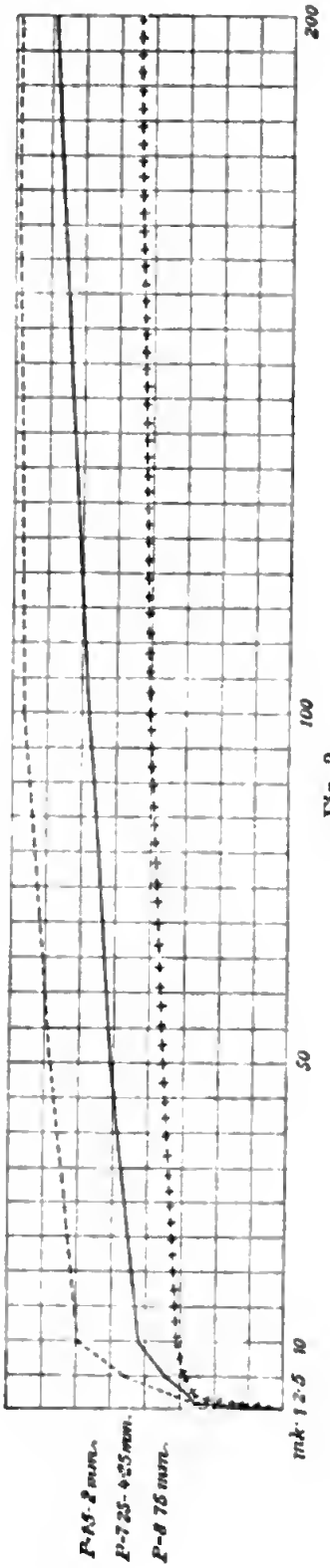
200
100
50
10
mk 1 2 5
P-1,5-2 mm.
P-2,25-2,5 mm.
P-3 75 mm.

Fig. 3.

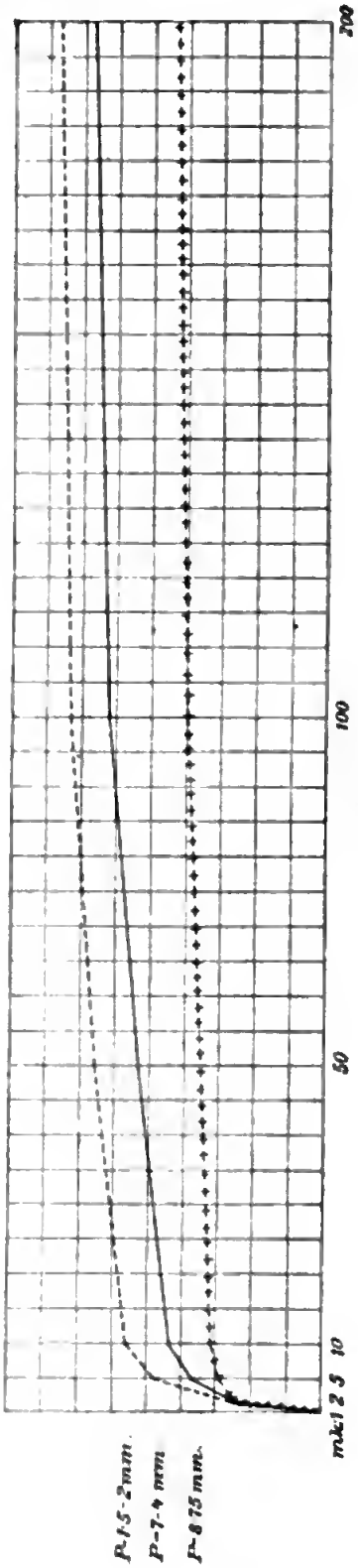
200
100
50
10
mk 1 2 5
P-1,5-2 mm.
P-2-4 mm
P-3 75 mm.

Fig. 4.

die für das homatropinisirte Auge mit $H - C$ und die bei Pilocarpineinträufelung erhaltene mit $P - C$, so ist $P - C$ auch bei den niedrigsten Beleuchtungswerthen stets die höchste von den dreien, sie steigt mit Ausnahme von Fig. 2 bis zu ihrer Abflachung länger rasch an als die übrigen; $H - C$ wird am schnellsten flach, was — wie erwähnt — besonders in Fig. 3 und 4 auffällt. Bis zu 1 mk ist der Verlauf der drei zusammengehörigen Curven ein unerheblich verschiedener, sie fallen fast zusammen. Zwischen 1 und 2 mk divergiren sie erheblich, und diese Divergenz wird gemäss der zuerst geschilderten Abflachung bald eine weniger grosse, um von 50 mk ab einen nahezu parallelen Verlauf für $P - C$ und $H - C$ zu weichen. $N - C$ behält eine mehr steigende Tendenz bis zum Ende bei. Der Grund dafür ist leicht zu finden: da die Pupillengrösse des nicht instillirten Auges mit Zunahme der Helligkeit stets geringer wurde, so kommt sie bei niedriger Beleuchtung näher derjenigen des homatropinisirten, bei hoher nähert sie sich der myotischen Pupille; das muss sich aber, wenigstens bei den erheblichen Unterschieden, auch in den Curven bemerklich machen: das Ende von $N - C$ wird $P - C$ zu erreichen bestrebt sein.

Fassen wir die Resultate der vier Untersuchungen zusammen, so können wir den Satz aufstellen:

Der Einfluss der Pupillenweite auf die Sehschärfe ist bei den niedrigsten Beleuchtungsgraden verschwindend klein; von 1 mk ab aufwärts wird die Sehschärfe bei enger Pupille erheblich besser als bei weiter. Die Differenz zwischen beiden nimmt von ca. 50 mk bis 200 mk nur noch ganz wenig zu.

War es auch leider nach Lage der Dinge nicht möglich, in jeder Weise den Anforderungen an eine exacte Durchführung der Experimente zu genügen und ist die Zahl der untersuchten Augen eine nur geringe — selbst-

verständlich kann das Ergebniss der Prüfung jedes Auges der beiden Beobachter als ein durchaus selbständiges betrachtet werden —, so spricht doch für eine allgemeine Gültigkeit obigen Satzes die gute Uebereinstimmung der gefundenen Werthe.

Von Einfluss auf die Sehschärfe konnte unter den gegebenen Bedingungen einmal die Refraction der vom Beobachtungsobjecte herkommenden Strahlen auch in den peripheren, unregelmässiger gebauten Parthieen der brechenden Medien sein. Obschon wir in der That mittelst des Javal'schen Ophthalmometers bei den untersuchten Augen dort einen erheblichen und umgekehrten Cornealastigmatismus fanden, scheint jenes Moment doch keine grosse Bedeutung gehabt zu haben. Denn bei dem geringsten Grad der Beleuchtung fallen die Curven für die enge und weite Pupille fast zusammen. Dies zeigt uns aber weiterhin, dass auch die nicht unerhebliche Einbusse an Objectstrahlen, die das Auge mit myotischer Pupille gegenüber dem normalen und homatropinisirten erfährt, die Sichtbarkeit des Objectes keinesfalls wesentlich beeinträchtigt.

Die in das Auge eindringende Lichtmenge an sich war selbst bei weitester Pupille und der stärksten verwendeten Lichtintensität keine so grosse, dass sie nicht ohne Beschwerden hätte aufgenommen werden können. Bei Mydriasis traf aber die abnorm grosse Basis des Lichtkegels Netzhautelemente, die unter gewöhnlichen Verhältnissen nur ganz geringe Helligkeit zu ertragen bestimmt sind. Wie nach Treitel's[1]) und Ahlström's[2]) Untersuchungen nunmehr endgültig feststeht, nimmt freilich die Empfindlichkeit für Lichteindrücke — in der Fovea centralis am grössten — zur Peripherie hin fortgesetzt ab,

[1]) Treitel, Ueber den Lichtsinn der Netzhautperipherie. Dieses Arch. Bd. XXXV. 1. p. 50.

[2]) Ahlström, Sur la perception lumineuse à la periphérie du champ visuel. Arch. d'oculist. T. CXV. 3. p. 200.

allein es handelt sich, wie Ahlström selbst hervorhebt, doch wohl nicht um grosse Differenzen in den verschiedenen Zonen, und es ist anzunehmen, dass die Netzhaut auch in ihren peripheren Theilen nicht anders auf ungewohnte, d. i. blendende Lichtintensitäten reagiren wird, wie dies das Centrum thut. Der Schmidt-Rimpler'sche[1]) Versuch, wobei die Beleuchtung des Auges durch die Sklera hindurch die centrale Sehschärfe sinken lässt, zeigt deutlich die Wirkung dieser Blendung. Treitel[2]) hat nun weiterhin gefunden, dass im geblendeten Auge die Adaptationsverhältnisse wesentlich anders liegen als im nicht adaptirten ohne vorhergegangene Blendung: Adaptationsgrösse und Adaptationszeit wachsen beide erheblich mit dem Grade der Blendung, und zwar geschieht die Adaptation schon gleich im Anfange bedeutend langsamer. Für die peripheren Netzhautparthieen glaubt der Autor ein rascheres Schwinden der nach seiner Auffassung die Adaptationsstörung bedingenden Ermüdung annehmen zu können, doch wird dadurch wohl die durch die Blendung verursachte Schädlichkeit keineswegs aufgewogen werden. Dann aber sind wir genöthigt, für das Sinken der Sehschärfe des mydriatischen Auges bei höherer Beleuchtung doch eine nicht genügende Adaptation verantwortlich zu machen. Unsere Versuche nach dieser Richtung auszudehnen, ging leider nicht an.

---

[1]) Schmidt-Rimpler, Ueber den Einfluss peripherer Netzhautreizung auf das centrale Sehen. Verhandlg. der XIX. Versamml. der ophthalm. Gesellschaft zu Heidelberg. p. 76.

[2]) Treitel, Ueber das Verhalten der normalen Adaptation. Dieses Arch. Bd. XXXIII. 2. p. 97.

Erhöhte Erregbarkeit der Accommodation.

Studie über musculäre Asthenopie.

Von

Dr. R. A. Reddingius
im Haag.

---

v. Graefe hat unter dem Namen Insufficienz der Interni ein Krankheitsbild eingeführt, das als objectives Symptom den Strabismus divergens latens oder die Exophorie, und als subjectives die sogenannte muskuläre Asthenopie zeigen soll.

Später zeigte sich, dass in den meisten Fällen die Musculi recti interni nicht insufficient genannt werden dürfen, weil ihre Functionen bei seitwärts gerichteten Augenbewegungen normal erscheinen. Weil man in vielen Fällen die Convergenz paretisch fand, entstand alsdann der Name: Insufficienz der Convergenz.

Jedoch fand Landolt, dass Fälle von mit starker Exophorie einhergehender Asthenopie bestehen, bei denen auch die Convergenz nicht insufficient genannt werden darf[1]):

„If, however, the absolute convergence is normal, it appears to me incorrect to speak in such cases of insufficience of convergence. Cases like these are more correctly considered as instances of excess of the positive part of the relative range of accommodation. They may becalled and treated as spasm."

---

[1]) Ophthalm. Review. Vol. V. 1886. p. 203.

Dass diese Fälle Beispiele von einem Uebergewicht des positiven Theiles der relativen Accommodationsbreite sind, giebt m. E. den Fällen, die Landolt meint, kein zureichendes Kennzeichen, weil da, wo Exophorie zugegen ist, dieses Uebergewicht des positiven Theiles immer nachgewiesen werden kann, einfach deshalb, weil dasselbe seine Ursache in der Exophorie hat. Dann ist es vielleicht auch besser, diese Fälle nicht als Krampf (der Accommodation) zu beschreiben. Denn darunter sind m. E. nur die seltenen Fälle zu verstehen, worin ein tonischer Krampf der Accommodationsmuskeln z. B. einen Emmetropen myopisch erscheinen lässt.

Die Fälle, von denen Landolt spricht, habe ich auch gefunden, und ich glaube sagen zu können, dass sie durchaus nicht selten sind: unter 800 poliklinischen Augenkranken fand ich sie acht Mal!

Diese acht Patienten hatten eine Refraction, die emmetropisch war oder sehr wenig davon abwich. Lebensalter: 9, 9, 13, 16, 18, 20, 22 und 25 Jahre. Sie machen bei dem Hering'schen Fallversuch keinen Fehler. Accommodation auf beiden Augen normal. Augenbewegungen bei den Lateralinnervationen normal. Convergenz normal; als normal betrachtete ich die Convergenz, wenn die Distanz des Punctum proximum der Convergenz zur Grundlinie nicht grösser war als 5 cm. Beim Sehen in die Ferne zeigen sie Orthophorie oder geringe Exophorie, beim scharfen Nahesehen starke Exophorie und asthenopische Beschwerden.

Soviel ich gesehen habe, zeigen sich hier die suggestiven Medicationen als werthlos. In allen Fällen, denen ich habe folgen können, hat sich jedoch gezeigt, dass es möglich ist, mittelst concaver Gläser die Beschwerden sofort wegzunehmen.

Als Beispiele können folgende Fälle dienen.

Helene H., 9 Jahre alt. Bleiches Kind, das übrigens ganz gesund sein soll, und nie über Ermüdung klagt. Beim Nahesehen starke asthenopische Beschwerden. Bei dem Versuch zu lesen hält sie das Buch sehr nahe und den Kopf schief. Die Augen erscheinen dabei sofort geröthet. Conjunctivae normal. Hyperaemia papillarum. Iridodonesis auf beiden Augen nur bei starker Accommodation. Punct. prox. der Convergenz beim Nachuntensehen im Nasenrücken, bei Geradeaussehen in 4 cm Distanz von der Grundlinie. Augenbewegungen bei Lateralinnervationen normal. Sehschärfe: O. D = $\frac{1}{6}$; O. S = $\frac{1}{4}$ mit Fehlern. Keine Verbesserung mit Gläsern. Skiaskopisch ist die Refraction auf beiden Augen: M 0,5 ⊂ Asm. 0,5. Es ist ihres jungen Alters wegen nicht möglich, eine maassgebende Untersuchung des Gesichtsfeldes nach eventuellen hysterischen Symptomen vorzunehmen. Beim Sehen in die Ferne hat sie Orthophorie, beim scharfen Nahesehen sehr starke Exophorie. Letzteren Versuch stelle ich immer so an, dass die Patienten mir während desselben die sehr kleinen Buchstaben eines Wortes in ungefähr 20 cm Abstand nennen.

Zufällig sehe ich das Kind in drei Monaten nicht wieder. Während dieser Zeit ist sie von einem anderen Augenarzte behandelt worden, zuerst medicamentös, später mit einer schwach convexen Cylinderbrille.

Noch immer behauptet sie, nicht lesen zu können. Zustand derselbe. Die Accommodation, die auch beim ersten Besuch ungefähr normal war, wird nun zu ungefähr 15 D an jedem Auge bestimmt. Ich gebe ihr eine Concavbrille von 3 D mit sehr grosser Distanz der Centra. Zwei Tage später kommt sie mit der Mittheilung, dass sie mit der Brille sofort wieder lesen könne und dann gar keine Beschwerden mehr habe. Mit dieser Brille, welche sie nur beim Lesen anwenden darf, behält sie noch eine ziemlich grosse Exophorie.

14 Tage später schreibe ich concav 2 D vor.

Wieder 14 Tage später ist die Exophorie nicht geringer geworden; sie giebt an, wieder einige Beschwerden zu haben beim Dunkelwerden.

Nach 14 Tagen Zustand derselbe; keine Beschwerden. Sehschärfe an jedem Auge = $\frac{1}{3}$. Skiaskopisch ist jetzt die Refraction: Asgm. 0,5. Erträgt beim Sehen in die Ferne ein Prisma adducens von 18°, ein Prisma abducens von 12°. Augen scheinen nicht mehr so reizbar zu sein.

Jetzt, sieben Monate nach der ersten Consultation, sagt das Kind, dass es auch ohne Brille bisweilen lesen könne. Die Exophorie beim scharfen Sehen in 20 cm Distanz hat abgenommen; sie ist jetzt noch so stark, dass erst eine Brille concav 3 D Orthophorie giebt. Sehschärfe auf jedem Auge $= \frac{1}{2}$. Vielleicht noch etwas Hyperaemia papillarum. Punct. prox. der Convergenz in 4 cm.

Alida v. S. 16 Jahre alt. Giebt an, voriges Jahr während vier Monaten Bleichsucht und Beschwerden beim Sehen gehabt zu haben, und dafür ohne viel Erfolg mit Einträuflungen behandelt zu sein. Seit drei Wochen dieselben Augenbeschwerden wie damals. Augen leicht geröthet. Conjunctivitis follicularis levior. Augenbewegungen normal. Fundus normal. Punct. prox. der Convergenz in 3,5 cm. Punct. prox. der Accommodation links in 9, rechts in 8 cm. Sehschärfe (cyl. — 0,5) = 1 mit Fehlern. Skiaskopisch: Asm. 0,5. Beim Sehen in die Ferne sehr geringe Exophorie, beim Nahesehen starke Exophorie; in 20 cm Distanz erst mit Brille concav 3 D Orthophorie. Gesichtsfelder, auch für Farben, normal. Erträgt beim Sehen in die Ferne Prisma adducens von 26°, Prisma abducens von 7°. Vorgeschrieben: Brille concav 2 D, wodurch sofort alle Beschwerden verschwinden.

Eine Woche später ebenfalls keine Beschwerden mehr.

Marigje v. A., 25 Jahre alt. Behauptet seit den letzten neun Monaten, während deren sie sich sehr anstrengen musste wegen einer langwierigen Krankheit ihres Mannes, Augenbeschwerden zu haben. Nach dem Tode ihres Mannes haben sich die Augen nicht gebessert. Augen nicht geröthet. Sieht gesund aus. Keine anderen Beschwerden. Sehschärfe jedes Auges $= \frac{1}{4}$. Skiaskopisch: H 0,5. Conjunctivitis follicularis levior. Fundus normal. Augenbewegungen normal. Gesichtsfelder, auch für Farben, normal. Erträgt für die Ferne Prisma adducens von 8°, Prisma abducens von 8°. Fibrilläre Znckungen im unteren rechten Augenlide, die schon sehr lange bestanden haben sollen. Die Accommodationsbreite, bestimmt mit feinsten Wattefäserchen, beträgt auf beiden Augen 10 D. Punct. prox. der Convergenz in 4,5 cm. Beim Sehen in die Ferne Orthophorie, beim scharfen Nahesehen starke Exophorie. In 20 cm Distanz erst mit Brille concav 3 D Orthophorie. Ich gebe ihr versuchsweise eine Brille concav 3 D mit nach Hause.

Zurückkommend sagt sie, damit wieder arbeiten zu können,

Digitized by Google

auf die Dauer jedoch mit der Brille ein Dunkelwerden zu bemerken. Jetzt schreibe ich ihr eine Brille concav 1,5 D vor.

Nach einigen Tagen berichtet sie, mit der letzten Brille ihre Beschwerden ganz verloren zu haben, und wieder arbeiten zu können, so lange sie will.

Wijntje B., 22 Jahre alt. Wird auf Chlorose hin behandelt. Asthenopische Beschwerden seit einigen Monaten. Conjunctivitis follicularis levior. Sehschärfe auf beiden Augen = 1 mit Fehlern. Skiaskopisch: M 0,5. Fundus normal. Gesichtsfelder, auch für Farben, normal. Augenbewegungen normal. Ueberwindet beim Sehen in die Ferne Prisma adducens von 22°, Prisma abducens von 9°. Punct. prox. der Accommodation auf beiden Augen in 10 cm. Punct. prox. der Convergenz am Nasenrücken. Für die Ferne Orthophorie, beim Nahesehen starke Exophorie. In 20 cm Distanz erst mit Brille concav 4 D Orthophorie. Vorgeschrieben: Brille concav 2 D.

Zurückkommend sagt die Patientin, mit Brille wieder ohne Beschwerden arbeiten zu können, nur ist einiges Gefühl von Jucken in den Augen zurückgeblieben.

Noch will ich bemerken, dass in keinem meiner acht Fälle hysterische oder neurasthenische Symptome vorhanden waren. Ich habe z. B. einen Fall, der auch hierher gehörte, in welchem aber Verbesserung der Sehschärfe durch Combination von gleich starken positiven und negativen sphärischen Gläsern eintrat, nicht mitgezählt. Die betreffende Patientin, die Asm. 0,75 hatte, zeigte erst mit concav 2 D beim scharfen Sehen in 20 cm Orthophorie.

Offenbar handelt es sich in meinen Fällen um ein abnormes Verhältniss zwischen Convergenz und Accommodation, namentlich um ein Voranstreben der Accommodation.

Das entgegenstehende abnorme Verhältniss, wobei die Convergenz voranstrebt, mit anderen Worten die Accommodation zurückbleibt, ist besser bekannt; es kommt vor bei Accommodationsparese.

Ebenso wie die genuine Accommodationsparese, z. B. nach Diphtherie, nachgeahmt werden kann mittelst einer auf beide Augen gleichmässig einwirkenden Homatropin-

einträufelung, lässt sich auch das hier besprochene Krankheitsbild nachahmen, und zwar durch Eserineinträufelung.

Durch Einträufelung von Eserin in geeigneten schwachen Dosen auf beiden Augen, kann man, nach meiner Erfahrung, starke Exophorie beim scharfen Nahesehen erlangen, indem das Punctum remotum und proximum der Accommodation, und natürlich das Punct. prox. der Convergenz normal bleiben. Die Puncta remota und proxima bestimmte ich bei mir mittelst einer von v. Helmholtz angegebenen Methode[1]), weil diese mir wegen der engen Pupille zuverlässiger schien als die übliche. Sie besteht in der Wahrnehmung von Scheinbewegungen der Gegenstände, welche zu Stande kommen beim Hinundherbewegen einer Oeffnung in einem Schirm (z. B. einem Augenspiegel) vor dem Auge. Diese Scheinbewegungen finden in derselben Richtung wie die des Schirmes statt, wenn zu viel, in der entgegengesetzten Richtung, wenn zu wenig Accommodation vorhanden ist.

Was die angebliche Näherung des Punct. prox. der Accommodation betrifft, so kann es sein, dass sie bei Anderen vorkommt, und dass sie auch bei mir vorkommen würde, wenn ich starke Lösungen gebrauchte; bei meinen Versuchen habe ich sie jedoch ganz bestimmt nicht bemerken können. Auch kann ich noch anführen, dass v. Graefe die Näherung des Punct. prox. bei einigen Versuchen ausbleiben sah. Was die Näherung des Punct. remot. anbelangt, so kommt diese bei mir bei schwachen Dosen bisweilen vor, bisweilen nicht, sowie es auch Hamer, Krenchel[2]) und v. Graefe fanden.

So hat sich also gezeigt, dass es (wenigstens bei mir) möglich ist, den Zustand, den meine Krankheitsfälle bieten, künstlich hervorzurufen.

---

[1]) Physiol. Optik. 1. Aufl. S. 96; 2. Aufl. S. 118.

[2]) Onderz. Physiol. Lab. Utrecht. 3. R. III. Aflev. 1. p. 37.

Digitized by Google

Bei dem künstlich erlangten Zustand ist es aber möglich, indem man nur an einem Auge einträufelt, durch Vergleich mit dem normalen Auge, die Ursache der Exophorie zu erforschen.

Zehn Minuten nach einer von diesen Einträufelungen in das linke Auge, bemerkte ich, dass das Sehen in 20 cm Distanz abnorm war. Dadurch, dass ich plötzlich das rechte Auge bedeckte, zeigte sich mir als Ursache eine zu starke Accommodation des linken Auges. Und doch war noch immer das Punctum remotum des linken Auges normal und blieb es auch. Allmählich verbreitete sich diese Abnormität auch auf das Sehen weiter abgelegener Gegenstände. Wie man sieht, war hier eine mit der Eserinwirkung zunehmende erhöhte Erregbarkeit des Musculus ciliaris zu constatiren.

Aber auch schon v. Graefe hat bemerkt[1]):

„Dagegen bekundet sich auch da, wo die Refractionsveränderung ausbleibt, ... eine Betheiligung des Accommodationsapparates in einer anderen Weise: beim binocularen Sehact besonders beim Lesen kleinerer Schriftproben existirt eine Störung, welche sich durch Schmerz, bald eintretende Verwirrung und Drang, das eine Auge zu schliessen, kund giebt. Schiebt man dann vor das mit Calabar behandelte Auge ein Concavglas $\frac{1}{24}$ bis $\frac{1}{16}$ vor, so hört die Gêne auf. Offenbar ist also bei dem gleichmässigen Accommodationsimpulse der Brechzustand auf dem entsprechenden Auge ein höherer, obwohl die Contractionsgrenzen des Tensor für sich geprüft von der Norm nicht abweichen."

Ebenso wie die genuïne Accommodationsparese sich ganz wie die künstliche Parese des Ciliarmuskels verhält, und sich in Distanzen, wobei noch gerade scharfes Sehen möglich ist, durch Exophorie verräth, so geben auch eine auf beide Augen gleichmässig einwirkende Eserineinträufelung und die in Frage stehenden Krankheitsfälle, auch in

[1]) v. Graefe's Arch. f. Ophthalm. Bd. IX. 3.

Distanzen, in welchen noch eben scharfes binoculares Sehen möglich ist, dasselbe Symptom, die starke Exophorie.

So zeigt sich, dass die Diagnose meiner Krankheitsfälle lauten muss: genuïne erhöhte Erregbarkeit der Accommodation.

Ich habe bemerkt, dass auch noch Fälle vorkommen, worin ich anfangs die obengenannte Diagnose nicht zu stellen wagte, weil die Convergenzbreite zu gering war und weil das Punct. prox. der Convergenz in grösserem Abstand als 5 cm von der Grundlinie lag.

Weil ich in dergleichen Fällen die Convergenzparese so oft sah, stellte ich mir die Frage, ob sie vielleicht ein secundäres Symptom sein könnte, das die erhöhte Erregbarkeit der Accommodation, wenn diese lange genug bestanden hat, complicirte.

Sofort fand diese Erwägung eine Stütze in Folgendem.

Bei den stärkeren Graden der Myopie findet man im Allgemeinen eine starke Exophorie beim Nahesehen. Weiter kommt dabei eine Convergenzparese ziemlich regelmässig vor.

Dass ein causaler Verband zwischen diesen beiden Symptomen bestehen muss, habe ich gemeint, aus Gründen annehmen zu müssen, welche ich in einer Monographie: „Das sensumotorische Sehwerkzeug“[1]) mitgetheilt habe.

Weil dies dem Leser auch ohne nähere Motivirung wenigstens nicht unwahrscheinlich vorkommen wird, mag es hier genügen zu bemerken, dass nach meiner Ansicht die Ursache der Parese in der bestehenden Exophorie liegt.

Wenn deshalb eine längere Zeit bestehende starke Exophorie nicht bei starker Myopie, sondern bei anderen Refractionen, z. B. bei Emmetropie, vorkommt, so würde auch da die Convergenzparese ein regelmässig auftretendes secundäres Symptom sein müssen.

Und wie ich schon gesagt habe, habe ich bei binocu-

---

[1]) Leipzig, Wilhelm Engelmann. 1898.

Digitized by Google

lar sehenden Patienten mit asthenopischen Beschwerden und ungefähr emmetropischer Refraction, schon viele Fälle von starker Exophorie mit einem Punct. prox. der Convergenz, das weiter ablag als 5 cm, eine Grenze, die ich übrigens ziemlich willkürlich angenommen habe. Ich bin deshalb sehr geneigt, auch die einfache sogenannte Insufficienz der Convergenz ebenso aufzufassen als erhöhte Erregbarkeit der Accommodation, und zwar als solche, die einige Zeit bestanden hat und bei welcher secundär die Convergenzparese hinzugetreten ist.

Ich möchte noch hinzufügen, dass ich einen Erfolg mit concaven Gläsern auch schon bei diesen complicirten Fällen gesehen habe.

Für obengenannte Auffassung spricht noch folgender Fall, bei welchem ich im November 1896 die erhöhte Erregbarkeit der Accommodation constatirt hatte. Das Punct. prox. der Convergenz lag damals in 5 cm Distanz von der Grundlinie. Patient zeigte sich auf meiner Poliklinik nicht wieder, bis ich ihn im August 1897 aufforderte, sich wieder vorzustellen. Er erzählte, dass er die Brille, die ich ihm vorgeschrieben hatte, nicht hatte bekommen können, und dass er deshalb fortgeblieben sei. Wie er sagte, waren seine Beschwerden sehr verringert. Die Exophorie ist jedoch noch sehr stark. Das Punct. prox. der Convergenz liegt jetzt in 7,5 cm.

Bei der Therapie gehe ich von der Meinung aus, dass bei dieser Krankheit, aus irgend einer Ursache, die Augen im ganzen etwas reizbar sind, und u. A. eine erhöhte Erregbarkeit der Accommodation erlangen. Es will mir scheinen, dass hier ein Circulus vitiosus vorliegt. Eben das binoculare Sehen mit starker Exophorie reizt jene Augen noch mehr und steigert dadurch noch die schon erhöhte Erregbarkeit der Accommodation.

Daher könnte das Tragen von Concavgläsern auch für den Krankheitsverlauf nützlich sein. Im ersten der citirten Fälle, dem einzigen, den ich bis jetzt lange genug beobachten konnte, ist wirklich unter dem Gebrauch

von Concavgläsern etwas Besserung eingetreten: die Exophorie hat abgenommen.

Die Beseitigung der Beschwerden, welche die Patienten Genesung nennen, kann durch concave Gläser sofort herbeigeführt werden. Dass diese m. E. aus den vier citirten Fällen hervorgehende Thatsache, so viel ich weiss, nicht bekannt ist, ist vielleicht der Erwägung zuzuschreiben, dass man ermüdete Augen durch concave Gläser noch mehr ermüden würde. Prismen würden wohl besser sein, aber in der hier benöthigten Stärke sind sie meistens zu schwer. Auch Atropin wäre zu empfehlen, die richtige Dosirung habe ich jedoch nicht treffen können. Die Indication für operative Eingriffe (Vorlagerungen der Interni) liesse sich vielleicht einschränken. Die Verordnung von immer schwächeren Concavgläsern, natürlich mit Behandlung der eventuellen Chlorose u. s. w. scheint mir bis jetzt am rationellsten zu sein.

Digitized by Google

Beitrag zur Kenntniss der einseitigen Retinitis haemorrhagica.

Von

Dr. med. Bankwitz,
approbirtem Arzt aus Lobeda.

(Aus der Augenklinik zu Jena.)

Im Jahre 1878 veröffentlichte v. Michel in diesem Archiv eine Arbeit über die spontane Thrombose der Vena centralis des Opticus, in der er durch eine anatomische Untersuchung nachwies, dass die Thrombose der Centralvene die Ursache für einseitige Retinitis haemorrhagica sein kann.

Der Entstehung nach möchte er sie als marantische auffassen und betonte, dass Verlangsamung der Circulation durch Arteriosklerose die Gerinnung befördere.

Auf Grund der anatomischen Untersuchung charakterisirte v. Michel das Krankheitsbild der Thrombose der Centralvene näher und nahm je nach der Intensität des Processes drei Grade an:

1. eine vollkommene Verschliessung der Vena centralis, 2. eine unvollkommene, 3. eine so geringe, dass gerade eine Stauung im Venensystem resultirt.

Diesen drei Graden entsprechen die Blutungen in der Netzhaut und die Veränderungen, die durch diese hervorgerufen sind. Die Erkrankung kommt nach v. Michel durchweg bei Patienten im höheren Lebensalter vor, die an hochgradiger Sklerose der peripheren Arterien, manch-

mal an Emphysem, geringer Hypertrophie des linken oder rechten Ventrikels erkrankt waren. In diesen Fällen ist das Sehen nie vollkommen aufgehoben, wie bei Embolie der Arteria centralis, sondern etwas Sehvermögen ist immer noch vorhanden und bessert sich, wenn auch nur vorübergehend.

Ferner haben die angeführten Patienten alle die plötzliche Entstehung der Krankheit gemein. Die Abnahme des Sehens wurde meist Morgens beim Erwachen bemerkt.

Abweichend von den v. Michel'schen Angaben verhielt sich das klinische Krankheitsbild in den von Angelucci mitgetheilten drei Fällen, die jugendliche Personen im Alter von 23—26 Jahren betrafen. Die Erblindung trat auch hier plötzlich ein, war aber eine vollständige, Blutungen in der Netzhaut fehlten, was v. Zehender für den einen Fall so zu erklären versuchte, dass die Vene die Arterie comprimirt haben sollte, so dass kein Blut in das Auge dringen konnte. Die Venen erschienen ophthalmoskopisch geschlängelt, von wechselnder Breite. Die mikroskopische Untersuchung stellte in zwei Fällen Thrombose der Vena centralis retinae fest. In dem dritten Fall, bei dem es, wie schon Wagenmann hervorhebt, durchaus zweifelhaft erscheint, dass ein Thrombus das Circulationshinderniss abgegeben habe, konnte keine anatomische Untersuchung vorgenommen werden. Die Wand war in den beiden ersten Fällen verdickt und in grösserer Ausdehnung mit Rundzellen infiltrirt. Angelucci erklärte diese Veränderung der Venenwand als das Primäre und die beobachteten Fälle als phlebitischen oder periphlebitischen Ursprunges.

Ein von Weinbaum mitgetheilter Fall betraf ebenfalls einen jüngeren Menschen von 26 Jahren, der jedoch keine nachweisbaren Veränderungen am Herzen hatte. Die anatomische Untersuchung ergab „circuläre organische Verklebung der Kammerbucht durch indurirende Entzündung der hier zusammenstossenden Häute, Ektropium uveae, Netz-

hautblutungen, Oedem und Degeneration der Netzhaut, Druckexcavation der Papilla optica, Atrophia n. optici, Thrombose der Vena centralis retinae. Weinbaum liess in seiner Besprechung des Falles unentschieden, ob das Glaukom das Primäre und die Thrombose der Centralvene das Secundäre, oder umgekehrt die Thrombose das Primäre und das Glaukom das Secundäre sei.

Weiter hat Wagenmann darauf hingewiesen, dass die Annahme einer Thrombose nicht für alle Fälle von einseitiger haemorrhagischer Retinitis ausreichend ist. Er berichtete in v. Graefe's Archiv von drei genau anatomisch untersuchten Fällen, in denen die Enucleatio bulbi wegen Secundärglaukoms hatte ausgeführt werden müssen. Fall 1 betraf einen 60jährigen Mann, der plötzlich vollkommen erblindet war. Der Patient litt an Hypertrophia cordis und Atherom der Arterien. Klinisch liess in diesem Falle die plötzliche und vollständige Erblindung und das ophthalmoskopische Bild der Netzhautarterien die Diagnose auf Embolie der Centralarterie stellen, nach den ausgedehnteren Blutungen in der Netzhaut allerdings hätte man Thrombose der Centralvene annehmen müssen. Anatomisch war hochgradige Verengerung und theilweise vollkommener Verschluss der Netzhautarterien, dagegen geringfügige Veränderungen der Venen zu constatiren.

Wagenmann kam zu dem Schluss, dass in diesem Falle die Circulationsstörung in einer localen Veränderung der Netzhautarterien, nicht der Venen, ihre Ursache hatte und zwar in einer embolischen Verstopfung multipler Arterien in der Netzhaut, deren Zustandekommen durch die erwähnten Gefäss- und Herzerkrankungen leicht erklärt werden könnten.

Der andere mitgetheilte Fall betraf einen 76jährigen Herrn, dessen Sehvermögen allmählich abgenommen hatte und nie völlig erloschen war. Der Betreffende hatte verschiedene Anfälle von Agraphie gehabt. Im Urin fanden

sich Spuren von Eiweiss. Mit dem Spiegel erkannte man eine geröthete Papille mit verschwommenen Grenzen, in der Umgebung der Papille zahlreiche geflammte Blutungen ohne weisse Heerde.

Die anatomische Untersuchung ergab nicht obturirende Thrombose der Centralvene in einiger Entfernung vom Auge. An der Centralarterie waren beträchtliche Wandverdickungen zu finden, besonders stark in der Nähe des Venenthrombus. Ebenso bestanden durchweg endarteriitische Veränderungen der Netzhautarterien und Netzhautvenen. An einigen kleinen Aesten war vollkommener Verschluss der Gefässöffnung zu constatiren.

Wenn sich auch hier eine unvollkommene Thrombose der Vena centralis fand, gleichsam als Beleg der zweiten von v. Michel aufgestellten Gruppe, so lag doch die Vermuthung nahe, dass entzündliche Erkrankung kleiner Arterien der Thrombose vorangegangen war, und dass die Thrombose eine secundäre, entzündliche gewesen sei.

Im dritten Fall handelte es sich um einen Mann von 42 Jahren, bei dem die Erblindung ebenfalls nicht plötzlich erfolgt war, sondern das Sehvermögen allmählich abgenommen hatte. Durch die anatomische Untersuchung des enucleirten Auges konnte nachgewiesen werden, dass die Netzhautblutungen mit ausgesprochener Entzündung der Netzhautgefässe im Zusammenhang standen. Der Fall zeigte, dass eine einseitige diffuse Entzündung des Gefässsystemes der Retina zu zahlreichen Blutungen in der Retina Anlass geben kann, theils durch Schädigung der Gefässwände, theils durch multiple arterielle und venöse Thrombosen, ohne dass eine Thrombose der Centralvene auftritt.

Türk[1]) berichtete über einen Patienten, bei dem circa $1\frac{1}{2}$ Monate nach Ausbruch der Erkrankung Erblindung

[1]) Beiträge zur Augenheilkunde. XXIV. S. 44.

eintrat und zwar ganz plötzlich. Der Exitus letalis erfolgte durch Pneumonie. Die anatomische Untersuchung ergab einen Thrombus in der Vena centralis bei annähernd normalen Arterien.

Vor kurzem hat Stölting über Retinitis haemorrhagica mit nachfolgendem Glaukom im v. Graefe'schen Archiv berichtet. Bei einer 65jährigen Frau mit Pulsarythmie fand sich als Ursache von Sehstörung Retinitis haemorrhagica. Wegen Glaukoms wurde später iridektomirt, und dann enucleirt. Die Centralarterie war etwas erweitert, besonders hinter der Lamina cribrosa, die Centralvene verschmälert, wenig Blut führend, geringfügige Periphlebitis zeigend und frei von Thrombose. Die Gefässwände der Retinagefässe waren bedeutend verdickt, ähnlich dem zweiten Wagenmann'schen Fall, das Lumen spaltförmig verschmälert oder überhaupt verstopft. Selbst grössere Arterienäste waren schon direct hinter der Papille völlig obliterirt, doch konnte keine Embolie nachgewiesen werden.

Ueber die Entstehung der Retinitis haemorrhagica kam Verfasser zu folgender Ansicht: Primäre Erkrankung der Centralvene war auszuschliessen, dagegen primäre Erkrankung der Arterie anzunehmen. Es konnte sich um eine Endarteriitis der Art. centralis im Auge selbst mit Degenerationsprocessen, ähnlich den einseitigen Erkrankungen der Hirnarterien, handeln. Dadurch war ein Circulationshinderniss gegeben, welches zu Blutungen etc. Anlass gab. Nicht ganz unmöglich erschien, dass eine secundäre Gefässerkrankung nach Embolie eines oder einiger Aeste der Centralarterie vorlag.

Jedenfalls war das Circulationshinderniss in den Arterien, nicht in der Centralvene gegeben.

Wenn auch die bisherigen Untersuchungen die Kenntniss des Circulationshindernisses bei einseitigen Netzhautblutungen gefördert haben, so ist doch die Zahl der untersuchten Fälle noch viel zu gering, als dass man für

jeden Fall die Circulationsstörung klinisch bestimmen könnte. Das wird erst an der Hand eines grösseren Materials möglich sein.

Ich bin in der Lage, das Resultat der anatomischen Untersuchung eines weiteren Falles von einseitiger Netzhautblutung, der in der Privatklinik des Herrn Professor Dr. Wagenmann zur Behandlung gekommen, mittheilen zu können.

Krankengeschichte.

Frau B., 72 Jahre alt, aus Kösen.

24. III. 94. Anamnese: Seit zwei Jahren ist Patientin viel leidend gewesen, besonders machte ihr ein Herzleiden viel Beschwerden. Mehrfach erlitt sie Schlaganfälle. Einmal trat Lähmung der rechten Seite ein. Die Erscheinungen gingen jedoch langsam zurück. Vor fünf Wochen machte Patientin beim Ankleiden die Beobachtung, dass sie an Gegenständen vorbeifasste, überhaupt, dass „an ihrem Sehen etwas nicht in Ordnung wäre". Sie schloss das linke Auge und bemerkte, dass sie auf dem rechten vollkommen blind sei, nicht einmal Tageslicht mehr erkenne. Das Auge blieb blind. Seit zwei Tagen leichte Röthung dieses Auges, was die Patientin veranlasst, Herrn Prof. Wagenmann zur Consultation nach Kösen zu rufen, wo Abends die Untersuchung vorgenommen wurde.

Status praesens: Aeltere hinfällige Dame, mit ausgesprochener Atheromatose der Gefässe und mit secundären Herzveränderungen.

R. Iris etwas verfärbt, leichte Ciliarinjection. Kammer seicht, jedoch nicht flacher als links.

Die Papille ist unregelmässig, hintere Synechie unten. Kammerwasser klar. Ophthalmoskopisch erkennt man ausgedehnte Haemorrhagieen in der Netzhaut. Papille ist nur verschwommen sichtbar. Die Arterien sind auffallend eng und fadenförmig, nur schwer und unvollkommen in die Retina zu verfolgen. Die Venen erscheinen mässig ausgedehnt und geschlängelt. Ueberall sind massenhafte Blutungen zu sehen, die bis auf die Papille reichen. In der Maculagegend befinden sich grosse Plaques, aber auch seitwärts davon treten mehrfache überaus dichte flächenhafte Blutungen hervor. In der Papillengegend haben sie geflammte Formen. In der Peripherie werden die Haemorrhagieen kleiner,

fleckförmig und von rundlicher Gestalt. Im Linsenäquator sind confluirende Trübungen bemerkbar, ausserdem zahlreiche feine Speichen in der vorderen Corticalis bis in's Pupillargebiet reichend. Auge etwas gespannt sich anfühlend.

L. Kammer seicht. In der Linse ebenfalls zahlreiche feine Speichen zu finden. Pupille reagirt prompt. Ophthalmoskopisch normal. Vor der Papille schwebt eine kleine flottirende Glaskörpertrübung.

R. absolute Amaurose.

L., soweit bei Lampenlicht zu prüfen, ist Visus circa $^1/_3$ der Norm.

Ord. Anfangs täglich Pilocarpin 2 %, einmal Eserin, warme Umschläge.

Ende März traten R. heftige Schmerzen auf. In Folge dessen wurde Patientin am 31. III. 94 in die Privatklinik aufgenommen.

R. ist die Ciliarinjection noch vorhanden. Hintere Synechieen unvermindert. Deutliche Drucksteigerung. Cornea matt,

Ord. 1. IV. Pilocarpin. Darauf sofortige Myosis. Der Druck geringer, Schmerzen verschwunden. Warme Umschläge.

Bei Darreichung von Myoticis besserte sich der Zustand. Die Ciliarinjection nahm ab, die Medien wurden wieder klar. Pupille eng. Auge schmerzfrei.

Nach zwei bis drei Wochen traten die Schmerzen jedoch wieder auf. Der Druck deutlich erhöht, obwohl die Pupille durch Pilocarpin allein eng zu erhalten war. Iris neuerdings stärker verfärbt. Das Allgemeinbefinden der Patientin liess in Folge der heftigen Schmerzen und der Schlaflosigkeit sehr zu wünschen übrig, besonders da noch schwere Zufälle von Seiten des Herzens, Ohnmachten und Beklemmungen, krampfartige Zustände sich hinzugesellten.

Am 21. IV. trat eine kleine Blutung in der vorderen Kammer auf.

Mit Rücksicht auf das Allgemeinbefinden der Dame wurde von Iridektomie abgesehen, sondern sofort Enucleatio bulbi ausgeführt. Unter Cocainanaesthesie wurden die vier geraden Augenmuskeln tenotomirt, dann etwas Chloroform gegeben und bei halbwachem Zustand rasch die Enucleation beendet. Die Heilung erfolgte normal. Patientin erholte sich rasch und befand sich schliesslich, abgesehen von kleinen Schwächezuständen so gut wie nie innerhalb der letzten drei Jahre.

Anatomischer Befund: Das R. Auge war in Müller'scher Flüssigkeit gehärtet und in Alkohol nachgehärtet. Der Bulbus ist oberhalb des Sehnerveneintrittes horizontal eröffnet, nachdem zuvor das Opticusstück quer vom Bulbus abgetrennt war. Dasselbe ist 4 mm lang und zeigt schon makroskopisch deutliche Atrophie.

Auf dem Horizontalschnitt des Bulbus sieht man Folgendes: Die Kammer ist seicht, der Kammerwinkel verwachsen, Glaskörper verdichtet, hinten seicht abgelöst, die Retina mit zahlreichen rostbraunen Flecken durchsetzt.

Mikroskopischer Befund: An den Querschnitten des abgetrennten Opticusstückes ist Folgendes zu erkennen. Die Nervensubstanz zeigt in ihrer ganzen Ausdehnung eine gleichmässige beginnende Atrophie. Bei Weigert'scher Färbung lässt sich bereits überall eine deutliche Reducirung der Nervenfaserbündel nachweisen. Der Querschnitt des Nerven ist auffallend kernreich, was zum Theil in der Atrophie, zum Theil aber auch in der Gewebsproliferation seinen Grund haben dürfte. Das Zwischenscheidengewebe ist etwas verdickt.

Von den Centralgefässen zeigt die Arteria centralis N. optici bedeutende Veränderungen der Wand, während die Vene relativ wenig verändert ist. An den Schnitten, die dem Bulbus am nächsten liegen, findet man Folgendes: Die beiden äusseren Schichten sind etwas verdickt. Der überall gut erhaltenen Glashaut liegt eine einfache Lage von Endothelzellen innig auf. Nach innen davon kommen grosse, blasenförmige Zellen mit einem oder zwei deutlichen Kernen und ganz gleichmässig feinkörnigem Protoplasma vor, dazwischen ferner Blutkörperchen und Lymphzellen mit grossen Kernen. Durch diese Veränderungen der Wand wird das Lumen der Centralarterie auf etwas über die Hälfte reducirt und liegt zunächst excentrisch. Es ist nicht kreisrund, sondern unregelmässig gestaltet. Gegen die Zellenmassen wird es abgegrenzt durch eine einfache Lage kernhaltiger Endothelzellen. Erfüllt ist die Gefässöffnung von rothen Blutzellen, zwischen denen ziemlich viel weisse Blutkörperchen liegen. Verfolgt man die Schnitte nach hinten, so nimmt die Verengerung des Lumens Anfangs noch zu, da die Auflagerung auf der Intima allseitig ziemlich gleich dick geworden ist. Dadurch kommt das Lumen central zu liegen. Auf kurze Strecke erweitert sich dann das Gefäss. Etwas nach rückwärts tritt eine abermalige hochgradigste Verengerung ein, so dass die Arteria centralis bis auf eine feine Oeffnung vollständig

verschlossen erscheint. In dem von Endothelzellen abgegrenzten Spalt finden sich vereinzelte Blutkörperchen. Adventitia und Media sind auch hier noch verdichtet. Die Glashaut ist deutlich sichtbar, nicht weiter verändert. Ihr liegt eine Schicht Endothelzellen auf. Im Uebrigen ist das frühere Lumen ausgefüllt von einem jungen, festen, kernreichen Bindegewebe, in dem einzelne faserige Stränge verlaufen. Auch kommen concentrische Züge von Fibrillen vor. Die grossen feingekörnten Zellen finden sich hier nur vereinzelt. Ab und zu sieht man kleine Züge von rothen Blutkörperchen zwischen den Zellen und dem neugebildeten Gewebe liegen und dazwischen auch hier und dort einzelne Fettkrystallen ähnliche Gebilde. Die Gefässöffnung ist mehr peripherwärts gerückt und berührt mit einer Seite fast das der Glashaut aufliegende verdickte Endothel. Weiter nach hinten nimmt die Verengerung des Lumens ziemlich plötzlich ab, und nur eine mässige bindegewebige Verdickung des Endothels bleibt zurück. Die kleinen Arterien des Opticus lassen ebenfalls endarteriitische Veränderungen erkennen. Ihr Lumen ist meist mit Blutzellen gefüllt.

Die Wand der Centralvene ist nur wenig verdickt und stellenweise etwas kernreicher als normal. Ihr Lumen ist überall vollkommen frei, nur von einer einfachen Lage Endothelzellen ausgekleidet und enthält Blut.

Das die centralen Gefässe einschliessende Bindegewebe ist deutlich etwas verdickt. Die Centralarterie zeigt in dem an den Bulbus festhaftenden Opticusstück auf dem Längsschnitt bedeutende endarteriitische Veränderungen. Ihr Lumen ist bis zur Lamina cribrosa hin hochgradigst verengt, geradezu spaltförmig gestaltet und unregelmässig excentrisch gelegen. Peripherwärts ist es näher dem temporalen Rande des Gefässes, dicht vor der Lamina aber schräg zur medialen Wand hinüber zu verfolgen. Ausgefüllt ist die übrige Gefässöffnung theils von jungem Bindegewebe mit einzelnen Faserzügen, theils von lymphoiden oder endothelartigen Zellen. Dazwischen kommen wieder grössere Ansammlungen der schon früher beim Sehnerv beschriebenen blasenförmigen Zellen mit feinkörnigem Protoplasma vor. Mehrfach finden sich in diesem Gewebe kleine Gänge, die mit Blut gefüllt sind. An einer Stelle zweigt sich von dem engen spaltförmigen Lumen eine Blutbahn ab. Sie hat das neugebildete Gewebe unterwühlt, um nach vorn hin blind zu endigen. Das Gefäss ist in toto ausgedehnt, am stärksten dicht vor der Lamina cribrosa. Die Wand der Centralarterie, Adven-

titia und Media erscheint an den ektatischen Stellen verbreitert. Das diese umgebende Bindegewebe ist verdichtet und verdickt, ausserdem zellig infiltrirt. Die Veränderungen der Arterie bleiben auch in der Lamina cribrosa bestehen.

Die die Arterie begleitende Vena centralis besitzt bis zur Lamina ein freies Lumen, nur mit Blut gefüllt, ganz wie in dem vorher beschriebenen Abschnitte des Sehnerven. Dicht vor derselben dagegen zeigt auch sie bedeutende Veränderungen. Ihr Lumen verengt sich ziemlich schnell, ihre Wand ist verdickt und zellig infiltrirt. Begrenzt ist das verschmälerte, noch bluthaltige Lumen von einer einfachen Endothellage, unter der ein zelliges und faseriges Bindegewebe anzutreffen ist. Diese unter dem Endothel liegenden Massen stellen eine Auflagerung auf der Venenwand dar. Ab und zu sieht man rothe Blutkörperchen in dem Gewebe liegen. Die Verengerung wird nach der Lamina zu immer bedeutender. Das Lumen wird bis auf den freigebliebenen, von Endothel umsäumten Canal durch Auflagerungen fast geschlossen. Diese Auflagerungen bestehen hier theils aus Zellen, theils aus einem krümlichen Detritus. Beim Durchtritt durch die Lamina nehmen die Veränderungen zu, besonders tritt mehr Detritus auf.

Auf der Papille theilen sich die Gefässe in einen oberen und unteren Hauptast. Verfolgt man die Gefässe nach oben, so kann man constatiren, dass die Arterie bis auf ein ganz geringes Lumen durch feste faserige Wucherungen verschlossen ist. Die Vene zeigt eine relativ grössere Gefässöffnung, ihre Wand ist sklerotisch verdickt, das Endothel gewuchert. Neben den zwei grösseren Aesten sieht man auf der Papille noch vereinzelte kleinere, deren Charakter jedoch nicht genau zu bestimmen ist. Die genannten grösseren Gefässe, Arterie und Vene, sind ausserordentlich verengt. Sie rücken weiterhin ganz nahe zusammen. Am Papillenrand ist das Lumen der Vene deutlich etwas weiter und bluthaltig, die Arterie dagegen hochgradig verengt. An dieser Stelle tritt eine abermalige Theilung der Gefässe ein. Die nasalen, besonders die Vena nasalis superior, enthalten deutlich Blut. Die Wandveränderungen derselben sind gering. Die Arteria nasalis superior dagegen ist hochgradig verengt.

Die Arteria temporalis superior macht stellenweise den Eindruck einer totalen Obliteration, geradeso die Vena temporalis superior, die nur ein kleines excentrisches Lumen erkennen lässt, während die übrige Gefässöffnung von Zellmassen erfüllt ist. Weiter nach der Peripherie ist die Arteria temporalis supe-

rior wieder freier, während die Vene durch die angegebenen zelligen Wucherungen vollkommen verschlossen ist. In ihr treten mehr nach oben neben krümlichen Massen Blutungen auf. Die Vene ist ausserdem stark erweitert, (die Arterie dagegen bleibt verengt). Von den kleineren Gefässen der oberen Netzhautparthie sind die Venen zum Theil strotzend mit Blut gefüllt, zum Theil durch Detritusmassen verschlossen. Die Capillaren treten manchmal recht deutlich hervor.

Die Arteria nasalis superior ist durch endarteriitische Processe hochgradig verengt, die Vena nasalis superior zeigt keine sehr beträchtlichen Veränderungen, ihr Lumen ist meist frei. In der Peripherie findet man aber auch hier kleine thrombotisch mit krümlichen Massen gefüllte Gefässe, von denen man jedoch nicht sicher feststellen kann, ob es Venen oder Arterien sind. Der nach unten gehende Hauptast der Centralarterie theilt sich sehr bald in zwei Seitenäste, die beide durch endarteriitische Veränderungen hochgradig verengt erscheinen. Die Vene theilt sich erst am Papillenrand. Bis dahin ist ihre Wand stark verdickt, das Lumen ist fein, spaltförmig, frei. Hart neben dem Papillenrand jedoch zeigt sich die abzweigende Vena nasalis inferior vollkommen obliterirt, die Arteria nasalis inferior ist so gut wie verschlossen. Nach der Peripherie zu tritt in beiden Gefässen ein schmales Lumen hervor. Die Vene bleibt auch weiterhin fest geschlossen, während die Arteria nasalis ein ganz schmales Lumen, in dem einige rothe Blutkörperchen liegen, behält. Die kleinen Aeste der Vene sind peripher ausserordentlich ausgedehnt, strotzend mit Blut gefüllt. Die kleinen Arterien zeigen auch hier die hochgradigsten Wandveränderungen bei meist spaltförmigem Lumen.

Auch die Arteria temporalis inferior hat bis in die Peripherie hinein starke endarteriitische Auflagerungen bei deutlich erkennbarem, zum Theil bluthaltigem, schmalem Lumen.

Die Venenwand ist stark ausgedehnt, ihr Lumen bis auf zwei schmale Gänge von faserigen und zelligen Massen ausgefüllt. Der eine mehr spaltförmige verschwindet weiterhin, der andere bleibt fadenförmig und erweitert sich in der Peripherie. Hier sieht man auch vereinzelte Blutkörperchen darin auftreten. Im Uebrigen ist die ausgedehnte Vene von faserigen Massen ausgefüllt. Auch in dieser Netzhautparthie sind die kleinen Aeste enorm ausgedehnt und strotzend mit Blut gefüllt. Zum Theil enthalten sie krümliche Zerfallsmassen von Blut.

Von den übrigen Theilen der Retina ist Folgendes zu be-

merken: Auf grosse Strecken hin ist die Retina blutig infiltrirt, besonders in der Umgebung der Papille. Betroffen sind vornehmlich die inneren Schichten, nur hier und da gehen die Blutungen bis in die äussere Körnerschicht. Streckenweise sind die Extravasate geringfügig oder fehlen ganz, so dass blutfreie Abschnitte mit blutdurchsetzten abwechseln. Das Gewebe in den ersteren ist noch erhalten, die einzelnen Schichten der Retina bis auf die nervösen Elemente deutlich erkennbar. Durch geringere Blutungen sind manchmal nur einzelne der inneren verändert.

Dort, wo die blutige Infiltration einen hohen Grad erreicht, wie in der Umgebung der Papille und Macula, ist von der Grundsubstanz oft nichts mehr zu erkennen, man bemerkt nur dichtgedrängte rothe Blutkörperchen. Vielfach trifft man auch in der Netzhaut Fibrinklumpen an, die besonders in der aufgelockerten Zwischenkörnerschicht gelegen sind. Ferner kommen vereinzelt nekrotische Heerde vor. Ein solcher von besonderer Grösse findet sich in der Nähe des Poles. Hier ist der Gewebszerfall über sämmtliche Schichten ausgedehnt. Vor Allem sind die inneren aufgequollen und in eine krümliche Masse umgewandelt, ohne Kernfärbung erkennen zu lassen. An anderen Stellen erscheint das Stützgewebe stark vermehrt, die nervösen Elemente dagegen sehr reducirt, kaum noch bemerkbar.

In der Nervenfaserschicht liegen grosse neugebildete Zellen mit auffallend grossem ovalem Kern. Die Stäbchen und Zapfen sind theilweise abgehoben, an einigen Stellen ordentlich büschelförmig verdrängt. Dann und wann sieht man ein Korn der äusseren Körnerschicht in die Stäbchen- und Zapfenschicht hineingezogen. In den peripherstен Zonen der Netzhaut, gegen die Iris hin, sind die Blutungen nicht mehr so bedeutend. Hier zeigt sich eine cystoide Degeneration.

Die Papille ist deutlich atrophirt, das Gewebe derselben infiltrirt, verdichtet. Man findet auf ihr neugebildete Bindegewebsmassen.

Die Hornhaut ist intact. Die einzelnen Schichten derselben sind deutlich sichtbar. Die episkleralen Gefässe sind strotzend mit Blut gefüllt, die Gefässscheiden infiltrirt. Dasselbe ist an den Conjunctivalgefässen zu bemerken.

Die vordere Kammer ist seicht. Eine starke Blutung füllt sie zum Theil aus. Die Kammerwinkel sind verwachsen. Dort wo die Kammerblutung am stärksten, zeigt sich auch das anliegende Irisgewebe bedeutend blutig infiltrirt und etwas degene-

Digitized by Google

rirt. Die Gefässe, auch hier stark mit Blut gefüllt, lassen endarteriitische Veränderungen erkennen.

Der Ciliarkörper ist ebenfalls hyperämisch und zellig infiltrirt. Das Pigment der Iris ist mit der Linsenkapsel streckenweise verwachsen.

Die Linse zeigt in ihrem vorderen Abschnitte im wesentlichen normale Structur, die innere Corticalis dagegen lässt einzelne Spalträume erkennen, die mit Eiweisstropfen ausgefüllt sind, ferner einzelne Fasern, die zerfallen und angenagt erscheinen.

Der Glaskörper ist verdichtet und sehr stark fibrillär.

Die Aderhaut ist überall deutlich hyperaemisch. An den Gefässen zeigt sie deutlich Sklerose und hyaline Degeneration. Zum Theil ist die erstere so hochgradig, dass die Gefässe fast vollkommen verengt erscheinen. Venen und Arterien sind meist strotzend mit Blut gefüllt. Das Stroma ist etwas vermehrt, an einzelnen Stellen sind die Pigmentzellen etwas reichlicher als normal.

Als besonderer Befund ist noch eine Druse zu erwähnen, die sich im vorderen Kammerwinkel befindet. Sie hat eine bedeutende Grösse erlangt, hirsekorngross, deutlich makroskopisch sichtbar. Sie hat ihren Ausgang von dem Endothel der Membrana Descemetii genommen. Von ihr aus schiebt sich ein zapfenförmiges Gebilde gegen den Kammerraum nach hinten und median vor. Um diesen Zapfen legen sich mehrere Schichten concentrisch an und drängen die Iris deutlich etwas ein.

Epikrise.

Die anatomischen Befunde sind kurz zusammengefasst folgende:

Innerhalb des Opticus hochgradige Verengerung des Lumens der Centralarterie durch Auflagerung auf der Innenwand des Gefässes, daneben starke Ausdehnung der äusseren Schichten dicht vor der Lamina cribrosa. Die Centralvene erscheint frei bis zur Lamina. Unmittelbar vor und innerhalb derselben findet sich ein fast vollständiger Verschluss der Vene durch einen Thrombus. Die Netzhautarterien sind hochgradig verengt, theilweise obliterirt. Die Venen reich an Thromben, oft

vollkommen von Zellmassen erfüllt, ebenso wie die Arterien. Die kleinen Venen sind ausgedehnt. Die inneren Schichten der Netzhaut sind bis zur äusseren Körnerschicht stark blutig infarcirt, besonders in der Papillen- und Maculagegend.

An einzelnen Stellen finden sich nekrotische Heerde, ferner zwischen den beiden Körnerschichten Fibrinklumpen, stellenweise bedeutender Zerfall der ursprünglichen Elemente.

Von den klinischen Symptomen ist besonders hervorzuheben, dass plötzlich eine vollständige Erblindung eingetreten ist, und dass bei der späteren Untersuchung mit dem Spiegel neben massenhaften Blutungen Ausdehnung und Schlängelung der Venen und hochgradigste Verengerung der Arterien konstatirt werden konnten.

Die Erklärung der Circulationsstörung bereitet deshalb einige Schwierigkeit, weil die primären Veränderungen in Arterien und Venen von den secundären nicht genügend auseinander gehalten werden können, wenn auch die Zeit vom Eintritt der Erkrankung bis zur Enucleation verhältnissmässig kurz ist.

Zweifellos haben wir in der Centralvene innerhalb der Lamina cribrosa einen das Gefäss fast verschliessenden Thrombus, der zum Theil organisirt ist, zum Theil aus krümlichem Detritus besteht. Andererseits sind die Veränderungen in der Arterie unmöglich nur secundärer Natur und müssen sicher zum Theil vor der Erblindung bestanden haben. Das Gefäss zeigt gerade an der Stelle des Thrombus eine deutliche Ektasie der äusseren Wand, ferner hochgradige Auflagerungen auf der Innenfläche, die ganz an einen älteren Embolus oder arteriellen Thrombus erinnern. Man muss deshalb wohl eine Combination von Veränderungen in den Arterien und Venen annehmen.

Fasst man nun die verschiedenen Veränderungen zusammen und sucht sie mit einander in Einklang zu bringen, so würde vielleicht folgender Hergang angenommen werden

können: Zunächst lagen hochgradige Veränderungen der Centralarterie vor, die wir als atheromatöse auffassen müssen, und die in Auflagerungen auf der Innenfläche mit Wucherung des Endothels bestanden. Dadurch war jedenfalls auch eine Ektasie vor der Lamina cribrosa entstanden, die geradezu mit einem Aneurysma Aehnlichkeit hatte. Wie in einem solchen finden sich auch hier mit Blut untermischte Gänge und Schichtungen. Durch diese Ektasie der Centralarterie scheint die Vene innerhalb der Lamina comprimirt zu sein, denn dort konnte offenbar das der Arterie anliegende Gefäss nicht ausweichen. Behinderung der Circulation durch die Arterienveränderung und Compression der Vene haben wahrscheinlich die Thrombose in der Centralvene veranlasst, die wiederum die haemorrhagische Infarcirung in der Netzhaut hervorgerufen hat. Weiterhin sind dann secundäre Thrombosen in den Arterien und Venen entstanden, sowie beträchtliche endarteriitische Wucherungen. Die kleinen Venen sind deutlich ausgedehnt und strotzend mit Blut gefüllt. Auffallend sind aber die grösseren nekrotischen Plaques in der Retina. Diese erregen den Eindruck, als sei von den betreffenden Gefässen eine stärkere Entzündung ausgegangen, wie man sie bei embolischer Verstopfung mit entzündungserregenden Massen antrifft. Durch die einfache Ernährungsstörung kann man die isolirten Plaques nicht erklären. Abgesehen davon, dass eine einfache vollkommene arterielle oder venöse Circulationsunterbrechung derartige Nekrose nicht hervorruft, würde auch deren beschränktes Vorkommen dadurch nicht erklärt, die Heerde erinnern an die im dritten Wagenmann'schen Fall mitgetheilten. Dort handelte es sich um eine circumscripte Parthie der Retina nicht weit von der Papille, die fast vollständig nekrotisch war, einen deutlichen Zerfall besonders der äusseren Schichten, reichliche Infiltration und Einlagerung beträchtlicher Fibrinmassen und Eiweisskugeln zeigte. Das Gewebe war zu einem feinen Detritus zer-

fallen. In dem Falle nahm Wagenmann an, dass ein stärker entzündungerregendes Agens in das Gefäss eingedrungen sein müsse.

Wie im dritten von Wagenmann mitgetheilten Krankheitsfall kommen auch in unseren jene grossen Zellen vor, über die Wagenmann folgendes bemerkt: „Besonders auffallend sind die grossen Zellen mit gekörntem Inhalt, die wohl als Fettkörnchenzellen anzusprechen sind, und deren Abstammung vom Endothel nicht sicher zu beweisen ist Wahrscheinlich stehen sie in enger Beziehung zur Resorption und Organisation der Emboli, die als Fremdkörper wirkend eine lebhafte Zellneubildung, vielleicht auch Einwanderung von Lymphzellen, angeregt haben."

Wie diese Zellen in unserem Fall entstanden sind und von welchen Zellen sie abstammen, möchte ich nicht entscheiden.

Die Untersuchung ergiebt, dass höchst complicirte Störungen bei der einseitigen haemorrhagischen Retinitis vorliegen und dass die Veränderungen in der Arteria centralis retinae auch hier in den Vordergrund treten.

Zum Schluss möchte ich noch darauf hinweisen, dass auch hier ein Glaucoma secundarium zur haemorrhagischen Retinitis hinzutrat, ebenfalls nachdem sich zuerst Zeichen einer einfachen Iritis mit hinterer Synechie eingestellt hatten.

Herrn Professor Wagenmann spreche ich für die gütige Ueberlassung des Materiales und die freundliche Unterstützung bei der Anfertigung dieser Arbeit meinen wärmsten Dank aus.

Zur pathologischen Anatomie der Keratitis suppurativa des menschlichen Auges.

Von

Docent Dr. Anton Elschnig
in Wien.

Mit Tafel XIX, Figur 1—6.

Die anatomischen Veränderungen, welche dem Krankheitsbilde der eitrigen Keratitis, des sogen. Ulcus serpens corneae des menschlichen Auges zu Grunde liegen, sind bisher nur zum kleinsten Theile erforscht. Die genaue Literaturübersicht, welche die grösste, bisher hierüber vorliegende Arbeit von Uhthoff und Axenfeld[1]) einleitet, zeigt diese Thatsache in hellstem Lichte. Es sind bisher, einschliesslich die in genannter Arbeit enthaltenen fünf anatomisch untersuchten Fälle, so wenig zahlreiche Augen mit Keratitis suppurativa, welche nicht vorgerückte Stadien der Erkrankung darboten, untersucht worden, dass sie nicht ausreichen, um das trotz aller Charakteristik doch wechselvolle Bild dieser Erkrankung erschöpfend zu beleuchten, und alle einschlägigen Fragen einwandsfrei zu beantworten. Die Mittheilung von vier Fällen eitriger Keratitis, darunter drei sehr früher Stadien, die ich anatomisch untersucht habe, soll zur Vervollständigung unserer Kenntnisse über

[1]) Uhthoff und Axenfeld, Beiträge zur pathologischen Anatomie u. Bakteriologie der eitrigen Keratitis des Menschen. v. Graefe's Archiv f. Ophthalm. XLII. 1. S. 1.

die hierbei vorliegenden anatomischen Veränderungen beitragen. Von einer Darstellung der feinsten histologischen Details will ich hierbei absehen, da diese uns wenigstens für das Thierauge durch zahlreiche und ausgezeichnete Arbeiten auf diesem viel gepflegten Gebiete hinreichend bekannt sind, und hierzu die Untersuchung menschlicher Augen, an denen man die complicirten Fixirungsmethoden, welche zum genaueren Studium der minutiösesten Veränderungen unerlässlich sind, aus verschiedenen Gründen nicht gut anwenden kann, ohnedem nicht ganz geeignet erscheint. Auch auf eine eingehendere bakteriologische Untersuchung habe ich besonders mit Rücksicht auf die eingangs erwähnte Arbeit Uhthoff-Axenfeld, sowie einiger neuerer Mittheilungen [1]), verzichtet. Es soll also das Hauptgewicht auf die topographische mikroskopische Anatomie der untersuchten Fälle gelegt werden.

Meinem hochgeschätzten Lehrer, Hofrath Professor Schnabel, spreche ich auch an dieser Stelle meinen herzlichsten Dank aus für die Ueberlassung des werthvollen Materiales, welches ich an seiner Klinik beobachten resp. bearbeiten konnte. Herr Prof. Paltauf, Vorstand des bakteriologisch-histologischen Institutes der hiesigen Universität, hatte die Freundlichkeit, die von drei Fällen (2, 3, 4) angefertigten Bakterienpräparate anzusehen, selbst einzelne Färbungen vorzunehmen und die am Schlusse der histologischen Befunde angeführten Bemerkungen niederzuschreiben. Auch ihm sage ich an dieser Stelle hierfür besten Dank.

1. Frische Keratitis suppurativa mit Verdünnung und Vorbauchung des Geschwürsgrundes, concentrisches Fortschreiten, wallartige eitrige In-

[1]) Bach und Neumann, Die eitrige Keratitis beim Menschen. Arch f. Augenheilk. XXXIV. 4. S. 267 (1897).

Uhthoff und Axenfeld, Weitere Beiträge zur Bakteriologie der Keratitis des Menschen, insbesondere der eitrigen. v. Graefe's Arch. f. Ophthalm. XLIV. 1. S. 172.

filtration des Randes; Hypopyon. Glaukoma absolutum. Anatomisch: Tiefer Substanzverlust mit hyalin-ähnlicher Nekrose des erhalten gebliebenen Grundes. Aufquellung und wallartiges Vorragen der Wände des Substanzverlustes, unter welche sich die eitrige Infiltration taschenförmig in die mittleren Hornhautschichten einschiebt. (Fig. 1, Taf. XIX.)

Singer, Julie, 69 J., Augenklinik Prag (Prof. Schnabel). Seit fünf Jahren am rechten Auge Glaukom, seit drei Jahren erblindet. 7. XII. 1893 Spitalsaufnahme. Im Centrum der Hornhaut ein hirsekorngrosses Geschwür, 2 mm hohes Hypopyon. In den nächsten Tagen vergrösserte sich das Geschwür, der Grund und die Ränder zunehmend dichter infiltrirt. 12. XII. Geschwür linsengross, kreisrund. Ränder wallartig intensiv weiss, von gelbem Ring umsäumt; im Centrum eine leicht vorgewölbte dunkel durchscheinende Stelle. Hypopyon als zähe gelbliche unregelmässige Masse im untersten Drittel der Vorderkammer zwischen hinterer Hornhautwand und Iris eingeklemmt. 13. XII. Enucleation. Härtung in Müller'scher Flüssigkeit, Bulbus horizontal halbirt, die obere Hälfte des vorderen Abschnittes wird in horizontaler, die untere in verticaler Richtung geschnitten.

Der Hornhautscheitel ist von einem circa 6 mm im Durchmesser haltenden linsenförmigen Substanzverluste eingenommen, dessen Centrum etwas nach innen und unten vom Hornhautcentrum fällt und der an der tiefsten Stelle, im Centrum, über die Hälfte der Hornhautdicke betrifft. (S. Fig. 1 auf Taf. XIX.) Seine in den mittleren Partheien (durch die Härtung) eingesunkene Basis ist durch drei verschiedenartige, hinter einander folgende Schichten gebildet. Die oberflächlichste Lage besteht aus ganz aufgelockertem, aufgequollenen, nur spärliche Leukocyten enthaltenden Gewebe (*o Ne* Fig. 1), nach dieser folgt eine in den mittleren Partheien sehr dünne, in den Randpartheien zunehmend dickere und dichtere Schichte, aus in seiner groben Structur erhaltenem, aber dicht von Eiterkörperchen durchsetzten Hornhautgewebe bestehend (*Ift*, Fig. 1). Die restlichen hintersten Lagen, deren Dicke gegen die Randpartie des Geschwüres auf Kosten der mittleren, Infiltrationszone abnimmt, die aber noch bis weit in die oberflächlich erhaltene Hornhaut (soweit die dichte eitrige Infiltration des Randtheiles reicht) sich erstreckt,

sind im Zustande einer leichten hyalinen Nekrose: die Lamellen sind feingefasert, ohne jede Spur zelliger Elemente und ohne deutliche Saftspalten in den mittleren, der klinisch beobachteten Ektasie entsprechenden Parthieen; gegen die Ränder zu sind die Saftspalten erweitert, zuerst gleichfalls noch ohne Kerne, die Lamellen starrer, glasig aussehend, dann finden sich peripherwärts in zunehmender Zahl Hornhautkörperchen erhalten, und zwar anfänglich noch die Kerne wie plattgedrückt oder ausgetrocknet, bald auffallend dunkel, meist aber sehr blass in Haematoxylin gefärbt. An der ganz undeutlichen Grenze gegen das nicht nekrotische Hornhautgewebe finden sich darin auch Leukocyten neben den Hornhautkörperchen. Die Membrana Descemeti ist auch an der ektatischen Parthie intact.

Die seitliche Wand des Substanzverlustes ist ringsum wieder von aufgequollenem aufgefaserten, dadurch wallartig die scharf abgesetzte M. Bowmani überragenden Hornhautgewebe gebildet (*W*, Fig. 1), unter welches sich weit hinein in die mittleren Schichten der oberflächlich erhaltenen Hornhaut die eitrige Infiltration der Geschwürsbasis fortsetzt, gerade unter dem Grenzwall am dichtesten, dann allmählich abklingend. Während die eitrige Infiltration sich gegen das übrige Hornhautgewebe nur unscharf absetzt, ist sie besonders in den Randparthien des Geschwüres nach hinten gegen die nekrotischen Hornhautschichten ziemlich deutlich begrenzt. Hier finden sich in ganzer Ausdehnung der eitrigen Infiltration, am reichlichsten im Randtheile, spindelförmig erweiterte Saftspalten, mit feinst granulirter in Haematoxylin blassblau tingirter Masse (wahrscheinlich Mikroorganismenhaufen). An der übrigen Hornhaut sind die Saftspalten fast allenthalben erweitert und enthalten zahlreiche zellige Elemente, meist polynucleare Leukocyten; besonders in den äusseren zwei Dritteln der Hornhautdicke kann man die Leukocyten in Form förmlicher Strassen, zunehmender Zahl und Dichte, bis zu dem eitrigen Infiltrat des Geschwürsrandes verfolgen. An den Randparthieen schieben sich vom Randschlingennetze zartwandige Gefässchen zwischen Epithel und M. Bowmani, sowie auch ins Hornhautgewebe vor, meist von Leukocytenmänteln umgeben. Da und dort finden sich kleine Leukocytenanhäufungen zwischen M. Descemeti und Hornhauthinterfläche, aber nur in der Hornhautperipherie. Das Hornhautepithel fehlt in grossem Umkreise um den Substanzverlust, ist auch im Uebrigen aufgelockert, die Zellen (glaukomatös) verbildet, zwischen ihnen da und dort Leukocyten.

Die M. Descemeti ist, wie erwähnt, intact und ohne irgend welche Veränderung, aber ihr Endothel ist nahezu in ganzer Ausdehnung abgeschilfert und zum Theile im Kammerinhalte nachweisbar.

Die vordere Kammer enthält Fibrin und amorph geronnene Eiweissmasse, beide in wechselnder Menge von Eiterkörperchen durchsetzt. Die inneren Augengebilde weisen ausser den glaukomatösen nur geringfügige Veränderungen, Rundzellenanhäufungen um einzelne Gefässe auf. Das Pigmentepithel der Iris ist vielfach unregelmässig gestaltet, einzelne Zellen entfärbt und aufgebläht, dazwischen und in kleinen Spalträumen zwischen Pigmentschichte und Irishinterfläche einzelne Leukocyten. An der hinteren Kammer und im Glaskörper gleichfalls Leukocyten in spärlicher Menge.

Conjunctiva bulbi und Episklera sind in den Randpartheien von zahlreichen weiten Gefässen und ein- und mehrkernigen Rundzellen durchsetzt.

2. Circa zehn Tage bestehende Keratitis suppurativa mit Hypopyon; Glaukoma absolutum. Anatomisch: Substanzverlust der äusseren Hornhautschichten, oben gereinigt, unten von vorquellendem nekrotischen Hornhautgewebe wallartig begrenzt, unter welches sich in die mittleren Hornhautschichten nach unten eitrige Infiltration vorschiebt. Aufblätterung, Abhebung und Perforation der M. Descemeti entsprechend dem Grunde des Substanzverlustes mit circumscripter Infiltration der hintersten Hornhautschichten; leichter Grad hyalinähnlicher Nekrose der Hornhaut am Grunde des Substanzverlustes. (Fig. 2 auf Taf. XIX.)

Friedmann, Albert. 77 Jahre alt, wurde am 2. II. 1897 auf die I. Augenklinik (Prof. Schnabel) in Wien aufgenommen. Vor einem Jahre an acutem Glaukom des rechten Auges erkrankt, innerhalb weniger Wochen erblindet, keine Iridektomie. Vor acht Tagen stellten sich im erblindeten Auge, nachdem bis dahin der Zustand zu keinerlei Klagen Anlass gegeben hatte, neuerdings heftige Schmerzen ein, weshalb der Kranke sich jetzt nach erfolgloser Anwendung von Eserin, Umschlägen und dergl. behufs Enucleation aufnehmen lässt.

Das rechte Auge zeigt folgende Veränderungen. Im Centrum der Cornea befindet sich ein rundlicher circa 3 mm im Durchmesser haltender Substanzverlust, der nach oben ziemlich deutlich abgegrenzt, dessen Basis graugelb gefärbt, undurchsichtig ist; gegen den unteren Rand ist die Infiltration dichter, der Rand leicht aufgeworfen. Der Hinterfläche der Cornea sitzt in etwas grösserer Ausdehnung, als die des Substanzverlustes, ein eitergelber Klumpen auf, der oben nicht die Kammerbucht erreicht, nach unten in das das unterste Drittel der Vorderkammer einnehmende Hypopyon übergeht; dieses ist in den tiefsten Partheen leicht haemorrhagisch gefärbt, sehr dickflüssig. Der der Hinterfläche der Hornhaut aufsitzende Exsudatklumpen, welcher mit seinem hinteren Pole nahe an die vordere Linsenfläche heranreicht, ist die Ursache, weshalb man die Beschaffenheit des unteren Randes des Substanzverlustes nicht genau zu beurtheilen vermag. — Die Randpartheen der Cornea sind nur zartrauchig getrübt, das Epithel ist höchst unregelmässig von kleinsten Bläschen und Substanzverlusten eingenommen, das Randschlingennetz oben verbreitert. Die Vorderkammer ungefähr wie am anderen Auge. Iris atrophisch, Pupille erweitert, graugelb reflectirend, Conjunctiva bulbi grauroth infiltrirt, gegen den Hornhautrand lebhafter geröthet, episklerale Gefässe nicht beträchtlich zahlreicher und weiter. Spannung sehr stark erhöht, leichter Druckschmerz. Am 4. I. 1897 wurde in Aethernarkose die Enucleation vorgenommen (von einem klinischen Aspiranten), wobei leider das Hornhautepithel zum grössten Theil abgeschilfert wurde. Härtung in Müller'scher Flüssigkeit, Nachhärten in Alkohol; der vordere Abschnitt wurde isolirt in Celloidin eingebettet, nachdem die vordere Kammer durch Excision eines schmalen keilförmigen Stückes des oberen Randtheiles der Cornea eröffnet worden war, und parallel dem horizontalen Meridian in lückenloser Serie geschnitten. Färbung in Haemalaun-Eosin, Alauncarmin-Picrinsäure, Orceïn, nach van Gieson, sowie Bakterienfärbungen.

Der Substanzverlust betrifft an der tiefsten Stelle, den mittleren Partheen entsprechend, die äusseren zwei Dritttheile der Hornhautdicke. In den oberen drei Viertheilen ist er gereinigt, sein Rand abgeglättet, die Basis in den obersten Partheen gleichfalls geglättet und von nur wenig verändertem, zahlreiche meist ovale Kerne enthaltenden Hornhautgewebe gebildet. Einzelne diesem Gewebe oberflächlich aufliegende Epithelzellen verrathen, dass dieser Theil des Geschwüres bereits mit neugebildetem Epithel bekleidet

war. Im Uebrigen ist die Basis von einer dünnen Lage aufgefaserten, mangelhaft färbbare Kerne enthaltenden Gewebes gebildet, unter dem die restlichen Hornhautschichten in einem Zustande hyalinähnlicher Nekrose sich befinden: Die Lamellen erscheinen starrer, in Eosin dunkler, in Säurefuchsin weniger gefärbt; die feinen Hornhautkörperchen fehlen fast vollständig, nur einzelne wie ausgetrocknete, plattgedrückte Kerne sind nachweisbar, die Saftspalten unregelmässig erweitert. Die untere Wand des Substanzverlustes ist steil resp. überhängend, durch aufgequollenes, vergrösserte und sehr blass gefärbte Kerne fixer Hornhautzellen enthaltendes Hornhautgewebe gebildet, welches über den Rand der scharf abgesetzten, stellenweise nach aussen aufgebogenen M. Bowmani vortritt und daher wallartig den Substanzverlust und die intacte Hornhautoberfläche überlagert (*W*, Fig. 2 auf Taf. XIX). Unter diesem Grenzwall ist die Hornhaut in den mittleren Schichten dichteitrig infiltrirt, und zwar entsprechend dem Rande des Substanzverlustes am dichtesten, aber auch noch unter die oberflächlich intacte Hornhaut setzt sich die eitrige Infiltration nach unten fort, allmählich gegen den Hornhautrand sich verlierend. Dadurch erscheint der Rand des Substanzverlustes unten taschenförmig unterminirt.

Die eitrige Infiltration erstreckt sich noch in geringer Ausdehnung in die Basis des Substanzverlustes nach oben fort, nimmt aber hier sehr rasch an Dicke und Dichte ab. In diesen Partieen und an der Stelle, wo die eitrige Infiltrationssichel an die Oberfläche des Substanzverlustes angrenzt, ist Einschmelzung des eitrig infiltrirten Gewebes eingeleitet: die Eiterkörperchen sind schlecht erhalten, mit dem spärlichen Zwischengewebe zu einer nahezu diffus in Haematoxylin färbbaren Masse zusammengebacken, oft wieder die Oberfläche von einer dünnen Lage keinerlei Färbung annehmenden Gewebes gedeckt. Gegen die peripherwärts angrenzende erhaltene Hornhaut ist die Infiltration, wie erwähnt, undeutlich abgegrenzt, indem sich strassenähnliche Züge von Eiterkörperchen längs der Saftspalten noch weit verfolgen lassen; viel deutlicher ist die Abgrenzung gegen das nach hinten folgende zum Theil nekrotische Hornhautgewebe. Hier finden sich auch, besonders an der Grenze des infiltrirten Bezirkes, spindelförmig erweiterte Saftspalten, die mit einer feinst körnigen Masse (Mikroorganismen, s. u. S. 408) erfüllt sind.

Eine ganz besondere Veränderung findet sich an der inneren Hornhautfläche. Ungefähr entsprechend den unteren drei Viertheilen des Substanzverlustes der Hornhautober-

fläche ist die Membrana Descemeti in mehrere Schichten aufgeblättert, die einzelnen Lamellen sind an verschiedenen einander nicht correspondirenden Stellen durchlocht und durch fibrinös-eitriges oder rein eitriges Exsudat von einander geschieden, welches mit dem die vordere Kammer zum Theil erfüllenden in unmittelbarem Zusammenhange steht. Soweit die M. Descemeti aufgeblättert und abgehoben ist, sind auch die innersten Hornhautlagen in sehr dünner Schichte zerblättert und dicht citrig infiltrirt (*t Ift*, Fig. 2), aber dieser Infiltrationsheerd grenzt sich ganz scharf gegen das gerade zwischen dem oberflächlichen und tiefen Heerde intensiv hyalin-nekrotische Hornhautgewebe ab, welches den Grund des Substanzverlustes bildet, so dass also an keinem einzigen Schnitte der lückenlosen Serie eine Verbindung zwischen dem eitrigen Infiltrationsheerde der oberflächlichen und dem letztbeschriebenen der die Innenfläche bildenden tiefsten Hornhautschichten besteht. Die Membrana Descemeti ist an dem die aufgeblätterte Parthie umgebenden Bezirke ganz normal beschaffen, nirgends ist eine Durchwanderung von Eiterzellen zu beobachten. Die Ränder der Perforationsstellen der einzelnen Blätter dagegen sind verschieden beschaffen. Bald enden letztere ganz scharf abgesetzt, bald wie zugeschärft sich verlierend, bald endlich ist der Randtheil aufgequollen, in Haematoxylin bläulich gefärbt, und zwar in toto oder nur an der der Kammer zusehenden Fläche, so dass es mitunter aussieht, als ob ein Eiweissgerinnsel der verdünnten Lamelle angelagert wäre. Ich glaube schliesslich kaum ausdrücklich bemerken zu müssen, dass ich durch aufmerksame Untersuchung der verschiedenartig gefärbten Schnitte, besonders auch bei schiefer Beleuchtung, mich mit voller Sicherheit davon überzeugen konnte, dass die M. Descemeti thatsächlich an den betreffenden Stellen fehlt. —

Das Epithel der Cornea fehlt nahezu in ganzer Ausdehnung der Cornea. Die Membrana Bowmani ist ringsum scharf am Rande des Substanzverlustes abgesetzt, nur am unteren Rande etwas vorgedrängt durch das wallartig vorquellende Hornhautgewebe. Das Hornhautparenchym zeigt in den Randpartieen eine geringfügige Vascularisation, leichte Erweiterung der Saftspalten und Ansammlung ein- und mehrkerniger Leukocyten, am reichlichsten in der Umgebung des sichelförmigen Infiltrations-

ringes am unteren Rande des Substanzverlustes, und zwar in den oberflächlichen zwei Dritttheilen der Hornhautdicke viel intensiver als in den tiefsten Lagen.

Das Endothel der Membrana Descemeti fehlt in dem ganzen Bereiche, in welchem citriges Exsudat in der Vorderkammer derselben anliegt; in den obersten Parthieen ist es zwar erhalten, aber seine Zellen sind höchst unregelmässig gestaltet, zwischen sie und die Basalmembran sind Eiterkörperchen eingelagert.

Fast die unteren zwei Drittel der vorderen Kammer sind von fibrinös eitrigem Exsudate erfüllt, welche das unterste Drittel der Kammer vollständig ausgiesst, im Uebrigen klumpig der Hornhauthinterfläche angelagert, der Iris und Linse fast zur Berührung genähert ist. Auch das übrige Kammerwasser ist in Form amorpher Eiweissmasse, der spärliche Eiterzellen beigemengt sind, geronnen. Ausser wohl erhaltenen finden sich im Exsudate auch Fetttröpfchen oder Pigment enthaltende und degenerirte Eiterzellen, dazu rothe Blutkörperchen und einzelne hyalinähnliche (colloide?) Tropfen und Klümpchen.

Die Iris und die übrigen inneren Augenmembranen sind heerdweise in wechselnder Intensität von Rundzellen durchsetzt, ebenso der Glaskörper in seinen vorderen Parthieen. Das Epithel der Iris ist an vielen Stellen von der Dilatatorschichte blasig abgehoben, durch Spalträume getrennt, welche geronnene Eiweissmassen und spärliche Rundzellen enthalten. — Conjunctiva bulbi und Episklera sind stark vascularisirt und fast diffus von Rundzellen durchsetzt.

Bakteriologischer Befund (Prof. Paltauf): Mit Fuchsin gefärbte Schnitte zeigen am Grunde der eitrigen Cornealinfiltration, dort wo dieselbe geringer wird, in spaltförmigen Räumen, förmliche Strassen bildend, zwischen den Hornhautlamellen dichte Anhäufungen von Kurzstäbchen, untermengt mit längeren einzelnen sogar fadenförmigen. Die Stäbchen sind verhältnissmässig dick, plump, 2—$2^1/_2$ mal länger als breit, mit abgerundeten Enden, liegen nicht eng an einander, sondern es bleibt durchwegs eine helle Zone zwischen denselben, wodurch sie ausser ihrer Form Aehnlichkeit mit Stäbchen aus der Gruppe Bac. pneumoniae haben. Bei Gramfärbung, wenn dabei die Entfärbung des Gewebes und der Kerne vollständig ist, erscheinen die Bakterien entfärbt, wohl aber sind sie etwas mit Haematoxylin tingirbar (bei nicht vollständig entfärbten Gram-Präparaten sind die Stäbchen gefärbt).

3. Seit circa acht Tagen bestehende Keratitis suppurativa mit Hypopyon; Glaukoma absolutum. Anatomisch: In der unteren Hälfte gereinigter Substanzverlust, dessen oberer Rand von wallartig aufgequollenem Hornhautgewebe gebildet ist, unter welches sich taschenförmig in die mittleren Hornhautschichten eitrige Infiltration vorschiebt. In der oberen Hälfte des Heerdes, hinter der eitrigen Infiltration, hyalin-ähnliche Nekrose. Aufblätterung und ausgedehnter Zerfall der M. Descemeti, mit dichter eitriger Infiltration und beginnender Einschmelzung der hintersten Hornhautschichten entsprechend dem Geschwürsgrunde, ohne dass dieser selbst perforirt wäre. (Fig. 3 und 4 auf Taf. XIX.)

Das Auge wurde von Docent Dr. Herrnheiser in Prag an Prof. Schnabel gesendet. Der beigelegten Krankengeschichte, sowie den krankengeschichtlichen Notizen, die mir Prof. Schnabel übergab, entnehme ich folgende Angaben.

Herr J., 62 Jahre alt, wurde am 22. XII. 1892 am rechten Auge von Prof. Schnabel wegen acuten Glaukoms iridektomirt; 28. III. 1893 das Sehvermögen bis auf Lichtschein geschwunden, Spannung normal. 19. I. 1895 (Herrnheiser): Linkes Auge acutes Glaukom, rechtes Auge amaurotisch, reizlos; ophthalmoskopisch an diesem Auge schmutziggraue Verfärbung des Sehnervenkopfes. Ein halbes Jahr später stellten sich — das Glaukom des linken Auges war durch Iridektomie beseitigt — Schmerzen im rechten Auge ein, Status glaukomatosus mit Blasenbildung im Cornealepithel, Blutung in die vordere Kammer. Das Auge beruhigt sich unter geeigneter Behandlung. Mitte October 1896 neuerlich Schmerzen; im Centrum der Cornea ein etwa 2 mm im Durchmesser haltendes eitriges Infiltrat, welches in wenigen Tagen sich vergrösserte und oberflächlich zerfiel, blutig gefärbtes Exsudat in der vorderen Kammer. 19. X. 1896 Enucleation des rechten Auges, Härtung in Müller'scher Flüssigkeit.

Der vordere Augapfelabschnitt wurde nach vollendeter Härtung in Müller'scher Flüssigkeit und Alkohol wie im vorhergehenden Falle nach Eröffnung der Vorderkammer in Celloidin eingebettet und in verticaler Richtung eingeschnitten. Die nachfolgende Beschreibung bezieht sich auf einen ungefähr der Mitte

des Heerdes in der Cornea entsprechenden Schnitt; die Abweichungen von dem Verhalten dieses an den anderen Stellen werden nachträglich angeführt werden.

Den Hornhautscheitel nimmt ein etwa 4 mm im Durchmesser haltender Substanzverlust ein, der ungefähr zwei Fünftheile der Hornhautdicke betrifft. Die untere Hälfte desselben ist gereinigt, so dass seine Basis von einer ganz dünnen Schichte etwas aufgequollenen und aufgefaserten Hornhautgewebes, mit einzelnen unregelmässig geformten Epithelzellen belegt, gebildet ist, auf welches sofort in seiner Structur wenig veränderte, spärlich von Eiterzellen durchsetzte Hornhaut folgt. Je weiter nach oben zu, um so dichter ist die Basis des Substanzverlustes eitrig infiltrirt, im obersten Drittel ist sie von einem $^1/_6$ der Hornhautdicke einnehmendem eitrigen Infiltrat gebildet (*o Ift*, Fig. 3), dessen frei vorliegende Oberfläche gleichfalls aufgefasertes nekrotisches Gewebe besitzt (*o Ne*, Fig. 3). Während die untere Begrenzung des Substanzverlustes glatt in das erhaltene Hornhautniveau übergeht, quillt am oberen Rande über die etwas aufgebogene Membrana Bowmani aufgefasertes, aufgequollenes Hornhautgewebe vor, unter welches sich die eitrige Infiltration der Basis des Substanzverlustes etwa $^1/_3$ mm weit taschenförmig in die erhaltene Hornhaut vorschiebt. Nach hinten zu ist das eitrige Infiltrat ziemlich streng und glatt begrenzt, nach oben schiebt es sich in Form zarter Zellstrassen zwischen die Hornhautlamellen vor. Das nach hinten angrenzende Hornhautgewebe ist in der oberen Hälfte des Substanzverlustes im Zustande leichter hyaliner Nekrose: die Lamellen sind starrer, glänzender, in Eosin dunkler gefärbt, die fixen Hornhautzellen fehlend oder ausgezogen, wie plattgedrückt, der Kern dunkel gefärbt (*t Ne*, Fig. 3). Nach oben verliert sich der nekrotische Zustand allmählich, nach unten ist an einer Stelle, ungefähr in der Mitte, eine schärfere Abgrenzung gegen das erhaltene Hornhautgewebe durch einen später zu beschreibenden kleinen Heerd beginnender Einschmelzung gegeben. Die Dicke dieses wenigstens in seiner groben Structur erhaltenen, wenn auch, wie erwähnt, nekrotischen (in der oberen Hälfte) oder leicht von Leukocyten durchsetzten (in der unteren Hälfte) Hornhautgewebes beträgt etwa $^1/_6$ der Hornhautdicke. Nach hinten, entsprechend den innersten der M. Descemeti angrenzenden Lagen der Hornhaut, folgt ein zweiter, an Dicke den oberflächlichen um das Mehrfache übertreffender Eiterheerd, nur wenig kleiner als der oberflächliche Substanzverlust, aber gegen diesen etwas excentrisch nach oben verlagert

(*t Ift*, Fig. 3). An der Vorderfläche ziemlich glatt begrenzt, ist dieser tiefe Eiterheerd in seinen oberflächlichen Partheen so dicht, dass die Hornhautstructur hier ganz verloren gegangen, aber auch die Eiterzellen selbst zusammengebacken, fast diffus dunkel in Haematoxylin gefärbt sind. In den centralen und hinteren Partheen des tiefen Eiterheerdes sind die Hornhautlamellen, als dünne, starre Faserzüge zerblättert nachweisbar, die weiten Spalträume von geronnener Eiweissmasse und, je weiter nach hinten, um so besser erhaltenen Eiterkörperchen eingenommen (Fig. 4). Auch an der Peripherie des Eiterheerdes sind die Eiterkörperchen besser erhalten und schieben sich besonders nach unten strassenförmig zwischen die in ihrer Form unveränderten Hornhautlamellen ein. Eine Ausnahme von diesem Verhalten findet sich nur an einer kleinen Zahl von Schnitten, der Mitte des Substanzverlustes entsprechend (*E*, Fig. 3). Ungefähr an der Grenze des untersten und mittleren Drittels des tiefen Eiterheerdes, also etwas unterhalb der Mitte des oberflächlichen Substanzverlustes, sind die Hornhautlamellen, welche den tiefen Eiterheerd vorne begrenzen, verquollen, dunkel in Haematoxylin gefärbt, die Saftspalten von mangelhaft färbbaren Leukocyten durchsetzt kurz, es scheint hier der Beginn eitriger Einschmelzung zu bestehen. Wie schon oben erwähnt, bildet dieser Heerd gleichzeitig die Grenze zwischen dem hyalin nekrotischen oberen, und dem nur leicht zellig infiltrirten unteren Theile des Geschwürsgrundes.

Die Membrana Descemeti ist durch die beträchtliche Dickenzunahme der den tiefen Eiterheerd enthaltenden hinteren Hornhautschichten gegen die vordere Kammer convex vorgetrieben, in der ganzen Ausdehnung des Endothels verlustig, in einem etwa $^3/_4$ mm im Durchmesser betragenden Bezirke entsprechend der Kuppe des tiefen Eiterheerdes vollständig fehlend, so dass hier das eitrige Infiltrat der Cornea sich in directer Berührung mit dem eitrigen Exsudate in der vorderen Kammer befindet, von letzterem überhaupt nicht scharf zu trennen ist.

Sehr interessant, und für die Auffassung der Pathogenese dieses tiefen, abscessähnlichen Eiterheerdes entscheidend ist das Verhalten der M. Descemeti an dem Rande der Perforation. Die M. Descemeti ist nirgends scharf abgesetzt, sondern am Rande aufgeblättert, die innersten Schichten sind kammerwärts aufgebogen, aufgefasert oder auch wie aufgequollen, dann in Haematoxylin bläulich gefärbt, zwischen die Lamellen eine ganz kurze Strecke Eiter-

körperchen vorgedrungen; die äusserste (der Hornhaut angrenzende) Lamelle setzt sich allenthalben noch ein Stück über den abscessähnlichen Eiterheerd fort, um dann ebenfalls entweder scharf abgesetzt, oder verschmächtigt oder leicht aufgequollen zu endigen. (Siehe Fig. 4, *D.*) Der Defect der inneren Schichten hat also eine grössere Flächenausdehnung als der der äusseren.

Die Zusammenstellung der Schnittserien durch die ganze Ausdehnung des Eiterheerdes ergiebt folgende Verhältnisse (so weit sie nicht schon aus der bisherigen Beschreibung ersichtlich sind). Der oberflächliche Substanzverlust ist in den unteren und inneren zwei Fünftheilen gereinigt, in den oberen und äusseren Parthieen dagegen in Rand und Basis eitrig infiltrirt, besonders nach oben aussen erstreckt sich unter das wallartig den Substanzverlust begrenzende, oberflächliche, aufgequollene Hornhautgewebe die eitrige Infiltration taschenförmig in die mittleren Hornhautlagen hinein. An der Grenze des oberflächlichen eitrigen Infiltrates, besonders an den Stellen dichtester und am weitesten vorschreitender Infiltration, und des darunter liegenden hyalin nekrotischen Hornhautgewebes finden sich spindelförmig erweiterte Saftspalten, die mit feinst granulirter, in Haematoxylin tingirter Masse erfüllt sind, Haufen von Mikroorganismen, wie sich aus bakteriologischer Untersuchung ergiebt.

Das Hornhautepithel ist fast vollständig abgeschilfert (bei der Enucleation). Die Membrana Bowmani ohne besondere Veränderung. Die Saftspalten der Hornhaut beherbergen in ganzer Ausdehnung zahlreichere, verschieden geformte, zellige Elemente (fixe Hornhautkörperchen, mono- und polynucleare Rundzellen); an den Randparthieen geringe nicht weit vordringende Vascularisation.

Das Endothel der M. Descemeti fehlt fast in ganzer Ausdehnung; wo es erhalten ist, an der Grenze der Kammerbucht, sind seine Zellen unregelmässig gestaltet, zum Theil durch Eiterkörperchen von einander und von der Glashaut getrennt. Ausser im Bereiche des tiefen Eiterheerdes ist an der letzteren keinerlei krankhafte Veränderung zu bemerken, speciell nirgends ein Durchwandern von Leukocyten.

Die vordere Kammer ist fast vollständig von amorph geronnener Eiweissmasse erfüllt, welche in sehr verschiedener Intensität, besonders in den unteren und mittleren Parthieen, von theils wohlerhaltenen, theils zusammengebackenen, aufgequollenen oder fettig zerfallenden Eiterkörperchen eingenommen ist. Da-

zwischen finden sich rothe Blutkörperchen, etwas Pigment (frei und in Zellen), hyalin aussehende Klümpchen, und, der Linse anliegend, charakteristische Fibrinklümpchen.

Sämmtliche inneren Augengebilde zeigen (natürlich ausgenommen die Linse) neben den glaukomatösen Veränderungen mässige heerdweise Infiltration mit Eiterzellen. Das Pigmentepithel der Iris ist etwas unregelmässig und stellenweise von der Unterlage durch leukocytenhaltige Spalten getrennt. Conjunctiva und Episklera besonders oben von Rundzellen durchsetzt, stark vascularisirt.

Bakteriologischer Befund (Prof. Paltauf): In nach Gram gefärbten Schnitten finden sich an der basalen und peripheren Parthie des Infiltrates in Hohlräumen zwischen den Hornhautlamellen mit Gentianviolett gefärbte Haufen, die aus länglichen ovalen zumeist zu zwei gelagerten Cokken bestehen. Sie finden sich auch in complett entfärbten Schnitten, erscheinen jedoch verschieden intensiv gefärbt und ungleich dick, manchmal wie mit einer Kapsel versehen. Die Lagerung ist dieselbe wie im Fall 2, doch sind die Bakterien nach Form und Tingibilität verschieden; es könnte nach Form und Färbung Diplococcus lanceolatus sein.

4. Circa 15 Tage (?) bestehende Keratitis suppurativa mit Hypopyon. Glaukoma absolutum. Anatomisch: zum grössten Theil schon mit neugebildetem Bindegewebe oder Epithel bedeckter Substanzverlust, intensive eitrige Infiltration am unteren äusseren, wallartig aufgeworfenen Rande, zwei frische Perforationen des Grundes mit eitrig infiltrirten Wänden, zum Theil durch das neugebildete Epithel hindurch. Abhebung und Aufblätterung der M. Descemeti im weiteren Umkreise um die Perforationen, mit Eindringen eitriger Infiltration in die tiefsten Hornhautschichten (Fig. 5 und Fig. 6 auf Taf. XIX).

Hühnerfuss, Josef, 57 Jahre, aufgenommen auf die I. Augenklinik (Schnabel) in Wien am 15. III. 1897. Vor zwei Jahren wegen acuten Glaukomes hier iridektomirt, seit Neujahr 1897 zeitweilig Schmerzen im erblindeten Auge, seit 14 Tagen in besonderer Heftigkeit bestehend. Ungefähr im Centrum der

diffus rauchig getrübten Cornea ein circa 4 mm im Durchmesser haltender rundlicher Substanzverlust mit graulicher höckriger Basis, dessen Rand oben und oben aussen abgeglättet, unten und aussen steiler und auf circa $^1/_2$ mm Breite sichelförmig eitrig infiltrirt ist. Vordere Kammer sehr seicht, fast aufgehoben (Durchbruch der Hornhaut), oben innen Colobom nach Iridektomie. Irisatrophie. Enucleation 16. III., Härtung in Müller'scher Flüssigkeit.

Bei der Beschreibung der durch den vorderen Bulbusabschnitt in verticaler Richtung angelegten Schnittserie will ich mich sehr kurz fassen, vorzüglich auf die wichtigsten Veränderungen Rücksicht nehmen, und verweise im Uebrigen anf die beiden, der Mitte von der lateralen Hälfte des Snbstanzverlustes zugehörigen Zeichnungen.

Wie sich schon aus der klinischen Untersuchung ergeben hatte, ist der Substanzverlust an seinem medialen nnd oberen Rande abgeglättet, zum grossen Theil ausgefüllt von einem jungen kernreichen, da und dort noch nekrotische Schollen von Hornhautgewebe einschliessenden, aber gefässlosen Bindegewebe, welches an seiner Oberfläche mit neugebildetem sehr unregelmässigen Epithel bedeckt ist; eine Basalmembran als Trennung des Epithels und des darunterliegenden Bindegewebes existirt nicht. Dadnrch betrifft der Substanzverlust hier kanm ein Viertel der Hornhautdicke, obwohl nur etwa $^1/_8$ der normalen Hornhaut noch erhalten ist. Gegen den unteren inneren Rand verliert sich das neugebildete Bindegewebe, das neugebildete Epithel liegt direct dem hier frisch eitrig infiltrirten, oberflächlich noch nekrotische Schollen enthaltenden Hornhautgewebe an, um dann ziemlich scharf abgesetzt zu endigen. Zwischen dem Rande des Epithels und der die untere Begrenzung des Substanzverlustes bildenden scharf abgesetzten M. Bowmani drängt sich aufgequollenes Hornhautgewebe vor, welches auch noch die M. Bowmani etwas nach aussen aufbiegt. Unter diesem Randwulste findet sich, je weiter nach der Mitte des Substanzverlustes zu, um so dichtere und ausgebreitetere eitrige Infiltration der mittleren Hornhautschichten, etwa $^1/_4$ der Hornhautdicke betreffend. Ungefähr entsprechend der Mitte des ganzen Heerdes verschwindet der nekrotische Grenzwall, es ist der Rand wieder wie oben innen abgeglättet, von neugebildetem Epithel bedeckt, unter demselben aber dichte eitrige Infiltration der die Wand des Substanzverlustes bildenden Hornhaut (*o Ift u*, Fig. 5), welche dann in der lateralen Hälfte wieder abnimmt nnd schliesslich verschwindet, so

dass lateral unten die Wand des Substanzverlustes gereinigt, von einfach mit Epithel bekleideter Hornhaut, etwa die Hälfte der Hornhautdicke, gebildet ist (*m*, Fig. 6).

An der oberen Wand des Substanzverlustes beginnt gleichfalls schon vor der Grenze des medialsten und mittleren Drittels unter dem neugebildeten Epithel und Bindegewebe eitrige Infiltration, gegen die Mitte zu verliert sich das neugebildete Bindegewebe vollständig, nicht aber das Epithel, so dass hier dieses direct dem eitrig infiltrirten Hornhautgewebe aufliegt (*o Ift o*, Fig. 6).

Die Basis des Substanzverlustes ist oben innen, wie gesagt, von neugebildetem Bindegewebe gebildet; im medialsten Drittel, nahe der unteren, wallartig begrenzten Wand des Substanzverlustes, findet sich eine frische Perforation der Cornea, durch welche fibrinös eitriges Exsudat aus der vorderen Kammer vorragt, zum Theil noch von dem neugebildeten, aber zellig infiltrirten und degenerativ veränderten Epithel bedeckt. Die Wand dieser Perforation ist, (sowie bei der nachher zu beschreibenden lateralen Perforation), von eitrig infiltrirtem und einschmelzenden Gewebe gebildet.

An der lateralen Hälfte, nahe dem lateralen Rande des Substanzverlustes, findet sich eine zweite Perforation (*P*, Fig. 6), im Uebrigen gleichen Verhaltens, wie die erstgenannte mediale Perforation. Das grösste Interesse beansprucht das Verhalten der M. Descemeti und der tiefsten Hornhautschichten in der Umgebung der Perforationen. Die Membrana Descemeti ist in viel grösserem Umkreise, als die Fläche der Durchbruchsstellen der Cornea, aufgeblättert und an verschiedenen Stellen auch ausserhalb der letzteren defect; die angrenzenden tiefsten Hornhautschichten sind dicht eitrig infiltrirt, die Descemeti dadurch kammerwärts aufgebogen (*t Ift*, Fig. 5, ungefähr der Mitte zwischen beiden Perforationen entsprechend); so bildet die obere Wand beider, die laterale und untere Wand der lateralen Perforation (*t Ift*, Fig. 6) in den hinteren Partheien eine beträchtliche Schichte dicht eitrig infiltrirten Hornhautgewebes, welche in der Perforation selbst mit dem oberflächlichen Infiltrationsringe (*o Ift*, Fig. 5 und 6) zusammen trifft, im Uebrigen aber durch ungleich weniger infiltrirtes Hornhautgewebe von diesem getrennt ist.

Das Hornhautepithel ist überall unregelmässig gestaltet (glaukomatös), da und dort von Rundzellen durchsetzt. In den Randpartheien ist zwischen dasselbe und die Basalmembran neugebildetes Bindegewebe mit Gefässen in dünner Lage eingeschoben.

Die Nervenkanäle der M. Bowmani sind zahlreich sichtbar und weit.

Die Substantia propria corneae ist nirgends normal. In ihrer ganzen Ausdehnung sind in den äusseren (oberflächlichen) zwei Dritttheilen die Saftspalten erweitert und enthalten zahlreiche verschieden gefaltete Zellen: fixe Hornhautkörperchen, einkernige Rundzellen und Uebergänge beider, endlich polynucleäre Leukocyten. In der Nähe des Substanzverlustes nimmt der Kernreichthum beträchtlich zu und überwiegt immermehr die Zahl der polynucleären Leukocyten, welche bis an die Perforationsstelle heran fast überall gut erhalten, nur unmittelbar an diese angrenzend zusammengebacken, nekrotisirend sind. Je intensiver die Rundzelleninfiltration, um so deutlicher sind die Hornhautlamellen zerblättert, feinstkörnig getrübt oder besonders an der Grenze beider Perforationen (*Br*, Fig. 5) im Zustande leichter hyaliner Nekrose. An der anscheinend am frischesten und dichtesten infiltrirten oberen Randzone der lateralen Perforation finden sich in den tieferen Hornhautschichten, angrenzend an die dichtest eitrig infiltrirte Schichte, erweiterte Saftspalten mit feinstkörniger, bläulich gefärbter (in Haematoxylin) Masse erfüllt (*Z*, Fig. 6). Endlich finden sich noch in den Randparthieen der Cornea oberflächlich Ansammlungen wohl erhaltener toter Blutkörperchen. Die innersten Schichten der Hornhaut, circa das innerste Drittel, sind von den vorhergeschilderten Veränderungen, ausser unmittelbar in der Umgebung des Substanzverlustes, ungleich weniger betroffen.

Die Membrana Descemeti ist fast allenthalben des Endothels beraubt, wo es erhalten ist, in den Randparthieen, sind die Zellen unregelmässig geformt und färbbar und oft durch Eiterzellen von einander und von der Unterlage geschieden.

Die Innenfläche der Cornea ist besonders in der Umgebung der Perforationen unregelmässig gefaltet, die vordere Kammer sehr seicht, die Linse der Hornhaut in den centralen Parthieen fast zur Berührung genähert, in der Kammer fibrinös eitriges Exsudat mit Pigment, hyalin-ähnlichen Schollen und rothen Blutkörperchen.

Ligamentum pectinatum, Iris-Ciliarkörper sind sowie die vorderen Glaskörperparthieen mässig heerdweise von Eiterzellen durchsetzt. Das Pigmentblatt der Iris ist vielfach abgehoben durch fibrinös eitriges Exsudat, an manchen Stellen auch Zerfall der Pigmentzellen bemerkbar. Das Epithel der vorderen Linsen-

kapsel an ihrem vorderen Pole ist unregelmässig und zum Theil fehlend.

Conjunctiva und Episklera, sowie auch die Sklera selbst an den durchtretenden Gefässen ziemlich dicht mit Rundzellen infiltrirt.

Bakteriologischer Befund (Prof. Paltauf): Man findet einzelne spaltförmige Hohlräume an der Peripherie des Infiltrates, welches hier bereits die ganze Cornea durchsetzt, welche Spalträume mit einer feinkörnigen aber undeutlich körnigen, sich mit Fuchsin färbenden Masse ausgefüllt sind. Diese Masse färbt sich diffus bläulich bei der Gram'schen Färbung, wenn dieselbe nicht bis zur vollständigen Entfärbung durchgeführt ist, während sie sonst eine blasse Carminfärbung annehmen. Bei der sehr feinen Körnung, und da es nicht möglich ist, einzelne Granula scharf und deutlich auszunehmen, muss es fraglich bleiben, ob diese Massen als Zoogloea aufzufassen sind. Die Lagerung zwischen den Hornhautlamellen würde nicht widersprechen.

Das hauptsächlichste Interesse unter den in den vorher beschriebenen Fällen vorgefundenen Veränderungen beansprucht die in zwei derselben (2. 3.) beobachtete eitrige Infiltration der innersten Hornhautlagen am Grunde des durch Schmelzung des eitrig infiltrirten Gewebes entstandenen Substanzverlustes, von diesem durch vollständig infiltrationsfreies (Fall 2) oder nur an einer Stelle den Beginn eitriger Einschmelzung aufweisendes hyalin-nekrotisches Hornhautgewebe geschieden (Fall 3), mit Zerstörung der Membrana Descemeti. Der tief sitzende abscessähnliche Eiterheerd ist keine ganz unbekannte Erscheinung im anatomischen Bilde der Keratitis suppurativa des Thier- und Menschenauges. Leber[1]) hat schon darauf hingewiesen, dass bei Schimmelpilzkeratitis mitunter die M. Descemeti von der Hornhauthinterfläche durch eine zuweilen sehr dicke Schichte von Eiterkörperchen abgehoben ist; die erste Beschreibung einer abscessähnlichen Bildung an der Hinterfläche der Hornhaut entsprechend dem Geschwürsgrunde

[1]) Leber, Die Entstehung der Entzündung und die Wirkung der entzündungerregenden Schädlichkeiten. Leipzig 1891. S. 30.

am menschlichen Auge stammt von Verdese[1]), welcher auch gleichzeitig, wie ich schon hier bemerken will, die „Frühperforation" der Membrana Descemeti an dieser Stelle nachgewiesen hat.

Gleichen Befund in der Hornhaut, aber ohne Continuitätstrennung der M. Descemeti haben ferner Nuël[2]) und Uhthoff-Axenfeld[3]) beschrieben. Einen mit Verdese's Befund auch bezüglich der Frühperforation der M. Descemeti übereinstimmenden Fall hat Fuchs beobachtet und in seinem Lehrbuche[4]) eingehend geschildert. Auch aus der jüngsten Zeit stammt eine einschlägige Mittheilung, welche ich nach den Referaten im Archiv für Augenheilkunde und Hirschberg's Centralblatte wiedergebe: Green und Ewing[5]) untersuchten ein Auge, welches wegen eitriger Keratitis in Folge eines durch einen Orbitaltumor herbeigeführten Exophthalmus enucleirt wurde. Sie fanden eine Perforation der M. Descemeti, und das vor derselben in den tiefsten Hornhautschichten liegende eitrige Exsudat in directem Zusammenhange mit dem eitrigen Kammerinhalte. — Endlich hat Silvestri[6]) bei der septischen Impfkeratitis des Thierauges unter bestimmten Umständen (Impfung parallel der Hornhautoberfläche) das Auftreten eines eitrigen Infiltrates an der Hinterfläche der der

---

[1]) Verdese, Contribution à l'anatomie de l'Ulcus serpens de la cornée, Arch. d'Ophthalmologie VII, S. 526 (1887).

[2]) Nuël, Description anatomique d'un oeil atteint d'ulcère cornéenne avec hypopyon. Arch. d'Ophthalmologie XV. S. 327 (1895).

[3]) Uhthoff-Axenfeld, l. c.

[4]) Fuchs, Lehrbuch der Augenheilkunde. III. Aufl. S. 182 (1893).

[5]) Green and Ewing, Hypopyon Keratitis. Break in Descemetis membrane preceeding corneal perforation. Transactions of the americ. Ophthalm. Society. 1896. (Archiv f. Augenheilkunde. XXXV. Literaturberichte für das I. Quartal 1897. S. 45, und Hirschberg's Centralblatt. Suppl. 1896. S. 451).

[6]) Silvestri, Experimentelle Untersuchungen über septische Keratitis. v. Graefe's Arch. f. Ophthalm. XXXIII. 2. S. 220 (1891).

Impfstelle entsprechenden hyalin-nekrotischen Schichte der Hornhaut nachgewiesen; durch diese Eiteransammlung berste — durch Dehnung und histolytische Wirkung des Eiters — die M. Descemeti, die Eiterzellen gelangen dadurch aus der Hornhaut in die vordere Kammer. Die Descemetische Membran sehe hierbei besonders in der Nähe der Fissurstelle häufig verdünnt und verzehrt aus.

Alle genannten Autoren stimmen in der Deutung dieser tiefen abscessähnlichen Infiltration hinter dem die Basis des oberflächlichen Geschwüres bildenden nekrotischen Hornhautgewebe überein, indem sie annehmen, dass durch besondere Umstände, vielleicht als „hinterer Einwanderungsring" (Fuchs) zu deuten, die vom Hornhautrande zum Entzündungsheerde in der Hornhaut herein wandernden Leukocyten hinter der Geschwürsbasis durchwandernd an der M. Descemeti Halt machen und dort sich ansammeln. Auch in der Erklärung der Frühperforation der M. Descemeti nehmen die genannten Autoren, so weit sie dieselbe in ihren Fällen gefunden, denselben Standpunkt ein: die vor der M. Descemeti angesammelten Eiterzellen usuriren dieselbe, gelangen auf diese Weise, noch bevor eine Perforation des ganzen Geschwürsgrundes eingetreten, in die vordere Kammer und bilden oder vermehren wenigstens das Hypopyon. Für meine Fälle muss ich diese Hypothese als unzutreffend zurückweisen. Um dies zu begründen, und gleichzeitig auf die mir einzig möglich scheinende Erklärung der genannten Verhältnisse hin zu leiten, ist es nur nöthig, genauer auf das Verhalten der M. Descemeti an der Perforationsstelle zu achten, welches meines Erachtens allein schon genügt, um alle Zweifel zu beseitigen. Die Membrana Descemeti ist entsprechend dem Infiltrate an der Hornhauthinterfläche in mehrere Lamellen aufgeblättert, die einzelnen Lamellen sind gegen die vordere Kammer vorgedrängt, von einander

durch Exsudat geschieden und an verschiedenen Stellen perforirt, so dass das corneale Exsudat mit dem in der vorderen Kammer angesammelten in unmittelbarem Zusammenhange steht (Fall 2). Fall 3 lehrt uns dann das weitere Schicksal der aufgeblätterten Lamellen: hier fehlen die hintersten, der Kammer angrenzenden Lamellen in grösserem Umkreise, die vorderste, dem tiefen eitrigen Infiltrate der Cornea unmittelbar anliegende dagegen setzt sich eine Strecke über das letztere fort, um erst an dessen Kuppe vollständig durchlocht zu sein. Die Reste der aufgeblätterten, defecten innersten Lamellen sind am Schnitte als kammerwärts aufgebogene kurze Stümpfe zu sehen, zwischen welche einzelne Leukocyten vordringen. In gleicher Weise sehen wir auch an dem vorgeschrittensten Falle 4, bei dem schon Totalperforation eingetreten ist, in der Umgebung derselben Aufblätterung und Zerfall der M. Descemeti, der nicht von dem Hornhautdurchbruche abhängig sein kann, da er auch an verschiedenen Stellen in dessen Umgebung sich vorfindet[1]). Ganz besonders das Verhalten im Falle 3 muss die Ueberzeugung aufdrängen, dass nicht ein vor der M. Descemeti in der Hornhaut gelegener Eiterheerd die geschilderte Veränderung, die Frühperforation, herbeigeführt haben kann. Wäre dies der Fall, so müssten die dem Eiterheerde angrenzenden Lagen der M. Descemeti in grösserer Ausdehnung der Usur anheim gefallen sein, als die entfernteren, inneren Lagen. Das geschilderte anatomische Bild lässt, wie ich glaube, nur die eine Deutung zu: dass das wirksame Agens bei der Zerstörung

[1]) Ich möchte hier darauf hinweisen, dass unter jenen Autoren, welche Frühperforation der M. Descemeti beobachteten, Silvestri unregelmässige Verdünnung der letztern in der Nähe der Perforationsstelle beschrieben hat.

der M. Decemeti in der vorderen Kammer gelegen war, dass es von dort aus seine zerstörende Wirkung entfaltet hat.

Welcher Art dieses gewebslösende Agens ist, das die Aufblätterung und Zerstörung, die „Frühperforation" der M. Descemeti bewirkt, kann kaum in Frage kommen; es ist die verdauende, gewebsschmelzende Wirkung der Leukocyten, welche von Leber unzweifelhaft sicher nachgewiesen worden ist. Es würde zu weit führen, auf diesen Punkt näher einzugehen. Leber's einschlägige Untersuchungsresultate sind so sehr Gemeingut aller Aerzte geworden, dass ein Hinweis auf dieselben genügt. Dass dieser histolytischen Wirkung auch die M. Descemeti unterworfen ist, wurde gleichfalls schon von Leber ausgesprochen. Ich fusse daher nur auf allgemein bekannten Thatsachen, wenn ich den muthmaasslichen Verlauf und Entwicklungsgang der Frühperforation der M. Descemeti in meinen Fällen folgender Maassen darlege: Durch das Bestehen der eitrigen Hornhautentzündung kommt es (durch chemotaktische Wirkung der aus der Hornhaut in die Vorderkammer diffundirenden Bakterienproducte auf die Gefässe der Iris — Ciliarkörper — Ligam. pectinatum) zur Ansammlung von Eiterzellen in der vorderen Kammer. Diese schlagen sich zuerst (wie dies ja durch vielfache Untersuchungen nachgewiesen ist), in Form eines fibrinöseitrigen Gerinnsels an der Hinterfläche der Hornhaut entsprechend dem Entzündungsheerde nieder, das Endothel der Descemet'schen Membran unterliegt durch den Entzündungsprocess der Cornea degenerativen Veränderungen, schilfert ab und macht somit die Glashaut der Wirkung der Leukocyten in der vorderen Kammer direct zugänglich; die M. Descemeti wird nun zuerst an einer umschriebenen Stelle in ihrer innersten Schichte usurirt, durch die Enzymwirkung der Leukocyten in ihre Lamellen zer-

blättert[1]), durch die erste Usurstelle dringen dann die Leukocyten zwischen die einzelnen Lamellen vor, lösen sie immer mehr von einander los und zerstören sie schliesslich vollständig.

Es wird natürlich von verschiedenen Umständen abhängen, ob und wann die Frühperforation der M. Descemeti in Erscheinung tritt. Es ist vielleicht nicht blosser Zufall, — dem zuzuschreiben, dass gerade nur glaukomatöse Bulbi mit frischer Keratitis suppurativa häufiger zur anatomischen Untersuchung gelangen —, dass sie bei glaukomatösen Augen so relativ häufig (Fuchs' Fall, unter meinen drei frischen Fällen ohne Perforation des Geschwürsgrundes zweimal, also unter den bisher bekannten fünf Fällen von eitriger Keratitis mit Frühperforation der M. Descemeti dreimal bei Glaukoma absolutum) beobachtet wurde. Es trägt hierzu vielleicht die in glaukomatösen Augen gewiss vorhandene Herabsetzung des Stoffwechsels und daher auch der Widerstandskraft der Gewebe des Auges gegen schädigende Einflüsse bei. Dann dürfte wohl auch besonders das Auftreten einer Usur der M. Descemeti befördert

[1]) Schirmer hat auf Leber's Veranlassung Untersuchungen über Kapselstaar angestellt, und hierbei gefunden, dass die Linsenkapsel durch Trypsin in der Weise verdaut wird, dass sie zuerst in Lamellen gespalten wird. Schon vorher war Berger durch Maceration und Zerzupfen von Linsenkapseln zur Anschauung gekommen, dass die Kapsel aus Lamellen bestehe (Schirmer, Histologische und histochemische Untersuchungen über Kapselstaar etc., v. Graefe's Arch. f. Ophthalm. XXXV. 1. S. 220 (1889). Coccius konnte (Ueber die Neubildung von Glashäuten im Auge; zu Ritterich's 50jährigem Doctorjubiläum, Leipzig 1858, S. 16) die von Donders gesehene lamelläre Structur der M. Descemeti, die auch von Stellwag angegeben worden war, gleichfalls bestätigen. — Die M. Descemeti wird also auch durch pathologische Vorgänge im lebenden Auge in ihre Lamellen zerlegt; bei Verletzungen der Cornea dagegen begegnet man einer Lamellirung und Auffaserung der Rissenden der M. Descemeti nur äusserst selten.

und beschleunigt werden, wenn vor derselben, zwischen ihr und der Cornealhinterfläche, gleichfalls eine Ansammlung von Leukocyten stattgefunden hat, die gewebslösende Einwirkung der Leukocyten daher von beiden Seiten erfolgen kann.

Es lässt sich nun keineswegs ausschliessen, dass bei beträchtlicherer Eiteransammlung in der Cornea vor der M. Descemeti auch von da aus allein eine Frühperforation der letzteren eintreten könne. Für meine Fälle jedoch kann ich, wie schon wiederholt erwähnt, diese Genese wegen des eigenthümlichen Verhaltens der M. Descemeti an der Perforationsstelle unmöglich annehmen; und auch aus anderen Gründen halte ich dies für sehr unwahrscheinlich. Zuerst die Keimfreiheit des Hypopyons. Bei der relativ grossen Häufigkeit der Frühperforation der Descemet'schen Membran (am menschlichen Auge und bei Impfkeratitis des Thierauges) müsste, sobald dieselbe von der Cornea aus in die vordere Kammer erfolgt, wodurch natürlich Eiter aus der Cornea in die vordere Kammer gelangen würde, entsprechend häufig auch ein Verschleppen, eine Einwanderung der entzündungerregenden Mikroorganismen aus der Cornea in die Vorderkammer stattfinden. Durch zahlreiche und exacte Untersuchungen ist es aber festgestellt, dass das Hypopyon in allen Stadien der eitrigen Keratitis, so lange noch nicht Totalperforation der Hornhaut eingetreten ist, frei von Mikroorganismen ist. Dieses Moment allein muss den letztgenannten Entstehungsmodus der Frühperforation der M. Descemeti höchst unwahrscheinlich erscheinen lassen. Es ist aber noch ein weiterer Umstand hierfür in Betracht zu ziehen. Dass die Leukocytenwanderung bei der Entzündung nach bestimmten Gesetzen erfolgt, ist unbestreitbar, und es ist das hervorragende Verdienst Leber's, diese Gesetze aufgefunden und zweifellos bewiesen zu haben. Die Wanderung der Leukocyten ist ein zweckmässiger Vorgang, das Heilungsbestreben der Natur documentirend. Durch die vom Pilzheerde in der

Cornea nach allen Seiten diffundirenden Bakterienproducte werden sie zum Pilzheerd angelockt, schliessen denselben resp. das von ihm nekrotisirte Gewebsstück ein und bringen es zur Einschmelzung und Abstossung. Und sobald wir diesen Vorgang als die Heilung einleitend, als zweckmässig erkannt haben, muss uns die Annahme eines Vordringens des Eiters aus der Cornea in die vordere Kammer unwahrscheinlich, widersinnig erscheinen; die Leukocyten wandern zum Entzündungsheerd, nicht von ihm weg. Die Einschmelzung, welche sie bewirken, erfolgt in der Richtung des geringsten Widerstandes, und es ist bei der bekannten Widerstandsfähigkeit der Glashäute, deren Trümmer man noch nach Jahren in organisirtem Exsudat unverändert vorfinden kann, höchst unglaubwürdig, dass die M. Descemeti der histolytischen Wirkung der Leukocyten einen geringeren Widerstand entgegensetzen sollte, als das von Spalträumen durchsetzte nekrotische Hornhautgewebe des Geschwürsgrundes. Wenn also eine bedeutendere Eiteransammlung vor der M. Descemeti im Geschwürsgrunde erfolgt — und dass sie mitunter erfolgt, daran ist ja nicht zu zweifeln — so ist es viel wahrscheinlicher, dass sie zur Zerstörung des Geschwürsgrundes, nicht der M. Descemeti, also zum Durchbruch nach aussen, nicht nach innen führt.

Durchaus den genannten Gesetzen folgend wäre der Verlauf der Ereignisse nach dem von mir angenommenen Entstehungsmodus der Frühperforation der M. Descemeti. Die Leukocyten werden aus den Gefässen des Augeninneren in die vordere Kammer zur Cornea herangelockt, schlagen sich entsprechend dem Entzündungsheerde an deren Hinterfläche nieder, schliessen den cornealen Heerd von hinten her gegen das Augeninnere ab, usuriren die M. Descemeti und führen so schliesslich zur Selbstheilung des Processes, zur Perforation, zur Entleerung des in der vorderen Kammer angesammelten Eiters

nach aussen. Ja ich gehe noch einen Schritt weiter. Meines Erachtens geht die in meinen und den analogen Fällen beobachtete abscessähnliche Infiltration der hintersten Hornhautschichten, wie ich es schon angedeutet habe, nicht der Perforation der M. Descemeti voraus, sondern folgt ihr nach. Durch die Lücken in der M. Descemeti dringen Leukocyten aus der vorderen Kammer in die Hornhaut ein, bilden eine (auch nach der Herkunft des Eiters so zu nennende) hintere Einwanderungszone, welche den cornealen Entzündungsheerd gegen die vordere Kammer abschliesst und von hinten her die Einschmelzung und Abstossung des nekrotischen Geschwürsgrundes einleitet und befördert. Wenn also auch vor der Frühperforation der M. Descemeti schon eine Leukocytenansammlung zwischen dieser und der Cornea bestanden hatte, so wird sie jedenfalls erst nach der Perforation der M. Descemeti von der Kammer aus wesentlich vermehrt. Es ist hier noch ein Moment anzuführen, welches ausserordentlich für diese Entstehung des tiefen Infiltrationsheerdes spricht. Derselbe ist in einem meiner Fälle (2) an der Cornea allseits von hyalin nekrotischem Gewebe abgegrenzt, welches keinerlei färbbare Kerne enthält; wären die den hinteren Eiterheerd bildenden Zellen vom Hornhautrande her eingewandert, so müsste ihr Weg gerade so zu verfolgen sein, wie dies bei dem oberflächlichen Eiterheerde der Fall ist. Auch im Falle 3 erscheinen die tieferen Hornhautschichten allseitig weniger von Leukocyten durchsetzt, als die oberflächlichen.

Dieser nunmehr, wie ich glaube, nachgewiesene Entstehungsmodus von Hornhautinfiltration und -perforation bei Keratitis suppurativa steht mit den klinischen Erfahrungen nicht im Widerspruche. Schon lange, bevor ich hieran überhaupt gedacht hatte, war mir aufgefallen, dass so häufig in schweren Fällen von Keratitis suppurativa

bei der Punktion des Hypopyon (mit der Lanze durch den unteren Hornhautrand) nur ein Theil des eitrigen Inhaltes der vorderen Kammer sich entleert, an der Hinterfläche der Hornhaut ein derber, zäher Pfropf haften bleibt, der nur mühsam mit der Pincette von der Hornhaut losgerissen werden kann; oft gewährt es hierbei den Eindruck, als ob man den Exsudatklumpen aus einer Tasche an der Hinterfläche der Hornhaut herausziehe, welch' letztere dann gegenüber der vorherbeobachteten Tiefe des oberflächlichen Substanzverlustes auffallend verdünnt erscheint. Dann ist bemerkenswerth, dass bei Keratitis suppurativa, im Gegensatze zur Geschwürsbildung aus anderen Ursachen, relativ selten im Substanzverluste eine Vorbauchung des verdünnten Grundes (Descemetokele) zu beobachten ist; dagegen erfolgte oft wider alles Erwarten, obwohl der Substanzverlust noch sehr wenig weit in die Tiefe vorgeschritten schien, ganz überraschend schnell ein Durchbruch der Cornea, dessen Eintritt bei vorher intacter M. Descemeti nicht gut verständlich wäre.

Die Frühperforation der M. Descemeti mit nachfolgender eitriger Infiltration und Einschmelzung der Cornea von der Kammer aus halte ich natürlich nicht für das ausschliessliche oder für ein constantes Vorkommniss bei der Keratitis suppurativa; es scheint mir nur ein häufiges Ereigniss zu sein, neben welchem der bisher allein bekannte Ablauf der Keratitis suppurativa — Verdünnung der Cornea bei fortschreitender eitriger Infiltration durch Einschmelzen der Cornea von aussen her, Vorbauchung der nekrotischen Gewebsreste an der Basis des Substanzverlustes mit schliesslicher Zerreissung derselben durch den Druck des Kammerwassers — vielleicht ebenso häufig vorkommen dürfte; es findet sich ja auch unter meinen vier Fällen ein derartiger, dem bisher bekannten Typus der Keratitis suppurativa entsprechender Fall. Dass aber neben diesem Typus der von mir aufgestellte und geschilderte am

menschlichen Auge nicht als seltene Ausnahme zu bezeichnen ist, ergiebt sich, abgesehen von den klinischen Thatsachen, wohl am besten daraus, dass er unter der kleinen Zahl bisher anatomisch untersuchter menschlicher Augen mit Keratitis suppurativa einen so hohen Procentsatz bildet.

Im Uebrigen kann ich mich äussert kurz fassen, insbesondere mit Rücksicht auf Uhthoff-Axenfeld's Untersuchungen, mit denen meine Befunde im Allgemeinen übereinstimmen, soweit nicht durch das frische Stadium einiger meiner Fälle Unterschiede bedingt sind. An jenem Randtheile, an welchem der Process progressiv ist, klinisch kenntlich durch die breite Infiltrationssichel, ist der Substanzverlust von aufgequollenem, wallartig die scharf abgesetzte M. Bowmani überragenden Hornhautgewebe gebildet, die Hornhautlamellen sind hier aufgefasert, aufgequollen, mangelhaft in Eosin färbbar, die fixen Hornhautzellen sind nur da und dort durch ihre, aber gleichfalls hydropisch aufgeschwollenen mangelhaft färbbaren Kerne erkennbar. Gegen die peripher angrenzende Hornhaut setzt sich diese Parthie nicht scharf ab, erstere ist in der Nachbarschaft recht dicht von Leukocyten durchsetzt. Unter diesen Grenzwall schiebt sich vom Grunde des Substanzverlustes eine intensive eitrige Infiltrationszone in die mittleren Hornhautschichten ein, taschenförmig den oberflächlich erhaltenen Randtheil unterminirend. Sowie klinisch, ist auch anatomisch die periphere Begrenzung dieser sichelförmigen, oder, wie in Fall 1, ringförmigen Infiltrationszone nicht scharf markirt, sondern es lässt sich die Einwanderung der Leukocyten vom Hornhautrande her in Form feiner Strassen, den natürlichen Lymphwegen der Cornea folgend, bis zum dichten Eiterheerde hin verfolgen, in dessen Nachbarschaft die Dichte der Rundzellenanhäufung wesentlich zunimmt. Wie dies schon Uhthoff-Axenfeld angegeben, fehlt in dem Bilde der menschlichen Keratitis suppurativa der

Leber'sche periphere Einwanderungsring, ein Umstand, der, wie die genannten Autoren angegeben haben, wohl auf Rechnung der im Vergleiche mit der Impfkeratitis viel geringeren und langsamer erfolgenden Pilzwucherung zu setzen sein dürfte. Gleichfalls der Angabe Uhthoff-Axenfeld's entsprechend fand ich auch in der Infiltrationszone selbst oder dieser nach hinten unmittelbar angrenzend die infectionserregenden Mikroorganismen in dichten Haufen in spindelförmig erweiterten Saftspalten der Cornea. Für die Einwanderung der Leukocyten aus dem Bindehautsacke in die Cornea habe ich keine beweisenden Befunde aufgefunden. — An den Stellen der dichtesten eitrigen Infiltration kommt es dann zu gewöhnlicher eitriger Einschmelzung, die Leukocyten sind zu einer form- und structurlosen, diffus in Haematoxylin gefärbten Masse zusammengebacken; ob in dem eitrig infiltrirten Gewebe auch Fibrin sich vorfindet, vermag ich, vielleicht in Folge der angewendeten Härtung in Müller'scher Flüssigkeit, nicht zu entscheiden; sicher nachweisen konnte ich Fibrin nur in dem tiefen abscessähnlichen Heerde.

Aus dem Gesagten ergiebt sich also, dass die klinisch den progressiven Theil des Geschwüres markirende graugelbe Infiltrationssichel (oder Ring) durch oberflächliche hydropische Nekrose und tiefere eitrige Infiltration erzeugt ist.

Dort wo der Substanzverlust schon gereinigt ist — und dies ist er auch in den frischen Fällen immer frühzeitig in grosser Ausdehnung — ist der Rand abgeglättet, die den Grund des Substanzverlustes bildenden Hornhautlagen sind zum Theil im Zustande hyaliner oder hyalinähnlicher Nekrose; die Lamellen erscheinen starrer, glasig, in Eosin dunkler gefärbt, ihre Saftspalten unregelmässig erweitert, aber ohne Inhalt, die fixen Hornhautkörperchen sind spurlos verschwunden. An den Uebergängen gegen das nicht nekrotische Gewebe finden sich zuerst wie platt gedrückte, dunkle Kerne, dann besser erhaltene und pro-

liferirte Hornhautkörperchen sowie Leukocyten. Eine Abgrenzung der nekrotischen Zone gegen das peripher angrenzende erhaltene Hornhautgewebe durch eitrige Infiltration findet sich nirgends, im Gegentheil, meist ist das innerste Drittel der Hornhautdicke auffallend leukocytenarm im Vergleiche mit den oberflächlicheren Parthieen, besonders in dem der Progression entsprechenden Theile der Cornea. Die im Grunde des Substanzverlustes frei liegende Schichte ist wieder leicht hydropisch aussehend, was wohl so wie zum Theil wenigstens die Veränderung der Wand des Substanzverlustes am progressiven Rande auf Maceration durch das Bindehautsecret resp. die Thränen zurück zu führen sein dürfte. Sehr frühzeitig schon tritt Regeneration des Epithels der Cornea ein, so dass es dann geschehen kann, dass durch das Fortschreiten des Infiltrationsprocesses die schon mit Epithel bekleidete Parthie zur Perforation gebracht wird (Fall 4). Auch das Hornhautgewebe selbst nimmt an der Proliferation frühzeitig Theil, und es kann daher im Grunde des Substanzverlustes eine ansehnliche Schichte neugebildeten Bindegewebes entstanden, also der Substanzverlust zum Theil ausgefüllt sein, bevor die Blutgefässe vom Hornhautrande bis dahin vorgedrungen sind.

Das übrige Augeninnere ist in allen meinen Fällen von Keratitis suppurativa mehr oder weniger intensiv in Mitleidenschaft gezogen; hierin stimmen dieselben gleichfalls mit den Angaben Uhthoff-Axenfeld überein. Es scheint sich hier analog zu verhalten, wie bei anscheinend nur auf die vordersten Theile der Uvea beschränkten Entzündungen, Iritis oder Iridocyclitis, bei denen Schnabel[1]) nahezu constant entzündliche Veränderung der Netzhaut, am allerhäufigsten unter dem Bilde der Retinitis diffusa beobachtete. Natürlich finden sich die hochgradigsten Veränderungen im vorderen Bulbusabschnitte, die Gefässe da-

[1]) Schnabel, Die Begleite- und Folgekrankheiten der Iritis. Knapp's Arch. f. Augen- und Ohrenheilk. V. S. 101 (1876).

selbst sind von Leukocytenheerden umgeben, das Gewebe selbst spärlicher davon durchsetzt.

Eine sehr interessante Anomalie, die zuerst von Nuël beschrieben wurde (l. c.), finden wir in allen Fällen an der Irishinterfläche. Das Pigmentblatt ist von seiner Unterlage glatt abgehoben in Form flacher Blasen, welche Fibrin oder geronnene Eiweissmasse mit spärlichen Leukocyten enthalten; manchmal sind die Epithelzellen auch degenerativ verändert, aufgequollen, pigmentärmer und von blasigen Lücken durchsetzt (hydropische Degeneration). Diese Veränderung, welche eine gewisse Aehnlichkeit mit den bei Diabetes vorkommenden Anomalieen des Pigmentblattes besitzt, findet sich ziemlich gleichmässig an der ganzen Hinterfläche der Iris auch in Fällen, bei denen durch ein grosses Colobom freie Communication zwischen Hinter- und Vorderkammer besteht; sie hat also gewiss nichts mit der hypothetischen Durchquerung der Iriswurzel durch den Strom des Kammerwassers zu thun.

Der Glaskörper ist im vordersten Theile von Leukocyten durchsetzt, ebenso wie auch die Hinterkammer. Bis in die hintersten Parthieen des Glaskörpers finden sich Leukocyten, ebenso frische Ansammlungen solcher an den Gefässen der Netzhaut und des Sehnerven.

Ich weiss nicht, ob ich mir schliesslich noch erlauben darf, aus der für mich keineswegs mehr hypothetischen, aber sonst keineswegs noch anerkannten besonderen Art der Perforation des Geschwürsgrundes praktische Schlussfolgerungen abzuleiten. Der einfachen Eröffnung der vorderen Kammer, sowie der Iridektomie, deren wirksames Moment wohl gleichfalls nur in der Eröffnung der Vorderkammer beruhen dürfte, wurde und wird bei eitriger Keratitis ein sehr günstiger Einfluss auf den Verlauf des Hornhautprocesses zugeschrieben. Ich glaube mit Recht. Die Erklärung

dieser günstigen Wirkung ist naheliegend. Wenn der, zwar als Einleitung des Heilungsvorganges, in der vorderen Kammer angesammelte Eiter zur Frühperforation der M. Descemeti, zur eitrigen Infiltration und Einschmelzung der noch erhaltenen Hornhautlamellen des Geschwürsgrundes führt, muss die frühzeitige Entleerung des Eiters, mit der gleichseitig natürlich auch die in die vordere Kammer diffundirten, immer neue Leukocytenmassen anlockenden Bakterienproducte entleert werden, von sehr günstigem Einflusse auf die Keratitis sein. Natürlich wirkt die Punktion der vorderen Kammer auch noch in anderer Weise günstig auf dieselbe ein. Die Hornhaut wird vorübergehend entspannt, daher eine lebhafte Saftströmung in ihr eingeleitet; das mit Exsudat, Zerfallsproducten u. s. w. geschwängerte Kammerwasser wird entleert und durch die Neusecretion von Kammerwasser eine wesentliche Steigerung des Stoffwechsels erzeugt, dasselbe überdies auch durch die mit der Entspannung des Auges eintretende Hyperaemie bewirkt. Jedenfalls muss aber die erst angeführte Begründung allein schon die Punction der vorderen Kammer bei Keratitis mit Hypopyon (mit der natürlich zweckmässig die Cauterisation des progressiven Randtheiles des Geschwüres verbunden wird) als äusserst wünschenswerth oder nothwendig erscheinen lassen.

Erklärung der Abbildung auf Taf. XIX, Fig. 1—6.

Es sind sämmtliche Figuren mit Zeiss'schem Zeichenprisma, das Zeichenpapier in der Höhe des Objecttisches des Mikroskopes, etwas gegen denselben geneigt, nach Haematoxylin-Eosinpräparaten gezeichnet. *Ep* = Epithel der Cornea, *B* = Membrana Bowmani, *C* = Cornealparenchym, *D* = Membrana Descemeti, *v K* = vordere Kammer, *L* = Linse, *L K* = Linsenkapsel, *W* = nekrotisch aufgequollener Randwulst, *Ift* = eitrige Infiltration (*o Ift* = oberflächliche, *t Ift* = tief liegende eitrige Infiltration), *o Ne* und *t Ne* = oberflächliche und tief liegende Nekrose. Die anderen Bezeichnungen im Texte.

Fig. 1 auf Taf. XIX, Fall 1 (Singer, S. 402). Horizontaler Meridionalschnitt ungefähr entsprechend der Mitte des Substanzverlustes. Reichert Objectiv 2, Ocular I.

Fig. 2 auf Taf. XIX, Fall 2, (Friedmann, S. 404). Horizontalschnitt nahe dem unteren Rande des Geschwüres, entsprechend dessen progressivem Theile. „Frühperforation" der Membrana Descemeti. Objectiv 2, Ocular. I.

Fig. 3 auf Taf. XIX, Fall 3 (Jelinek, S. 409). Verticaler Meridionalschnitt durch die Mitte des Substanzverlustes; abscessähnliche Infiltration der innersten Hornhautlagen mit „Frühperforation" der Membrana Descemeti.

Fig. 4 auf Taf. XIX. Derselbe Schnitt, unterer Rand der Perforation der Membrana Descemeti. Objectiv 5. Ocular. I.

Fig. 5 auf Taf. XIX, Fall 4 (Hühnerfuss, S. 413). Verticalschnitt nahe der Mitte des Substanzverlustes, zwischen beiden Perforationen der Cornea. Objectiv 2, Ocular. I.

Fig. 6 auf Taf. XIX, Fall 4. Verticalschnitt durch die laterale Perforation der Cornea. Objectiv 3, Ocular. I.

Aus zeichnerischen Gründen habe ich die Membrana Bowmani und Membrana Descemeti dunkel gezeichnet; nur in Fig. 4 und 6 sind sie in der dem Haematoxylin-Eosinpräparat zukommenden Helligkeit gehalten.

Ueber die Ursprungsstätte und die Pigmentirung der Chorioidealsarkome.

Von

Dr. F. Schieck,

Assistenzarzt.

Hierzu Tafel XX—XXI, Figur 1—9.

Aus dem Laboratorium der Kgl. Universitäts-Augenklinik zu Halle a. S.

Die Frage, in welcher Schichte der Aderhaut sarkomatöse Neubildungen ihren Ursprung nehmen, und wie die Differenzen in dem Grade der Pigmentirung der Tumoren zu erklären sind, ist schon wiederholt Gegenstand eingehender Untersuchungen gewesen. Bei der Zusammensetzung der Chorioidea aus normaler Weise mehr oder weniger pigmentirten tiefen Schichten und der stets unpigmentirten inneren Capillarschichte erscheint es verständlich, dass in den ersten Abhandlungen über das Thema dem naheliegenden Gedanken Ausdruck gegeben wird, dass die Leukosarkome die Choriocapillaris, die Melanosarkome die tiefen Schichten in der Mehrzahl der Fälle zu befallen pflegen. Auf diesem Standpunkte steht z. B. Brière[1]), der in seiner 1873 erschienenen These ausgiebigere Betrachtungen über das Capitel anstellt. Leider giebt uns derselbe für seine Behauptungen nur ganz unvollkommene

---

[1]) Léon Brière, Étude clinique et anatomique sur le Sarcome de la chorioïde et sur la melanose intraoculaire. Thèse de Paris 1873.

pathologisch-anatomische Belege, und wir sind daher darauf angewiesen, dieselben so, wie sie sind, hinzunehmen. Nach ihm soll man noch in späteren Stadien an dem Pigmentgehalte der Geschwulst sehen können, ob dieselbe der pigmentirten oder unpigmentirten Lage der Aderhaut ihren Ursprung verdankt, allerdings mit der Einschränkung, dass primär der Choriocapillaris angehörende Neubildungen durch secundäres Uebergreifen auf die Haller'schen Schichten ihren leukosarkomatösen Charakter im weiteren Verlaufe ihrer Entwicklung einbüssen können. Nicht soweit geht Knapp[1]), welcher nur auf die Möglichkeit aufmerksam macht, dass auch die Choriocapillaris die Matrix für Sarkome abgeben kann, und den Tumoren in diesem Falle neben einem grösseren Gefässgehalte und lockerem Gefüge auch Pigmentarmuth als charakteristische Eigenschaften beilegt. Die Frage, ob ein Leukosarkom später pigmentirt werden könne, lässt der betreffende Autor mangels pathologisch-anatomischer Belege dafür offen, betont jedoch, dass neben den wuchernden physiologischen Pigmentzellen auch andersartige meist mit der Blutbahn zusammenhängende grosse Pigmentklumpen vorkommen, die er als metamorphosirten Blutfarbstoff anspricht. Dem gegenüber stellt sich Fuchs[2]), in seiner 1882 erschienenen das ganze Thema erschöpfenden Monographie auf den Standpunkt, dass fast alle Sarkome der Chorioidea, seien sie nun gefärbt oder weiss, aus den tiefen Schichten ihren Ursprung nehmen. Da fast sämmtliche Autoren nach ihm sich seiner Beweisführung anschliessen, sei es mir gestattet, dieselbe hier ausführlicher wiederzugeben. Nach Fuchs geben die unpigmentirten Adventitialzellen der Gefässe der tiefen Schichten den ersten Anstoss zur Geschwulstbildung. Unter dem Einflusse der krankhaften Wucherung dieser gerathen als-

[1]) H. Knapp, Die intraocularen Geschwülste. Karlsruhe 1868.
[2]) E. Fuchs, Das Sarkom des Uvealtractus. Wien 1882.

bald alle physiologischen Gewebselemente in der Nachbarschaft gleichfalls in Proliferation, mithin auch die pigmentirten Stromazellen der Umgebung, von deren quantitativer Betheiligung an dem Processe in erster Linie die quantitativen Differenzen der Pigmentation der ganzen Geschwulst abhängen. So entstehen die ungefärbten Sarkome dadurch, dass diese — secundäre — Betheiligung der gefärbten Stromazellen entweder ganz ausbleibt oder nach kurzem Anlaufe wieder verschwindet. Erst später wird durch das Weiterwachsen der Neubildung auch die Choriocapillaris in Mitleidenschaft gezogen, welche zur Proliferation der ihr zukommenden ungefärbten Elemente angeregt wird und daher in den ersten Stadien ihrer Mitbetheiligung weisses Tumorgewebe erzeugt, eine Erscheinung, die jedoch dadurch bald verloren geht, dass die benachbarten Abkömmlinge der pigmentirten Zellen durch eine Art Infection die Fähigkeit Pigment aufzunehmen auf ihre ungefärbten Schwesterzellen übertragen können. Als Beweise dafür, dass die äusseren Schichten ausschliesslich die Matrix für die ersten Anfänge der Sarkomentwicklung bilden, werden die Thatsachen angeführt, dass man einmal die jüngsten Knoten in der Regel von der wenig veränderten Choriocapillaris und der homogenen Membran überzogen findet und dass man andererseits auch bei weiter vorgeschrittenen Fällen an den Randparthieen des Tumors beobachten kann, wie dieselben von der intacten Choriocapillaris und Glasmembran bekleidet werden.

Speciell über die Herkunft des Pigmentes stellten weiterhin Vossius[1]) und später unter seiner Anleitung Maschke[2]) mikrochemische Untersuchungen an, die zu

[1]) Vossius, Mikrochemische Untersuchungen über den Ursprung des Pigmentes in den melanotischen Tumoren des Auges. v. Graefe's Arch. f. Ophthalm. XXXI. 2. 161.

[2]) M. Maschke, Ein Beitrag zur Lehre vom Aderhautsarkom. Inaug.-Diss. Königsberg 1887.

dem Ergebnisse führten, dass es sich in den Chorioidealsarkomen um zweierlei Arten von Pigment handelt, nämlich erstens um Proliferationsproducte der physiologischen Pigmentzellen und zweitens um grosse kernlose Pigmentschollen, die man fast stets an Stellen findet, wo das Blut theils in Haemorrhagieen, theils in Bluträumen mit dem Tumorgewebe in ausgiebige Berührung kommt. Da die letztere Form des Farbstoffs sich mit den bekannten Eisenreactionen färben lässt, wird von den Autoren angenommen, dass die Zellen aus dem Blute stammen und metamorphosirten Blutfarbstoff enthalten. Bezüglich der Entwicklungsstätte der Tumoren folgen Vossius und Maschke der Ansicht von Fuchs.

Entgegen dieser dualistischen Auffassung von der Genese des Pigmentes leitet Ribbert[1]) alle überhaupt in den Chorioidealsarkomen vorkommenden Zellformen von einer einzigen Zellgattung ab, indem er sowohl die unpigmentirten Spindelzellen wie die grossen Pigmentklumpen für Abkömmlinge der physiologischen Pigmentzelle erklärt. Zwischen allen Zellformen in den Melanosarkomen des Auges wie der Haut glaubt Ribbert Uebergänge zu finden und zwar so, dass die unpigmentirten Spindelzellen einen unausgebildeten gewissermaassen Jugendzustand der verästelten physiologischen Pigmentzellen darstellen, während die runden, grossen, gefärbten Klumpen Contractionszustände derselben repräsentiren. Es würde damit also eine neue einheitliche Sarkomart, ähnlich wie das Osteosarkom, geschaffen sein und der Ausdruck „pigmentirtes Spindel- oder Rundzellensarkom“ in Wegfall kommen.

Wie wir soeben gesehen haben, ist demnach die in dem Thema angeregte Frage noch keinesfalls abgeschlossen, und eine weitere Verfolgung derselben geboten. Die nach-

---

[1]) Ribbert, Ueber das Melanosarkom. Ziegler's Beiträge. Bd XXI. 471.

folgenden Beschreibungen einer Anzahl pathologisch-anatomisch genau untersuchter Fälle dürften daher einer Berechtigung nicht entbehren, zumal einige derselben in verschiedener Hinsicht Interesse gewähren.

Es sei mir zunächst gestattet, die von mir bearbeiteten Tumoren in kurzen Zügen zu schildern, indem ich mich dabei jedes klinischen Commentars enthalte, da die betreffenden Fälle nach dieser Hinsicht anderwärts Verwendung finden sollen.

Meinem hochverehrten Chef, Herrn Geheimrath von Hippel, möchte ich auch an dieser Stelle für die gütige Ueberlassung des Materials und das rege Interesse, welches er mir bei der Abfassung dieser Arbeit stets zu Theil werden liess, meinen ergebensten Dank sagen.

I.

Flacher im hinteren Bulbusabschnitte entspringender Tumor, der die Glaslamelle vor sich her wölbt, ohne dieselbe zu zerstören.

Schon bei ganz schwacher Vergrösserung fällt an der Neubildung eine heller gefärbte an der inneren Oberfläche derselben liegende Zone auf, die sich scharf gegen die mit den üblichen Tingirungsmitteln intensiv färbbare Peripherie abgrenzt. Wie aus Fig. 1 ersichtlich, wird die hellere Färbung der innen gelegenen Parthie dadurch bedingt, dass ihr Gehalt an Zellen, gegenüber dem der peripheren Geschwulstgebiete bedeutend zurücktritt, und dass sie eine deutlich angiosarkomatöse Zeichnung zu Tage treten lässt, die wir an der Basis des Tumors vermissen. Betrachtet man die Präparate bei stärkerer Vergrösserung, so stellt sich heraus, dass wir es mit einem der Hauptsache nach ungefärbten Spindelzellensarkom zu thun haben, dessen Structur allerdings keineswegs eine homogene zu nennen ist. In der hellen Zone liegen die Spindelzellen in übersichtlichen Bündeln radiär neben einander gestellt um Gefässe herum, welche grösstentheils noch eine endotheliale Auskleidung und reichliche Füllung mit unverändertem Blute aufweisen, so dass man diesen Theil des Tumors in zierliche Zellgruppen auflösen kann, denen stets ein mehr oder weniger gut erhaltenes Gefäss als Centrum dient. Die genannte Parthie ist nahezu gänzlich pigmentfrei. Nur an

einigen Präparaten gelingt es innerhalb der typisch angiosarkomatösen Sarkommasse ganz vereinzelte Pigmentzellen aufzufinden, welche sich allerdings von den physiologischen Pigmentzellen der Chorioidea in mehreren Punkten unterscheiden.

In erster Linie fällt betreffs des Fundortes dieser Zellen auf, dass dieselben nur im Inneren von blutführenden Räumen oder in deren nächster Umgebung anzutreffen sind. Sodann entbehren dieselben der Verästelungen nnd bieten die Form von runden Kugeln dar, in denen grobkörniges braungelbes bis schwärzliches glänzendes Pigment abgelagert ist, welches sich mit der Perls'schen Eisenreaction behandelt in der Mehrzahl der Fälle intensiv bläut. Endlich übertreffen die geschilderten Pigmentkugeln die physiologischen gefärbten Elemente der Chorioidea um ein Beträchtliches.

Auf diese angiosarkomatöse Zone folgt nun weiter nach der Peripherie hin eine die Basis und die Abdachungszellen des Tumors einnehmende Schichte, in der von einem Aufbau der Spindelzellen um die Gefässlumina herum kaum die Rede sein kann. Die Spindelzellen liegen hier dicht an einander gedrängt in unregelmässig verlaufenden Zügen angeordnet, zwischen denen man nur noch hier und da Andeutungen von degenerirten Gefässen nachweisen kann. Hier begegnen wir auch zuerst den physiologischen verästelten Pigmentzellen, die nach der Sklera nnd der normalen Chorioidea zn an Menge zunehmen, so dass wir zu beiden Seiten der Neubildung einen Keil gewucherter physiologischer Pigmentzellen vor uns haben, der continuirlich in die tiefen Schichten der Chorioidea übergeht. Wie alle physiologischen Pigmentzellen geben auch diese im Gegensatz zu den oben erwähnten Kugeln keine Eisenreaction.

Es erübrigt noch das Verhalten der Choriocapillaris nnd der Glaslamelle zu schildern. Um diese Gebilde möglichst gut zur Anschauung bringen zu können, habe ich mich wie in diesem so auch in den folgenden Fällen mit Erfolg der van Gieson'schen Methode bedient. Das bei derselben zur Verwendung gelangende Säurefuchsin tingirt nämlich die Glaslamelle wie die Choriocapillaris (letztere wegen ihres Reichthums an Bindegewebe und relativer Armuth an Zellen) in Gestalt eines die Innenfläche der Chorioidea bedeckenden rothen Bandes und gewährt daher einen contrastreichen Gegensatz zu den mittleren und tiefen zellreichen Schichten der Aderhant. An unserem vorliegenden Präparate nun sehen wir, wie dieses rothe Band die Abdachungsstellen des Tumors von beiden Seiten her continuirlich über-

kleidet ohne an dem Aufban desselben Antheil zu nehmen, eine Erscheinung, welche sich ändert, so bald die den Tumor bedeckenden Membranen ins Bereich der schwächer gefärbten Parthie an der inneren Oberfläche der Neubildung kommen. Die Veränderung in dem Verhalten der Choriocapillaris wird am ausgesprochensten auf dem Gipfel der Geschwulst, wo wir einen ziemlich ausgedehnten Bezirk vor uns haben, in welchem dies rothe Band sich in eine grosse Anzahl feiner Ausläufer auflöst, welche sich zwischen die Spindelzellen bis zu einer beträchtlichen Tiefe einschieben. Dabei ist zu bemerken, dass die erwähnten Ausläufer sich von dem bestimmten Bezirke an der Tumoroberfläche nach allen Richtungen hin vertheilen und gewissermaassen den Spindelzellzügen hier die Richtung ihres Verlaufes angeben. So kommt es, dass wir die Zellbündel nach dem betreffenden Bezirke an der Oberfläche convergiren, resp. von ihnen ausstrahlen sehen.

II.

Frau J. 55 Jahr. R. A. Mandelförmiger im temporalen Abschnitte des Bulbus in der Gegend des Aequators sitzender Tumor, der bis zur Mitte des Glaskörperraumes vorragt. Beim Durchschneiden des Bulbus fällt sofort auf, dass der Tumor einen völlig weissen, von einer stark pigmentirten Rinde umgebenen Kern enthält. (Fig. 2.) In der Mitte des weissen Kernes sind schon makroskopisch grössere mit Blut gefüllte Räume sichtbar. Der mikroskopische Befund ist folgender: In Schnitten, welche durch den Gipfel der Geschwulst hindurch gehen, findet man die eben geschilderte weisse Kernmasse rings umgeben von einer Geschwulstzone, welche ihre intensive Pigmentirung der Hauptsache nach einer Wucherung von physiologischen Pigmentzellen verdankt. Dieselben stehen in continuirlichem Zusammenhang mit den Pigmentzellreihen der tiefen Schichten der angrenzenden normalen Parthieen der Chorioidea und sind so zahlreich vorhanden, dass neben ihnen in denselben Bezirken vorkommende, mehr oder weniger pigmentirte Spindelzellen gänzlich verschwinden. Ausser diesen flächenhaft auftretenden verästelten Pigmentzellen finden sich in den gefärbten Abschnitten der Neubildung auch noch grosse, zu Heerden zusammengelagerte Pigmentschollen von der bei dem vorhergehenden Falle näher beschriebenen Beschaffenheit, jedoch ausschliesslich nur da, wo das Blut ungehinderten Zutritt zu dem Sarkomgewebe hat, oder innerhalb der Gefässe selbst. Im ersteren Falle handelt es sich um wandungslose,

mitten in dem Tumorgewebe liegende blutführende Räume, die wohl als Residuen degenerirter Gefässe anfzufassen sind. Die fraglichen Zellgebilde liegen hier theils mitten zwischen normalen Blutkörperchen im Centrum des Hohlraumes oder an der Wandung desselben oder endlich bereits zwischen den Sarkomzellen der Umrandung eingebettet. Behandelt man die Schnitte mit den Perls'schen Reagentien, so tritt namentlich dort an den Zellen prägnante Blaufärbung auf, wo sie in der Blutbahn selbst anzutreffen sind. Im Gegensatze zu dem pigmentirten Mantel, in welchem die einzelnen Zellzüge keine bestimmte Anordnung erkennen lassen, fällt an dem weissen Centrum sofort auf, dass die dasselbe bildenden unpigmentirten Spindelzellen in regelmässigem Aufbau um Gefässlumina herum gelagert sind, so dass wir unschwer aus der Geschwulstmasse einzelne Zellbezirke von einander abgrenzen können, deren Mittelpunkt stets ein mehr oder weniger degenerirtes Gefässlumen darstellt. Obwohl sich der weisse Kern ungemein scharf gegen die pigmentirte Randzone absetzt, erweist sich derselbe dennoch nicht gänzlich frei von jedem Pigment; vielmehr stossen wir auch hier wieder auf die oben beschriebenen Heerde von Pigmentklumpen und können bei dem Contraste mit der ungefärbten Umgebung hier noch besser nachweisen, dass diese Farbstoffkugeln grösstentheils innerhalb von Blutmassen zu finden sind. Nie gelingt es solche Gebilde in Abschnitten der Geschwulst nachzuweisen, welche nicht direct mit dem Blutstrom in Berührung gefunden würden.

Noch zu erwähnen ist dabei, dass auch hier reichliche Eisenreaction an den Zellen zur Beobachtung kommt. Verzweigte Pigmentzellen fehlen in dem weissen Bezirke des Tumors gänzlich.

Verfolgt man nun die weisse Parthie auf Serienschnitten, so kommt man an eine Region, in der die weisse Masse sich immer mehr der inneren Oberfläche des Tumors nähert, bis man endlich einen ziemlich breiten Bezirk vorfindet, in welchem die ungefärbten Zellmassen nicht mehr durch eine Pigmentzone bedeckt sind. Analog dem vorhergehenden Falle können wir hier ebenfalls an nach van Gieson behandelten Schnitten den Nachweis führen, dass die den Tumor allseitig bedeckende Choriocapillaris an eben diesem Bezirke sich in feine Fasern auflöst, welche nach allen Richtungen hin zwischen die Zellen einstrahlen und zwar gleichfalls so, dass dadurch eine Convergenz der Zellzüge gegen die betreffende Stelle der Oberfläche hervorgebracht wird.

III.

Frau Ch. 43 Jahr. L. A. In das Augeninnere ragt ein mandelförmiger Tumor hinein, welcher mit breiter Basis vom lateralen Papillenrande anfangend bis in die Gegend des Aequators der Sklera anhaftet und die Glasmembran undurchbrochen vor sich her wölbt. Schon makroskopisch erkennt man, dass der Tumor sich aus pigmentirten und unpigmentirten Bezirken zusammensetzt. Wie die mikroskopische Untersuchung lehrt, handelt es sich um eine theils aus unpigmentirten Spindelzellen theils aus gewucherten physiologischen Pigmentzellen zusammengesetzte Geschwulst, dergestalt, dass die weissen Elemente an der inneren Tumoroberfläche liegen und nach der Peripherie zu von den flächenhaft gewucherten Pigmentzellen umgeben werden, welche letztere in continuirlichem Zusammenhange mit den pigmentführenden tiefen Schichten der angrenzenden normalen Chorioidea stehen. An mehreren Stellen senden die pigmentirten Zelllagen breitere oder schmälere Ausläufer in den leukosarkomatösen Bezirk hinein, nirgends werden aber abgesprengte verästelte Zellheerde in der weissen Substanz gefunden. Neben den physiologischen Zellformen kommen jedoch in den schwarzen wie weissen Regionen der Neubildungen einzelne Heerde von runden Pigmentkugeln vor, wie sie in den vorhergegangenen Fällen bereits beobachtet wurden, und zwar hier gleichfalls nur in directer Beziehung zum Blute, nämlich entweder innerhalb der Blutmassen in den Gefässen und wandungslosen (vor Allem in den weissen Bezirken sehr zahlreichen) Bluträumen, oder in der Wandung und nächsten Nachbarschaft solcher zwischen den unpigmentirten Spindelzellen. Die unmittelbare Zugehörigkeit dieser Zellen zu den blutführenden Spalten lässt sich namentlich in dem weissen Abschnitte der Geschwulst ungemein deutlich nachweisen. Fig. 3 ist einer solchen Stelle entnommen und zeigt eine solche blutführende Spalte mitten im unpigmentirten Sarkomgewebe gleichsam mit den gefärbten Zellen ausgegossen.

Die angestellte Eisenreaction giebt dieselben Resultate, wie in den vorhergehenden Fällen, nämlich theilweise Blaufärbung der grossen Pigmentschollen nnd negative Resultate an den physiologischen Pigmentzellen.

Zu erwähnen bleibt noch, dass im Einklange mit den vorher beschriebenen Fällen auch hier die Choriocapillaris über die Abdachungsstellen hinweg zieht, um sich auf dem Gipfel der Geschwulst, dort, wo die ungefärbten Zellen liegen, in feine Ausläufer aufzulösen und zwischen die Zellen einzuschieben.

IV.

Carl A. 51 Jahr. R. A. Der Tumor hat seinen Sitz im hinteren Bulbusabschnitte und zwar so, dass eine grössere Parthie desselben lateral vom Opticuseintritte zur Entwicklung gekommen ist, während eine kleinere flache Erhebung auf der nasalen Seite der Papille liegt. Beide hängen mit einander dergestalt zusammen, dass der Trichter der abgelösten Retina rings von der Neubildung umwuchert ist. Die Geschwulst hat eine flach ansteigende Form und ragt mit ihrem Gipfel ungefähr 7 mm in den Glaskörperraum hinein, ohne die Glaslamelle zu durchbrechen. Der Tumor weist eine starke Pigmentirung auf, welche dadurch zu Stande kommt, dass die ganze Neubildung mit verästelten pigmentirten Zellen durchsetzt ist, die völlig den physiologischen Gebilden in der Chorioidea gleichen. An den meisten Stellen sind diese Zellen so zahlreich, dass man eine eigentliche Structur des Sarkoms gar nicht zu Gesicht bekommt, während man an anderen neben den Pigmentzellen mehr oder weniger gefärbte Spindelzellen, am dritten vorherrschend ungefärbte Spindelzellen sieht. Letztere Parthieen stehen mit der inneren Oberfläche des Tumors in continuirlichem Zusammenhang. Pigmentklumpen in Gefässen oder frei in der Geschwulst nachzuweisen, ist nicht möglich. Damit stimmt auch überein, dass Eisenreaction nirgends eintritt.

Wie schon oben erwähnt, ist die Glaslamelle überall an der Innenfläche des Tumors nachweisbar. Mit ihr gelingt es ebenfalls, die Choriocapillaris als schmales oft in Falten gelegtes Band an den Abdachungsstellen der Neubildung nachzuweisen, ohne dass dieselbe in die Sarkommasse übergeht. Nur dort, wo reichlicher unpigmentirte Spindelzellen die Innenfläche berühren, sehen wir die dieselbe überziehende Bindegewebsmasse von Sarkomzellen durchsetzt und in einzelne Ausläufer aufgelöst, welche zwischen die Tumorzellen hineingreifen.

V.

Christian K. 47 J. L. A. Flacher vom lateralen Papillenrand bis ungefähr zum Aequator der Sklera aufsitzender Tumor, welcher die Glasmembran undurchbrochen vor sich her drängt und ungefähr 3 mm ins Augeninnere hineinragt.

Die Geschwulst setzt sich zusammen aus unpigmentirten Spindelzellen, welche zumeist um die reichlich vorhandenen Ge-

fässe und blutführenden Hohlräume angeordnet sind, und aus über die ganze Neubildung verstreuten, mit groben Pigment gefüllten Kugeln und dicken Spindeln. Nur an den Abdachungsstellen stösst man auf physiologische Formen von Pigmentzellen. Dieselben bilden hier keilförmige Massen, welche sich beiderseits in die angrenzenden noch nicht sarkomatös degenerirten Chorioidealparthieen fortsetzen und zwar hier continuirlich mit der Hallerschen Schicht zusammenhängen. Gegen diese keilförmigen physiologisch-pigmentirten Zonen grenzt sich das eigentliche Spindelzellensarkom insofern deutlich ab, als die Zellzüge nach der Peripherie zu einen nach aussen convexen bogenförmigen Verlauf nehmen, ähnlich der Anordnung von Zwiebelschalen und sich hieran erst die keilförmigen Abdachungsstellen anschliessen. Wie schon erwähnt, besteht das Pigment in der Hauptmasse der Neubildung aus ganz anders gestalteten Elementen, wie normaler Weise. Wenn schon an vielen Stellen die Zellen selbst eine mehr ovale und spindelförmige Form angenommen haben, so gleichen sie doch im Wesentlichen völlig den in den vorhergegangenen Fällen näher beschriebenen Pigmentklumpen. Auffallender Weise finden sich diese Kugeln und Klumpen auch hier zumeist in ausgesprochenem Zusammenhange mit mehr oder weniger degenerirten Gefässlumina, so dass an vielen Stellen, an denen die Gefässe nicht quer sondern mehr tangential vom Schnitte getroffen sind, eine zierliche, gitterförmige Zeichnung in Gestalt von die unpigmentirten Spindelzellenmassen durchsetzenden pigmentirten Leisten zu Stande kommt. Fig. 4 zeigt ein solches Bild. Der Zusammenhang mit den Gefässbahnen wird bei stärkerer Vergrösserung insofern noch prägnanter, als es gelingt, an vielen Stellen die besagten grossen Zellen nicht nur als Wandbelag der blutführenden Gefässreste, sondern auch in freiem Zustande mitten in einem Haufen typischer Blutkörperchen im Inneren der Gefässe selbst anzutreffen. Anderwärts findet man dieselben in ebensolchem freien Zustande auch an Stellen, wo es in Folge von Stromverlangsamung oder dergleichen Einflüssen zu einer Stase der Blutsäule und Coagulirung des Blutes gekommen ist, indem dann die nicht mehr in einzelne Blutkörperchen auflösbare homogene Masse des Gefässinhaltes in ihrem Centrum eine oder mehrere der fraglichen Pigmentzellen aufweist. Zu erwähnen ist dabei, dass die Blutgefässe in vielen Fällen die Endothelauskleidung verloren und sich in wandungslose, unregelmässig begrenzte Räume umgewandelt haben, deren Inhalt in freier Communication mit der umgebenden Ge-

schwulstmasse sich befindet. Wieder an anderen Stellen endlich sehen wir auf dem Längsschnitte ein feines Gefäss an dem einen Ende gleichsam mit Pigmentkugeln ausgegossen, während die anderen Abschnitte desselben Lumens alle Anzeichen einer hochgradigen Blutstauung aufweisen. Die ganze Anordnung der das Lumen einnehmenden pigmentirten Zellmasse und die Stase drängen dem Beobachter unwillkürlich den Gedanken auf, dass das Lumen durch die Zellen verlegt worden ist. Auf diese Weise lassen sich auch runde inmitten völlig pigmentfreier Geschwulstgebiete gelegene Pigmentzellenheerde erklären. Es sind dies nur Querschnitte von Bildern, die wir eben auf dem Längsschnitte zu Gesichte bekamen. Auf eben dieselbe Art und Weise stellt sich ein schon makroskopisch sichtbarer dunkler Fleck als ein Heerd dicht zusammengelagerter Pigmentschollen dar, deren Menge von dem Centrum der Ansammlung nach der Peripherie langsam abnimmt. Während wir nämlich die Mitte des Heerdes auch bei Zuhilfenahme starker Vergrösserung kaum noch in einzelne Zellen auflösen können, wird es nach der Peripherie immer deutlicher, dass der dunkle Punkt nichts anderes als eine Anhäufung von Pigmentschollen bedeutet. Aehnliches beobachten wir bei einer gleichgrossen aber durch den Schnitt mehr tangential getroffenen Pigmentmasse.

Auffallend ist, dass im vorliegenden Tumor sowohl die physiologisch geformten Pigmentzellen wie die Klumpen die Annahme der Eisenreaction verweigern, eine Eigenschaft, welche im Widerspruche mit den an den anderen Tumoren gewonnenen Erfahrungen steht.

Was das Verhalten der Choriocapillaris anbelangt, so sehen wir letztere an nach von Gieson behandelten Schnitten in continuirlicher Lage die Abdachungsstellen des Tumors überziehen, während sie auf der Höhe der Geschwulst in den Sarkomzellmassen sich verliert.

VI.

Friedrich G. 58 Jahre. R. A. Lateral neben dem Opticusabschnitte entspringendes haselnussgrosses Sarkom, welches die Glasmembran durchbrochen hat und mit einer leichten Einschnürung an der Durchbruchsstelle ohne Hülle in den Glaskörper knopfförmig hineinragt. Das eigentliche Tumorgewebe wird gebildet von unpigmentirten Spindelzellen, welche in dem den Angiosarkomen eigenen Aufbau um Gefässlumina herum angeordnet sind. Pigment ist ziemlich reichlich in der Neubildung

enthalten, wie wohl die Vertheilung desselben keine gleichmässige ist. Wie in den meisten der vorhergehenden Fälle treffen wir dasselbe auch hier in zweierlei Form an, als verästelte physiologische Pigmentzellen und als mit gröberen Farbstoff gefüllte runde Klumpen. Die letzteren sehen wir einmal als grosse gequollene intensiv pigmentirte Zellen frei im Blute grösserer und kleinerer Gefässe. Sie liegen hier ohne jede Beziehung zur Wandnng derselben in der Blutbahn rings umgeben von rothen Blutkörperchen und scheinen mitsammt dem kreisenden Blute intra vitam in dem Lumen weiter gespült worden zu sein; wenigstens bietet das betreffende Gefäss absolut kein Zeichen einer Stase des Blutstroms. An anderen Stellen wieder, und zwar gerade in unmittelbarer Nachbarschaft mit den eben geschilderten Befunden, sehen wir die gleichen Pigment führenden Zellen, wenn auch dann regelmässig in grösserer Anzahl, in kleinen und grösseren Blut oder Blutreste führenden Räumen, deren der Tumor namentlich nahe seiner Oberfläche eine ganz erhebliche Anzahl aufweist. (Fig 5.) Während man auch hier noch die Mehrzahl der fraglichen Zellen in der Mitte des Blutes oder Coagulums antrifft, haben wir auf der anderen Seite eine ganze Reihe von Bildern, wo eine solche Höhlung gewissermaassen mit Pigmentzellen austapezirt erscheint. Die Zellen bilden dann einen dunklen Rahmen um die Blutsäule herum und dringen bei dem erwähnten Mangel an einer endothelialen Auskleidung von hier aus entweder zwischen die Sarkomzellen ein oder werden von letzteren umwuchert. Neben diesen Pigmentzellen im Blute findet sich namentlich dort, wo auch die Blutkörperchen bereits Zeichen der Degeneration darbieten, auch freies Pigment in den Detritusmassen. Drittens sehen wir die Pigmentzellen in sich gitterförmig kreuzenden schmalen dunklen Zügen angeordnet, die ähnlich den Bindegewebssepten z. B. der Leber verlaufen und einzelne Gruppen von Sarkomzellen von einander abgrenzen. In der That erkennt man dann auch bei stärkerer Vergrösserung, dass die Pigmentzellen hier bindegewebigen Faserzügen folgen, welch' letztere sowohl ihrer ganzen Anordnung und Verzweigung nach wie wegen ihres Zusammenhanges mit mehr oder weniger erhaltenen Gefässen als Reste zu Grunde gegangener Gefässe anzusprechen sind.

Neben der eben beschriebenen Form kommen noch die physiologischen verzweigten Pigmentzellen der Chorioidea in dem Tumor vor, jedoch nicht, wie die vorhergenannten überall, sondern nur dort, wo die Neubildung an das normale Chorioideal-

gewebe stösst, und in unmittelbarer Nachbarschaft mit der Sklera.

Mit der Perls'schen Methode behandelt geben die grossen runden Pigmentzellen der ersten Kategorie in der Mehrzahl positive Reaction, besonders dort, wo sie im kreisenden Blute liegen, während es nicht gelingt, an den physiologischen Formen eine Veränderung hervorzubringen.

Betrachten wir nun den Tumor hinsichtlich seines Verhaltens zu den verschiedenen Schichten der Chorioidea, so ist schon oben erwähnt worden, dass derselbe die Glaslamelle und mit ihr das Pigmentepithel der Retina durchbrochen hat. An nach von Gieson gefärbten Präparaten sieht man sehr gut, wie die Glaslamelle und mit ihr die bindegewebigen Massen der Chorio-capillaris die Abflachungs- und Uebergangsstellen des Tumors überziehen, und wie die Glaslamelle an der Durchbruchsstelle sich in Falten gelegt hat, gleichsam als wenn sie nach erfolgter Durchreissung elastisch zurück geschnellt wäre. Auf beiden Seiten des Schnittes wird dies rothe Band der Glaslamelle und Chorio-capillaris von einigen Zügen der physiologischen Pigmentzellen begleitet und zwar so, dass letztere noch eine kurze Strecke weit in die Randpartieen des freiwachsenden Geschwulstbezirkes einstrahlen. Andererseits hat sich die weisse Tumormasse an den Abdachungsstellen ein ziemliches Stück weit in den Keil der wuchernden physiologischen Pigmentzellen eingeschoben.

Ferner ist zu erwähnen, dass das Sarkom sowohl nach der Sklera, wie nach den Seiten zu, nicht ohne Weiteres in normale Chorioidea übergeht, sondern dass sich erst eine Zone Chorioideal-gewebe anschliesst, in welcher es zu einer ganz enormen Stauung und Ektasie der Gefässe gekommen ist. Auf der einen Seite ist dieser Zustand so ausgesprochen, dass wir nichts weiter sehen als grosse Bluträume, die von einander nur durch ganz schmale pigmentirte Bindegewebsleisten getrennt sind und — was mir namentlich wichtig erscheint — theilweise ihre endotheliale Auskleidung verloren haben und so mit den benachbarten physiologischen Pigmentzellen in unmittelbarster Berührung stehen. Wie Fig. 6 zeigt, finden sich in diesen gestauten Gefässen bereits inmitten der Blutbahn pigmentirte frei liegende Zellgebilde und am Rande Uebergangsformen zwischen den physiologischen pigmentirten Bindegewebszellen und den Kugeln. Die Eisenreaction lässt auch hier sich die in der Blutbahn liegenden Kugeln blau färben, ohne die fixen Pigmentzellen des Gewebes zu verändern.

VII.

Frau K. 51 Jahre. L. A. Der Tumor ist in vielen Beziehungen dem eben geschilderten Fall sehr ähnlich.

Knopfförmiges Spindelzellensarkom von der Grösse ungefähr eines Kirschkerns, das die Glaslamelle durchbrochen hat und mit einer kugelrunden Oberfläche frei in den Glaskörperraum hineinragt, wo es mit der abgelösten Retina streckenweise verlöthet ist.

Die Neubildung setzt sich aus Gruppen unpigmentirter Spindelzellen zusammen, welche theils durch Gefässe, theils durch blutführende Räume, theils durch Spalten ohne nachweisbaren Inhalt von einander getrennt sind. Physiologische Pigmentzellen finden sich nur zu auf dem Durchschnitte keilförmigen Schichten zusammengelagert an den Abdachungsstellen der Geschwulst, sowie ganz vereinzelt in nächster Nähe der Sklera. Dort, wo die Tumormasse in normale Chorioidealpartieen übergeht, finden sich zu beiden Seiten hochgradig gestaute Gefässe, deren Wandungen von verästelten Pigmentzellen durchsetzt sind. Ausserdem ist auch hier zu erwähnen, dass die ungefärbten Zellzüge der eigentlichen Geschwulsthauptmasse nicht in die pigmentirten Keile einstrahlen, sondern gegen letztere in bogenförmig verlaufenden Reihen angeordnet sind. An den verästelten Pigmentzellen ist eine Wirkung der Reagentien zum Nachweis von Eisen nicht zu erhalten.

Im Gegensatze hierzu färben sich mit den Perls'schen Lösungen intensiv über den ganzen Tumor verstreut anzutreffende Pigmentschollen von der schon in den obigen Fällen erwähnten charakteristischen Beschaffenheit. Wie früher, so stösst man auch im vorliegenden Tumor auf die fraglichen Gebilde innerhalb der Gefässe und blutführenden Räume, sowie auch in den inhaltslosen Spalten. Einige solcher Kugeln sind bereits in die Nachbarschaft zwischen die unpigmentirten Spindelzellhaufen eingedrungen, ohne dass es jedoch gelingt, irgend welche Uebergänge zwischen den ungefärbten Tumorelementen und den Pigmentschollen nachzuweisen.

Die Abdachungsbezirke werden von der zahlreiche Drusen tragenden Glaslamelle überzogen, welche sich zu beiden Seiten ihrer Durchbruchstelle in Falten gelegt und leicht zurückgeschlagen hat. Sie wird begleitet von der unter ihr hinziehenden Choriocapillaris, welche bald in der Sarkommasse spurlos verschwindet.

VIII.

Der Tumor, ebenfalls ein Spindelzellensarkom, hat sich im hinteren Bulbusabschnitte entwickelt und grenzt an die Papille. Er sitzt mit breiter Basis der Innenfläche der Sklera auf und hat die Glaslamelle durchbrochen. In Folge dessen können wir an ihm einen basalen Theil, einen kurzen schmalen Hals und einen grösseren im Glaskörper frei wuchernden Abschnitt unterscheiden. Die Vertheilung der physiologischen verästelten Pigmentzellen ist in der Geschwulst, wie Fig. 7 darstellt, eine solche, dass dieselben zusammenhängende schon makroskopisch von den weissen Massen sich deutlich abgrenzende Flächen bilden, welche erstlich in der Nähe der Sklera, dann in keilförmigen Bezirken an den Abdachungsstellen und schliesslich in einem mit letzteren zusammenhängenden und sich in den unbedeckten Geschwulstabschnitt hinein schiebenden Ausläufer gefunden werden. Der übrige Theil der Neubildung ist frei von diesen Zellformen.

Ausser diesen eben beschriebenen Pigmentzellen finden sich sowohl in den schwarzen wie in den weissen Zonen ziemlich reichlich Pigmentkugeln und Pigmentschollen, welche in unverkennbaren Beziehungen zur Blutbahn stehen und im Gegensatze zu den verästelten gefärbten Zellen ausgiebig auf Eisen reagiren. Ihr Fundort sind auch hier wieder Gefässlumina, wandungslose Bluträume und die Nachbarschaft solcher. Fig. 8 ist dem Tumor entlehnt und zeigt zwei nebenander liegende, bereits in Arrosion begriffene Gefässe, deren Lumina neben Blutkörperchen grosse Mengen solchen Farbstoff haltender grosser Zellen enthalten. Im Uebrigen gleicht das Verhalten der letzteren auch hier so sehr dem bei den vorhergehenden Fällen beschriebenen, dass ich nur Wiederholungen bringen könnte, wollte ich Detailschilderungen geben.

IX.

Friedrich B. 55 Jahr. L. A. Bulbus wegen Phthisis dolorosa nach einem vor vier Jahren vorausgegangenen Trauma enucleirt. Der gegen das rechte Auge wesentlich verkleinerte Augapfel besteht nur mehr aus den äusseren Augenhäuten und einem, das ganze Innere ausfüllenden sarkomatösen Inhalt. Die Linse scheint schon gelegentlich des Traumas verloren gegangen zu sein. Iris nur durch einen hinter der Cornea entlang ziehenden dicken Pigmentepithelstreifen kenntlich. Nur an ganz spärlichen Stellen bekommt man nach Chorioidea in annähernd normaler

Beschaffenheit zu Gesichte. Sonst ist sie völlig in den Tumor aufgegangen. Netzhaut nicht mehr nachweisbar.

Der Tumor setzt sich zusammen aus theils spindelförmigen theils mehr rundlichen, unpigmentirten Zellen, zwischen denen sich in spärlicher Anzahl verästelte Pigmentzellen und in mächtigen Haufen angeordnet grosse kugelförmige mit grobkörnigem Farbstoff gefüllte Schollen finden. Die Neubildung wird durchzogen von einer Unmasse wandungsloser mit Blut gefüllter Hohlräume, unter denen sich schon makroskopisch ein dreieckiger, von der Sklera in das Bulbusinnere reichender, durch seine Grösse auszeichnet. Bei stärkerer Vergrösserung lässt sich die Blutmasse in ein feines, physiologische Pigmentzellen führendes Maschennetz auflösen, zwischen dessen Lamellen im Blute liegend Pigmentschollen in grossen Mengen anzutreffen sind. Ueberhaupt macht sich auch in vorliegendem Tumor der Typus geltend, dass die Pigmentklumpen dort am reichlichsten getroffen werden, wo das Blut am ausgiebigsten Zutritt zu dem Geschwulstgewebe hat, während andere weniger vom Blut berührte Parthieen einen rein leukomatösen Charakter aufweisen. Im Einklange hiermit steht die Beobachtung, dass die Pigmentschollen im Gegensatz zu den verzweigten Zellen auch hier Eisenreaction geben.

X.

Frau Cl. R. A. In der Gegend des Aequators sitzendes Sarkom von ungefähr Erbsengrösse, welches die Glaslamelle durchbrochen hat und mit einem schmalen Halsabschnitte in einen frei in den Glaskörper ragenden Knopf übergeht. Der Tumor besteht aus unpigmentirten Spindelzellen, welche durch massenhaft vorhandene Gefässe mit und ohne erhaltener Endothelauskleidung in einzelne, dem Gefässverlauf folgende Bündel zusammengefasst sind. Hier und da bekommt man ein von Endothel entblösstes Gefässlumen zu Gesichte, welches durch sternförmig angeordnete Spindelzellen begrenzt wird. Die an den anderen Tumoren beobachteten Pigmentklumpen fehlen im vorliegenden Falle vollständig. Auch die physiologischen Pigmentzellen wernur ganz spärlich angetroffen nnd zwar, wie Fig. Nr. 9 andeutet, nur in einer Zelllage in unmittelbarer Nachbarschaft der Sklera und ferner zu schmalen, keilförmigen Bezirken an den Abdachungsstellen der Neubildung zusammengelagert. Auf der einen Seite wird die Glaslamelle bis zu ihrer Perforationsstelle von einem Zug verästelter Pigmentzellen begleitet, welche mit dem

in Fältchen gelegten Ende der Glashaut verschwinden. Hervorzuheben ist, dass der vorliegende Tumor an seinen Uebergangsstellen zur normalen Chorioidea einen straffen Bau aufweist, und dass ektatische Gefässe oder Bluträume an seiner Basis völlig fehlen.

Ausser diesen zehn Fällen hatte ich Gelegenheit, noch weitere zehn Sarkome der Aderhaut pathologisch-anatomisch zu untersuchen. In all diesen Tumoren wiederholten sich die Befunde bezüglich der Vertheilung der physiologischen Pigmentzellen, der Beziehung von Pigmentschollen zur Gefässbahn etc. so vollkommen, dass ich davon absehe, die Untersuchungsprotokolle im Detail hier anzufügen. In einer einzigen dieser Neubildungen nur war es mir unmöglich, einen Uebergang der weissen Geschwulstparthie in die Bindegewebsschichte an der Oberfläche nachzuweisen, da dieselbe durch eine schmale Schichte von pigmentführenden verzweigten Zellen von den Choriocapillarisresten abgedrängt wurde. In diesem Falle stand mir aber leider nur ein verhältnissmässig kleiner Theil des Tumors zur Verfügung, und es ist daher die Möglichkeit keineswegs ausgeschlossen, dass sich in dem fehlenden Abschnitt doch ein Bezirk hätte eruiren lassen, in welchem die Choriocapillaris mit der weissen Masse in innigem Connex angetroffen wird. Sonst würde der besagte Tumor nur ein Beweis dafür sein, dass analog den Irissarkomen auch weisse Sarkome mitten in pigmentirtem Gewebe entstehen können.

Betrachten wir nun die im Vorhergehenden beschriebenen Fälle von einem einheitlichen Gesichtspunkte aus, so sehen wir zunächst, dass sämmtliche Tumoren zu den Spindelzellensarkomen gehören. Bei dem Ueberwiegen der letzteren Gattung über die Rundzellensarkome in der Aderhaut wird uns diese Thatsache nicht weiter Wunder nehmen. Hingegen möchte ich gleich von Anfang an darauf hinweisen, dass wir unter Zugrundelegung der Anforde-

rungen, welche Fuchs[1]) an den Begriff des Leukosarkoms stellt, sämmtliche Tumoren (vielleicht mit alleiniger Ausnahme von Fall X) streng genommen zu den Melanosarkomen rechnen müssen; ergab die Untersuchung doch überall eine active Betheiligung und Wucherung der pigmentirten Elemente der Chorioidea, wenn schon ein solcher Process sich in den meisten Fällen nur auf die Zone beschränkte, in welcher die Neubildung sich zur normalen Chorioidea abdacht. Trotzdem bietet eine ganze Anzahl der Fälle absolut nicht das Bild dar, als ob es sich bei ihnen um eine primäre Pigmentirung der Geschwulst handelt, und es ist wohl nicht unberechtigt, zu untersuchen, wo die Grenze zwischen dem Begriff des Melano- und Leukosarkoms zu ziehen ist. Es ist bei Erörterung dieser Frage unerlässlich auf den strittigen Punkte der Entstehung der Sarkome in inneren oder äusseren Schichten selbst näher einzugehen.

Wie in der Einleitung erwähnt wurde, stützt sich die Beweisführung von Fuchs zu Gunsten der tiefen Lagen als Geschwulstmatrix darauf, dass, wie alle Melanosarkome, so auch die Leukosarkome in continuirlichem Zusammenhange mit den pigmentirten Schichten der Aderhaut angetroffen werden. Dieser Uebergang erfolgt, wie auch in unseren Präparaten, dadurch, dass sich die Neubildungen an den Abdachungsstellen in eine keilförmige Anschwellung der äusseren Chorioideallagen fortsetzen, und es muss zugegeben werden, dass ein solches Verhalten leicht den Eindruck hervorrufen kann, als ob wirklich die Schichte der grossen Gefässe allein den Ausgangspunkt für die ganze Geschwulst bilden. Dieser Schluss ist jedoch meiner Ansicht nach durchaus nicht immer berechtigt.

Nehmen wir einmal die Möglichkeit an, dass in bestimmten Fällen auch die Choriocapillaris den ersten An-

[1]) L. c.

stoss zur sarkomatösen Degeneration der Aderhaut geben kann, so erscheint es natürlich, dass die junge Neubildung anfänglich nur nach der Seite oder nach aussen zu wuchern kann, weil die feste Structur der Glaslamelle der Ausdehnung der Geschwulst nach innen zu erheblichen Widerstand entgegensetzt. Ein Weiterwachsen nach der Seite zu, also nur in der Choriocapillaris, wird zwar im Bereiche der Möglichkeit liegen können, immerhin müsste aber dann eine Vorbuckelung der Glaslamelle eintreten, welche durch den Gegendruck des Glaskörpers in der ersten Zeit wohl erschwert sein dürfte. Den denkbar geringsten Widerstand wird daher der Tumor auf dem Wege nach aussen in die Schichten der grossen Gefässe hinein finden, zumal hier Volumenveränderung eine Zeit lang durch Compression der grösseren Bluträume compensirt werden kann. Denken wir uns also, dass eine von der Choriocapillaris ausgehende primäre Sarkombildung sich zwischen die Elemente der tiefen Aderhautschichten einzwängt, so ist letzteren wieder ein Ausweichen nach aussen zu durch die Sklera unmöglich gemacht, sie werden demnach nach den Seiten zusammengedrängt werden müssen. Geschieht dies aber, so haben wir bereits in einem ganz frühen Stadium trotz Ursprunges des primären Tumors aus der Choriocapillaris ein Bild vor uns, auf welchem zu beiden Seiten des ungefärbten Knotens zusammengedrängte Massen von pigmentirten Zellen zu beobachten sind, welche selbstverständlich continuirlich in die tiefen Lagen der angrenzenden normalen Chorioidealpartlieen übergehen. Die weitere Verbreitung des Tumors kann nun denselben Variationen unterliegen, wie nach primärer Entstehung aus den tiefen Schichten. Der sarkomatöse Process kann einmal fernerhin direct auf die tiefen Schichten übergreifen und eine active Wucherung der pigmentirten oder unpigmentirten Elemente jener Lagen nach sich ziehen. Es entsteht dann das oft beobachtete Bild, dass ein weisser an

der Oberfläche liegender Bezirk von mächtigen schwarzen Massen nach allen Seiten hin umgeben wird. Im anderen Falle kann aber auch die Theilnahme der tiefen Lagen an dem Aufbau der Geschwulst eine ganz untergeordnete bleiben und die Volumenzunahme der Neubildung lediglich auf Kosten der Choriocapillaris erfolgen. Dann sehen wir die physiologischen Pigmentzellen nur an den Abdachungsstellen liegen und die Hauptmasse des Sarkoms aus den unpigmentirten Zellen der Choriocapillaris gebildet. Zwischen diesen Extremen sind natürlich alle möglichen Uebergänge denkbar, nur muss dabei der eine Umstand stets der gleiche bleiben, nämlich der continuirliche Zusammenhang der weissen Massen mit der Oberfläche und die der pigmentirten mit der Basis und den Abdachungsstellen. Aehnlich wie bei Epitheliomen der Haut kann allerdings die Verbindung der weissen Parthieen mit der Oberflächenüberkleidung vielfach auf einen so kleinen Bezirk beschränkt sein, dass der letztere nur auf Serienschnitten zu eruiren ist. Dass mit dem Momente, wo die Glaslamelle gesprengt wird und der Tumor hüllenlos in den Glaskörperraum einbricht, auch die Entscheidung, aus welcher Schichte die Neubildung ursprünglich stammt, in den meisten Fällen ins Gebiet der Unmöglichkeit rückt, bedarf wohl keiner näheren Begründung.

Fragen wir uns nun, ob für die eben geschilderten Annahmen in unseren Fällen Belege gefunden werden können, so scheint mir vor Allem der Umstand ins Gewicht zu fallen, dass es in allen Präparaten gelang, (mit Ausnahme des erwähnten mir nicht in toto zur Verfügung stehenden Tumors) auf Serienschnitten einen directen Zusammenhang der ungefärbten Parthieen mit der Oberflächenüberkleidung nachzuweisen. Wenn gleich damit nicht im Entferntesten geleugnet werden soll, dass jedenfalls auch grössere ungefärbte Sarkommassen aus den pigmentirten Schichten entspringen können — analog den

Leukosarkomen der Iris — so wird sich doch in einer wahrscheinlich grossen Zahl von weissen Chorioidealsarkomen der continuirliche Zusammenhang bestätigt finden.

Ein prägnanter Fall für die primäre Entwicklung eines ungefärbten Sarkoms von der Choriocapillaris aus scheint mir Fall Nr. I zu sein. Wir haben hier einen Tumor vor uns, der die Glaslamelle nur vorbuchtet ohne sie zu durchbrechen (siehe Fig. Nr. 1). An seiner Oberfläche liegt ein Bezirk, welcher sich sowohl durch seinen ausgesprochenen angiosarkomatösen Charakter wie durch seinen Mangel an verästelten Pigmentzellen scharf gegen die Peripherie abgrenzt, welche Gehalt an physiologisch geformten Pigmentzellen und nur eine diffuse sarkomatöse Infiltration aufweist. Zu dem sind die Spindelzellzüge des weissen Bezirkes so angeordnet, dass sie von einem bestimmten District der Oberfläche auszustrahlen scheinen, eine Beobachtung, welche dadurch noch an Interesse gewinnt, dass von derselben Stelle aus die Reste der Choriocapillaris bindegewebige strahlenförmige Ausläufer in das Sarkom hineinschicken, welche sich durch die van Gieson-sche Färbung sehr deutlich nachweisen lassen und den Spindelzellzügen die Richtung angeben. Sprechen alle diese Anzeichen dafür, dass der weisse Bezirk als ein primär von der Choriocapillaris geliefertes Proliferationsprodukt aufzufassen ist, so weist andererseits der Umstand, dass der Typus des regulären Angiosarkoms nach der Peripherie hin einer diffusen sarkomatösen Infiltration weicht, darauf hin, dass die Wucherungen der tiefen Schichten nur als secundäre aufzufassen sind.

Ganz analog dem vorhergehenden Befunde sehen wir auch in Fall Nr. II einen weissen mit der Oberfläche zusammenhängenden Bezirk von ausgesprochen angiosarkomatöser Structur eingerahmt von einer breiten Schichte sarkomatös degenerirter Elemente der tiefen Lagen, der ebenfalls der typische Aufbau um die Gefässe herum fehlt.

Analoge Differenzen wurden auch in Fall Nr. III constatirt, während Tumor Nr. IV fast ausschliesslich von Abkömmlingen der pigmentirten Aderhautzellen gebildet zu sein scheint.

Es würde zu weit führen, wollte ich jeden meiner Fälle hier nochmals kritisch besprechen. Man wird aus den Untersuchungsprotokollen leicht ersehen können, dass die eben geschilderten Verhältnisse sich oft wiederholen, und fast jeder Fall Anklänge an dieselben aufweist. So möchte ich nur noch darauf aufmerksam machen, dass in einigen Geschwülsten (z. B. Nr. V und VII) sich die weisse Masse bogenförmig gegen den pigmentirten Keil an den Abdachungsstellen absetzt, und schon dadurch eine andere Abkunft als aus den tiefen Schichten an den Tag gelegt wird.

Noch eines Umstandes muss ich jedoch Erwähnung thun. Es kann eingeworfen werden, dass von der Choriocapillaris ausgehende sarkomatöse Neubildungen den Charakter der Endotheliome tragen müssen, während bisher nur von angiosarkomatöser Structur die Rede gewesen ist. Ich habe auch die Bezeichnung Angiosarkom nur gewählt, weil ich damit in einem Worte die Anordnung der Geschwulstzellen in regelmässigen Reihen um die Blutbahnen herum kennzeichnen wollte, und in der Chorioidea ausser den Gefässendothelien noch eine ganze Reihe anderer Endothelzellen vorkommen. Wenn ich mich genauer ausdrücken soll, so muss ich constatiren, dass ich neben pallisadenförmigen Zellhaufen um ein mit Endothel ausgekleidetes Lumen herum regelmässig ebensolche ohne eine Spur eines endothelialen Belages beobachten konnte. Ferner konnte ich namentlich in Fall Nr. II sehr deutlich den Uebergang normaler Endothelzellen in die Sarkomzellen der Umgebung nachweisen, indem auf die Endothelien erst eine Zone junger intensiv färbbarer Zellen folgte, die gradatim den Uebergang zu den grösseren Spindelzellen

vermittelten. Wenn schon hier also Bilder gefunden werden, die wir als Proliferationsproducte der Gefässendothelien anzusprechen berechtigt sind, erscheint es mir immerhin nicht ohne Weiteres nothwendig zu sein, dass von der Choriocapillaris nur Endotheliome hervorgebracht werden, da nach den Untersuchungen von Sattler[1]) auch die Capillaren der Aderhaut einen wenn auch spärlichen Gehalt an Adventitialzellen aufweisen.

Bei einem Vergleiche meiner Resultate mit denen anderer Autoren ist mir vor Allem das von Günther[2]) beschriebene Angiosarkoma endothelioides chorioideae aufgefallen, in welchem ich ein Analogon zu einigen meiner Fälle zu finden meine, obgleich der genannte Verfasser trotz Pigmentvertheilung nur an der Basis und typisch endotheliomatöser Structur der ungefärbten Geschwulst wegen des continuirlichen Ueberganges derselben in die tiefen Schichten annehmen zu müssen glaubt, dass die Neubildung von dem Endothel der perivasculären Räume der Venen in den mittleren Schichten ausgegangen sei. Die Erklärung des Ursprunges aus der Choriocapillaris erscheint mir hier viel ungezwungener. Ein ähnliches unpigmentirtes Sarkom, allerdings mit erhaltenen Endothelien beschreibt Treitel[3]). Dasselbe soll jedoch, da in Folge von excessiver Myopie die Choriocapillaris in der Nachbarschaft des Tumors atrophirt ist, aus den tiefen Schichten hervorgegangen sein. Obgleich die Atrophie der Choriocapillaris bei Myopie sehr oft ganz unregelmässig inselförmig ist, kann dieser Fall ganz gut als Paradigma dafür angesehen werden, dass eben auch die Sattler'sche und Haller'sche Schichte Læuko-

[1]) Sattler, Ueb. d. feineren Bau d. Chorioidea etc. v. Graefe's Arch. f. Ophthalm. XXII. 2. 1. 1876.

[2]) Günther, Ueb. einen Theil von Angiosarkom der Chorioidea. Archiv f. Augenheilk. XXV. 136. 1892.

[3]) Treitel, Ein Fall von Sarkom der Chorioidea etc. v. Graefe's Arch. f. Ophthalm. XXIX. 4. 179. 1883.

sarkome hervorbringen können. Mit der Annahme von Knapp[1]), dass die von der Choriocapillaris ausgehenden Sarkome sich durch einen grossen Gefässgehalt und lockere Fügung auszeichnen sollen, stimmen meine Resultate insofern völlig überein, als sich die weissen Massen durch die erwähnten Eigenschaften von der Peripherie abheben.

In den übrigen in der Literatur vorhandenen Fällen sowie in den Lehrbüchern sind die Autoren zumeist der Beweisführung von Fuchs gefolgt, und können daher die Resultate derselben, soweit es sich um die Frage der Abstammung der Geschwulst handelt, nicht ohne Weiteres zum Vergleiche herangezogen werden.

Wenn wir im Vorhergehenden von ungefärbten und gefärbten Abschnitten des Sarkoms gesprochen haben, so bezog sich dies auf das Vorkommen der physiologischen pigmentirten Zellen der Chorioidea im Verhältniss zu den ungefärbten Spindelzellmassen. Gleichwohl haben wir in den Untersuchungsprotokollen gesehen, dass die makroskopisch weiss erscheinenden Stellen in den Tumoren keineswegs auch immer frei von jedem Pigment gefunden werden; sie enthalten vielmehr ebenfalls Pigment, welches sich allerdings von den physiologischen Pigmentzellen, den Chromatophoren Ribberts, wesentlich unterscheidet. Während die letzteren nur in zusammenhängenden Bezirken in unseren Präparaten anzutreffen sind und stets einen continuirlichen Uebergang in die gefärbten Lagen der Chorioidea erkennen lassen, findet sich die zweite Gattung von Pigment in Gestalt von Schollen und Kugeln ohne Fortsätze an den beliebigsten Stellen verstreut, theils allein, theils zu Inseln zusammengelagert und oft rings umgeben von dichten Massen weisser Sarkomsubstanz. Stets ist es möglich, directe Beziehungen solcher Pigmentschollen zu dem

[1]) L. c.

Blutgefässsystem der Tumoren nachzuweisen, sei es nun, dass sie im Inneren oder an den Rändern normaler Gefässe (Fig. 5) oder wandungsloser Blutbahnen (Fig. 3, 5, 8) oder in nächster Umgebung solcher angetroffen werden. In einigen der Fälle (Fall Nr. V und VII) (Fig. Nr. 4) können wir sogar schon bei schwacher Vergrösserung sehen, wie den Gefässen folgend und theilweise innerhalb von zu Grunde gegangenen Gefässlumina befindlich die Schollen in Zügen angeordnet sind, welche dem Tumor eine ganz eigenthümliche gitterförmige Zeichnung verleihen. Ein weiterer Beweis dafür, dass hier das kreissende Blut eine Rolle spielt oder gespielt hat, wird auch in dem Umstande erkannt werden müssen, dass die fraglichen Gebilde fast regelmässig die Perls'sche Eisenreaction geben. Dieselbe nimmt mit dem Grade der Entfernung der Schollen von den Blutbahnen an Intensität ab und erscheint am stärksten, wo dieselben uns mitten in einem Gefässe zu Gesichte kommen. Wie schon oben erwähnt, haben Vossius[1]) und Maschke[2]) auf Grund dieses chemischen Verhaltens angenommen, dass wir in dieser Pigmentform metamorphosirten Blutfarbstoff vor uns haben, dass also die Pigmentirung der Tumoren theilweise direct vom Blute ausgeht. Diese Theorie wird dadurch wahrscheinlich gemacht, dass die Autoren die Zellen vor Allem dort antrafen, wo neben anderen Zeichen einer hochgradigen venösen Stase Haemorrhagieen — für den Zerfall von Blutkörperchen und den Austritt des Pigments aus denselben also die günstigsten Bedingungen — vorhanden waren. Hierin lag eine Bestätigung der bereits von Gussenbauer[3]) aufgestellten Ansicht, dass das erste Stadium der Pigmentbildung in Sarkomen die blutige Anschoppung sei, dass der an das Plasma

[1]) L. c.

[2]) L. c.

[3]) Gussenbauer, Ueber die Pigmentbildung in melanotischen Sarkomen etc. Virchow's Arch. 63. p. 323. 1875.

abgegebene Blutfarbstoff mit jenem ins Parenchymgewebe eintrete und in flüssigem Zustande von den Sarkomzellen aufgenommen werde. Zu ähnlichen Folgerungen gelangt M. B. Schmidt[1]), der betont, dass das Pigment zwischen den Endothelien der kleinsten Gefässe hindurch das Lumen verlässt, in die Saftbahnen des Gewebes eindringt und in demselben zum Theil frei, zum Theil bereits von Sarkomzellen aufgenommen vorgefunden wird. Auch Weinbaum[2]) hält die eigenthümlichen scholligen Pigmentformen für Abkömmlinge des Blutes, erwähnt dabei aber polygonale Pigmentzellen, die er zum Pigmentepithel der Retina in Beziehung bringt. Da dieselben Haemosiderinreaction erkennen lassen, seien sie als junge Pigmentzellen zu betrachten, in denen das Eisen noch so locker gebunden sei, dass es chemisch nachgewiesen werden könne. Für die Herkunft des Pigmentes aus dem Blute treten auch Hirschberg[3]) und Birnbacher[4]) ein. Ribbert endlich, welcher den Standpunkt vertritt, dass sämmtliche Zellen des Melanosarkoms Erscheinungsformen eines einzigen Zelltypus, der Chromatophore, seien, hält die Pigmentkugeln für Contractionszustände jener Gattung und erblickt in dem Contractionsvermögen der Chromatophoren in der Haut gewisser Reptilien ein Analogon für denselben Vorgang bei den Melanosarkomen.

Versuchen wir uns das Vorkommen der erwähnten Pigmentzellen zu deuten, so müssen wir vor Allem den Umstand ins Auge fassen, dass die Melanosarkome primär

---

[1]) M. B. Schmidt, Ueber die Verwandtschaft der haematogenen und autochthonen Pigmente. Virchow's Archiv 115. p. 397. 1889.

[2]) Weinbaum, Zur Kenntniss der Sarkomerkrankung der Augenhäute. v. Graefe's Arch. f. Ophthalm. XXXVII. 1. p. 185. 1891.

[3]) Hirschberg und Birnbacher, Sarcoma melanot. corp. cil. et chorioid. Centralblatt f. prakt. Augenheilk. 8. p. 10. 1884.

[4]) Birnbacher, Ueber die Pigmentirung melanot. Sarkome. Centralblatt f. prakt. Augenheilk. 8. p. 38. 1884.

überhaupt nur dort zu finden sind, wo normaler Weise Pigment in den Geweben abgelagert ist. Mithin können wir die Pigmentation der Sarkome z. B. nicht dem Vorgange der Pigmentation der Alveolarepithelien bei Lungeninduration an die Seite stellen und die Erklärung, dass der Farbstoff aus dem Blute austritt und die Sarkomzellen invadirt, nur mit der Einschränkung hinnehmen, dass eben die in Melanosarkomen vorkommenden Zellen sich von einer gewöhnlichen Sarkomzelle durch die Fähigkeit Pigment aufzunehmen wesentlich unterscheiden; denn trotz des grossen Gefässreichthums der myelogenen Sarkome z. B. und der gerade hier ausgesprochenen Möglichkeit der Stromverlangsamung und freien Communication des Blutes mit den Tumormassen ist noch nie ein primäres Melanosarkom im Knochenmark beobachtet worden. Wenn wir aber oben geschildert haben, dass ein Sarkom primär von der Choriocapillaris ausgehen kann, und gesehen haben, dass auch in diesem sich die Pigmentschollen finden, werden wir mit der eben gegebenen Erklärung nicht auskommen können, weil wir den Abkömmlingen der inneren Aderhautschichte nicht von vornherein die Fähigkeit Pigment zu binden zusprechen können. Fuchs überwindet diese Schwierigkeit dadurch, dass er meint, die benachbarten Zellen der tiefen Schichten inficirten gewissermaassen die angrenzenden Zellen der Choriocapillaris und machten sie zur Aufnahme von Pigment geeignet. Die Erklärung von Fuchs lässt uns aber in unseren Fällen im Stich, da wir das Pigment oft als circumscripte schwarze Inseln weit entfernt von den physiologischen Pigmentzellen antreffen. Es muss also ein anderer Grund gesucht werden, und ich glaube denselben in Folgendem gefunden zu haben.

Im Falle Nr. VI gelang es mir nachzuweisen, dass es an der Basis der Geschwulst eine Strecke weit zu einer beträchtlichen Arrosion der Gefässe in den tiefen der Sklera benachbarten Schichten gekommen ist, dergestalt, dass

dieser Abschnitt nichts Anderes mehr vorstellt, als ein weitmaschiges, pigmentirte Bindegewebszellen enthaltendes Netzwerk, das der Endothelauskleidung vollständig entbehrt und in ausgedehntem Maasse von Blut durchspült wird. (Fig. Nr. 6.) Die Pigmentzellen in den Maschen zeigen noch grösstentheils die verästelte normale Form und Grösse, und es hat fast den Anschein, als wenn überhaupt das Netz einzig und allein von mit ihren Ausläufern zusammenhängenden Chromatophoren gebildet würde. Daneben finden wir jedoch reichlich Stellen, wo diese Zellen sich von ihrer Zusammengehörigkeit zu den Bindegewebsleisten zu trennen beginnen. Die Zellen verlieren ihre Fortsätze, quellen in dem Plasma des umgebenden Blutes auf und werden gradatim zu jenen Schollen umgebildet von dem kreisenden Blute abgeschwemmt. Mit dem Aufquellen ihres Zellleibes, dem Einziehen oder dem Verlust ihrer Ausläufer und der Loslösung von dem Mutterboden beginnen aber schon hier jene Zellen den Widerstand gegen die Eisenreaction aufzugeben und sich zart blau zu tingiren. Einige Zellen, die inmitten der Blutbahn frei gefunden werden, zeigen sogar schon eine intensive Farbenveränderung. Man wird daher annehmen müssen, dass diese Pigmentschollen Blähungszustände der Chromatophoren vorstellen, hervorgerufen durch eine Imbibition mit Blutplasma. Den positiven Ausfall der Eisenreaction kann man sich so erklären, dass die Zellen bei der ihnen innewohnenden Fähigkeit, aus dem Blute Farbstoff zu binden, sich noch mehr mit Blutfarbstoff sättigen oder dass ihr Pigment durch die hier allseitig mögliche Einwirkung des Sauerstoffs des Blutes in einen Zustand versetzt wird, indem der chemische Nachweis des Eisens gelingt. Das würde mit der Entdeckung Neumann's[1]) übereinstimmen, dass die Intensität der Haemo-

[1]) Neumann, Beitrag zur Kenntniss der patholog. Pigmente. Virchow's Archiv. Bd. LVIII. 1873.

siderinreaction mit der Intensität der Sauerstoffzufuhr zu den Geweben steigt und fällt. Wie M. B. Schmidt nachgewiesen hat, ist die Haemosiderinreaction nur innerhalb eines gewissen Zeitraumes zu bekommen, später wird das Eisen so fest gebunden, dass es nicht mehr nachweisbar ist. Negativer Ausfall der Reaction an den Pigmentschollen dürfte daher einerseits hierdurch seine Erklärung finden. Andrerseits möchte ich dem Eintreten der Reaction überhaupt keinen allzugrossen Werth beilegen, da bei Abschwemmen pigmentirter Zellen die Herkunft des Pigmentes von vorn herein klar ist, und wir das Blut gar nicht als Vermittler der Pigmentirung anzusehen brauchen. Ich möchte daher dem chemischen Verhalten der Zellen eine nur nebensächliche Bedeutung beimessen, die nur insofern von Interesse ist, dass sie an den in situ befindlichen fixen Pigmentzellen niemals nachgewiesen werden kann und erst bei Losreissung der Zellen vom Mutterboden möglich wird.

Auf dieselbe Art und Weise aber ist es möglich, dass der Blutstrom auch eine weniger oder gar nicht pigmentirte Zelle der tiefen Schichten abschwemmt, welche mit Hilfe ihrer physiologischen Fähigkeit sich mit Blutfarbstoff später imbibiren kann. Hierdurch können jene Formen entstehen, welche als Uebergänge von weissen Blutkörperchen in pigmentirte Elemente von Anderen geschildert worden sind. Auch das Vorkommen von freiem körnigen Pigment in der Blutbahn oder im Gewebe findet eine ebenso einfache Erklärung durch den Zerfall von Schollen, wie durch den anderwärts angenommenen Zerfall von Blutkörperchen. In seinem Lehrbuche hat Panas (Traité des Maladies des yeux, Paris, Masson 1894) angegeben, dass man in Chorioidealsarkomen den aus dem Blute entstandenen Farbstoff leicht dadurch von dem physiologischen Pigment der fixen Zellen unterscheiden könne, dass man zu den Schnitten rauchende Schwefelsäure zusetzt. Letztere soll das Blutpigment im Gegensatz zu dem anderen entfärben. Ob-

gleich ich dem Ausfall dieser Probe absolut keine zwingende Beweiskraft zumessen möchte, konnte ich an meinen Präparaten constatiren, dass die Pigmentschollen auch bei längerer Einwirkung ihre Färbung behielten oder sich nur nach Maassgabe der fixen Pigmentzellen entfärbten.

Man wird nicht leugnen können, dass nach erfolgtem Uebergreifen eines primären Leukosarkoms der Choriocapillaris auf die pigmentirten Schichten es sich jederzeit ereignen kann, dass an einer oder mehreren Stellen Gefässe der tiefen Schichten arrodirt werden und pigmentirte Zellen in die Blutbahn gelangen können, ohne dass es in jedem einzelnen Falle möglich sein wird, die Stelle des Einbruches in das Blutgefässsystem nachträglich zu finden. Es wird immer einem glücklichen Zufall zu danken sein, wenn man einen derartigen Process zu Gesichte bekommt.

Sind aber einmal Chromatophoren in die Blutbahn gelangt, so kann sie das strömende Blut an jeder beliebigen Stelle des Tumors wieder ablagern, vor allem aber wohl dort, wo die feinsten Verzweigungen der Aderhautgefässe zu finden sind; nämlich im Bereiche der Choriocapillaris. So konnten wir in unseren Präparaten Bilder beobachten, die nicht anders gedeutet werden können, als dass es zur Verstopfung kleinster Blutschläuche durch Pigmentschollen gekommen ist (Fig. 3). An solche Vorgänge scheint sich eine active Wucherung der embolisch verschleppten Geschwulstzellen anschliessen zu können, wenigstens fand ich oft die Bluträume und deren Umgebung so dicht durchsetzt mit den Pigmentzellen, dass eine nur passive Betheiligung an dem Processe unwahrscheinlich erschien. Wie es allgemein bekannt ist, dass durch Abschwemmen von pigmentirten Gebilden aus einem primären Melanosarkom in einem anderen Capillarsysteme (z. B. dem der Leber) pigmentirte Metastasen entstehen können, hat Ewetzky[1])

[1]) Ewetzky, Ueber Dissemination der Sarkome des Uvealtractus. v. Graefe's Arch. f. Ophthalm. XLII. 1. p. 170. 1896.

diesen Hergang für Geschwulstmetastasen eines Chorioidealsarkomes in nämlichem Auge bewiesen. Wir können daher unbedenklich annehmen, dass die grösseren Pigmentscholleninseln in den sonst ungefärbten Bezirken der Sarkome embolisch entstandene Metastasen aus der pigmentirten Zone derselben Geschwulst vorstellen. Halten wir so eine Scheidung zwischen den ungefärbten Abkömmlingen der Choriocapillaris einerseits und den gefärbten oder färbungsfähigen Elementen der tiefen Schichten andererseits aufrecht, so können wir uns die zufällige Entstehung von pigmentirten oder unpigmentirten Metastasen im übrigen Körper ohne Weiteres erklären.

Für die Annahme, dass die Pigmentschollen metamorphosirte Chromatophoren sind, habe ich nur in Ribbert's[1]) Arbeit gleiche Beobachtungen registrirt gefunden. Ich möchte mich daher den Ansichten genannten Autors völlig anschliessen, wenn ich mich auch nicht davon überzeugen kann, dass auch alle ungefärbten Zellen, namentlich die Abkömmlinge der normaler Weise stets ungefärbten Choriocapillaris nichts Anderes als in ihrer Ausbildung zurückgebliebene Chromatophoren sein sollen.

Zum Schlusse sei es mir gestattet, meine Ansichten über die im Thema angeregten Fragen in Folgendem kurz zusammenzufassen:

„Weisse Geschwulstbezirke, welche mit der Oberfläche der Chorioidealsarkome in Verbindung stehen, Einstrahlen von Bindegewebe aus den Resten der Choriocapillaris erkennen lassen und sich durch einen eigenartigen angiosarkomatösen resp. endotheliomatösen Bau von ihrer Umgebung abheben, sind aller Wahrscheinlichkeit nach primär aus der Choriocapillaris entstanden. Eine Wucherung der

[1]) L. c.

tiefen Chorioidealschichten ist in diesen Fällen als eine secundäre aufzufassen und das Fortschreiten des Tumors in der Schichte der grossen Gefässe keineswegs beweisend für die Entstehung der Geschwulst in diesen Lagen.

In späterem Verlaufe kann jedes primäre Leukosarkom der Choriocapillaris jeder Zeit Pigment zugeführt erhalten, indem der sarkomatöse Process auf die pigmentirten Lagen übergreift, hier Gefässe arrodirt und eine Abschwemmung von Chromatophoren sowie Embolie derselben in die leukosarkomatösen Bezirke hervorruft."

Mithin machen auch die Chorioidealsarkome keine Ausnahme von der Regel, dass ein Sarkom überall da entstehen kann, wo sich normaler Weise Bindegewebszellen finden, und nehmen ihren Ursprung sowohl von der Choriocapillaris wie von der Sattler'schen und Haller'schen Schichte.

Erklärung der Abbildungen auf Tafel XX u. XXI, Fig. 1—9.

Fig. 1. Fall I. Uebersichtsbild über die Lage des weissen Bezirks an der Oberfläche. In der Peripherie ist das Vorkommen von Chromatophoren durch einzelne dunkle Zellen angedeutet.

Fig. 2. Fall II. Durchschnitt durch den Bulbus.

Fig. 3. Fall III. Chromatophorenembolie in einer blutführenden Spalte des weissen Bezirks.

Fig. 4. Fall V. Gitterförmige Zeichnung in Folge von Chromatophorenablagerung in Gefässbahnen und Resten solcher.

Fig. 5. Fall VI. Chromatophoren im Inneren eines intacten Gefässlumens, im Inneren und in der Wandung von wandungslosen Hohlräumen vermischt mit Blut und Blutcoagulis, und endlich frei in der Umgebung mitten zwischen den Sarkomzellen.

Fig. 6. Fall VII. *T* = Tumor. *G* = Gefässzone von einem aus pigmentirten Bindegewebsleisten gebildeten Maschennetz, in welchem Blut circulirt. Uebergangsformen zwischen fixen

Chromatophoren und abgeschwemmten Pigmentkugeln. *S* = Sklera. Auf der Grenze zwischen Tumor und dem Maschennetz liegt noch ein Gefäss mit erhaltener Wandung. In dem Lumen desselben am Rande eine abgelöste Chromatophore.

Fig. 7. Fall VIII. Durchschnittsbild. Die dunkel schwarz gezeichneten Abschnitte enthalten die verästigten Pigmentzellen in den helleren finden sich nur hier und da Schollen.

Fig. 8. Fall VIII. Pigmentklumpen im Inneren von noch zum Theil mit Endothel ausgekleideten blutführenden Hohlräumen in dem weissen Bezirke.

Fig. 9. Fall X. Durchschnittsbild analog Fig. 7.

Weiterer Nachtrag zu der Arbeit: Ueber die bei Aderhautsarkomen vorkommende Phthisis bulbi.

Von

Prof. Th. Leber und Dr. A. Krahnstöver.

Von Herrn Prof. N. Manfredi in Pisa werden wir auf einen weiteren Fall von secundärer Phthisis bulbi bei Aderhautsarkom aufmerksam gemacht, welchen Saltini aus dessen Klinik in den Ann. di Ottalm. veröffentlicht hat [1]) und der uns wegen des mangelnden Nachweises im Inhaltsverzeichniss des betreffenden Bandes der Annali entgangen ist.

Der Fall ist folgender:

44 jähriger Arbeiter, stark abgemagert und von gelblicher Hautfarbe, bemerkte vor 2 Jahren Sehstörung am l. Auge, einige Tage nachdem er beim Löschen eines Brandes von der Gluth im Gesicht getroffen war. Innerhalb von zwei Monaten allmählich völlige Erblindung und nach einigen weiteren Monaten heftige Entzündung dieses Auges, nach deren Ablauf sich dasselbe allmählich verkleinerte.

Status praesens: L. Bulbus leicht injicirt, um die Hälfte verkleinert, quadratisch, weich, stark druckempfindlich. Cornea überall grau getrübt. Intensive Ciliarneurose.

---

[1]) Saltini. Univ. di Modena. La clin. ocul. nel trienn. scol. 1875—77. Ann. di Ottalm. VII. S. 286 ss. (1878). „Atrofia del bulbo di un anno. Neuralgie gravi. Enucleat. Sarcoma melan. della coroidea."

Enucleation. Heilung normal, nach 75 Tagen kein Recidiv. Allgemeinbefinden gebessert.

Der phthisische Bulbus erschien von vorn nach hinten leicht verlängert und nach dem Sehnerven hin zugespitzt. Das ganze Innere war von melanotischer Masse ausgefüllt, die sich als vorwiegend rundzelliges Sarkom erwies.

Manfredi ist, gewiss mit Recht, der Ansicht, dass die Geschwulst schon vor der als Ursache angenommenen Verbrennung vorhanden, und dass diese letztere ohne Bedeutung war, dass es sich somit um eine Phthisis durch eine secundäre Panophthalmitis handelt.

Durch diesen Fall steigt die Zahl unserer obigen Zusammenstellung auf 33.

Physiologisch-anatomische Untersuchungen über die Accommodation des Vogelauges.

Von

Dr. L. Heine,

I. Assistenten an der Klinik zu Marburg.

Mit Tafel XXII—XXIV und 6 Figuren im Text.

Aus dem Laboratorium der Universitäts-Augenklinik zu Marburg i. H.

„Wir würden am Besten über den ganzen Vorgang der Accommodation eine definitive Vorstellung erlangen, wenn sich Durchschnitte in situ vom accommodirten sowie ruhenden Auge gewinnen liessen. Leider gelang es aber nicht, auch nur von einer dieser Phasen einen Durchschnitt zu erhalten."

Dieser Satz findet sich in der „Experimentaluntersuchung über die Mechanik der Accommodation" von Hensen und Völckers (Kiel 68). Bisher ist dieser Wunsch anscheinend unerfüllt geblieben. Auf einen Versuch L. Müller's, das menschliche Auge in der Accommodation zu fixiren, werde ich unten genauer zu sprechen kommen.

Da einerseits menschliches Material sehr schwer so frisch zu erhalten ist, die Augen der Säugethiere aber nach den an anderer Stelle mitzutheilenden Versuchen von Hess und mir nur eine ganz rudimentäre Accommodation besitzen, so versuchte ich es mit den Vögeln.

I. Accommodationsmechanismus des Taubenauges.

Nach den Untersuchungen von Beer (Pflüger's Arch. 53. 175) ist der Accommodationsmechanismus bei den Vögeln im Princip derselbe wie bei den Menschen nach der Theorie von v. Helmholtz.

Etwas modificirt wird der Mechanismus dadurch, dass die aus zwei gegeneinander verschieblichen Lamellen bestehende Cornea bei einigen Vögeln bei der Accommodation ihre Krümmung ändert, derart, dass durch den Muskelzug die Peripherie abgeflacht, die Mitte dadurch stärker gekrümmt wird. Somit kann man nicht von einem Punct. fix. des Accommodationsmuskels im strengen Sinne reden, wie man es nach der v. Helmholtz'schen Theorie beim Menschen thut, denn das vordere Ende des Accommodationsmuskels rückt, wie eingestochene Nadeln lehren[1]), etwas nach hinten; trotzdem hoffe ich, beweisen zu können, dass die Hauptaufgabe des Muskels die ist, die Ora serrata, bezw. die entsprechende Stelle der Chorioidea, nach vorn zu ziehen und somit eine Erschlaffung der Zonula herbei zu führen. Beer legt viel Werth auf das Lig. pect. Er hält dieses für das Spannungsband der Linse. Meine Präparate geben dafür keinen Anhalt. Ich glaube, dass dieses „Band" in keiner nennenswerthen Weise gestaltsverändernd auf die Linse einwirken kann. Vielmehr fällt nach meiner Meinung der sehr gut ausgebildeten Zonula dieselbe Rolle zu, wie auch im menschlichen Auge.

Ich denke, man braucht nur die Figg. II u. III (Taf. XXIII) zu vergleichen, um zu finden, dass dem „Lig." pect. (Fontana's Balkenraum) diese Function nicht zukommen kann. Beer's

[1]) Th. Beer, l. c. S. 209: „Bei einem Waldkauz stach ich 2 mm vom Rande der Hornhaut ein lange, dünne Nadel durch dieselbe, so dass die Nadelspitze ein wenig in die vordere Kammer hinein ragte; wurde gereizt, so bewegte sich das äussere Ende der Nadel gegen das vordere Ende der Augenachse".

Thierexperimente scheinen mir in dieser Beziehung nicht ganz einwandsfrei. Beer durchtrennte rings herum das Lig. pect., um die Linse zu entspannen, er fand darnach aber keine Myopie. Auf S. 229 sagt er: „Nach Durchtrennung des Lig. pect., während der Reizung änderte sich jetzt nichts an dem Verhalten der vorderen Linsenbildchen," dem gegenüber kann ich mich nicht dem Bedenken verschliessen, dass bei dem Eingriff der Accommodationsmuskel oder die Zonula selbst Schaden gelitten haben könnte.

Auch einer functionellen Trennung von Musculus Cramptonianus und Tensor Chor. kann ich nach meinen anatomischen Befunden nicht zustimmen. Bei den Erklärungen der Abbildungen werde ich hierauf zurückkommen. Hier möchte ich nur aussprechen, dass ich die ganze innere Augenmuskulatur (abgesehen von der Iris) für eine functionelle Einheit halte, deren Aufgabe es ist, die Entfernung zwischen Corneoskleralgrenze und Ora serrata (als Ursprungsstelle der Zonula) zu verkleinern und dadurch die Zonula zu entspannen. Dann kann die freigewordene Linse ihrer Elastizität folgen. Da nun Corpus ciliare und processus ciliares, wie mir gebleichte mikroskopische Schnitte gezeigt haben, selbst muskellos sind, und da auch die Iris die Form der Linse nicht zu beeinflussen scheint, so kann die accommodative Gestaltsveränderung der Linse nur durch den Accommodationsmuskel geschehen. Die Frage ist nun: Geschieht dies durch Anspannung der Zonula während der Accommodation (nach Schön und Tscherning), oder durch Entspannung (nach v. Helmholtz).

Ich glaube, ein Studium der beigegebenen Abbildungen wird zeigen, dass die Muskulatur unmöglich im Sinne Tscherning's oder Schön's an der Zonula ziehen kann.

Könnte man beim menschlichen Auge noch zweifeln, welche Function des Muskels man sich aus den anatomischen Verhältnissen allein zu construiren hat, so scheint mir für das Vogelauge schon nach der anatomischen Be-

trachtung ein Zweifel fast völlig ausgeschlossen. Ein Studium der Verhältnisse des contrahirten Muskels wird das, denke ich, noch anschaulicher machen.

II. Accommodationsbreite des Taubenauges bei elektrischer Reizung.

Konnte man nach den Untersuchungen von Beer beim Vogel auch ein gutes Accommodationsvermögen vermuthen, so war doch über die mögliche Grösse dieser Leistung d. i. über eine Accommodationsbreite noch nichts bekannt. Beer hat die Linsenbildchen bei directer elektrischer Reizung des Ciliarmuskels beobachtet. Er erkannte, dass die vordere Linsenfläche dabei weit stärker gewölbt wird. Er schloss hieraus auf accommodative Refractionsveränderung des Auges. War dies auch wahrscheinlich, so war doch noch nicht sicher nachgewiesen, dass sich die Refraction wirklich ändert und um wie viel sie sich ändert. Durchschneidung des Lig. pect. bewirkte ein Zusammenrücken der vorderen Linsenbildchen. Dadurch aber Myopie zu erzeugen, ist Beer nicht gelungen.

Zu diesem Zwecke habe ich viele junge und ältere Tauben untersucht, ferner zwei Segler (Cypselus apus) und zwei Sperber (Astur nisus). In einem zweckmässig construirten Thierhalter[1]) (s. Abbildung Fig. 1 und Anmerkung) wurde das Thier fixirt, so dass der Kopf und damit die Augen kaum um Millimeter bewegt werden konnten. Ist der Kopf gut fixirt, so können die Augen — abgesehen von Rotations-

[1]) Fig. 1 stellt den vom Mechaniker des physiologischen Institutes, Herrn Rinck, nach Muster des Hofmeister'schen Kaninchenhalters hergestellten Taubenhalter dar. Das Thier wird in ein Handtuch eingerollt in den Trog eingebunden. Dann wird der Kopf in die Gabel genommen und seitlich durch die Backenhalter fixirt. Der Schnabel wird durch den Ring gesteckt, event. auch durch die auf dem Bild unten neben dem Trog liegende Klemme fixirt.

bewegungen — nur äusserst geringe Excursionen machen, da sie ziemlich fest in der Orbita sitzen, und ja überhaupt Aenderungen der Blickrichtung bei diesen Thieren mehr durch Bewegungen des ganzen Kopfes hervorgerufen werden. Dann wurden die Lider resecirt, rechts und links, bezw. vorn und hinten in die Corneoskleralgrenze kleine Hakenelektroden eingehakt. Nun wurde faradisch gereizt. Es ist gleichgültig, ob man die Elektroden in der beschriebenen Weise oder oben und unten einsetzt, oder ob man sie auch nur

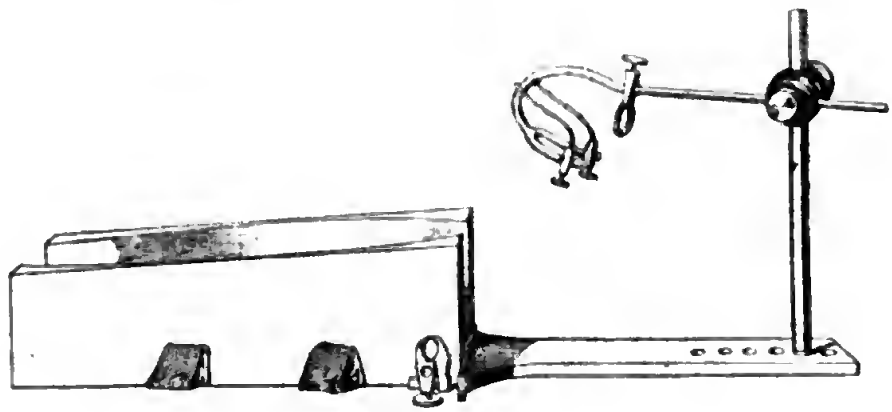

Fig. 1.

nasal und temporal vom Bulbus in die nach der Resection der Lider entstandenen Wunden einhängt. Selbstverständlich muss man sich vergewissern, dass jede Zerrung am Bulbus vermieden wird.

Die gewöhnliche Refraction ist eine geringe Hyperopie von 1 bis 2 D. Oft beträgt die Hyperopie nur 0,5 D, selten + 3 bis 4 D.

Skiaskopirt wurde stets aus der Entfernung von $^1/_2$ m. Das Licht wurde aus einer Entfernung von ca. 66 cm in das Auge geworfen mit Hilfe eines Concavspiegels von 16 cm Brennweite. Das Thier sass in seinem Halter dicht hinter den Gläsern des Skiaskops, so dass das Auge höchstens 1 cm vom Glase entfernt war. Es wurde nun die Refraction bestimmt, dann wurden die Lider resecirt und constatirt, dass die Refraction dieselbe geblieben war. Waren dann auch die feinen Hakenelektroden, wie oben

angegeben, eingesetzt, so wurde nochmals die Refraction controlirt. Die Hakenelektroden standen in Verbindung mit der secundären Spirale eines Du Bois-Reymond'schen Schlittenapparates, dessen primärer, von einem Chromsäuretauchelement gelieferter Strom vom Beobachter selbst bequem durch Schlüssel geöffnet und geschlossen werden konnte.

Reizt man faradisch, so erhält man neben hochgradiger Miose eine Myopie bis zu 10 ja 12 D.

Man braucht hierzu ziemlich starke Ströme. Am Schlittenapparat mussten die Rollen theilweise übereinander stehen. Die Erkennung der Schattenbewegung ist für Ungeübte recht schwierig; gleichwohl war es mir nach einiger Uebung oft mit voller Sicherheit möglich, trotz der Miose und trotz der verkleinernden Wirkung der starken Concavgläser noch den Schattenumschlag bei — 12,0 D zu erkennen, während der Schatten bei — 10,0 noch mit ging. Die Refraction betrug dann also skiaskopisch: — 12 bis — 13 D. Die Gläser des Skiaskops befanden sich so dicht vor dem Auge der Taube, dass der dioptrische Fehler nicht sehr beträchtlich ist. Auffallend war, dass bei den Tauben kaum jemals spontanes Accommodiren beobachtet werden konnte, während zwei junge Sperber sofort ihren Gegner durch die Skiaskopgläser hindurch aufs Korn nahmen und 3, 6 und 7 D accommodirten. Die bei elektrischer Reizung auftretende Myopie wurde nicht etwa dadurch nur vorgetäuscht, dass nach eingetretener Miose andere Linsenpartieen skiaskopirt wurden als vorher, denn nachdem bereits stärkste Miose eingetreten war, blieb die Refraction noch kurze Zeit dieselbe, nahm dann aber schnell zu. Es eilte also die Pupillencontraction der Accommodation deutlich voraus. Wurde dann die Reizung unterbrochen, so erweiterte sich die Pupille schneller als die Refraction abnahm.

III. Künstlicher Astigmatismus des Taubenauges durch elektrische Reizung.

Legte ich beide Elektroden dicht neben einander unten an den Bulbus, so konnte bisweilen ein Astigmatismus, zumeist ein inverser myopischer Astigmatismus von 3—6 D und mehr beobachtet werden. Es erklärt sich dies vielleicht durch eine Contraction nur der unteren Partheien des Ciliarmuskels in (sagittal=)temporal-nasaler Richtung; man darf sich vielleicht vorstellen, dass dadurch die Krümmung der Cornea horizontal zunehmen, vertical abnehmen muss.

Bei glücklicher Versuchsanordnung liess sich thatsächlich öfters nachweisen, dass, wenn vorher Emmetropie bestand, nach der localen Reizung der unteren Parthie des Accommodationsmuskels

auftrat[1]). (S. u.)

Es handelt sich demnach wahrscheinlichst um Corneal-

[1]) An einem Taubenauge, welches ich durch locale elektrische Reizung astigmatisch machen konnte, gelang es mir auch, die charakteristische Verziehung der keratoskopischen Spiegelfigur zu erkennen. Herr Prof. Hess und mein College Herr Dr. Treutler waren so freundlich, diese Befunde zu controliren. Mit einer + Figur pflegen wir in unserem klinischen und poliklinischen Journale die mit dem Skiaskop erhobenen Befunde einzutragen. Eine neben dem horizontalen Schenkel geschriebene Zahl bedeutet die Refraction im horizontalen Meridian, eine neben den verticalen Schenkel geschriebene jene im verticalen (in Dioptrieen). Ist kein Astigmatismus vorhanden, so schreiben wir z. B. 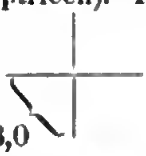 . Einen horizontalen hyperopischen Astigmatismus bei verticaler Emmetropie schreiben wir 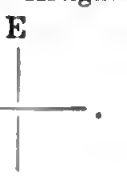

. Stehen bei einem verticalen myopischen Astig-

astigmatismus, bedingt durch ungleichmässige Accommodationsmuskel-Contraction.

Dass die (sphärische) Accommodation des Taubenauges nicht, oder doch nicht wesentlich, durch Veränderung der Cornealkrümmung bewirkt wird, sondern dass hier die Gestaltsveränderung der Linse das ausschlaggebende ist, davon überzeugte ich mich auch mit Hilfe des Schöler-Mandelstamm'schen Cornealmikroskops. Bei zehnfacher Vergrösserung standen die Cornealreflexe zweier elektrischer Glühlämpchen 1,3 mm von einander entfernt (13 Theilstriche des Ocularmikrometers). Die hinteren Linsenbildchen standen 1,2, die vorderen 2,5 mm von einander. Bei elektrischer Reizung gingen letztere bis auf 1,8 mm zusammen, während Cornealreflexe sowie hintere Linsenbildchen ihre Distanz nicht erkenntlich veränderten. Dass ein nennenswerther Cornealastigmatismus hierbei entsteht, ist nicht zu erwarten, da die Elektroden, wie oben angegeben, zu beiden Seiten des Bulbus liegen und nicht, wie bei Erzeugung von Cornealastigmatismus, dicht neben einander. Es muss also bei der Accommodation eine bedeutende Krümmungszunahme der vorderen — vielleicht auch eine geringe der hinteren — Linsenfläche stattfinden.

IV. Einfluss der Miotica und Mydriatica auf das Taubenauge.

Nachdem ich mich so durch eigene Experimente überzeugt hatte, dass bei Tauben eine durch Gestaltsverände-

matismus von 2 D die Achsen jederseits aussen 30° unter dem Horizont, so schreiben wir

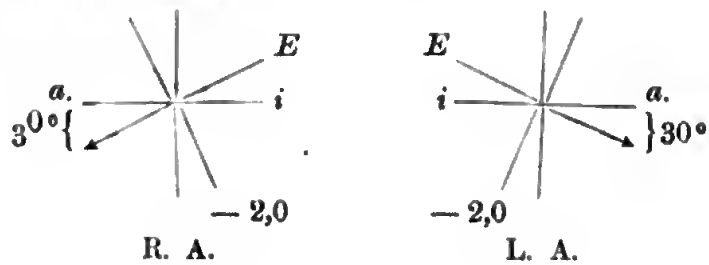

rung der Linse bedingte Accommodation von 10 bis 12 D stattfinden kann, suchte ich nach einem Alkaloid, welches mir diesen Zustand zum Zwecke der Fixirung hervorrufen sollte. H. Meyer[1]) hat in einer Arbeit „über einige pharmacologische Reactionen der Vögel- und Reptilieniris" verschiedene Alkaloide und andere chemische Körper auf ihre Wirkung auf die Pupille hin untersucht. Dankenswerther Weise stellte mir Herr Prof. Meyer die Stoffe freundlichst zur Verfügung, um ihre Wirkung auf die Refraction zu prüfen.

Ich fand, dass sämmtliche Miotica zugleich auch mehr oder minder intensiv die Refraction beeinflussten. Die durch Miotica hervorgerufene Accommodation liess sich zum Unterschied von der durch elektrische Reizung bewirkten meist nur bis zu 7 oder 8 D verfolgen. Dann war aber in der Regel schon so hochgradige Miose eingetreten, dass nicht weiter skiaskopirt werden konnte.

Als Accommodationskrampfgifte hebe ich hervor: Nicotin, Tetramethylammoniumjodid, Hydrastinin, Coniin, Monobromallylneurin, Trimethylaminaethylenchlorid.

Was die Mydriatica betrifft, so kann ich zu H. Meyer's Resultaten betr. der Iris noch Folgendes hinzufügen.

Curare bewirkt Mydriasis vielleicht nicht nur durch Lähmung der peripheren motorischen Nervenendigungen, sondern möglicher Weise auch durch directe Muskellähmung, denn die directe elektrische Reizung bleibt erfolglos.

Auch die Accommodation wird in analoger Weise beeinflusst.

Cotarnin wirkt auf Pupille wie Accommodation ebenso wie Curare, nur etwas schwächer.

Sparteïn bewirkt Mydriasis. Nach H. Meyer ist diese Wirkung als Dilatatorreizung aufzufassen; nach meinen Versuchen scheint aber doch sehr bald auch eine Lähmung

[1]) Arch. f. exp. Pathol. u. Pharm. 1893. S. 101.

des Sphincter pupillae, sowie des Accommodationsmuskels einzutreten, da die elektrische Reizung ohne Erfolg bleibt. Bisweilen gelang es mir indess, mit Hilfe dieses Mittels bei weiter Pupille durch elektrische Reizung noch Accommodation von ca. 7 D hervorzurufen.

Die Digitalisgifte (z. B. Strophantin, Digitalin, Helleborin), die den Sphincter pupillae zuerst in Krampf, dann in wochenlange Lähmung versetzen, wirken auf den Accommodationsapparat genau so. Zuerst entsteht ein Accommodationskrampf, begleitet von Miosis, für ½—1 St., dann Pupillen- und Accommodationslähmung für stärkste elektrische Ströme.

H. Meyer spricht eingehend über den Antagonismus der Irismuskulatur.

Seine Untersuchungen sind hauptsächlich an Haustauben gemacht.

Nun findet sich aber bei Canfield[1]), der die verschiedensten Vogeliriden untersucht hat, die Bemerkung, dass er nur bei der weissen Taube überhaupt keine Dilatatorfasern gefunden habe, während er gegen Grünhagen angiebt, in allen übrigen von ihm untersuchten Vogelaugen radiäre Fasern nicht vermisst zu haben. Meine Untersuchungen haben mich überzeugt, dass bei der gewöhnlichen Haustaube, wie sie auch Meyer verwendete, sehr wohl ein äusserst zarter aber doch deutlich nachweisbarer Dilatator vorhanden ist. Zum Nachweis diene folgende Methode: Die Pupille wird durch Nicotin oder ein anderes der genannten Miotica in maximale Contraction versetzt; die vordere Bulbushälfte wird nun schleunigst herausgeschnitten und in 40° C. warmer Flemming'scher Lösung fixirt. Macht man Querschnitte, so findet man in einigen wenige vereinzelte längs getroffene Dilatatorfasern hinter den vom Schnitt senkrecht getroffenen Sphinkterfasern. Der Sphink-

[1]) Ueber den Bau der Vogeliris. Inaug.-Diss. Berlin 1886.

ter nimmt hier den weitaus grössten Theil der Iris ein, er reicht vom Pupillarrand bis fast zum Ciliarrand. Besser sichtbar werden die radiären Muskelfasern, wenn man die Schnitte nach Griffith in Euchlorine (1 g HCl, 2 g $KClO_3$ + 300 Aq.) bleicht.

Hat man die vordere Bulbushälfte eines nicotinisirten Auges in warmer Flemming'scher Lösung fixirt, in Alkohol nachgehärtet, befreit man die Iris nun von Cornea, Sklera und Linse, entfärbt sie nach Griffith und breitet sie glatt aus, so ist die Membran nun so dünn, dass man sie in Balsam eingebettet und mit Deckglas bedeckt, bei mittelstarker (200—300 facher) Vergrösserung studiren kann. Man findet dann äusserst spärliche radiäre Muskelfasern, die deutliche Querstreifung zeigen; sie verlaufen etwa bis zur Mitte der Irisbreite und biegen hier in den Sphinkter nach rechts oder links ein. An Iriden, die nicht künstlich in Miose versetzt waren, konnte ich diese Beobachtung nicht machen.

Ist somit für die Ausführungen Meyer's betreffs des Antagonismus der Irismuskulatur die anatomische Basis gegeben, so habe ich für einen analogen Antagonismus in der Accommodationsmuskulatur durch allerverschiedenste Versuchsanordnungen keinerlei Anhalt gefunden. Wieso die Anatomie hier zu Irrthümern Anlass geben kann, werde ich unten berühren.

V. Cornealastigmatismus des Taubenauges durch Miotica.

Wie durch die elektrische Reizung, so liess sich auch durch die Miotica Cornealastigmatismus erzeugen.

Brachte ich z. B. Nicotin nur von unten her (nach Resection der Lider) an den Bulbus, so bekam ich zunächst öfters einen inversen, bisweilen deutlich gemischten Astigmatismus.

Beobachtet man sorgfältig von Anfang an jede Phase der Nicotinwirkung, so kann man, auch wenn man nicht nur von unten her das Mittel an den Bulbus bringt, sondern einfach einen Tropfen von oben auffallen lässt, vorübergehend Astigmatismus inversus finden. Zum Theil kommt dies wohl daher, dass sich die Flüssigkeit doch schnell unten ansammelt und hier also die stärkste Wirkung entfaltet, zum Theil ist es aber auch wohl dadurch zu erklären, dass der Ciliarmuskel der Taube vorn nasal unten weit stärker entwickelt ist, als in den übrigen Parthieen. Die partielle (atypische) Contraction und die dadurch bedingte Verbiegung der Hornhaut kann man sich so vorstellen, dass *a* zu *b* hingezogen wird (s. Fig. 2). Ueber die Structur des Ciliarmuskels vgl. S. 485/6. Theoretisch denkbar ist auch eine Contraction des Muskels der Art, dass sich nur die Gruppe I isolirt zusammen zieht; dadurch müsste dann Punkt *b* nach hinten (und unten) gezogen werden, die Cornea müsste dann vertical myopisch, horizontal hyperopisch werden; so kann man vielleicht die auffallende Beobachtung erklären, dass sich ein inverser Astigmatismus bei elektrischer Reizung plötzlich in einen Astigmatismus nach der Regel umdrehen kann. Immerhin will ich auf diese Frage nach dem Entstehen des Cornealastigmatismus nicht zu viel Werth legen. Das Ophthalmometer (nach Javal) reicht für so kleine Krümmungsradien bei Weitem nicht aus.

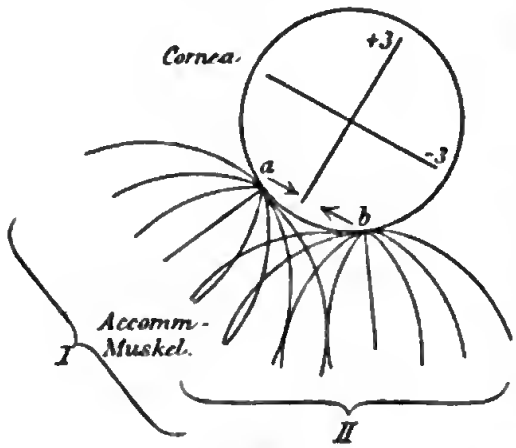

Fig. 2.

Ferner lege ich deshalb weniger Werth auf diesen Astigmatismus, da es sich augenscheinlich um atypische (nicht physiologische) Verhältnisse handelt. Nur in An-

betracht dessen, dass viele Autoren noch für den Menschen eine astigmatische Accommodation annehmen, wollte ich für den Astigmatismus der Tauben auf die Cornea als Ursache hinweisen.

Versuche mit Sperbern.

Während bei den Tauben stets nach wenigen Minuten volle Alkaloidwirkung eintrat, gestaltete sich bei den Sperbern der Versuch etwas anders:

Dass diese Vögel spontan bis zu 7 D accommodirten, wurde oben schon erwähnt. Nun wurde R. Curare + Atropin instillirt. Noch nach einer $^1/_4$ Stunde liess sich eine Spontanaccommodation von 2 D beobachten. Nach weiteren 15 Minuten blieb die Refraction constant + 1,5 D Hyperopie. Die Pupille blieb mässig weit.

Links wurde schon 10 Minuten nach der Instillation von Tetramethylammoniumjodid — 11,0 D constatirt. Fixirung nach Flemming.

Sperber II:

R.: Atropin + Curare; nach 30—35 Minuten Refraction constant + 1,0 D.

L.: Tetramethylammoniumjodid nach 8 Minuten: — 10,0 D Fixirung in Sublimat (nach L. Müller).

Die Weiterverarbeitung beider Köpfe zeigte, dass die Flemming'sche Lösung den Accommodationsmuskel sowohl wie die Pupille weit besser fixirt hatte als das Sublimat. Die Linse des accommodirten Auges zeigte keine Verschiedenheiten gegenüber der des erschlafften.

VI. Fixirung der Vogelköpfe mit gelähmtem und accommodirtem Auge.

Die links mit einem Mioticum, rechts mit einem Mydriaticum behandelten Vogelköpfe wurden nun mit einem kräftigen Scheerenschlage vom Rumpf getrennt, schleunigst vom Federbalg befreit und in 40 ° C warme Flemming'sche Lösung gebracht.

War die linke Pupille sehr eng, die rechte sehr weit, so war die Fixirung in Flemming'scher Lösung anscheinend eine vollkommene, d. h. die Pupillenweite wurde, nach dem Augenschein zu urtheilen, genau so fixirt, wie sie in vivo war. Wurde statt der Flemming'schen Mischung Formol oder Sublimat angewendet, so verengte sich regelmässig bei Tauben und je einem Sperber und Segler die Curarepupille beträchtlich, während die miotische Pupille in maximaler Miosis fixirt wurde.

Hieraus scheint mir hervorzugehen, dass Formol wie Sublimat auf den Muskel reizend wirkten, also nicht als indifferente gute Fixirungsmittel, wenigstens für Muskeln, angesehen werden dürfen. Wir haben somit in der Fixirung der Pupillenweite ein scharfes Criterium für die Beurtheilung von Fixirungsflüssigkeiten, was die Schnelligkeit der Wirkung angeht. Wurde die Pupille statt durch Curare durch Strophantin erweitert, d. h. wurde sie im zweiten Stadium der Strophantinwirkung fixirt — nachdem die primäre Miosis der secundären Mydriasis Platz gemacht hatte — so bewirkte auch Formol oder Sublimat keine wesentliche Verengung der Pupille.

Die weitere Verarbeitung der Köpfe geschah in folgender Weise: Nachdem die Flemming'sche Lösung 24 Stunden bei 40° C. im Brütofen eingewirkt hatte, wurde durch 2 Frontalschnitte vorn der Schnabel und hinter den Augen vom Kopfe so viel weggeschnitten als entbehrlich war. Die Objecte wurden dann einige Tage in fliessendem Wasser ausgewaschen, in ansteigendem Alkohol vorsichtig nachgehärtet, in 70%igem Alkohol durch Zusatz von 5 Salpetersäure auf 100 innerhalb 24 Stunden entkalkt, völlig entwässert und in Celloidin eingebettet. Im absoluten Alkohol wurde durch einen Horizontalschnitt jeder Bulbus von oben her eröffnet, sodass das Celloidin in vorderen Kammer- und Glaskörperraum eindringen konnte. Die Blöcke wurden dann mit der unteren Kopfseite nach oben aufgeklebt und geschnitten, bis das erste Scheibchen der einen Linse in den Schnitt fiel. Jetzt wurde der Klotz so gerichtet, dass mit dem nächsten Schnitt zwei gleich grosse Linsenkalotten abfielen. Die folgenden Schnitte waren dann horizontal geführt, und die rechte Seite

entsprach völlig der linken. Wie auch die Durchmusterung der Serien lehrte, haben etwaige Bewegungen der Bulbi in den Augenhöhlen keinen störenden Einfluss, da meist auch die Mitten der Optieuseintritte in demselben oder doch in nahe benachbarten Schnitten lagen. Auch dass die Linse in der „latenten Accommodation" die von Hess und dann auch von mir beschriebenen Ortsveränderungen eingehe, ist hier von vornherein nicht zu erwarten, da die processus ciliares schon in der Ruhe bis an den Linsenäquator heranreichen. Das Experiment lässt auch keine derartigen Linsenverschiebungen erkennen.

Untersucht wurden im Ganzen auf diese Weise etwa zwölf Taubenköpfe. Die interessantesten in sämmtlichen Fällen constant wiederkehrenden Verhältnisse bot der Ciliarmuskel.

Weiter unten werde ich auf einige andere Verschiedenheiten des accommodirten und nicht accommodirten Bulbus zu sprechen kommen, die nicht so constant und deshalb sehr vorsichtig zu beurtheilen sind.

Der contrahirte und der erschlaffte Ciliarmuskel.

Soweit ich in der Literatur sehe, ist hier zum ersten Mal ein Muskel zwecks Studiums seiner Struktur und seiner Funktion in situ in Contraction versetzt und so fixirt worden. Da nun nach Merkel dieselbe Muskelfaser wahrscheinlich fähig ist, sich auf verschiedene Art zu contrahiren, so wird dem mikroskopischen Experiment hier ein neues Arbeitsfeld eröffnet.

Mir kam es nun nicht darauf an, festzustellen, welcher Art die Nicotincontraction des Muskels ist und wie sich eine durch ein anderes Gift hervorgerufene von jener mikroskopisch in gröberer und feinerer Structur unterscheiden lässt. Mir lag folgende Frage vor: Was können wir aus den Bildern schliessen, die uns der contrahirte Muskel zeigt, im Gegensatz zum ruhenden.

Fig. I (Taf. XXII) stellt einen Horizontalschnitt durch einen Taubenkopf dar. Das L. A. ist accommodirt, das R. A. gelähmt. Dort hochgradige Miose, hier Mydriasis. Die vorderen (= nasalen) Ciliarpartheien sind in den zwei halbschematischen Zeichnungen Fig. II und III auf Taf. XXIII

zum besseren Vergleich parallel (die des rechten Auges also im Spiegelbild) wiedergegeben.

Die Mikrophotographieen (Taf. XXIV), für deren Anfertigung ich meinem Kollegen, Herrn Dr. Treutler bestens zu danken habe, zeigen vielleicht noch besser und objektiver die Verhältnisse. Rechtes und linkes Auge entsprechen symmetrischen (nicht parallelen) Stellen.

C = Cornea,
M = Muskel,
S = Sklera,
I = Iris.

Fig. *B* zeigt das Bild des ruhenden Muskels. Die Faserzeichnung des Muskels ist sehr grazil, die Fasern verlaufen der Skleralwand annähernd parallel. Zwischenräume sind zwischen den Fasern kaum zu sehen.

Mit guten Objektiven erkennt man die in Fig. *D* schön wiedergegebene Querstreifung, die bekanntlich den Binnenmuskeln des Vogelauges zukommt. Auch bei dieser stärkeren Vergrösserung sehen wir schön die Schmalheit und Länge der Fasern, das Fehlen der Zwischenräume und den der Skleralwand parallelen Verlauf.

Ganz anders das Bild des contrahirten Muskels:

Fig. *A* zeigt, dass die Fasern sich zu Faserbündeln zusammengelegt haben, diese bilden wieder Faserbündelgruppen. Zwischen den Bündeln und noch deutlicher zwischen den Bündelgruppen (s. Fig. *C*) treten jetzt Zwischenräume hervor, während die Faserbündel selbst eine dunklere — dichtere — Färbung in Flemming'scher Lösung angenommen haben. Die Querstreifung ist meist völlig verschwunden, wo sie noch vorhanden ist, zeigt sie einen anderen, weit feineren Typus (s. bei ! in Fig. *C*) als im ruhenden Muskel. Was an dem contrahirten Muskel am meisten in die Augen fällt, ist die eigenthümliche Aufrichtung der Fasern gegen die Sklera. Die Fasern, die in der Ruhestellung ganz parallel der Sklera zu verlaufen scheinen,

wenden sich hier im Verlauf nach vorn plötzlich von ihr ab und bilden so mit ihr einen nach vorn offenen Winkel. Dieses eigenthümliche Verhalten führte mich zum genaueren Studium des Baues des Accommodationsmuskels. Man kann — glaube ich — hieraus ungezwungen dann die Accommodationstheorie ableiten.

In Fig. 3 habe ich schematisch den Faserverlauf eingezeichnet, wie man ihn sich früher wohl im Vogelauge dachte.

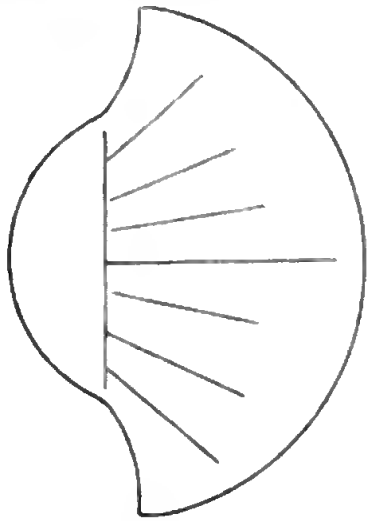

Fig. 3.

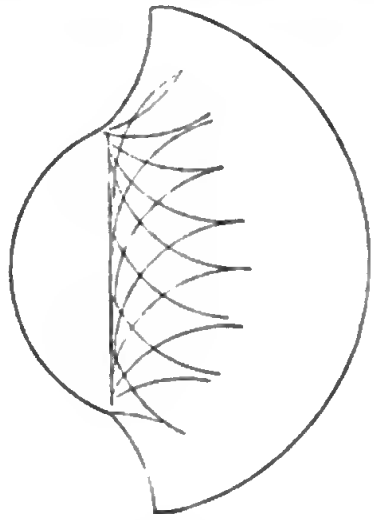

Fig. 4.

Radiär resp. ringsverlaufende Fasern waren bei Vögeln und Säugern mit Ausnahme der Affen unbekannt. Als ich nun in dem contrahirten Accommodationsmuskel die soeben beschriebene Aufrichtung der Muskelfasern gegen die Sklera fand, glaubte ich es durch einen Aufbau des Ciliarmuskels erklären zu können, wie er in Fig. 4 schematisch dargestellt ist. Contrahiren sich diese Fasern, die vielleicht vorn noch etwas schärfer gebogen verlaufen, als in der Figur gezeichnet ist, so muss auf dem Querschnitt ein Bild ähnlich dem oben beschriebenen entstehen. Ein Studium der Schnittserien lehrte indess, dass eine Combination von 3 und 4 vorliegt. Die Verhältnisse haben also eine entfernte Aehnlichkeit mit denen des Menschen, wie sie schon vor einer

Reihe von Jahren beschrieben sind (Sattler, Sitz.-Ber. der Ophthalm. Ges., Heidelberg 1887), nur dass sich hier, im Vogelauge, mit Hilfe der Fixation des Contractionsstatus auf der Peripherie des vorderen Insertionsringes verschiedene Muskelcentren, Insertionsknotenpunkte, nachweisen lassen. Auf Schnitten, welche die Cornea tangential treffen, sind im accommodirten Auge solche (Knoten =) Convergenzpunkte der Muskelfasern direct zu sehen, nicht aber im gelähmten Auge. Ich stelle mir deshalb den Aufbau des Ciliarmuskels so vor, wie Fig. 5 schematisch zeigt. Wie viele solcher Knotenpunkte es giebt, kann nicht sicher gesagt werden, vielleicht 10—15 auf dem ganzen Umkreise.

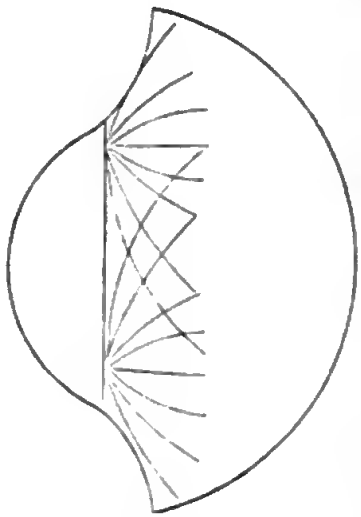

Fig. 5.

Es entspricht dieser Aufbau dem allgemeinen Princip, dem wir mehrfach bei analogen Bildungen begegnen.

Verlaufen doch auch die Radiärfasern des Dilatator pupillae nicht einfach radiär auf ihren Insertionspunkt zu, sie biegen vielmehr im Bogen in den Sphinkter um. Das rein mechanische, sozusagen das technische, wird verschleiert; ob dadurch die Leistungsfähigkeit beschränkt oder vielleicht erhöht wird, wird sich schwer sagen lassen.

Aus dieser eigenthümlichen Verlaufsrichtung der Fasern erklärt sich vielleicht ungezwungen, wie man dazu gekommen ist, einen Crampton'schen Muskel von einem Tensor chorioideae trennen zu wollen: es sind nur besonders differencirte Gruppenbildungen. Zumal in den accommodirten Augen können leicht drei Muskeln unterschieden werden: ein vorderer, dessen Fasern mit der Sklera einen nach vorn offenen, ein hinterer, dessen Fasern mit der Sklera einen nach hinten offenen Winkel bilden (Tensor chorioideae)

und ein mittlerer, dessen Fasern der Sklera parallel verlaufen. Das letztere erklärt sich aus der eigenthümlichen Form der Sklera im Vogelauge, welche bekanntlich von innen gesehen nicht concav ist (wie im menschlichen Bulbus), sondern dem Muskel als Unterlage eine glaskörperwärts convexe Fläche bietet. Folgen die bogenförmig (in den drei Dimensionen des Raumes) verlaufenden Muskelfasern bei der Contraction ihrem Bestreben, einen gradlinigen Verlauf anzunehmen, so müssen sie im ersten Verlaufsdrittel anscheinend auf die Sklera zusteuern, dann ihr parallel gehen und im vordersten Drittel von ihr abbiegen. Dass die Fasern in den drei Dimensionen des Raumes bogenförmig verlaufen, dass sie also bei der Contraction in ganz andere Ebenen zu liegen kommen, zeigt sich auch daran, dass der contrahirte Muskel besonders im vorderen Drittel viel mehr Quer- und Schrägschnitte aufweist als im ruhenden Zustand.

Wenn somit nach den oben (S. 470) angeführten Nadelversuchen Beer's auch ein geringes Zurückrücken der vorderen Muskelparthieen bei der Contraction anzunehmen ist, so kann doch nach Darlegung der ganzen Structurverhältnisse, zusammen genommen mit dem Lageverhältniss zur Zonula, kein Zweifel sein, dass es die Aufgabe des Muskels ist, den Ring zu verkleinern, in dem die Linse ausgespannt ist. Dass das radiäre Bandsystem, welches die Spannung der Linse zu besorgen hat, nicht das Lig. pect. (nach Beer), sondern eine wohl ausgebildete Zonula ist, habe ich oben an der Hand der Abbildungen erläutert.

Anhangsweise sei noch auf Fig. *E* und *F* hingewiesen. *F* ist ein gelähmter, anscheinend degenerirter Muskel, der normale Verhältnisse, nur keine Querstreifung zeigt[1]). Trotzdem muss man ihn sofort als nicht contrahirt erkennen, da seine Fasern schlank sind, keine Bündel- und Gruppen-

[1]) Solche Degenerationen kann man experimentell durch monatelange Behandlung des Auges mit Helleborin u. Aehnl. hervorrufen.

bildungen und keine Zwischenräume zeigen. In Fig. *E* wird man dagegen sofort einen mässig contrahirten Muskel erkennen, da die Fasern Bündel bilden. Das Ganze ist als Bündelgruppe aus dem äquatorialen Theil des Accommodationsmuskels aufzufassen, wo die Verlaufsrichtung zur Sklera keine so typische Abweichung zeigt, wie in den vorderen Parthieen. Es würde etwa der Stelle entsprechen, wo in Fig. *A* das *M* steht.

Andere Verschiedenheiten im accommodirten und nicht accommodirten Auge: Cornea, Ora serrata, Linse.

Waren die oben geschilderten Verschiedenheiten des Ciliarmuskels im accommodirten und nicht accommodirten Auge in allen Taubenköpfen gleichmässig zu beobachten, so sollen im Folgenden auch einige nicht so constante Verschiedenheiten erwähnt werden, welche immerhin vielleicht für spätere Untersuchungen von einigem Werth sein können.

Was zunächst die Cornea betrifft, so war in der That in einem Taubenkopf im accommodirten Auge eine stärkere centrale Krümmung neben einer peripheren Abflachung nachzuweisen[1]). Es war dies jedoch durchaus nicht constant in allen Fällen. Ausserdem können bei der Zartheit des Objectes durch die Celloidineinbettung sehr leicht geringe Schrumpfungen und Verbiegungen eintreten, sodass ich auf diese Beobachtung keinen grossen Werth legen möchte.

Ebenso war es mit einer anderen Beobachtung: In einem Taubenkopf war im accommodirten Auge die Ora serrata dem Linsenäquator merklich genähert, während diese Distanz in beiden Augen sonst immer auffallend genau gleich war. Da auch dieses eine vereinzelte Beobachtung ist, möchte ich nicht zu viel aus ihr folgern.

Anders schon ist es vielleicht mit der Gestalt der

[1]) Es wäre möglich, dass dies der anatomische Ausdruck für den oben (S. 479) beschriebenen Cornealastigmatismus inversus wäre.

Linse. Uebereinstimmend in sämmtlichen Präparaten fand ich im gelähmten Auge die vordere Polgegend der Linse abgeplattet, ja in einem kleinen centralen Bezirk sogar concav. In dem accommodirten Auge fand sich die entsprechende Stelle schön gleichmässig gewölbt (s. Fig. 6).

Man ist natürlich leicht geneigt, diese eigenthümlichen Formen für Producte von Schrumpfungsvorgängen zu betrachten, weil die Linse im mydriatischen Auge unter anderen Bedingungen fixirt wurde und der Einwirkung der Reagentien eine weit freiere Angriffsfläche darbot, als im miotischen Auge.

Zwei Befunde lassen diesen Einwand aber als nicht unbedingt zu Recht bestehend erscheinen:

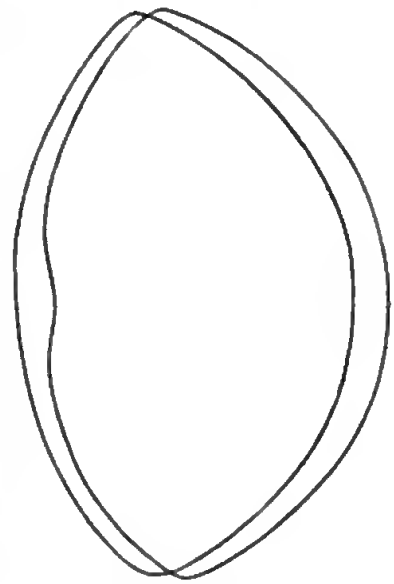

Fig. 6.

1. In einem gelähmten Affenauge fand ich eine ganz ähnliche Abplattung, sogar mit geringer centraler Vertiefung, aber nicht am vorderen, sondern am hinteren Linsenpol, während im accommodirten Auge der Linsenpol gewölbtere Formen zeigte.

2. In einem Taubenauge, dem die Iris herausgerissen war, und das nach guter Wundheilung, etwa drei Wochen nach der Operation, in Nicotinwirkung fixirt war, zeigte sich die centrale Delle nicht. Der Ciliarmuskel wies die schönste, oben näher geschilderte Contractionsstellung auf, die Linse hatte also wahrscheinlich die accommodirte Form angenommen; trotz maximal weiter Angriffsfläche für die Fixirungsflüssigkeit war aber keine centrale Delle aufgetreten. Der Einwand bleibt bestehen, dass die centrale Schrumpfung nur bei nicht accommodirter Linse eintrete,

dass die geschilderte Form aber doch keinen vitalen Zustand darstelle. Bei enger Pupille eine gelähmte Linse in dieser eigenthümlichen Form zu fixiren, ist mir nicht gelungen, d. h. ich hatte kein Mittel, hinreichende Miose ohne Accommodation hervorzurufen. Jedenfalls darf man den mikroskopischen Präparaten, zumal bei so difficilen Fragen, wie die vorliegenden sind, nicht eher trauen, als bis am lebenden Thier derartige Linsenformen durch die Betrachtung der Reflexbildchen sicher nachgewiesen sind, was mir bisher nicht gelungen ist.

Immerhin giebt dieses eigenthümliche Verhalten der Linse gegenüber der Flemming'schen Lösung doch zu denken: Wir sehen wieder, wie ganz verschieden sich Linsenkern und Linsenrinde verhalten, wie falsch es also ist, die Linse als homogenes Gebilde aufzufassen, das einfachsten physikalischen Gesetzen folgt. Wir müssen sie vielmehr als hoch organisirt ansehn[1]).

Nirgends erhielt ich in den Taubenaugen Verschiedenheiten in der Grösse des äquatorialen Durchmessers der accommodirten und nicht accommodirten Linse, weder durch Flemming'sche Lösung noch durch Sublimat oder Formol. Es müssen sich also entweder die Taubenlinsen ganz anders verhalten als die menschlichen nach der gewöhnlichen Ansicht (vgl. auch L. Müller's Angabe auf Seite 491), oder aber, wir dürfen unseren mikroskopischen Fixirungsmethoden betreffs der Linse nicht unbedingt trauen. Entweder beschränken sich also die Linsenveränderungen bei der Accommodation der Taube auf Veränderungen im vorderen Pol, oder aber es ist mit unseren jetzigen Methoden noch nicht möglich, die Linse den vitalen Verhältnissen entsprechend zu fixiren.

[1]) Nach den Untersuchungen von Mörner (H.-S. Zeitschr. f. physiol. Chemie, Bd. XVIII) ist Kern und Rinde auch chemisch verschieden. Insbesondere zeigen die Eiweisskörper des Kernes andere (meist schwerere) Löslichkeitsverhältnisse als die der Rinde.

In der Dicke resp. Grösse der Processus ciliares, sowie in der Blutfülle fand ich keine constanten Unterschiede.

Kritik früherer Versuche, den Accommodationsact mikroskopisch zu fixiren.

Leop. Müller veröffentlichte im Jahre 1895 in der Wiener klinischen Wochenschrift einen kurzen Aufsatz: „Ueber Entfärbung des Pigments in mikroskopischen Schnitten und eine neue Untersuchungsmethode des accommodirten und nicht accommodirten Auges“ (L. c. Nr. 4). Diese kurze Mittheilung kann ich keineswegs für überzeugend halten. Eine ausführliche Mittheilung scheint dieser kurzen Veröffentlichung bisher nicht gefolgt zu sein. L. Müller hat zwei Bulbi, die wegen Tumor chorioideae entfernt werden mussten, unter Atropin resp. Eserinwirkung (in vivo) gesetzt und nach der Enucleation schleunigst in warmer Sublimatlösung fixirt, nachgehärtet, eingebettet und in Schnittserien zerlegt, „bis man zur Mitte der Pupille kam“. Er fand im Eserinauge Vorrückung der Ciliarfortsätze gegen die Bulbusaxe, Angeschwollensein des Corpus ciliare in seinen vorderen Parthieen, Dünnheit der hinteren Hälften. Die hintere Kammer fand er im Eserinauge tiefer (durch Nachhintenrücken des Linsenäquators). Ferner fand er eine Veränderung in der Form der Linse derart, dass der Radius der Vorderfläche im Eserinauge 6 mm (gegen 10 mm im Atropinauge), der der hinteren Linsenfläche 4 mm (gegen 5,5 mm dort) betrug. Der äquatoriale Linsendurchmesser betrug im Eserinauge 7 (gegen 7,7), der sagittale 4,2 (gegen 3,3), der Durchmesser der Pupille 2,5 (gegen 4,2).

Demgegenüber ist zu bemerken, dass beide Bulbi natürlich nicht demselben Individuum angehörten, dass also der Möglichkeit individueller Verschiedenheiten weiter Spielraum gelassen ist. Ferner ist von keinem der beiden Bulbi die Refraction (weder vor noch nach Anwendung des Alkaloids) angegeben. Es ist also immer der Einwand möglich, dass der

eine Bulbus myopisch oder hypermetropisch gewesen sei, auch wenn das gesunde Auge emmetropisch war. Ferner scheint mir die Schnittführung nicht hinreichend gesichert: es wurden Serien angelegt, „bis man zur Mitte der Pupille kam“. Es ist vielleicht zweckmässiger, die ganze Pupille in eine Serie zu schneiden und den mittelsten Schnitt herauszusuchen; man kann sich dann überzeugen, dass dieser nicht mit dem Schnitt zusammenfällt, der den grössten Linsenquerschnitt aufweist. Diese Beobachtungen habe ich wenigstens an Serien entsprechend behandelter Affenbulbi gemacht. Es hat dies vielleicht seinen Grund darin, dass sich die Pupille in den untersuchten Augen excentrisch erweitert bezw. verengert hatte. Vielleicht spielt hier auch schon die latente Accommodation hinein. Im Auge von Herrn Prof. Hess, wie auch in meinem, fällt die Linse bei maximaler Accommodation $^1/_2$ mm aus der Mittellage nach unten. Macht sie dabei nun eine Kippbewegung, so muss, wenn sie gerade in dieser Lage fixirt, eingebettet und geschnitten wird, ein Linsentheil der Pupillenmitte entsprechen, der nicht der Linsenmitte entspricht und ein anderes Querschnittsbild giebt. Ist vielleicht die Schnittrichtung im selben Sinne wie die mögliche Kippbewegung der Linse nicht genau horizontal, sondern etwas vorn oder hinten geneigt, so kann dies die Fehlerquelle noch vergrössern. Es wird dann leicht eine Verkleinerung der Radien und des Aequators, eine Vergrösserung des Sagittaldurchmessers vorgetäuscht.

Nehmen wir alles dieses zusammen: Die Möglichkeit individueller Verschiedenheiten beider Augen, gleiche Refraction vorausgesetzt, die Möglichkeit ungleicher Refraction, die Möglichkeit verschiedener Schrumpfung (über Sublimat siehe oben meine Kritik der Fixirungsmethoden), die Möglichkeit unsymmetrischer Schnittführung, schliesslich das zum grossen Theil negative Resultat der Untersuchung eines zweiten auf gleiche Weise verarbeiteten Bulbuspaares, so

muss man sagen, möglicher Weise führen weitere Untersuchungen auf diesem Gebiete zu sicheren Resultaten, für überzeugt kann man sich nach den bisherigen aber noch nicht erklären. Oben habe ich ausgeführt, wie ich diese Fehlerquellen zu vermeiden gesucht habe; dass ich mich trotzdem in der Frage nach der Gestaltsveränderung der Linse weit zurückhaltender aussprechen muss als Leop. Müller, erklärt sich aus meinem Misstrauen gegenüber den mikroskopischen Fixirungsmethoden gerade betreffs der Linse.

Ist so schon manches Bedenken gegen die Resultate Müller's geltend zu machen, so muss noch einmal besonders darauf hingewiesen werden, dass seinen ganzen Untersuchungen ein einziges Augenpaar zu Grunde liegt. Ein zweites auf gleiche Weise verarbeitetes Paar gab ihm nicht dasselbe Resultat. Eine einmalige Beobachtung bleibt stets vielen unberechenbaren Zufälligkeiten ausgesetzt, zumal nach den oben dargelegten Bedenken betreffend der Technik.

Was aber an Müller's Arbeit am meisten stutzig machen muss, ist folgendes: Müller sagt „Am Kaninchenauge treten die Verschiedenheiten der Iris und des Ciliarkörpers in mit Atropin und Eserin behandelten und nach meiner Methode fixirten Bulbis noch deutlicher hervor, wie aus Fig. 1 und 2 (seiner Arbeit) erhellt. Hier scheint das Atropin resp. Eserin mächtige Veränderungen nicht bloss in der Form der Cornea, sondern des ganzen Bulbus nach sich zu ziehen."

Dem gegenüber ist zu bemerken, dass noch Niemand nachgewiesen hat, dass Kaninchen überhaupt accommodiren, wohl aber ist von verschiedenen Seiten ausgesprochen, die Kaninchen accommodirten überhaupt nicht.

Es ist mir wohl bekannt, dass Nadeln, die man nach Hensen und Völckers in den Bulbus einsticht, unter Umständen bei elektrischer Reizung die nach der v. Helmholtz'schen Theorie zu erwartenden Bewegungen zeigen.

Ob sich dabei aber die Refraction ändert, ist von Höltzke mit Muscarin, Eserin und Pilocarpin (Heidelb. Sitzungsber. 1885, S. 127) mit negativem Resultat untersucht, von Hess ist dieser negative Befund seiner Zeit bestätigt. Spontan habe ich ein Kaninchen nie accommodiren sehen. Mit Eserin habe auch ich bisher nie eine Refractionsänderung hervorrufen können, elektrische Reizung des Corneosklerallimbus beeinflusst die Refraction garnicht, Nicotin liess die Brechkraft in einem Falle einmal um 1,5 D zunehmen, und zwar stieg die Refraction von + 4,0 D auf + 2,5 D (skiaskopisch).

Was die Atropinwirkung betrifft, so führe ich gegen Müller folgendes Experiment an: Setzt man ein Kaninchen in einem Thierhalter gut fixirt vor das Javal-Schiötz'sche Ophthalmometer, so kann man Atropin so viel und so lange eintropfen, wie man will, die Spiegelbilder behalten genau dieselbe Grösse und Lage bei.

„Die mächtigen Veränderungen nicht bloss in der Form der Cornea ..." sind also vermuthlich keine vitalen Erscheinungen. Ich kann mich dem Gedanken nicht verschliessen, dass die Maassnahmen zum Zwecke der Fixirung und Härtung oder Einbettung hier Verkrümmungen hervorgerufen haben, die Müller als Atropinwirkung gedeutet hat. Es ist auch garnicht einzusehen, wodurch Atropin die Cornealkrümmung vergrössern, den Cornearadius verkleinern soll (siehe seine Figur). Das Auge müsste dann ja kurzsichtig werden, wenn nicht eine Linsenabflachung oder eine Verkürzung der Bulbusachse dieses compensirte:

Resultate.

Fasse ich kurz die Resultate der obigen Ausführungen zusammen, so kann ich folgende Sätze aufstellen:

1. Wie die Untersuchungen von Beer, so haben auch die meinigen zu dem Ergebniss geführt, dass die Accommodation des Vogelauges im Princip auf gleiche Weise stattfindet wie die des Menschenauges. Die Wölbungsverände-

rung der Cornea ist unter physiologischen Verhältnissen im Taubenauge ein unwesentlicher Faktor für die Refractionsvermehrung. Die Spannung der Linsenkapsel in der Ruhestellung des Auges ist durch die Zonula, nicht, wie Beer meint, durch das „Ligamentum" pect. bedingt.

2. Eine functionelle Trennung von Musculus Cramptonianus und tensor chorioideae ist nicht erwiesen.

3. Für das Vorhandensein eines Antagonismus im Accommodationsmuskel, in dem Sinne, dass ein Muskel die Entspannung, ein anderer die Anspannung der Zonula bewirke, haben verschiedene daraufhin unternommene Versuchsreihen keinen Anhaltspunkt ergeben.

4. Die gewöhnliche Refraction des Taubenauges ist eine Hyperopie von 1 bis 2 D.

5. Das Taubenauge ist im Stande, auf elektrische Reizung um 12 D und mehr zu accommodiren.

6. Das Auftreten stark astigmatischer Gesammtrefraction bei elektrischer Reizung ist (wenigstens zum grössten Theil) bedingt durch eine Verbiegung der Cornea, welche durch partielle oder atypische Contraction des Ciliarmuskels hervorgerufen wird.

7. Sämmtliche Miotica, d. h. alle die Gifte, die im Taubenauge Miose hervorrufen, bewirken auch mehr oder minder hochgradige Accommodation.

8. Es ist nach der von mir angegebenen Methode möglich, eine Iris sowohl im Zustand höchster Miose wie auch im Zustande höchster Mydriasis zu fixiren und mikroskopisch zu untersuchen.

9. Bei Application von Mioticis ist Accommodation bis zu 7 oder 8 D zu beobachten.

10. Astigmatische Gesammtrefraction ist wie durch elektrische Reizung, so auch durch Gifte hervorzurufen.

11. Es ist möglich, das eine Auge der Taube im gelähmten, das andere im accommodirten Zustande zu fixiren und der mikroskopischen Untersuchung zugänglich zu machen.

12. Constant auftretende Verschiedenheiten beider Augen nötigen zu dem Schlusse, dass der Accommodationsmuskel, welcher functionell als Einheit aufzufassen ist, durch seine Contraction die Zonula entspannt.

Die Verschiedenheiten, welche sich in der Form der accommodirten und nicht accommodirten Linse finden, nachdem sie unseren Fixirungs- und Härtungsmethoden unterworfen ist, beschränken sich vor der Hand auf die vordere Polgegend und sind nicht ohne Weiteres als physiologische anzusehen.

Meinem verehrten Chef, Herrn Prof. Hess, bin ich für die freundliche Unterstützung durch Rat und That zu vielem Danke verpflichtet.

Erklärung der Abbildungen auf Taf. XXII—XXIV.

Taf. XXII: Fig. I stellt einen genau horizontalen Schnitt durch einen Taubenkopf dar. Ueber die Technik s. S. 482. Die Ciliarmuskeln sind roth eingezeichnet. Oben in der Figur würde sich der Schnabel anschliessen.

Taf. XXIII: Fig. II stellt die linke vordere (nasale) Ciliarparthie dar, welche in Fig. I (Taf. XXII) durch den kleinen Kreis eingeschlossen ist.

Fig. III zeigt das Spiegelbild der rechten vorderen (nasalen) Ciliarparthie. Figg. II und III sind halbschematisch.

Taf. XXIV: Lichtdruckreproductionen von Mikrophotographieen.
C = Cornea, *I* = Iris, *M* = Muskel, *S* = Sklera.
Fig. *A*. Linke vordere (nasale) Ciliarparthie contrahirt.
„ *B*. Rechte „ „ „ in Ruhe.
„ *C*. Contrahirter Ciliarmuskel stärker vergrössert.
„ *D*. Ruhender „ „ „
Man achte auch auf die verschiedene Art der Querstreifung.
Fig. *E* zeigt eine contrahirte Bündelgruppe aus den hinteren Parthieen des Ciliarmuskels.
„ *F* einen ruhenden Muskel, welcher wenig Querstreifung zeigt, weil er degenerirt ist. Beschreibung s. S. 484 ff.

Eine weitere Mittheilung zur Pathogenese der sogenannten Stauungspapille.

Von

Dr. Emil Krückmann,

Privatdocenten und I. Assistenten der Universitäts-Augenklinik zu Leipzig.

Hierzu Taf. XXV—XXVI, Fig. 1—4 und 1 Figur im Text.

(Aus der Universitäts-Augenklinik zu Leipzig.)

Bei der Lieferung eines casuistischen Beitrages durch Mittheilung eines einzigen Falles tritt an den Verfasser ganz besonders die Aufgabe heran, sich möglichster Kürze zu bedienen. Wenn dennoch diese Arbeit einen grösseren Umfang angenommen hat, als es die Rücksicht auf den Leser allein erheischen würde, so wird dies zum grössten Theil in der relativen Seltenheit des Falles zu suchen sein. Als zweiter Grund gelte der glückliche anatomische Befund, welcher in vielfacher Hinsicht für die Erklärung und Entstehung einer sogenannten Stauungspapille verwerthet werden kann. Wegen der Vielseitigkeit dieses Falles und der daraus mit Notwendigkeit sich ergebenden ausführlichen Beschreibung der mikroskopischen Verhältnisse ist mehr Raum und Zeit verloren gegangen, als ursprünglich beabsichtigt war. Dieses Plus konnte dadurch ausgeglichen werden, dass die vorhandenen Theorieen über die Entstehung der Stauungspapille als bekannt vorausgesetzt werden durften,

und dass die zahlreichen fast in jeder Abhandlung wiederholten Literaturangaben nicht nochmals vorgeführt zu werden brauchten.

Die Ueberlassung dieses Falles für die Bearbeitung und Publication, sowie die zahlreichen zum Vergleich nothwendigen Präparate verdanke ich der Güte meines Chefs und Lehrers, des Herrn Geheimrath Sattler, wofür ich ihm auch an dieser Stelle meinen besten Dank sage.

Anamnese.

Der Fall ist kurz folgender: Wolf, Heinrich, 40 Jahre alt, Bergarbeiter. Patient war früher immer gesund. Er konnte stets gut sehen und erinnert sich keiner Augenkrankheit. Anfangs October 1894 flog ihm bei der Arbeit ein Stück Kohle von Apfelgrösse mit ziemlich beträchtlicher Gewalt gegen das rechte Auge. Das obere Lid und die Haut in der Umgebung der Augenhöhle schwollen sofort darauf an, und zeigten sich blutunterlaufen. Es traten heftige Schmerzen in der Umgebung des Auges auf. Aerztlich wurden Umschläge verordnet, wodurch die Schmerzen vorübergehend gebessert, doch niemals vollständig zum Schwinden gebracht wurden. Nach sechs bis sieben Wochen nahmen dieselben bedeutend zu und vertheilten sich auf die ganze rechte Stirnhälfte; mitunter strahlten sie auch in die übrigen Theile des Kopfes aus. Die Sehschärfe war nach eigener Angabe und nach ärztlichem Bericht von Anfang an herabgesetzt und soll seit den letzten 14 Tagen schnell abgenommen haben. Seit der Verletzung soll ferner das rechte Auge stets „dick" sein, doch lange nicht in dem Maasse wie jetzt. Ophthalmoskopisch wurde der Kranke nicht untersucht.

Aufnahme in die Augenklinik zu Leipzig am 14. Januar 1895.

Status praesens.

Linkes Auge emmetropisch. Volle Sehschärfe, normales Accommodationsvermögen. Physiologischer Papillentrichter.

Rechtes Auge. Das obere Lid ist gerötet und geschwellt. Dasselbe verdeckt das Auge fast vollständig. Das untere Lid ist ektropionirt. Im ganzen Bereich des Auges ist die Haut blauröthlich verfärbt, gespannt, glänzend; und fühlt sich noch bis ca. 1 cm weit gegen die Nasolabialfalte derb an. Starke Chemosis, welche besonders in der unteren Hälfte zu Tage tritt und

als rother Wulst in der ganzen Länge der Lidspalte frei liegt, hauptsächlich auf dem unteren Lid lagernd. Hochgradiger Exophthalmus. Vorderer Hornhautscheitel um 5 mm nach vorne getrieben. Das Auge ist nach unten aussen dislocirt und vermag nur ganz geringe Excursionen nach oben und unten zu machen.

Sensibilität in der Umgebung des Auges bedeutend herabgesetzt. Die Berührung des Auges selbst nicht schmerzhaft. Medien klar. Pupille weit, kreisrund, starr. Der Sehnervenkopf ist sehr geschwellt und ragt pilzförmig in den Glaskörper hinein. Die Ränder fallen steil ab. Venen erweitert, geschlängelt. Arterien enger als normal. Die Gefässe verschwinden zum Theil im geschwellten Sehnervenkopf. Blutungen in der Papille und Netzhautumgebung sowohl flammenartig wie diffus fleckig. Amaurose.

Da man aus der Anamnese, der Schwellung und Rötung der Lider an einen chirurgisch entzündlichen Process in der Orbita — etwa bedingt durch eine Fractur der knöchernen Wand mit Bluterguss — denken konnte, und da ferner durch Palpation ein Tumor nirgends zu fühlen war, so wurden zwei tiefe Explorationsincisionen ausgeführt, von denen die eine am unteren Lid in der Mittellinie und die andere am oberen Lid einige Millimeter innen von der Mittellinie angelegt wurde. Beide führten zu keinem Resultat.

Nach weiterer zehntägiger Beobachtungszeit wurde der Kranke wegen Zunahme der Schmerzen und der Schwellungen von der Augenklinik der chirurgischen Klinik überwiesen. Zu bemerken ist noch, dass während der letzten Zeit die Sensibilitätsstörung im ersten Trigeminusast ausserordentliche Fortschritte machte und sich fast bis zur völligen Anästhesie ausbildete.

Am 30. Januar 1895 — 16 Tage nach der Aufnahme in die Augenklinik und ca. vier Monate nach der Verletzung — wurde der Inhalt der rechten Orbitalhöhle operativ entfernt.

Bei der Operation zeigte sich eine Geschwulst, welche hauptsächlich an der unteren Seite des Sehnerven gelegen ist. Medianwärts und nach unten hat sie die knöchernen Wandungen angegriffen und die äussere Lamelle des Siebbeins, sowie das Oberkieferbein arrodirt. Da ein Durchbruch noch nicht erfolgt war, so wurden die anhaftenden Geschwulstmassen mit dem scharfen Löffel abgekratzt und die knöchernen Wandungen theilweise resecirt. Ein Uebergreifen der Geschwulst in die Schädelhöhle war mit Bestimmtheit auszuschliessen.

Ende Februar ist ein frisches Recidiv im Orbitaltrichter sichtbar, welches sich gleichzeitig auch in der Nasen- und Stirn-

höhle zeigt. Dasselbe hat sich im Laufe des April zu einer gänseeigrossen Geschwulst entwickelt, welche allmählich aus der Orbitalhöhle hinauswächst, sowie Neigung zur Ulceration und zu Blutungen zeigt.

Der Kranke stirbt Anfang Mai unter den Zeichen der Anaemie und Entkräftung. Leider gelang es in den letzten beiden Monaten nicht, das linke Auge ophthalmoskopisch zu untersuchen, weil der Kranke theilweise zu widerwillig, theilweise zu matt war. Auch durfte das linke Auge wegen des Einspruches der Angehörigen nach dem Tode nicht herausgenommen werden. Bis Ende Februar war am linken Auge eine Veränderung nicht nachweisbar.

Aus dem mir durch die gütige Erlaubniss des Herrn Geheimrath Birch-Hirschfeld zur Verfügung stehenden Sectionsprotokoll hebe ich Folgendes hervor.

Harte Hirnhäute trüb, stark gespannt. Blutleiter enthalten wenig flüssiges Blut und lockeres Gerinnsel. Weiche Hirnhäute leicht getrübt. Maschen der Arachnoidea mit klarem Serum erfüllt. Grosshirnwindungen reichlich entwickelt, leicht abgeplattet. Marksubstanz weiss, von ziemlich fester Consistenz. Rinde breit, grauröthlich. Ventrikel nicht erweitert, fast leer. Im vorderen Theil des rechten Linsenkerns und der vorderen Partheien der inneren Kapsel ein ca. einmarkstückgrosser, hellgelber Fleck, in dessen Bereich die Gehirnsubstanz weicher ist.

Das Dach der rechten Orbita ist von einer hühnereigrossen, höckerigen, sehr weichen, blutreichen Geschwulst durchbrochen, welche in den Stirnlappen hineingewuchert ist. Ein etwas nach rückwärts entwickelter Theil derselben reicht bis an die Spitze des rechten Schläfenlappens.

In den an die Geschwulst angrenzenden Regionen des Gehirns ist die Rinde verschwunden. Statt ihrer ist eine hellgelbe Verfärbung in der Hirnsubstanz sichtbar. Dieselbe setzt sich an der Gegend der Centralganglien in den soeben beschriebenen Heerd fort. Von der rechten Augenhöhle ausgehend erhebt sich nach vorne ein überapfelgrosser, gelappter, blutreicher, höckeriger, weicher Tumor, dessen Oberfläche ulcerirt ist. In der Peripherie des ulcerirten Tumors ragen noch einige kleine, wallnussgrosse Geschwülste unter der Haut empor. Letztere ist gespannt, glatt, glänzend sowie verdünnt, und lässt die Geschwulst mit blauer Farbe durchscheinen. Das Dach der Orbita und der obere Theil des Oberkiefers sowie das Thränenbein sind durch die Geschwulst zerstört. In der rechten Nasenhöhle sind gleichfalls Tumor-

massen vorhanden. Sonst ist noch zu erwähnen, dass nur die Lunge allein Metastasen enthielt, die circa 20 an der Zahl unmittelbar unter der Pleura ganz regellos vertheilt lagen und zum Theil manschettenknopfartig als graue, feste, platte, scharf begrenzte Hervorragungen sichtbar waren.

Grob anatomischer Befund der am 30. I. 95 operativ entfernten Orbitalmasse.

Das Auge wurde von der übrigen Masse abgetrennt. Dasselbe liess sich leicht lösen, weil nirgends Verwachsungen bestanden. Der zurückbleibende Orbitalinhalt zeigte einen Tumor, dessen Hauptmasse sich im Muskeltrichter des Auges entwickelt hatte und von dort aus durch strangförmige Auswüchse mit dem übrigen Orbitalgewebe, sowie mit den inneren und unteren knöchernen Augenhöhlenwandungen verbunden zu sein schien.

Die Geschwulst hatte Spindelform. Die bauchige Verdickung befand sich unten an der Grenze des vorderen und mittleren orbitalen Sehnervendrittels. Dieselbe verjüngte sich bis in die Nähe des Foramen opticum und des Foramen sclerae. Der Tumor war mit den Augenmuskeln theilweise eng verwachsen, dagegen konnte er von der äusseren Sehnervenscheide leicht getrennt werden. Der Sehnerv und der Zwischenscheidenraum zeigten sowohl auf dem Quer- wie auf dem Längsschnitt durchaus die normale Configuration. Ein Druck der Geschwulst auf den Opticus und seine Scheiden war nicht nachweisbar. Oben und unten fand sich in der Hauptgeschwulstmasse eine ausgebreitete Blutung: Folge der Explorationsincision.

Das Auge und der Tumor wurden in Formalin fixirt und in Celloidin eingebettet. Beide wurden in Serienschnitte zerlegt, das Auge in horizontaler, der Tumor in frontaler Richtung.

Mikroskopischer Befund.

Der mikroskopische Befund des Tumors, welcher nach Untersuchung der verschiedenen Stellen hier zusammengefasst wird, ergab folgende Verhältnisse. Die Hauptmasse besteht aus dicht gedrängt an einander liegenden länglichen Zellen, welche durch zahlreiche, dünnwandige und vielfach collabirte Blutgefässe zu breiten Strängen angeordnet sind. Diese länglichen Zellen liegen

so eng aneinander, dass meistentheils von Intercellularsubstanz keine Spur zu entdecken ist. Die Grösse der Zellen ist etwas geringer als die der Blutgefässendothelien. Die Kerne sind meistens länglich, aber vielfach auch rundlich, wie sich überhaupt neben den Spindelzellen noch rundliche und eckige Zellen finden. Die chromatinhaltigen Bestandtheile der Geschwulstkerne sind intensiver gefärbt und unregelmässiger angeordnet, als die der benachbarten normalen Zellen; doch finden sich auch solche, deren Kerne blass gefärbt erscheinen. Vielfach sind die Geschwulstkerne zerbröckelt oder überhaupt nicht mehr nachweisbar. Auch das Protoplasma ist häufig nicht mehr zu färben. Einige Zellindividuen sind nur noch als blasse Schollen zu erkennen. Mehrkernige Zellen sind im Ganzen nur wenige vorhanden, und diese wenigen enthalten drei bis vier unregelmässig grosse, hyperchromatische Kerne. Mitosen wurden nicht gefunden. An einzelnen Stellen finden sich zerstreut zwischen den Tumorzellen Leukocyten mit gelappten Kernen, von denen einige bei der Färbung nach Bergonceini deutlich acidophile Granulirung aufweisen. Diese Leukocyten sind am reichlichsten dort anzutreffen, wo an den Tumorzellen regressive Veränderungen in Form der beschriebenen Hyperchromatose, Karyorhexis, Karyolysis, sowie Protoplasmanekrose gefunden werden.

Während die Zellzüge wie ein Mantel den dünnwandigen Gefässen anliegen, ist an anderen Stellen ein mehr oder weniger breiter, glasig durchscheinender, Saum zwischen der Gefässwand und den neugebildeten Zellzügen vorhanden, welcher wohl grösstentheils nichts Anderes als die glasig gequollene Capillarwandung selbst ist. Die Endothelzellen treten hier ebenfalls hervor, die Kerne sind grösser und meist etwas blasser gefärbt. Diese durchscheinenden Streifen und Stränge nehmen bei Färbung mit Tionin, Haematoxylin und Methylenblau die Mucinfärbung an.

Hiernach rechtfertigt sich die Diagnose, dass wir es mit einem perivasculären Myxosarkom zu thun haben.

Von der Haupttumormasse zweigen sich zahlreiche Stränge ab, welche in mannigfachen Windungen und verschieden dichten Zellstrassen den Orbitalinhalt durchflechten, so dass man häufig völlig isolirte Zellconglomerate findet. (Fig. I, II, III.) Diese, im ganzen Orbitalgewebe disseminirt vertheilten, scheinbar zusammenhanglosen, Geschwulstnester lassen dieselben Beziehungen zu den Gefässen erkennen wie der compacte Geschwulstknoten.

Ein Uebergreifen auf die Sehnervenscheiden ist nirgends zu sehen. In der Nähe der beiden erwähnten, von den Explorationsincisionen stammenden Blutungen, enthalten einige Zellen deutlich kleine, unregelmässige, braungelb gefärbte Pigmentkörnchen. Solche Pigmentkörnchen finden sich auch frei in der spärlich vorhandenen Intercellularsubstanz. Nach der Eisenreaction erscheinen diese Körnchen blau, so dass sie als Blutpigment angesprochen werden müssen. Das Tumorrecidiv in der Schädelhöhle sowie die Lungenmetastasen zeigen den gleichen pathologischen Befund; nur ist an ersteren der Kern- und Zellzerfall sowie die Leukocyteninfiltration noch ausgebildeter als am Orbitalsarkom.

Zu erwähnen ist noch, dass sich weder im Schädelrecidiv noch in den Lungenmetastasen pigmentirte Zellen auffinden lassen.

Nach dieser topographischen grob anatomischen Uebersicht und der mikroskopischen Tumorbeschreibung mag es erlaubt sein, mit der Schilderung der Veränderungen am centralen Sehnervenende zu beginnen, obwohl es gegen die Regel ist. Diese Ausnahme erlangt ihre Berechtigung dadurch, dass die anatomischen Verhältnisse an dieser Stelle am meisten den normalen gleichen, und es zum besseren Verständniss dient, die pathologischen Veränderungen gradatim zu erfahren.

Es mag im Voraus nochmals bestätigt werden, dass am Stamm und an den Scheiden des Sehnerven mikroskopisch auch nicht die geringsten Compressionserscheinungen aufgefunden werden konnten.

Die Pialscheide ist in ihrer ganzen Circumferenz vom Foramen opticum bis kurz vor dem Foramen sclerae mit der Arachnoidealscheide verwachsen, so dass vom Zwischenscheidenraum nur die subdurale Abtheilung als concentrischer Hohlraum zu Tage tritt. (Fig. II *Su* und IV *Su*.) Derselbe ist nirgends erweitert und entbehrt jeglichen abnormen Inhaltes. Nur vorne, unmittelbar hinter der Sklera ist auch die subarachnoideale Hälfte des Zwischenraumes in ganz geringer Ausdehnung sichtbar, ohne jedoch durch ihr Auftreten eine Ampullenerweiterung zu veranlassen. (Fig. III *Sa*.)

Die Sehnervenscheiden sind am canaliculären Ende von normalem Aussehen (Fig. I). In 5 mm Entfernung vom Foramen opticum beginnt eine Wucherung des Endothels an der Duralscheide, welche von hier an als mehrschichtiger Zellsaum continuirlich den Zwischenscheidenraum nach aussen abschliesst. Diese Wucherung nimmt nach vorne bedeutend zu und macht sich be-

sonders an der unteren Seite durch eine etagenartige Vervielfältigung ihrer Endothellagen kenntlich. Auch die Arachnoidalscheide und das Piagewebe verbreitern sich allmählich zu einem dicken Ringe. Die Arachnoidea besteht aus einem innig mit der Pia verwachsenen und mit zahlreichen Endothelien ausgekleideten Balkenwerke, nebst spärlich darin vorhandenen Gefässen. Die

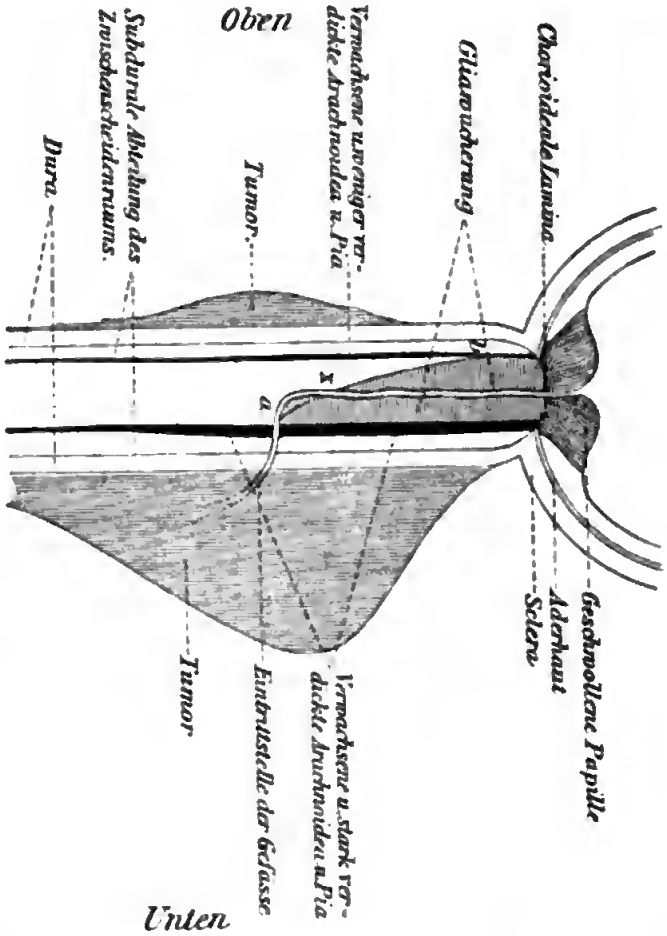

Pialscheide ist gleichfalls verdickt; sie enthält ausser Endothelzellen auch spindelige Zellelemente und contrastirt durch ihren Gefässreichthum lebhaft mit der Arachnoidea. In beiden Häuten, resp. in dem von beiden gebildeten Sehnervenmantel, besteht ausgesprochene Leukocyteninfiltration. Die Leukocyten sind meist mononucleär, doch finden sich auch zahlreiche polynucleäre Formen. Charakteristisch ist es, dass die Veränderungen dieser Häute am ausgedehntesten und intensivsten in der unteren Zone auftreten, entsprechend derjenigen Stelle, wo der Tumor seine grössten Dimensionen zeigt (Fig. II und III *A P* und Textfigur).

Wegen der Fixirung in Formalin gab die Weigert'sche Markscheidenfärbung nicht genügend klare Bilder, so dass sie schliesslich aufgegeben wurde. Ich musste mich daher mit anderen Färbemethoden begnügen und glaube auch mit diesen befriedigende Resultate erzielt zu haben. In dem hinteren Sehnervenabschnitt ist von Degeneration und Atrophie des Nervengewebes nichts zu sehen (Fig. I). Weiter nach vorne fallen sporadisch Stellen auf, wo die Markscheiden verbreitert und schattenhaft begrenzt erscheinen, oder verdünnt und auch schon ganz geschwunden sind. Die meisten Achsencylinder sind gut erhalten und sehr leicht an ihrem starken Lichtbrechungsvermögen erkenntlich. Andererseits zeigen auch die Achsencylinder mehr oder weniger pathologische Veränderungen, die ihren Ausdruck in verschiedener Weise finden. Sie haben ihren Glanz verloren, sehen wie geschrumpft aus und sind von ungleicher Dicke. Das Aufnahmevermögen der Farbstoffe ist erhöht, so dass man an ihnen mitunter ein bestäubtes und körniges Aussehen wahrnehmen kann. Zuweilen erkennt man auch schon eine durch Schwund von Nervenfasern zu Stande gekommene Lücke. Allmählich nehmen diese Erscheinungen zu, bis mit dem Eintritt der Centralgefässe das Bild plötzlich geändert wird (Fig. II und Textfigur). Die Degeneration und Atrophie von den nervösen Bestandtheilen, welche bis dahin nur spärlich und unregelmässig aufgetreten waren, verlegen von hier an ihren Hauptbezirk auf die untere Parthie des Sehnerven. Von hier aus schreiten sie nach vorne weiter, indem sie auf die benachbarten Theile langsam und gleichmässig übergreifen (Fig. II und Textfigur), bis sie ca. 4 mm hinter der Sklera den ganzen Sehnervenquerschnitt in Mitleidenschaft gezogen haben (Fig. III). Legt man an dieser Stelle (Textfigur *b*) am oberen Sehnervenrande nach unten einen Sehrägschnitt bis zur Eintrittsstelle der Gefässe (Textfigur *a*), welcher den eingeschalteten Sehnervencylinder in einen unteren und oberen schrägen Halbcylinder spaltet, so ist der obere, in der Figur unverändert gebliebene, sich nach vorne verjüngende Theil als die Fortsetzung des relativ intact gebliebenen hinteren Sehnervenstückes zu betrachten, während die untere, in der Figur schraffirte Cylinderhälfte, welche 4 mm hinter der Sklera in das oculare Sehnervenende übergeht, die ausgeprägtesten Degenerationsveränderungen aufweist. Letztere sind von dieser Stelle an (Textfigur *b*) bis zur Lamina cribrosa im ganzen Opticusquerschnitt zu finden (Fig. III und 4. Textfigur).

Mit diesen Veränderungen congruiren die Alterationen des

Septensystems. Dieselben äussern sich in Hyperaemie, Leukocyteninfiltration und Proliferation des Piagewebes. Hinten an dem Foramen opticum, wo die Scheiden kaum verdickt sind, ist von zelligen Infiltrationen und Neubildungen im Sehnervengerüste nichts sichtbar. Allmählich ziehen von der Peripherie aus in die gröberen Balken hinein erweiterte und blutreiche Gefässe, in deren Umgebung sich die verschiedenartigsten Leukocyten finden. Weiter nach vorne nehmen diese Erscheinungen zu. Die Hyperaemie und Leukocyteninfiltration werden auffälliger; auch die Balken scheinen etwas verdickt und aufgelockert. In ihnen treten zugleich Spindelzellen auf, sowie grosse, bläschenförmige Kerne mit reichlicher aber blassgefärbter Chromatinsubstanz.

Von der Eintrittsstelle der Centralgefässe ändert sich auch hier das Bild mit einem Schlage, und es mag noch einmal betont werden, dass der Tumor an dieser Stelle seine grösste Dicke zeigt sowie auch hier in der grössten Circumferenz den Sehnerven umwachsen hat (Textfigur). Sowohl die vom pialen Ring wie vom centralen Gewebsstrang abgehenden Balken erscheinen von hier ab ausserordentlich verbreitert (Fig. II und III). Dieselben zeigen ausser einer Vermehrung der langen Spindelzellen eine sklerotische Verdickung ihrer Fasern. Die in ihnen verlaufenden Gefässe sind blutreich. Ihre Endothelien sind gewuchert, mitunter gequollen. In den Gefässen ist zuweilen Randstellung der Leukocyten nachweisbar. Die grösseren Gefässe sind von zahlreichen Leukocyten umgeben, welche auf dem Querschnitt den Eindruck eines zellreichen Mantels machen, während die kleineren nur von einer geringeren Leukocytenanzahl umrahmt sind. Diese Leukocytenmäntel treten besonders deutlich an den Centralgefässen hervor (Fig. III), welche gleichsam in breiten Zellröhren verlaufen, und sich von der Papille an bis tief in den Tumor und in das orbitale Gewebe hinein noch als in diese Zellmassen eingeschachtelt erweisen. Die Centralgefässe selbst sind blutreich und nirgends comprimirt. Die Intima ist verdickt und umschliesst in mehrfacher Zelllage das Lumen. Diese Intimawucherung lässt sich auch in den abzweigenden Gefässen verfolgen, nur dass dieselbe dem Caliber entsprechend abzunehmen pflegt. Auch die von der Pialscheide kommenden Gefässanastomosen zeigen die gleichen Verhältnisse. Stets ist die in der Textfigur schraffirte untere Sehnervenhälfte die bevorzugte, wie ja auch aus den Erscheinungen an den inneren Scheiden zu Tage tritt, welche

mit diesen Veränderungen in gleicher Intensität und Ausdehnung einhergehen. (Fig. II und III.)

Die soeben beschriebenen Veränderungen theilen sich auch den secundären Balken mit, nur dass sie sich hinsichtlich der Intensität und Ausdehnung den Dimensionen dieser Septenäste anpassen. Parallel mit diesen im Septensystem auftretenden Erscheinungen, sowie dem schon mehrfach erwähnten analogen Verhalten der inneren Scheiden verläuft nun weiter eine Wucherung des Gliagewebes in den Sehnervenverbindungen selbst. Dieses Gliagewebe entwickelt sich zuerst an der äusseren Peripherie in den unteren Bündeln des Sehnerven neben der Eintrittsstelle der Gefässe (Fig. II *G*). Von hier aus wuchert es, allmählich an Masse zunehmend, gleichmässig innerhalb der Grenzen des vorher beschriebenen, in der Textfigur schraffirten, unten beginnenden und nach vorne gleichmässig zunehmenden schrägen Sehnervencylinders. Ungefähr 4 mm hinter der Sklera, wo schon im normalen Zustande zwischen den longitudinal angelegten Faserzügen sehr viele Verbindungsbrücken sich befinden, und das Septensystem zahlreichere Felder von Sehnervenbündeln einschliesst, ist die Durchwucherung des Gliagewebes eine ganz allgemeine geworden, so dass hier ein zierliches Geflecht von zahlreichen, sich durchkreuzenden Fasern sichtbar wird, zwischen welchen Zellen liegen, an denen runde oder ovale, relativ blassgefärbte Kerne nebst einem äusserst schmalen Protoplasmasaum sich zeigen. Der Nachweis des Gliagewebes war ein sehr erschwerter, weil die specifische Weigert'sche Färbung sich nicht anwenden liess. Um sicher zu gehen, habe ich meinem Freund Held, dessen Specialität die Histologie des Nervengewebes ist, Schnitte zur Färbung und Begutachtung übergeben. Derselbe hat mir, nach Vornahme der verschiedensten Färbungsmethoden, meine Ansicht rückhaltlos bestätigt, und ich fühle mich daher berechtigt, die soeben beschriebene Wucherung ohne Bedenken als neugebildetes Gliagewebe zu erklären (Fig. II und III).

Es ist schon mehrfach hervorgehoben, dass an den dem Tumor benachbarten Sehnervenbündeln die Degenerationsvorgänge an den nervösen Elementen, sowie die Entzündungs- und Proliferationszustände des Stützapparates am intensivsten ausgesprochen sind, indem sie von der unteren Zone aus, nach vorne hin allmählich das Centrum occupiren und (der Linie *a b* in der Textfigur folgend) bis zum gegenüberliegenden oberen Rande sich erstrecken.

Der oben erwähnte Schnitt mit den beiden schrägen Cy-

linderhälften diente zur rascheren Orientirung, sowie zur einfacheren topographischen Uebersicht; doch entspricht diese scharfe Linie insofern nicht ganz den Thatsachen, als innerhalb der Neurogliawucherung häufig farblosere Stellen gefunden werden, welche dem unbewaffneten Auge als Lücken imponiren und entweder einen ganzen Bündelquerschnitt oder doch dem Theil eines solchen entsprechen (Fig II *L* und *L'*). Der Contrast zwischen den zellreichen Bündeln und diesen farblosen Stellen ist mikroskopisch sehr in die Augen springend, zumal die neugebildeten Gliafasern zum Theil die Protoplasmafarbe angenommen haben. An denjenigen farblosen Stellen, welche nur einen Theil des Sehnervenbündels ausmachen, kann man deutlich wahrnehmen, wie neben den Gliazellen die Gliafasern spinnenartig einen Ring bilden und diese Stellen in der Weise verengern, dass das von der Peripherie aus wuchernde Neurogliagewebe allmählich concentrisch gegen die Mitte vordringt (Fig. II *L'*).

Das durch quere und schräge Anastomosen am vorderen Sehnervenende entstandene Gitterwerk mit seinem zarten, zierlichen Faserinhalt von Gliagewebe kommt natürlich am schönsten auf Querschnitten zum Ausdruck, doch lässt sich auch in der Längsrichtung verfolgen, wie die longitudinalen Balken zu dichten Zellstrassen umgewandelt sind und zwischen ihnen die Verbindungsbrücken gleichfalls zellreichen Strängen gleichen (Fig. IV *B*). Auch die Wucherung der Neurogliafasern innerhalb der Bündel ist in ausgedehnter Weise erkennbar. Die Gefässveränderungen haben nach vorne zu nur unbedeutend zugenommen, dagegen ist gegen die Lamina hin eine Vermehrung der Proliferationsvorgänge mit Sicherheit zu constatiren. Nach dem Passiren der Lamina sind die longitudinalen Balken als solche nicht mehr erkennbar; doch lassen sich als ihre Fortsetzung dichte Zellreihen verfolgen, welche in fast regelmässigen Abständen einander parallel verlaufen, um schliesslich in die verdickte Nervenfaserschicht der Netzhaut auszustrahlen (Fig. IV *Cl G*). Die Laminafasern sind verdickt und vermehrt. Ihnen parallel ziehen zahlreiche Zellen von meist spindeliger Form, so dass die hintere Skleralöffnung nicht nur durch die Verbreiterung und numerische Zunahme der Laminabalken, sondern auch durch eine grosse Anzahl grosser und kleiner Zellen verengt wird (Fig. IV *L c*). Die vorderen Laminabündel, welche Elschnig[1]) als chorioideale Lamina beschreibt, verlaufen in einem

[1]) Elschnig, Ueber die patholog. Anatomie u. Pathogenese der sog. Stauungspapille. v. Graefe's Arch. f. Ophthalm. Bd. XLI. S. 187.

schwach convexen Bogen gegen das Augeninnere zu. Die hinteren, von demselben Autor als sklerale Lamina beschriebene, haben eine bemerkenswerthe Verschiebung nicht erfahren.

Die Uebergangsstelle der Papille in die Netzhaut ist durch die im Sehnervenkopf sich abspielenden anatomischen Veränderungen verbreitert und dadurch in meridionaler Richtung verschoben (Fig. IV *I R*), so dass sich theilweise Faltenbildungen in der Netzhaut entwickelt haben (Fig. IV *F R*). Die oben erwähnten Zellreihen (Fig. IV *Cl G*), welche als Fortsetzung der longitudinalen Sehnervenbalken beschrieben sind, bestehen aus Zellen mit kleinen, runden, ovalen, resp. grösseren, bläschenförmigen oder spindeligen Kernen. Dieselben verlaufen hauptsächlich den Sehnervenfasern parallel, wobei sie unterwegs durch zarte Queranastomosen in Verbindung treten. Im Allgemeinen macht es den Eindruck, als wenn sie neugebildete Gefässe umkleiden. Desgleichen ist auch der centrale, die Retinagefässe umkleidende Bindegewebsstrang auf der Papille weiter zu verfolgen. (Fig. IV *Bg.*) Auch hier sind die gleichen Veränderungen wie am Sehnervenstamm erkennbar. Von ihm aus geht ein dichtes, zellreiches Faserwerk, feinster Bälkchen über die Innenhälfte der ganzen Papille. Dieses Faserwerk ist mit der Limitans interna innig verbunden. Nach innen ist es bedeckt von eng aneinander liegenden, neugebildeten und zum Theil gequollenen Endothelien, welche an der Papillengrenze in die einfache Endothellage der Limitans übergehen. Die Papille ist vergrössert und verdickt (Fig. IV und Textfigur). Die Papillengrenzen überlagern das Chorioidealloch nach allen Seiten um ca. 1 mm und verlieren sich allmählich in die gleichfalls verbreiterte Nervenfaserschicht. Der physiologische Papillentrichter ist vorhanden. Vor dem Sehnervenkopf befindet sich ein farbloser, halbkugeliger Hohlraum. Derselbe entspricht dem hinteren Ende des Cloquet'schen Canales, welcher an dieser Stelle erweitert zu sein scheint (Fig. IV *Cl. C*).

Am meisten in Mitleidenschaft gezogen ist die Nervenfaserschicht, und am wenigsten alterirt sind die Zapfen und Stäbchen, so dass die Veränderungen von innen nach aussen, fast einer schräggezogenen Linie folgend, gleichmässig abnehmen (conf. Textfigur). Interessant ist hier eine Dislocation der Limitans interna auf der einen Seite (Fig. IV *Li*). An der Spitze des Winkels, welchen der Papillenrand mit dem soeben beschriebenen Hohlraum bildet, und dessen Scheitelpunkt durch die letzten Ausläufer des aus dem physiologischen Papillentrichter ausstrahlenden Faserwerk bestimmt wird (Fig. IV *x*), ist die Limitans in

geringer Ausdehnung von der Nervenfaserschicht abgehoben. Ihre Endothelien sind in der Continuität erhalten und lassen sich nach der Anlegung an der Innenseite der Netzhaut weiter verfolgen.

Die jetzt noch sichtbare Papillenvergrösserung verdankt ihre Ursache einer intensiven Wucherung des bindegewebigen und gefässhaltigen Antheiles, verbunden mit Blutungen und Degenerationserscheinungen an den nervösen Elementen. Die Blutungen sind meistens nur klein und sowohl in der innersten Schicht unmittelbar unter der Limitans, als auch zwischen den einzelnen Faserlagern sichtbar. Nur wenige und auch räumlich beschränktere finden sich innerhalb und zwischen den Körnerschichten. In der Papille prävaliren die schon erwähnten Zell- und Gefässneubildungen (Fig. IV *Bg* und *Cl G*). Einkernige Rundzellen, die zum Theil als Leukocyten und Wanderzellen angesehen werden können, sind in spärlicher Anzahl disseminirt im ganzen Papillenbereich vorhanden. Von den bekannten varicösen und sklerotischen Degenerationsveränderungen der Nervenfasern ist mit Sicherheit nichts wahrnehmbar.

Am ausgedehntesten ist die Schicht der Ganglienzellen, und dann die der inneren Körner, zu Grunde gegangen. Zwischen den Körnerschichten befinden sich grosse, blasse Zellkerne und zarte, kleine Fibrinnetze. Letztere haben besonders zwischen dem Retinaepithel sowie den Zapfen und Stäbchen eine grössere Ausdehnung erlangt. Innerhalb dieser Netze liegen rothe Blutkörperchen und auch Schatten derselben. Die Kerne und das Protoplasma der Körnerschichten zeigen in ihren Degenerationsformen grosse Aehnlichkeit mit den Veränderungen an den Ganglienzellen. Einige sind geschwollen, kernlos, schollig; andere sehen wie angefressen aus. Die Farbstoffaufnahme ist gering. Die Pigmentepithelzellen sind mit dem Netzhautansatz in der ganzen Circumferenz vom Sklerallоch verschoben, gleichsam abgedrückt worden. Die Zellen sind klein, blass, platt, kernlos. Die Pigmentkörnchen sind in grosser Anzahl aus ihnen verschwunden und liegen theils frei, theils in Zellen eingeschlossen, überall im Netzhautgewebe. Am zahlreichsten sieht man sie den Zapfen und Stäbchen aufgelagert, sowie in dem Zwischenraum der am Sehnervenloch abgehobenen und gefalteten Netzhaut. Am ausgiebigsten verändert sind die Pigmentepithelzellen an denjenigen Stellen, wo zwischen Netzhaut und Aderhaut Fibrin und Leukocyten nachweisbar sind. Hier ist das Epithel am meisten desquamirt und rareficirt, und hier sieht man die Degeneration an

den Zapfen und Stäbchen in Gestalt von kolbigen, kugeligen und krümeligen Veränderungen am ausgeprägtesten, während sonst gerade diese Schicht die geringsten Alterationen zeigt. Auch befinden sich an dieser Stelle zahlreiche Pigmentkörnchen in der Netzhaut, so dass man den Eindruck hat, als wenn sie theilweise damit bestreut wäre. Zugleich lassen sich pigmentfreie Epithelschollen mit blassen Kern in dem Fibrinnetz auffinden. Ebenso liegen in der Aderhaut an diesen Stellen feine Pigmentkörnchen, wie dieselbe auch im Bereiche der Fibrinnetze sowie überhaupt in der Nachbarschaft der Papille Hyperaemie und Leukocyteninfiltration deutlich erkennen lässt.

Der ganze Orbitaltrichter zeigt neben einer allgemeinen, diffus vertheilten und auch in einzelnen Haufen angeordneten Leukocyteninfiltration sowie einer Erweiterung und Füllung der Blutgefässe eine ausgedehnte Proliferation von Bindegewebe, welches mitunter in langen Zügen sichtbar ist, und besonders im orbitalen Fettgewebe breite Stränge bildet. Die fast ausnahmslos verdickten Blutgefässe zeigen in den sie umhüllenden Lymphbahnen dichte Leukocytenmäntel; und es lassen sich sogar die Leukocytenumkleidungen der Centralgefässe von dem Tumor aus bis in die Opticusachse deutlich nachweisen (Fig. II).

Ausser den schon beschriebenen im Orbitalgewebe vorhandenen Veränderungen ist hier noch der Befund von Pigmentkörnchen zu erwähnen, die in denjenigen Bindegewebszellen nachweisbar sind, welche in der Nähe der beiden grösseren oben erwähnten Blutungen neugebildet wurden. Dabei ist zu betonen, dass diese Zellen nicht nur relativ sondern sogar absolut mehr Pigment in ihrem Protoplasma aufweisen, als die räumlich günstiger gelegenen und numerisch überwiegenden Geschwulstzellen. Alle diese Pigmentkörnchen gaben die Eisenreaction.

Charakteristisch ist ferner das Verhalten der anderen Nerven. Am Oculomotorius und Trigeminus sieht man die analogen Veränderungen wie am Opticus, nur in geringerem Umfange, entsprechend ihren kleineren Dimensionen (Fig. I). Vom Perineurium, das in seinen pathologischen Veränderungen mutatis mutandis den inneren Sehnervenscheiden gleicht, ziehen lange Stränge neugebildeten und verdickten Gewebes zwischen die Nervenfasern, zuweilen ein kleines Gefässlumen enthaltend, und fast regelmässig mit Leukocyten infiltrirt. Auch die Erkrankungen der Markscheiden und Achsencylinder gleichen denen des Sehnerven, wobei zu bemerken ist, dass sich ein gewisses Abhängigkeitsverhältniss zwischen der Ausdehnung der pathologischen Veränderungen

und dem Nervenquerschnitt nachweisen lässt. Diese Verhältnisse lassen sich ebenfalls in den abzweigenden Nervenästen genau studiren, zumal wenn man zufällig einen solchen Nervenast in der Längsrichtung zu Gesicht bekommt. Auch gelingt es selbst an den Ciliarnerven, innerhalb ihres Verlaufes durch die Sklera, diese Veränderungen nachzuweisen.

An mehreren, willkürlich von den verschiedensten Stellen der Hirnhäute genommenen Präparaten waren ausser einer mehr oder weniger hochgradigen Gefässhyperaemie, eine Randstellung und reichliche Auswanderung von Leukocyten, sowie eine Erweiterung der zum Theil mit körnigem, aber nicht fibrinösem Inhalt ausgefüllten Gewebsspalten nachweisbar.

Im Allgemeinen gleicht das histologische Bild der Papille den Formen chronischer Entzündung, wie sie kürzlich erst von Elschnig[1]) beschrieben worden sind.

Durch die Folgezustände der Entzündungs- und besonders durch die Wucherungsvorgänge hat die Papille beträchtlich an Ausdehnung zugenommen. Die Volumsvermehrung äussert sich auf die Nachbarschaft durch Beiseiteschiebung und Compression der Netzhaut an ihrer Insertionsstelle, wodurch es zu theilweiser circumpapillärer Faltenbildung kommt (Fig. IV *F R*). Dieses Abdrängen wird ausserdem unterstützt durch die auf die Retina übergreifenden pathologischen Vorgänge. Das Stützgewebe hat durch Zell- und Gefässproduction, sowie durch Neubildung eines dichten Faserwerks seinen Umfang bedeutend erweitert. Am eclatantesten zeigt sich diese Erscheinung am centralen Gefässstrang, von dem aus ein dichtes zellreiches Faserwerk sich über die ganze Papillenoberfläche entwickelt (Fig. IV bis *x*), sowie an den als Fortsetzung der longitudinalen Sehnervenfasern beschriebenen Zellenreihen, welche neben den zahlreichen kleineren Gefässen verlaufen und

---

[1]) L. c. S. 179.

durch Wandverdickung das Gefässlumen häufig zum völligen Schwund gebracht zu haben scheinen (Fig. IV *Cl G*).

Das Pigmentepithel ist in der Nähe des Sehnervenloches im Zustande der Desquamation, Degeneration und Atrophie. Weiterhin zeigt es besonders an denjenigen Stellen regressive Veränderungen, wo fibrinöses Exsudat gelagert ist.

Am wenigsten ist die Schicht der Stäbchen und Zapfen verändert. Doch ist auch sie nicht frei von den an ihr bekannten degenerativen Erscheinungen.

An der Chorioidea sieht man die Zeichen der Entzündung besonders an denjenigen Theilen, welche den am meisten veränderten Retinaabschnitten topographisch entsprechen.

Eine besondere Erwähnung verdient das oben geschilderte zuerst von Schweigger[1]) beschriebene und von Elschnig[2]) näher präcisirte Verhalten der vorderen Laminafaserbündel (Textfigur und Fig. IV *Lc*), wodurch die Papillenbasis gegen das Bulbusinnere verschoben ist, so dass die Papillenkuppe gleichfalls nach vorne rücken muss. Man sieht den vorderen Antheil, die sogenannte chorioideale Lamina, in einem nach vorne convex gerichteten Bogen verlaufen, dagegen die hintere Lamina fast unverändert. Da in diesem Falle ein vermehrter intracranieller Druck wohl mit Sicherheit ausgeschlossen werden kann, so ist diese geringe Verschiebung der vorderen Laminafasern hauptsächlich durch einen, im peripheren und gefässführenden Sehnervenende wirkenden, innerhalb der Piascheide aufgetretenen, von hinten her auf die Lamina lastenden, Druck zu erklären. Es ist mir daher sehr wahrscheinlich, wie ich in Anlehnung und in Uebereinstimmung mit Elschnig

[1]) Schweigger, Handb. d. Augenheilkunde. 5. Aufl. 1885. S. 469. Fig. 34.

[2]) L. c. S. 215 u. 216.

behaupten möchte, dass ein ähnliches Exsudat, welches die Papillenschwellung bedingte, auch das Innere des peripheren Opticus occupirt und die Lamina nach vorne verdrängt haben mag. An den Sehnervenscheiden sind die dem Tumor benachbarten Theile am ausgeprägtesten verändert (Fig. II und III *A P* und Textfigur), und man ist bei günstig gelegtem Durchmesser sogar berechtigt, von einem Contrast der beiden Durchmesserenden zu sprechen. (Fig. II und III *A P* und *A′ P′* sowie Textfigur).

Der Zwischenscheidenraum ist nirgends erweitert.

Vom Sehnervenstamm sind die hinteren Theile kaum nennenswerth betheiligt. (Fig. I und Textfigur.) Die Entzündung beginnt gegen die Mitte seines orbitalen Verlaufes; sie hält sich in engen Grenzen und findet hier ihr Feld — correspondirend der Scheidenerkrankung — hauptsächlich im unten gelegenen Balkenwerk. In der Nachbarschaft der Haupttumormasse wächst das Entzündungsterrain, und mit ihm nimmt die Zerstörung der Nervenfasern fast in gleichem Maasse zu. Von der Eintrittsstelle der Sehnervengefässe an wird der ganze Opticusstamm allmählich vollständig entzündlich alterirt. (Fig. II und Textfigur.)

Hier nehmen die Entzündungserscheinungen einen lebhafteren Charakter an, und hier beginnt auch die Gliawucherung (Fig. II *G*), um in der geschilderten Weise schliesslich den Sehnerven vollständig zu durchsetzen. (Fig. II *G*, Fig. III *G* und Textfigur.)

Es erscheint dringend nothwendig in der Epikrise des vorliegenden Falles die Frage zu erörtern, wie weit etwa das erlittene Trauma mit dem Auftreten des Tumor in Zusammenhang zu bringen ist. Ich beziehe mich ausschliesslich auf die Sarkome, weil die Aetiologie anderer Geschwulstarten nicht in den Rahmen dieser Arbeit hinein gehört. Durch das Studium der Literatur habe ich mir ein genaues Bild nicht machen können. Man kann fast nie ausschliessen, dass ein Sarkom in seinen Anfängen schon da war, als es

durch das Trauma zu besonders mächtiger Proliferation angeregt wurde. Allerdings glaube ich zweifellos, dass bei bereits vorhandener sarkomatöser Neubildung entzündliche und traumatische Einflüsse für die Schnelligkeit des Wachsthums von grosser Bedeutung sind; aber Niemand garantirt in diesem speciellen Falle für das absolute Intactsein der Orbita vor der Gewalteinwirkung.

Der histologische Befund des Tumor mit seinem infiltrirenden Charakter, sowie seine Entstehung aus Gefässzellen von nicht streng localisirbarer Herkunft sind verführerisch genug, das Trauma als ätiologisches Moment anzuschuldigen.

Von den Orbitalsarkomen stand mir aus der grossen mikroskopischen Sammlung meines Chefs kein einziges, diesem histologisch identisches zur Verfügung; desgleichen wusste Herr Geheimrath Sattler sich nur eines ähnlichen histologischen Bildes aus seiner reichen Erfahrung zu erinnern. Auch glückte es mir nicht, aus der Literatur ein gleiches mikroskopisches Bild von Orbitalsarkom zu finden. Diese Seltenheit mag immerhin auch eine seltenere Aetiologie präjudiciren; doch kann ich mich nicht entschliessen, die Entstehung des Tumors allein auf das Trauma zurückzuführen, zumal — wie eingehend erörtert werden wird — die in dieser Geschwulst sichtbaren Entzündungsvorgänge auch secundärer Natur sein können. Die Literatur lehrt uns, dass die meisten Sarkome, welche auf Traumen zurückgeführt werden, als Entstehungsort einen tiefen, dem Auge nicht zugänglichen Sitz haben, so dass eine Controle unmöglich war, und es sich ebenso gut um ein rasches Weiterwuchern der schon in Anlage begriffenen Geschwulstbildung als um eine unmittelbare Geschwulstentstehung handeln konnte.

Ausser vielen kleinen Abhandlungen hat mich selbst die grösste, von Löwenthal[1]) zusammengestellte Arbeit

[1]) Löwenthal, Ueber die traumatische Entstehung der Geschwülste. Arch. f. klinische Chirurgie, Bd. XLIX. 1894. Heft 1 u. 2.

nicht überzeugen können, weil sie zu systematisch abgefasst ist. Auch Lubarsch[1]) und Schimmelbusch[2]), an deren Ansichten sich meine Ausführungen theilweise anlehnen, haben dies mit Schärfe hervorgehoben. Als unanfechtbar ist — rein wissenschaftlich gedacht — nur ein solches Sarkom zu betrachten, wo unter bekannten anatomisch stets sichtbaren Verhältnissen das Trauma allein genügte, um die Tumorentstehung zu veranlassen. Ein solcher Fall ist bis jetzt nicht beobachtet worden. Würde man vom statistischen Standpunkte aus die Gegenprobe machen und alle Traumen aufzählen, die ohne Tumorbildung verlaufen, sowie diejenigen Sarkome sammeln, bei denen ein Trauma mit Sicherheit auszuschliessen ist, so würde voraussichtlich ein äusserst geringer Procentsatz für die durch Traumen zu Stande gekommenen Tumoren herauskommen. Dass ein Trauma als Gelegenheitsursache für eine schnelle und ausgiebige Proliferation von Geschwulstzellen unterstützend und fördernd in Frage kommt, halte ich für äusserst wahrscheinlich. Dass aber eine in Folge von Trauma auftretende Neubildung von Bindegewebszellen — welche unter gewöhnlichen Umständen sich darauf beschränkt, Dienste im Resorptions- und Vernarbungsprocesse zu leisten — so umgeändert wird, um aus den neugebildeten Zellen „den Fibroblasten" Individuen eines autonomen Tumors entstehen zu lassen, halte ich bis jetzt für unbewiesen. Allerdings haben mich die Mittheilungen von Pfingst[3]) und einige von Ziegler[4]) aus München beschriebene Fälle, sowie mehrere eigene in hiesiger Klinik gemachte Beobachtungen in meinen An-

---

[1]) Lubarsch, Ergebnisse der allg. pathol. Morph. und Physiol. d. Menschen u. Thiere. 1895. S. 392.

[2]) Schimmelbusch, ebenda S. 529.

[3]) Pfingst, Zwei interessante durch Trauma entstandene Tumoren des Auges. Klin. Monatsbl. Aug. 1895. S. 252.

[4]) Ziegler, Ueber die Beziehungen der Traumen zu den malignen Geschwülsten. Münch. med. Wochenschrift. Nr. 27 u. 28, 1895.

schauungen wieder schwankend gemacht. Ich möchte daher meine Ansicht in der Weise formuliren, dass wissenschaftlich ein einwandsfreier Beweis für die traumatische Entstehung eines Sarkoms bis jetzt noch nicht erbracht ist, dass aber die klinische Erfahrung einen solchen Zusammenhang nicht immer mit Bestimmtheit auszuschliessen vermag, und dass sie in einzelnen Fällen ausser einem zeitlichen auch einen ursächlichen Connex nicht ohne Weiteres von der Hand weisen kann [1]). In diesem Falle wäre nur noch an die Möglichkeit zu denken, ob sich der Tumor nicht in Folge einer Haemorrhagie entwickelt hätte, welche im Anschluss an das Trauma zu Stande gekommen ist. Es ist mir nicht gelungen, in der Literatur hierfür einen einzigen stichhaltigen Beleg zu finden. Vielmehr halte ich es für wahrscheinlich, dass die Tumorzellen ihre Abkömmlinge in die durch die Explorationsincisionen geschaffenen Blutungen hineingeschickt haben. Für diese Anschauung spricht auch ferner, dass die Pigmentirung ausschliesslich durch verarbeitete rothe Blutkörperchen zu Stande gekommen ist, sowie dass diese Pigmentirung das Centrum der Geschwulstmasse ganz verschont und in den Tumorzellen viel spärlicher nachgewiesen werden kann als in den benachbarten Bindegewebszellen.

---

[1]) Während der Correctur fand ich noch eine neue Publication über Trauma als Krankheitsursache: Stern, Ergebnisse von Lubarsch und Ostertag, III. Jahrgang, S. 10, auf die ich hiermit verwiesen haben möchte. Die daselbst entwickelten Anschauungen stimmen im Wesentlichen mit meinen Ausführungen überein. Weiter mache ich noch besonders auf den kürzlich in diesem Band, 1. u. 2. Abth. dieses Archivs erschienenen Aufsatz von Leber und Krahnstöver aufmerksam: Ueber die bei Aderhautsarkomen vorkommende Phthisis des Augapfels und über die Bedeutung von Verletzungen bei der Entstehung dieser Geschwülste. Auch in dieser Mittheilung, welche sich auf die kritische Beleuchtung augenärztlich interessirender Sarkome stützt, finden sich viele mit meinen Auseinandersetzungen correspondirende Gesichtspunkte.

Ich dachte diese Besprechung nicht versäumen zu dürfen, da nach der Aussage des Kranken die Geschwulstbildung auf einen Betriebsunfall zurückgeführt werden konnte, und ausser dem wissenschaftlichen Interesse auch die Stellungnahme gegenüber der Berufsgenossenschaft praktisch von grosser Bedeutung war. Allerdings ist dieser Fall augenärztlich für eine Unfallversicherung nicht begutachtet worden; doch würde ich persönlich, obgleich ich das Trauma nicht als die alleinige Ursache der Tumorbildung ansprechen möchte, dennoch die Verletzuug im Interesse des Kranken verwerthet haben. Bei dem Dunkel, welches über die Entstehung der Sarkome herrscht, ist es nicht zu rechtfertigen, ein Trauma als ursächliches Moment völlig auszuschliessen. Sodann darf meines Erachtens vom socialen Standpunkte aus, trotz des Fehlens wissenschaftlicher Beweise, die klinische Erfahrung unbedenklich als ausreichender Grund anerkannt werden, um gutachtlich für eine Unterstützung plaidiren zu können, welche zur Entschädigung und Wohlfahrt solcher Personen eingerichtet ist, die durch unvermuthet bei der Arbeit auftretende Ereignisse gesundheitlich und erwerblich geschwächt worden sind.

Resümiren wir die histologischen Befunde, so ist zu notiren:

1. dass der Tumor ein perivasculäres Myxosarkom ist,
2. dass der Tumor voraussichtlich in der Nähe der Eintrittsstelle der Centralgefässe in den Opticus entstanden ist,
3. dass die im peripheren Ende des Sehnerven auftretenden anatomischen Veränderungen den Charakter einer chronischen Entzündung tragen, mithin eine Neuritis, Perineuritis und Papillitis Nervi optici besteht, und dass die übrigen im Orbitalgewebe befindlichen Nerven analoge Veränderungen aufweisen wie der Opticus.

Die Diagnose perivasculäres Myxosarkom kann einem Zweifel kaum unterzogen werden. Die Beziehungen der Zellen zu den Gefässen sind so auffällige, dass eine Ver-

wechselung nicht in Frage kommt. Allerdings kann man die Geschwulst auch als ein Angiosarkom mit Neigung zu myxomatöser Degeneration bezeichnen. Die durch Tionin und Methylenblau gewonnene Mucinreaction war zwar nicht überall nachweisbar, doch konnte sie an einigen Stellen sehr deutlich zur Anschauung gebracht werden.

Ein Einwand dürfte nur nach der Richtung hin erhoben werden, ob wir es hier nicht mit einem melanotischen Tumor zu thun haben. Das Vorhandensein des Pigments im primären Tumor und sein Fehlen im Gehirnrecidiv sowie in den Lungenmetastasen würden nach den jetzigen Anschauungen kaum als ausschlaggebend oder auch nur als unterstützend für die Annahme verwerthet werden können, dass die Geschwulst nicht melanotisch sei.

Andererseits sprechen die Umstände:

1. dass sich das Pigment nur in der Gegend der klinisch durch die Explorationsincisionen sicher gestellten Blutungen nachweisen lässt,

2. dass es in den Tumorzellen viel spärlicher gefunden wird, als in den benachbarten jungen Bindegewebszellen,

3. dass sich freies Pigment nachweisen lässt, welches nicht in Zellen eingeschlossen liegt,

4. dass überall die Eisenreaction positiv ausfällt,

wohl direct dafür, dass diese Pigmentkörnchen aus den rothen Blutkörperchen stammen.

Ob diese Pigmentaufnahme in den Zellen nun durch Leukocytentransport oder durch Phagocytose der Tumorzellen stattgefunden hat, lässt sich nicht mehr entscheiden, weil wir es hier mit einem abgelaufenen Vorgang zu thun haben.

Aus den soeben entwickelten vier Gründen glaube ich ohne Bedenken annehmen zu müssen, dass die Entstehungsweise und Localisation der Pigmentirung zu der Bezeichnung Melanosarkom nicht berechtigt. Es wird sich wegen der sicher nachweisbaren Genese des Pigmentes, sowie wegen seiner spärlichen Vertheilung im Tumor einerseits und

seinem reichlichen Vorhandensein in den Bindegewebszellen des Nachbargewebes andererseits, nur um ein nebensächliches Attribut handeln und nicht um eine specifische den ganzen Tumor charakterisirende Erscheinung. Will man aber bei der Benennung der Geschwulst auf den Pigmentgehalt näher eingehen, so dürfte man den Tumor höchstens als ein pigmentirtes, aber nicht melanotisches Myxosarkom bezeichnen.

Den Entstehungsort der Geschwulst in die Nähe der Eintrittsstelle der axialen Opticusgefässe zu verlegen, ist selbstverständlich bis zu einem gewissen Grade willkürliche Annahme. Ein exacter anatomischer und klinischer Beweis lässt sich hierfür nicht erbringen. Andererseits kann man aus der Configuration und den Dimensionsverhältnissen des Tumor sowie aus den klinischen und pathologischen Erscheinungen des Falles an dieser Stelle die Genese am unbedenklichsten vermuthen. Ein streng localisirbarer Entstehungsort kann wegen des diffusen Geschwulstcharakters überhaupt nicht nachgewiesen werden; doch lässt sich mit Sicherheit eine Entwickelung aus dem Sehnerven selbst und dessen Scheiden in Abrede stellen.

Für die Erklärung der im Nervus opticus und im Orbitalgewebe sich abspielenden Veränderungen ist es nötig, die histologischen Merkmale anzuführen, welche für die Definition des Entzündungsbegriffes in Frage kommen. Leider verbietet mir der Raum, die neueren Thesen eingehend zu referiren und zu erörtern. Ich muss mich darauf beschränken, die histologischen Befunde, welche eine Entzündung charakterisiren, wiederzugeben. Im Anschluss an die modernen, von den meisten Pathologen getheilten, Anschauungen soll unter Entzündung das Zusammentreffen folgender Vorgänge verstanden werden: 1. Gewebslaesion und Gewebsdegeneration, 2. Exsudation aus den Blutgefässen, 3. Production und Proliferation von neuem Gewebe.

Von diesem Standpunkte aus können die im peripheren gefässführenden Sehnervenende sowie im Orbitalgewebe vorhandenen anatomischen Veränderungen kaum anders als entzündliche gedeutet werden.

Das Auftreten eines primären Stauungsoedems scheint ausgeschlossen, weil es sich zur Zeit der Entfernung des Orbitalinhaltes nur um ein intraorbitales und nicht um ein intracranielles Sarkom handelte, und weil sich am Sehnervenstamm nirgends Compressionserscheinungen finden, welche durch den Sitz und die Ausdehnung des Tumor bedingt sein könnten.

Vielmehr können die Grösse und die Localisation des Tumor, sowie die in der Geschwulstmasse sichtbaren secundären Vorgänge ohne Bedenken aetiologisch und histologisch mit der Art, der Intensität und der Ausdehnung der Sehnervenerkrankung in allerengste Beziehungen gebracht werden.

Es ist bei der Beschreibung der Geschwulst S. 502 besonders hervorgehoben werden, dass die Leukocyten sich dort am reichlichsten angehäuft haben, wo in den Tumorzellen deutlicher Kern- und Protoplasmazerfall nachweisbar ist. Ich darf an dieser Stelle kurz mittheilen, worüber ich im vorigen Jahre mündlich in Heidelberg referirt habe[1]), dass ich bis zu einem gewissen Grade geneigt bin, die entzündungserregenden Substanzen, welche für die Entstehung einer Papillitis verantwortlich gemacht werden müssen, von somatogenen und autogonen Stoffen abzuleiten. Sodann darf ich noch einmal wiederholen, dass diese Stoffe voraussichtlich beim Zerfall von Tumorzellen frei werden, und dass dieselben positiv chemotactisch zu wirken vermögen. Weiter möchte ich noch ergänzend bemerken, dass die Annahme solcher Giftstoffe, welche von Tumoren

[1]) Krückmann, Zur Pathogenese der Stauungspapille. Bericht über die XXVI. Versammlung der Ophthalm. Gesellsch. Heidelberg 1897, S. 1—17.

stammen, und besonders derjenigen, welche durch Gewebszerfall frei werden, eine grosse Stütze durch das Studium von Papillenveränderungen bei intraocularen Neoplasmen erfährt. Hier sieht man schon in demjenigen Stadium, wo weder klinisch noch anatomisch die Andeutung einer Excavation bemerkbar ist, sehr häufig degenerative Vorgänge im Sehnervenkopfe und in der Netzhaut, ohne dass der Druck dafür verantwortlich gemacht werden kann.

Die Leukocyteninfiltration in unserem Tumor und besonders in denjenigen Theilen, wo sich die regressiven Metamorphosen finden, ist auffallend stark. Weiterhin lässt sich constatiren, dass die perivasculären Lymphbahnen mit zahlreichen, weissen Blutzellen angefüllt sind, und dass die Centralgefässe des Sehnerven geradezu einen Leukocytenmantel mit sich führen, welcher von dem Innern der Geschwulstmasse aus bis in die Sehnervenachse und in die Papille hinein verfolgt werden kann. Dieser Befund kann ohne jeden Zwang dadurch erklärt werden, dass die Centralgefässe, welche in diesem Fall vor ihrem Eintritt in den Opticus im Tumorgewebe eingebettet lagen, den Entzündungsstoffen ohne Schwierigkeit in ihrem perivasculären Saftcanalsystem eine günstige Aufnahme und einen ebenso günstigen Weitertransport gewähren konnten (s. Textfigur). Ausserdem verlangen die räumlichen und zeitlichen Beziehungen des Tumors zu der hochgradigen Erkrankung des unteren Sehnervenabschnittes einen zweiten Invasionsmodus; und es dürfte daher die weitere Annahme gerechtfertigt erscheinen, eine directe auf dem Diffusionswege zu Stande gekommene Contactwirkung der Entzündungsstoffe zu fordern.

Die bis zu einem gewissen Grade — bis zu ihrer Vereinigung (Textfigur bei x) — räumlich von einander trennbaren Opticusveränderungen an den Adventitien der Centralgefässe einerseits und am Perineurium andererseits, sprechen schon anatomisch für einen doppelten Invasionsmodus der Entzündungsstoffe.

Bei den Centralgefässen ist derselbe durch die präformirten Lymphbahnen der Adventitien, welche das Entzündungsmaterial unmittelbar aus der Geschwulst beziehen konnten, ohne Weiteres verständlich; doch muss für die Erklärung der Perineuritis noch an eine andere Möglichkeit, an einen Diffusionsvorgang gedacht werden.

Natürlich bezieht sich ein solcher Diffusionsvorgang hauptsächlich auf die äussere Sehnervenscheide, welche wegen ihres fest gewebten Gefüges nur spärliche Lymphbahnen enthält, während bei den inneren Scheiden von den präformirten Lymphbahnen die Transportvermittelung übernommen werden kann.

Von dem Diffusionsvermögen der äusseren Scheide, d. h. der harten Hirnhaut im Allgemeinen, habe ich mich deutlich überzeugen können, indem ich Abschnitte von der Dura mater menschlicher Leichen sowie das Tentorium lebender narcotisirter Kaninchen zur Diffusion von Eosin und Fluorescin mit positivem Erfolg benutzte. Allerdings beweisen diese Versuche nicht viel, weil sie nicht den normalen Verhältnissen entsprechen; aber ich wollte sie nicht unerwähnt lassen.

Die allgemeine Betheiligung der übrigen orbitalen Nerven an dem Entzündungsprocess giebt Veranlassung die Frage aufzuwerfen, ob bei circumscripten, nicht infiltrirenden, und besonders bei abgekapselten Orbitalgeschwülsten die Localisation und Ausbreitung der Tumoren analoge topographische Beziehungen zu den orbitalen Nerven und besonders zum Opticus erkennen lassen, sowie ob ähnliche anatomische Veränderungen überhaupt schon beobachtet wurden; doch konnte ich darüber nichts in Erfahrung bringen.

Der Grund des Mangels klinischer Beobachtungen bei den Erkrankungen der übrigen Orbitalnerven mag in der bekannten und häufig genug citirten Unabhängigkeit der functionellen Störung von den pathologischen Veränderungen liegen, wie es ja für eine sehr grosse Anzahl von den

als Stauungspapille geführten Papillitisformen charakteristisch ist.

In unserem Falle lagen die Verhältnisse für die klinische Diagnose der orbitalen Nervenveränderungen sehr günstig, weil das schnelle und diffuse Wachsthum, der bösartige Charakter und Verlauf der Geschwulst, sowie die Unmöglichkeit, dem Neubildungsprocess Einhalt zu thun, auch schwere Störungen am Opticus zur Folge hatte. Die zunehmende Anaesthesie liess eine Erkrankung des Trigeminus mit Sicherheit erkennen. Auch die völlige Bewegungslosigkeit des Bulbus möchte ich theilweise wenigstens auf die durch die Entzündungsvorgänge bedingte Läsion der motorischen Augennerven zurückführen; weil durch die histologisch erkennbaren Veränderungen eine verminderte Leistungsfähigkeit hinlänglich erklärt werden kann, sowie weil Compressionserscheinungen an den Nerven nicht nachweisbar sind und schliesslich, weil in Folge der Volumszunahme des Tumors — rein mechanisch gedacht — höchstens nur eine Raum- und Beweglichkeitsbeschränkung aber nicht eine fast völlige Bewegungslosigkeit sich entwickeln konnte.

Recapituliren wir das Gesammtbild aller intraorbitalen Veränderungen, so kann man diesen Fall geradezu als ein einwandfreies Experiment auffassen, welches geeignet ist, die Leber'sche Entzündungstheorie in hohem Maasse zu stützen.

Es erübrigt noch diejenigen Folgezustände und Veränderungen einer Kritik zu unterziehen, welche sich ausserhalb der Orbitalhöhle abspielen.

Bedauerlicherweise war die Untersuchung keine vollständige, weil es nicht gelang, das linke Auge in den letzten Lebenswochen zu ophthalmoskopiren und bei der Autopsie zu erhalten. Bei der Section wurde eine Zunahme von Flüssigkeit und eine zweifache Tumorbildung im Schädelinnern gefunden. Mikroskopisch konnte an den verschie-

densten beliebig herausgenommenen Stellen der Hirnhäute eine Meningitis nachgewiesen werden. Die Tumoren erwiesen sich als zerfallende, mit Leukocyten durchsetzte, der orbitalen Geschwulst durchaus ähnelnde Sarkomknoten.

Das Zusammentreffen von Meningitis und Hydrops zwingt uns zu erörtern, wie bei intracraniellen Neubildungen die im Schädelinnern sowie am Sehnerven auftretenden Schwellungszustände zu erklären sind.

Die bei der Chlorose, der Albuminurie, dem Diabetes, der Leukaemie und Pseudoleukaemie in der Schädelhöhle und im Sehnerven zur Beobachtung gelangenden Schwellungen sind von diesen Betrachtungen auszuscheiden, weil es sich hier nicht um locale Veränderungen handelt, sondern um solche Zustände, welche gleichzeitig auch in den Gewebsspalten der übrigen Körperorgane gefunden werden.

Auch das sogenannte Oedema ex vacuo kommt hier nicht in Frage, weil bei den erwähnten intracraniellen Processen so gut wie niemals eine Abnahme des Hirndrucks zu constatiren ist. Ob Alterationen der Vasomotoren bei der Entwickelung von Hirnhydrops und Papillenschwellung eine wesentliche Rolle spielen, lasse ich dahingestellt. Möglich ist es immerhin, dass entweder auf dem Wege des Reflexes infolge von Neuralgieen, oder durch eine unmittelbare, ursächlich vom Sitz und den schädigenden Eigenschaften des Tumors abzuleitende Lähmung resp. Reizung der antagonistisch wirkenden Sympathicusfasern ein Oedem entstehen kann. Jedenfalls wird ein solches Oedem in der Regel nur von untergeordneter, nebensächlicher Bedeutung sein, und sich wohl meistens erst secundär den primären — die Gefässinnervation alterirenden — Schwellungen hinzugesellen. Es bleiben daher nur die Möglichkeiten übrig, dass die Schwellungszustände im Cavum cranii und im Sehnerven entweder durch Blutstauung oder durch Entzündung oder durch beides zustandekommen.

Die Compression der Lymphbahnen durch eine Neu-

bildung wird trotz der ungünstigen anatomischen Resorptionseinrichtungen des Schnerven kaum eine Stauung hervorbringen, weil die Blutgefässe vicariirend für die Lymphbahnen einzutreten vermögen.

Sowohl bei der Entzündung, wie bei der Blutstauung finden sich:

1. ein erhöhter, endocapillarer Druck,

2. eine veränderte chemische Beschaffenheit der Blutflüssigkeit,

3. eine grössere Durchlässigkeit der Gefässwandungen.

Es mag hier ergänzend erwähnt werden, dass bei der venösen Stauung diese drei Symptome weder zeitlich noch ursächlich in der Weise verlaufen, wie bei der Entzündung; denn bei der Blutstauung ist die Erhöhung des endocapillaren Druckes häufig die alleinige Ursache der beiden anderen Vorgänge. [Durch die Blutstauung wird eine Stromverlangsamung mit consecutiver Verarmung an Sauerstoff sowie Ueberladung mit Kohlensäure zu Stande gebracht. Infolge dieser chemischen Veränderung der Blutflüssigkeit wird das Endothellager der Gefässwandungen geschädigt und durchlässiger gemacht.] Weiter zeigt das histologische Bild in beiden Fällen eine Erweiterung der Gewebsspalten durch ausgetretene Flüssigkeit nebst einer Beimengung von meist polynucleären Leukocyten, sowie eine Auflockerung und Durchtränkung der präformirten morphologischen Elemente mit teilweiser Lösung aus ihrem organischen Zusammenhange.

Schon diese gemeinsamen Erscheinungen machen es verständlich, dass es bei einer spärlichen zelligen Exsudation mikroskopisch häufig willkürlich bleibt, eine Scheidung zwischen einem entzündlichen und einem nicht entzündlichen Oedem vorzunehmen, und dass eine scharfe Abgrenzung dieser beiden Flüssigkeitsarten beim Nachweis einer geringen Anzahl von weissen Blutzellen sehr oft nur vom theoretischen Standpunkt aus discussionsfähig ist.

Dazu kommt, dass

grob anatomisch trotz deutlich ausgesprochener intravital aufgetretener Flüssigkeitszunahme dauernde Folgezustände am Centralnervensystem — wie Erweiterung der Ventrikel und des Zwischenscheidenraumes sowie Abflachung der Gehirnoberfläche — nach dem Tode zuweilen deutlich nicht mehr sichtbar bleiben, und dass mikroskopisch durch eine grosse Anzahl von Fixations- und Färbungsmethoden die Flüssigkeit völlig aus den Geweben entfernt wird.

Da nun bei einer Entzündung die Schädigung der Gewebe histologisch unter Umständen nur an den Gefässwänden, und mitunter auch nicht einmal mehr an diesen auffindbar sein kann, so wird es bei dem Nachweis einer kleinen Anzahl von ausgewanderten Zellen sowie bei dem Fehlen von Gerinnungen und regressiven Veränderungen meistens geradezu unmöglich sein, eine bestimmte Ansicht darüber zu gewinnen, ob das im Sehnerven und in den Meningen vorhandene Oedem ein entzündliches ist oder nicht.

Auf die Entstehungsmöglichkeit eines primären entzündlichen Hirn- und Papillenödems glaube ich im Vorhergehenden genügend hingewiesen zu haben. Auch scheint es mir überflüssig zu sein, Beispiele anzuführen, wo das primäre Oedem durch eine intracranielle Stauungsflüssigkeit geschaffen wurde, weil die zahlreichen — besonders von Schmidt-Rimpler und Manz bekannt gewordenen — Untersuchungen ein solches primäres Auftreten von venöser Stauungsflüssigkeit einwandsfrei dargethan haben. Ich will nur nochmals hervorheben, dass die Stauungspapille Monate lang ohne Einbusse an Sehvermögen bestehen und nach Abnahme des Hirndruckes dauernd verschwinden kann.

Wie verhält es sich nun aber mit dem Auftreten von Meningitis und Papillitis bei Druckerhöhung[1]).

[1]) Ich bemerke, dass ich im Folgenden einen wesentlich veränderten Standpunkt einnehme, wie in meinem Heidelberger Vortrage.

Jede Stauungsflüssigkeit schädigt die morphologischen Grundelemente dadurch, dass die normalen Stoffwechselproducte nicht in regelrechter Weise abgeführt werden. Dieselben häufen sich an und es entwickeln sich Substanzen, welche ohne nachweisbaren Gewebszerfall positiv chemotaktisch zu wirken und eine Leukocyteninfiltration hervorzubringen vermögen.

Kommt es nun ferner durch die Giftwirkung der stagnirenden normalen Stoffumsatzproducte zum Gewebszerfall, so ist es verständlich, dass jetzt secundär diejenigen Entzündungsstoffe in Action treten können, welche in Folge einer — primär vom Stauungsödem geschaffenen — Läsion der normalen Körperorgane gebildet wurden. Ein solcher Vorgang ist nicht allein möglich, sondern sogar sehr wahrscheinlich und ich möchte unbedenklich behaupten, dass erstens: die durch den Zerfall der **präformirten** Gewebe gebildeten entzündungserregenden Substanzen in ihrer Wirkung ohne Weiteres einen Vergleich mit denjenigen Entzündungsstoffen zulassen, welche durch den Zerfall von **neugebildeten** Zellen frei werden (Tumor, Tuberkel, Gumma), und dass zweitens: durch eine solche Wirkung u. A. auch das mikroskopische Bild einer Papillitis und Meningitis entstehen kann.

Die für die Papillitis ex tumore cerebri so häufig beobachtete geringe Functionsstörung würde nach dieser Darstellung — beim Vorhandensein von exsudativen Erscheinungen im Anschluss an Freiwerden somatogener und autogoner Entzündungsstoffe — zwanglos zu verstehen sein.

In unserem Falle ist die Meningitis, welche als solche wegen der zahlreich vorhandenen Leukocyten wohl nicht in Abrede gestellt werden kann, auf verschiedene Weise zu erklären. Es ist möglich, dasssie sich entwickelte, weil in Folge des ausgiebigen Zerfalls von Tumor-

zellen Entzündungsstoffe frei wurden. Zweitens konnte sie in der Weise entstehen, dass in Folge des Geschwulstwachsthums Druckerhöhung und Stauungsödem mit consecutiver Schädigung und Degeneration der am Aufbau des Schädelinhaltes betheiligten morphologischen Elemente auftraten. Selbstverständlich ist auch das Zusammenwirken beider Entzündungsstoffe — der direct vom Tumor stammenden und der durch die Vermittelung des Stauungsödems geschaffenen — in Betracht zu ziehen.

Von diesem Standpunkte aus lassen sich auch die kürzlich von Hoche[1]) mitgetheilten Untersuchungen beleuchten und deuten.

Derselbe fand beim Zusammentreffen von Stauungspapille und Hirntumoren in den hinteren Wurzeln des Rückenmarkes degenerative Vorgänge und er ist sehr geneigt, dieselben in Parallele zu den Papillenveränderungen zu bringen, weil die hinteren Wurzeln in ähnlicher Weise von der Pia eingeschnürt werden, wie die Papille von der Lamina cribrosa. Dieser Befund ist sehr instructiv, ganz abgesehen von der durch Hoche hervorgehobenen Combination: Opticus und hintere Wurzeln, wie sie in den degenerativen Veränderungen am ausgesprochensten bei der Tabes gefunden wird.

Inwieweit nun durch das Auftreten von Leukocyten und Körnchenzellen das Bild einer Entzündung zu Stande kommt, muss in jedem einzelnen Falle entschieden werden. Jedenfalls werden aber auch hier durch die Vermittelung eines Stauungsödems Entzündungsvorgänge möglich sein.

Allerdings wird das an dritter Stelle genannte histologische Entzündungssymptom — die Gewebswucherung — mikroskopisch verhältnissmässig wenig auffallen und auch

[1]) Hoche, Zur Frage der Entstehung der Stauungspapille. Arch. f. Augenheilk. XXXV. Bd. II. u. III. Heft. S. 192.

theilweise sogar vermisst werden können, weil es bis jetzt an dem nervösen Antheil des menschlichen Centralnervensystems bekannter Weise mit Sicherheit noch nicht gelungen ist, eine Regeneration zu finden. Auch die Wucherung des Gliagewebes tritt selbst unter pathologischen Verhältnissen bei Weitem nicht in dem Maasse auf, wie beim collagenen Bindegewebe der übrigen Körperorgane. Dieses Fehlen verleiht den in der Nervensubstanz sich abspielenden Entzündungsvorgängen entschieden ein anderes Gepräge wie an den übrigen Körperorganen; doch lassen sich die aus der regenerativen und productiven Unvollkommenheit des Gehirns und Rückenmarks entspringenden mikroskopischen Mängel sehr gut mit den oben gegebenen, histologischen Entzündungsmerkmalen vereinbaren, wenn man nur berücksichtigt, dass die postembryonale formative Thätigkeit des Centralnervensystems noch nicht constatirt, und die seiner Stützsubstanz nur verhältnissmässig gering entwickelt ist.

Insofern pflichte ich Hoche vollkommen bei, dass: „die Auswanderung von Rundzellen, die durch Aufnahme von körnig zerfallenem Markmaterial den Namen von Körnchenzellen erwerben, in keiner Weise die Bezeichnung einer Neuritis rechtfertigt", weil, wie schon oben erwähnt, wegen der vielfachen histologischen Uebereinstimmungen und Aehnlichkeiten es häufig mikroskopisch unmöglich ist, ein Stauungsoedem von einem entzündlichen Oedem zu unterscheiden.

Aus diesem Grunde wird es in vielen Fällen auch histologisch nicht gelingen dürfen, in dem von Hoche angeführten Vergleich zwischen den Erscheinungen einer einfachen Rückenmarkscompression und einer Compressionsmyelitis das Richtige zu treffen.

Eine weitere Stütze gewinnt die Hoche'sche Ansicht durch die, neuerdings von Veraguth[1]) an endocarditischen

[1]) Veraguth, Untersuchungen über normale und entzündete Herzklappen. (Aus dem Pathol. Institut zu Zürich.) Virch. Archiv, Bd. 139. S. 59.

Processen des Menschen gemachten Beobachtungen, sowie durch die von Goecke[1]) in Marchand's Institut an Taubenhornhäuten angestellten Entzündungsversuche, weil aus diesen Untersuchungen hervorzugehen scheint, dass die Leukocyteninfiltration zwar als ein integrirender Bestandtheil der Entzündungserscheinungen aufgefasst werden muss, dass sie aber nicht wesentlich in den Vordergrund zu treten braucht.

Die Hauptfrage spitzt sich im Wesentlichen darauf zu, den Entzündungsbegriff histologisch zu fixiren, und so möchte ich annehmen, dass dieser Streitpunkt bei der Pathogenese der sogenannten Stauungspapille noch solange die verschiedensten Controversen zeitigt, bis die Definition der Entzündung eine allgemeine Anerkennung gefunden hat.

Bei Befolgung der oben abgegebenen Erklärung über die histologischen Entzündungsmerkmale kann ich folgende Einwände Hoche gegenüber nicht verschweigen.

Nach seinen Schilderungen zu urtheilen, handelt es sich in den hinteren Wurzeln nicht um eine uncomplicirte Degeneration oder eine reine Druckatrophie, weil er daselbst Leukocyten gefunden hat. Es darf daher die Möglichkeit des Vorhandenseins von positiv chemotaktisch wirkenden Stoffen nicht ausser Acht gelassen werden, welche ihre Wirkung auf die in ihm gefundenen Leukocyten ausgeübt haben. Als die von ihm in Abrede gestellten und „hypothetisch" bezeichneten Toxine sind eben meiner Ansicht nach die Zerfallsproducte der lädirten und zu Grunde gegangenen Nervensubstanz anzusprechen, wie sie sich an jedem geschädigten Körperorgane entwickeln. Um Wiederholungen zu vermeiden, und mich nicht mit weiteren Einzelheiten aufzuhalten, möchte ich nur an die Folgeerscheinungen erinnern, wie sie z. B. bei Infarcten auftreten; denn auch hier handelt es sich um regelrechte Entzündungsvorgänge.

[1]) Goecke, Die experimentelle Entzündung der Hornhaut bei Frosch und bei Taube. Ziegler's Beiträge. Bd. XX. S. 293.

Jedenfalls ist es als ein anerkennenswerther Fortschritt zu bezeichnen, dass Hoche die anatomische Aehnlichkeit der hinteren Wurzeln mit der Papille hervorgehoben und pathologisch verwerthet hat. Auch theile ich völlig seine Ansicht, dass „der in Folge der Lymphstauung aufgelockerte, ödematös durchtränkte und dadurch in seinem Umfang vergrösserte Sehnerv in der Lamina cribrosa oder ihrer nächsten Umgebung eine Einschnürung erfährt"; doch halte ich es bis jetzt nicht für einwandfrei bewiesen, „dass diese Einschnürung (neben ihrem Einflusse auf die Gefässe der Papille) durch Aufhebung des trophischen Einflusses der Ganglienzellen eine Degeneration der Opticusfasern central und peripher von der Lamina cribrosa erzeugt."

Selbstverständlich bin ich von dem Eintreten des Nervenzerfalls nach der Zerstörung der trophischen Ganglienzellen überzeugt. Andererseits glaube ich nicht, dass bei der sogenannten Stauungspapille und bei der ähnlichen Affection an den hinteren Wurzeln ein solcher Nervenzerfall ausschliesslich durch den Tod dieser Ganglienzellen bedingt wird.

Wie häufig bei pathologischen Vorgängen werden auch wohl hier mehrere Momente zusammentreten, um durch ein gemeinsames Wirken das Gesammtbild der anatomischen Veränderungen am Sehnerven und an den hinteren Wurzeln hervorzubringen; denn ich meinerseits möchte nun weiterhin glauben und betonen, dass ausserdem in diesem gequollenen Gewebe giftige und positiv chemotaktisch wirkende Substanzen angesammelt werden, die nun ihrerseits secundär eine Entzündung hervorzubringen und zu unterhalten vermögen. Ueber die Entstehung und Entwickelung dieser Substanzen habe ich mich S. 521 und 528 eingehend geäussert.

Als mein Manuscript schon im Druck war, erfuhr ich von einem soeben erschienenen Aufsatz des Herrn Dr.

Josef Ursin[1]), welcher das gleiche Thema wie Hoche behandelt.

Die Arbeiten beider Autoren sind unabhängig von einander gemacht.

Bei der Angabe der einschlägigen Literatur, sowie in der Lieferung histologischer Befunde zeigen beide Untersucher eine vielfache Uebereinstimmung; doch weichen sie in der Auslegung der Beobachtungen wesentlich von einander ab. Beide verweisen auf die Berichte früherer Autoren, wie Anton, Bernhard, Besold, Dinkler, C. Mayer, Pick, Redlich, F. Schultze, Türk, Westphal, Wollenberg u. A., welche beim Vorhandensein von Hirntumoren mikroskopisch degenerative Veränderungen in den Hintersträngen des Rückenmarkes gefunden haben.

Nachdem Hoche — wie oben auseinandergesetzt — fast ausschliesslich die anatomischen Aehnlichkeiten der Hinterstränge und dem Sehnervenkopfe hervorgehoben hat, bekennt er sich im Ferneren als einen eifrigen Anhänger der Drucktheorie.

Ursin nimmt dagegen einen wesentlich anderen Standpunkt ein.

Zuerst erwähnt er „die Sonderstellung, welche die sensiblen Bahnen bezüglich des Entwicklungsganges des cerebrospinalen Systems gegenüber den übrigen Rückenmarksantheilen einnehmen, indem ihre Fasergruppen erst secundär durch die Vermittelung der hinteren Wurzeln auf dem Wege des Entgegenwachsens in das Rückenmark gelangen".

Anschliessend hieran betont er dann, „dass diese Bahnen auch durch ihr lebhafteres Reactionsvermögen auf verschiedene Noxen, z. B. bei gewissen Allgemein- und toxischen Erkrankungen (letale Anaemie, Diabetes mellitus, chronischer Alkoholismus, Pellagra, Ergotismus u. s. w.) von den anderen Rückenmarksfaser-

[1]) Ursin, Rückenmarksbefunde bei Gehirntumoren. Deutsche Zeitschrift für Nervenheilkunde. Bd. XI. S. 169. Aus der Klinik für Geistes- und Nervenkrankheiten des Professors Dr. G. Anton zu Graz.

systemen verschieden sind". Diese letztere Eigenschaft verwerthet er nun ferner für die Erklärung der Rückenmarksbefunde bei Gehirntumoren, indem er sagt: „Diese besondere Vulnerabilität der Hinterstränge zeigt sich aber auch bei jenen Erkrankungen, welche mit einer Raumbeengung in der Schädelrückgratshöhle vergesellschaftet sind, in erster Linie bei Gehirngeschwülsten".

Als Schlussergebniss der früheren Mittheilungen sowie seiner eigenen Beobachtungen, welche sich auf die Untersuchung dreier Fälle von Gehirntumor beziehen, stellt er folgende drei Sätze auf. „Die Rückenmarksveränderungen bei Hirntumoren bestehen zum Theil:

1. In einer intramedullären, primären Erkrankung der Hinterstränge, zu welcher sich eine pathologische Veränderung der Ganglienzellen der grauen Substanz, eventuell auch der übrigen weissen Substanz in geringem Grade gesellen kann.

2. Ausser den in Punkt 1 angeführten Läsionen kann aber auch eine Erkrankung der extramedullären Wurzelantheile vorliegen, und dann wird die ursprüngliche primäre Erkrankung in den Hintersträngen u. s. w., durch eine secundäre, aufsteigende Degeneration noch vermehrt.

3. Die Ursachen haben wir nicht in der Drucksteigerung, sondern in Intoxicationsvorgängen und Ernährungsstörungen zu suchen."

Der im ersten Punkte mitgetheilte Befund bedarf keiner weiteren Erörterung. Es geht aus ihm hervor, dass ausser der bekannten ausgiebigen Degeneration im Goll'schen und Burdach'schen Strange auch andere Rückenmarkstheile in mässigem Grade erkranken können, wie dies vom anatomischen und biologischen Standpunkte aus ohne Weiteres verständlich ist.

Auch der zweite Punkt deckt sich vollkommen mit den früheren Ergebnissen sowie mit den Befunden von Hoche, welch letzterer die Erkrankung der extraspinalen Wurzelantheile gleichfalls erwähnt. Dabei betonen beide Forscher, Hoche sowohl wie Ursin, den auffallenden Unterschied in den anatomischen Veränderungen der extra- und intramedullär gelegenen Nervensubstanz.

Im dritten und letzten Punkte, wo es sich um die Ent-

stehungsart und die Deutung der mikroskopischen Bilder handelt, stehen sich die Ansichten dieser beiden Untersucher fast in gleicher Weise gegenüber, wie bei den Ophthalmologen, wenn die Frage der Pathogenese der sogen. Stauungspapille discutirt wird.

Ebenso wie unter den Ophthalmologen Schmidt-Rimpler und Manz als die Schöpfer der Drucktheorie anerkannt werden, gilt unter den Nervenärzten C. Mayer[1]) als der älteste Verfechter der gleichen Ansicht für die Veränderungen in den hinteren Rückenmarkssträngen. Einen Vertreter der Entzündungstheorie, wie er unter den Augenärzten durch Leber repräsentirt wird, haben die Neurologen bisher nicht; und nur Ursin nähert sich einem solchen Standpunkte, indem er als Ursachen der Hinterstrangsveränderungen Intoxicationsvorgänge und Ernährungsstörungen anspricht.

Derselbe stützt seine Ansicht auf die häufig constatirte Thatsache einer ungleichmässigen Erkrankung der bilateral symmetrisch gelegenen Hinterstränge.

Sodann betritt er den Analogieweg und erinnert an die auffallende Empfindlichkeit dieser Bahnen gegen toxische Einflüsse. Schliesslich verwerthet er den histologischen Rückenmarksbefund bei drei von ihm beobachteten Gehirntumorfällen, unter denen zwei ganz besonders beachtenswerth sind.

„Der eine Fall bot bei der Section alle Zeichen einer ungemein gesteigerten Raumbeengung im Schädelinnern, welche theils durch einen grossen Tumor, theils durch eine enorme Zunahme des Liquor cerebrospinalis hervorgerufen waren. Dennoch waren die Hinterstrangsbefunde bei Weitem nicht so prägnant, wie in einem anderen Falle, wo weder eine Stauungspapille noch eine besondere Druckerhöhung constatirt werden konnten."

---

[1]) C. Mayer, Ueber anatomische Rückenmarksbefunde in Fällen von Hirntumor. Jahrbuch f. Psych. u. Nervenheilk. Bd. XXI.

Von Entzündung spricht Ursin nicht. Er hebt sogar ausdrücklich hervor, dass die Meningen in keinem Fall verändert waren. In Kürze ergab sich Folgendes.

„Die Gefässveränderungen bestanden im ersten Fall in einer prallen Blutfüllung und Erweiterung der perivasculären Lymphräume.

Im zweiten Fall waren die Gefässe der Gehirnbasis atheromatös verändert. Im Rückenmark fanden sich die Venen und zum Theil die Arterien strotzend mit Blut gefüllt. Auch die perivasculären Lymphräume waren bei vielen Gefässen erweitert. Die meningealen Gefässe waren zum Theil verdickt.

Im dritten Falle waren nur in den Vorderhörnern des Halsmarkes Gefässalterationen nachweisbar. Dieselben beschränkten sich auf eine Erweiterung der Gefässscheiden."

Isolirte und elective Färbungen der Kerne, des Protoplasma und der Zwischensubstanzen scheinen nicht vorgenommen worden zu sein; denn aus den diesbezüglichen Notizen Ursin's muss man entnehmen, dass alle Präparate mit Degenerationsmethoden behandelt wurden. Weiter möchte ich diese meine Vermuthung damit begründen, dass ich weder über das Verhalten des Gliagewebes noch über das Vorkommen von Fibrinbildungen, von Wanderzellen und von Leukocyten etwas Bestimmtes in Erfahrung bringen konnte.

Unter solchen Umständen ist die Lösung der Frage, wie das Problem der degenerativen Beobachtungsthatsachen am besten erklärt werden kann, ausserordentlich erschwert. Es bleibt bis zu einem gewissen Grade in allen drei Fällen willkürlich, die soeben kurz erwähnten Gefässveränderungen genetisch und histologisch zu deuten; und nur so viel lässt sich sagen, dass die Combination der gleichzeitig vorhandenen Gefäss- und Rückenmarksveränderungen eine einfache Atrophie und Degeneration des Nervengewebes ausschliessen lässt. Die allen Fällen gemeinsame und besonders hervortretende Erscheinung der Hinterstrangsdegeneration ist nach den Mitteilungen von Hoche und Ursin

sehr verständlich, weil drei Momente als prädisponirende Ursachen für eine Hinterstrangserkrankung beim Auftreten von Gehirntumoren verantwortlich gemacht werden können, und zwar ein anatomisches (Hoche) sowie ein embryologisches und ein physiologisches (Ursin).

Dass beim Vorhandensein von Gehirntumoren sowohl durch directe toxische Wirkung als auch infolge von Drucksteigerung somatogene und autogone Giftstoffe entstehen können, welche eine Degeneration in den Hintersträngen zu erzeugen vermögen, halte ich für zweifellos. Allerdings wird, wie oben erwähnt, der speculativen Betrachtung viel Raum zu geben sein, um zu entscheiden, inwieweit die unmittelbar vom Tumor gelieferten und inwieweit die durch die Vermittelung des Stauungsoedem und der Ernährungsstörungen aus dem Nervengewebe freiwerdenden Entzündungsstoffe an den Rückenmarksstörungen beteiligt sind.

Ueber das auffällige Missverhältniss der pathologischen Erscheinungen an der übrigen Rückenmarkssubstanz, welche im Vergleich zu den Hinterstrangsveränderungen nur nebensächlich in Betracht kommen, lässt sich eine befriedigende Erklärung nicht geben. Es ist immerhin möglich, dass die anderen Rückenmarkstheile ein grösseres Widerstandsvermögen und einen besseren anatomischen Schutz besitzen. Voraussichtlich werden weitere Fortschritte die Kenntnisse der Rückenmarkserkrankungen noch mehr vervollkommnen; denn z. Z. wird es auf exactem, wissenschaftlichem Wege nicht zu beantworten sein, warum die extramedullär gelegenen Nervenfasern trotz der Aufeinanderfolge in der Continuität mit den intramedullären und trotz allseitiger Nachbarschaft mit der Cerebrospinalflüssigkeit weniger zahlreich erkranken wie die Hinterstränge.

Bei fernerer Untersuchung ist es nun wünschenswert, sich nicht allein auf die mikroskopische Untersuchung von Tumoren und Sehnerven zu beschränken, sondern auch das

Gehirn, Rückenmark und die Meningen einem gründlichen Studium zu unterziehen. Vermuthlich wird es aber auch unter diesen Umständen häufig weder grob anatomisch noch mikroskopisch möglich sein, eine genaue Entscheidung über die Pathogenese der Stauungspapille treffen zu können.

Zum Schlusse darf ich noch bemerken, dass ich an 23 Thieren sowohl von der Schädelhöhle, wie von der Orbita aus experimentelle Versuche mit toxisch und komprimirend wirkenden Substanzen angestellt habe; dass es mir jedoch nicht gelungen ist, ein klinisches oder anatomisches Bild von Stauungspapille zu erhalten. Ueber diese Versuche werde ich später eingehend referiren.

Da es mir darauf ankam, möglichst unveränderte und übersichtliche Bilder zu besitzen, so habe ich Herrn Prof. W. His jr. um die Herstellung mikrophotographischer Aufnahmen gebeten. Derselbe hat sich dieser Mühe mit grösster Bereitwilligkeit und Fürsorge unterzogen, wofür ich ihm auch an dieser Stelle meinen besten Dank sage.

Erklärung der Abbildungen auf Taf. XXV u. XXVI, Fig. 1—4.

Fig. 1. Orbitalquerschnitt in der Nähe des Foramen opticum. Von vorne gesehen.

Am Opticus ist keine Veränderung sichtbar. Im Trigeminus sind einzelne Entzündungsheerde an der dunkeln Schattirung zu erkennen. Unten der Tumor.

Opt. = Opticus. *Trig.* = Trigeminus.

Fig. 2. Orbitalquerschnitt an der Eintrittsstelle der Centralgefässe. Von hinten gesehen.

Die Loslösung der äusseren Scheide vom Orbitalgewebe und die scheinbare Erweiterung des Subduralraums: *Su.* ist durch die Fixation und Härtung bedingt. Unten Tumor. Deutlicher Unterschied in der entzündlichen Affection der weichen Hirnhäute und des Sehnerven zwischen der dem Tumor benachbarten: *AP.* und der dem Tumor gegenüber liegenden Seite: *A′P′.* Beginn der Gliawucherung = *G.* *Su* = Subduralraum. *EC* = Eintrittsstelle der Centralgefässe. *AP* = verdickte Pia und Arachnoidea.

A' P' = weniger oder kaum verdickte Pia und Arachnoidea. *G* = Gliawucherung. *L* = Lücken in der Gliawucherung. *L'* = Lücken in einem Sehnervenbündel, dessen Peripherie von neugebildetem Gliagewebe eingenommen ist.

Fig. 3. Orbitalquerschnitt 4 mm hinter dem Foramen sclerae.

Die Loslösung und Auflockerung der äusseren Scheide ist Kunstproduct. Gleichmässige Durchwucherung des Sehnervenquerschnittes mit Gliagewebe. Die Centralgefässe und deren Abzweigungen sind von Zellmänteln umsäumt. Im Uebrigen die gleichen Verhältnisse und Beziehungen wie in Fig. 2. *Sa* = Subarachnoidealraum.

Fig. 4. Papillendurchschnitt.

A P. und *Su.* wie in Fig. 2 und 3.

Lc. = Lamina cribrosa *Li.* = Limitans interna (abgehoben). *ClC.* = Cloquet'scher Canal. *Bg.* = Bindegewebswucherung; bei *x* Ende derselben. *ClG.* = collabirte Gefässe. *FR.* = Falten der Retina. *IR.* = Insertion der Retina (verschoben). *Sc.* = Scleralloch. *B.* = Verdickte longitudinale Balken mit Queranastomosen. *C.* = Centralgefässe.

Beitrag
zur Pathologie und pathologischen Anatomie des Schicht- und Kapselstaars.

Von

Dr. Otto Meyer,

I. Assistenten an der Königl. Universitätsklinik für Augenkranke zu Breslau.

Hierzu Taf. XXVII, Fig. 1—3.

Die einschlägige Literatur über den Schichtstaar ist in den Arbeiten von Deutschmann (5), Beselin (6), Schirmer (8 und 14), Hess (12), Peters (13 und 16), Hippel (17), Baas (18) u. A., die sich mit der Aetiologie und Pathologie dieser Linsenerkrankung befassen, so oft angeführt worden, dass ich glaube auf eine erneute Zusammenstellung derselben an dieser Stelle verzichten zu können. Ich halte mich dazu um so mehr berechtigt, als ich bei Besprechung der Ergebnisse meiner an zwei Fällen von Schichtstaar vorgenommenen Untersuchungen hinreichend Gelegenheit haben werde, meine Resultate mit den früheren Veröffentlichungen über Wesen und Ursache des Schichtstaars zu vergleichen.

Der erste der beiden von mir untersuchten Fälle betrifft einen in situ bei einer Section gewonnenen Schicht- und Kapselstaar. Derselbe stammt aus der Marburger Sammlung des Herrn Prof. Uhthoff, der die grosse Liebenswürdigkeit hatte, mir denselben zur Untersuchung zur Verfügung zu stellen. Er hatte einem jungen Manne angehört, der im Alter von 19 Jahren an Phthisis pulmonum zu Grunde gegangen war.

Die von Herrn Prof. Uhthoff, welcher den Kranken kurz vor seinem Tode sah, gemachten Aufzeichnungen lauten:

Kleines, peripher gelegenes, mit der Iris verwachsenes Leucoma corneae, Coloboma iridis ex operatione, in der Linse eine, gegen den Aequator scharf abgesetzte, sehr gesättigt erscheinende, für Lichtstrahlen stellenweis durchgängige, schichtstaarartige Trübung, die durch einen breiten Zapfen nach dem vorderen Linsenpol sich fortsetzt. — Auf dem linken Auge ebenfalls ein Coloboma iridis ex operatione, Aphakie, Cataracta secundaria.

Gleich nach der Section wurde das rechte Auge in Alkohol gelegt und gehärtet und später in Celloidin eingebettet. Da die Linse in Folge eines Versehens bei der Härtung eine gewisse Brüchigkeit erlangt hatte, war es unmöglich, fortlaufende Serien von Schnitten zu gewinnen.

Die Untersuchung der gewonnenen Schnitte mit schwacher Vergrösserung liess folgenden Befund, soweit er für die Beurtheilung der Linsenverhältnisse in Betracht kommt, erkennen:

Kleine, 1,5 mm im Durchmesser haltende, peripher gelegene, vordere Synechie; keine Verwachsungen zwischen Iris und Linse. Linsendurchmesser 8,3 und 3,0 mm. In der vorderen Linsenkapsel, nicht genau central gelegen, eine Kapselcataract, deren grösster Durchmesser 1,95 und deren grösste Dicke 0,6 mm beträgt. Dieselbe besteht aus zwei buckelförmigen Verdickungen, die durch ein flacheres Mittelstück verbunden sind. Auf mehr peripher gelegten Schnitten präsentirt sich die Kapselcataract in Gestalt zweier, durch ein Stück unveränderter Kapsel getrennten, spindeligen Auftreibungen der Kapsel. Die Kapselcataract liegt ausserhalb des Bereiches der vorderen Synechie. Entsprechend der Ausdehnung der Kapselcataract zeigt die vordere Linsenfläche eine flache Einziehung, in deren Bereich der Cortex hochgradigen Zerfall aufweist. Im Uebrigen bietet die Form der Linse wie die Corticalis keinen vom Normalen abweichenden Befund. Die Dicke der Corticalcataract beträgt bis zu 0,7 mm; nach hinten setzt sie sich mit ihrem achsialen, immerhin noch beträchtlich breiten Theil, in eine annähernd ovale, breite Trübungsschicht fort, welche den Kern von der gesunden Rinde trennt. Die Durchmesser dieser, den Schichtstaar repräsentirenden Zone betragen 4,4 und 1,8 mm; ihre Breite schwankt zwischen 0,2 und 0,8 mm; sie ist nach aussen wie gegen den Kern hin ziemlich deutlich abgegrenzt. Der letztere ist stark geschrumpft und zwar vorwiegend im sagittalen Durchmesser, der eine Länge von

1 mm hat, während diejenige des äquatorialen Durchmessers 3,5 mm beträgt.

Die Untersuchung mit starker Vergrösserung ergiebt folgenden Befund:

Von den ausserhalb der Linse im Auge beobachteten Abnormitäten sind bemerkenswerth die Veränderungen der Cornea im Bereich der vorderen Synechie: hier ist es zu einer Durchtrennung der Descemeti gekommen, deren beide Enden als vielfach geschlängelte glasige Lamelle bis weit in das narbige Hornhautgewebe hinein zu verfolgen sind. Interessant ist ferner das hintere Pigmentblatt der Iris. Dasselbe ist eigenthümlich schwammig gequollen und bietet ein Bild dar, wie es bei Diabetes mellitus beschrieben ist. Zum Theil ist das Pigment rarefieirt, so dass man die Zellen mit Leichtigkeit erkennen kann.

Der Kern der Linse lässt überall, am deutlichsten stets an seiner Peripherie Verlaufsrichtung und Structur der Linsenfasern erkennen. Die Ränder der Fasern sind meist nicht ganz regelmässig; stellenweis erscheinen sie leicht gezackt, ihr Inhalt von feinstkörniger Beschaffenheit. Zahlreich finden sich, wohl ausschliesslich zwischen den Fasern, jene kleinsten, theils rundlichen, theils ovalen Tröpfchen oder Lücken, wie sie Sehirmer zuerst genauer beschrieben hat. Bei schwacher Vergrösserung homogen aussehend, lassen sie erst bei Anwendung stärkster Vergrösserung ihren körnigen, durch Haematoxylin wenig oder garnicht färbbaren Inhalt erkennen. Ausser diesen Gebilden finden sich in wechselnder Grösse bis zu 0,05 mm im Durchmesser grössere Lücken von ähnlicher Gestalt wie die kleinen. Sie liegen mit ihrem grössten Durchmesser stets in der Verlaufsrichtung der Fasern und lassen an beiden Enden desselben meist einen kleinen spitzen Fortsatz zwischen die benachbarten Fasern erkennen. Von ihrer Umgebung heben sie sich durch mehr oder weniger intensive Haematoxylinfärbung ihres körnigen, von einem glasigen Saum eingefassten Inhalts mit Leichtigkeit ab. Ihr Vorkommen ist nicht sehr häufig; durchschnittlich finden sich 15—20 solcher grösserer Lücken auf einem Schnitt. Gleich den kleinsten Lücken zeigen sie keine bestimmte Anordnung im Kern. An einzelnen Stellen des Kerns entbehren die Fasern ihres festen Zusammenhanges, sie bilden hier ein grossmaschiges Netz, alle Zwischenräume ausgefüllt mit körnigem Detritus der hier Haematoxylinfärbung intensiv angenommen hat.

Die den Kern in Gestalt eines vorne etwas eingesenkten Ovals umgebende Schicht (Fig. 1) ist von sehr verschiedener Breite

und ebenso verschiedener histologischer Beschaffenheit. Eine Andeutung des Faserverlaufs ist auf ganz dünnen Schnitten gelegentlich auf kurze Strecken wahrnehmbar; wo er zu erkennen ist, bietet er ein der Kernbeschaffenheit ähnliches Bild. Eine Regel in der Zusammensetzung der getrübten Schicht ist nur insofern festzustellen, als sowohl gegen den Kern wie gegen den Cortex hin die Grenzstreifen dieser Schicht eine gewisse Continuirlichkeit in dem Auftreten getrübter und zerfallener Linsenmassen erkennen lassen. Neben den, bei der Beschreibung des Kerns erwähnten, zahlreich auftretenden kleinen Lücken sind es vereinzelte, in vollständigem Zerfall befindliche Fasern, dann aber auch grössere Anhäufungen von körnigem Detritus, die das Wesen der getrübten Schicht ausmachen. An den schmäleren Stellen nehmen diese Veränderungen die ganze Breite der Schicht ein, an den breiteren wechseln sie mit weniger intensiv veränderten Partieen ab. Die grösseren, im Kern beobachteten Lücken fehlen dieser Schicht vollständig. Ihre Abgrenzung nach aussen findet diese Schicht am Aequator nicht so scharf und deutlich, wie gegen die übrige Corticalis; gegen den Kern ist sie fast stets ziemlich scharf abgesetzt, ohne eine allmähliche Abnahme der pathologischen Veränderungen erkennen zu lassen.

Vorne, hinter der Kapselcataract setzt sich der Schichtstaar ohne Unterbrechung in eine Parthie der vorderen Corticalis fort, die im Gegensatz zu der normalen Beschaffenheit der übrigen Linsenrinde ausgesprochen cataractöse Veränderungen zeigt. Diese cataractöse Parthie der vorderen Corticalis ist deutlich geschrumpft; man erkennt dementsprechend, dass die normalen Corticalisfasern von beiden Seiten nach dieser Stelle hin näher zusammentreten und convergiren. Sie münden in die Corticalcataract in der Weise, dass ihre Enden sich aufblättern und in unregelmässiger Weise sich umlegen. Die Zusammensetzung dieses Rindenstaars weicht insofern von der des Schichtstaars ab, als hier ganz besonders massenhaft mit Haematoxylin intensiv gefärbte, kalkartige Körnchen anzutreffen sind. Auch finden sich hier in grösserer Anzahl Zellen, die den Kapselepithelien ausserordentlich ähneln; sie sind manchmal bis an die Peripherie der Zonularcataract zu verfolgen.

Diese zerfallene Rindenparthie ist an der Peripherie der Linse wesentlich breiter als beim Uebergang in den Schichtstaar; sie entspricht dort in ihrer Ausdehnung vollständig dem Bereich der Kapselcataract. Es sind die peripher gelegenen, seitlichen Theile dieser Corticalcataract durch normale Corticalis von dem

Schichtstaar getrennt. Auch sieht man auf mehr peripher gelegten Schnitten normale Rindenschicht die zerfallene Corticalparthie etwas überlagern. Dass zwischen den mehr axial belegenen Parthieen der Corticalcataract und dem Kapselstaar intra vitam ein ausgedehnter Connex bestanden hat, beweist das oft beobachtete Anhaften von Kapselstückchen an der Corticalcataract und umgekehrt.

Ausser geringfügigen, offenbar postmortal entstandenen Veränderungen bietet der Cortex keinerlei Abnormitäten. Die Gegend des hintern Pols ist vollkommen normal.

Betrachtet man einen ungefärbten Schnitt mit durchfallendem Licht unter dem Mikroskop, so erkennt man, dass der Kern mit Ausnahme der grösseren Lücken ziemlich durchsichtig ist. Der Schichtstaar zeigt entsprechend der sehr verschiedenen histologischen Beschaffenheit auch ein sehr verschiedenartiges Durchleuchtungsvermögen.

An den Fasern der Zonula ist auffallend ihre ausserordentlich kräftige Entwicklung, sowie ihre derb streifige Structur (Fig. 1). Das Epithel der Kapsel ist einschichtig, in continuirlicher Lage und von normaler Beschaffenheit mit Ausnahme des Bereichs der Kapselcataract. An der hinteren Kapsel zwischen den beiderseitigen Kernbögen fehlt das Epithel. — An der vorderen Kapsel, an ungefärbten Schnitten so gut wie an gefärbten, unterscheidet man stets zwei Schichten: eine schmälere, mit Färbemitteln sich intensiver färbende äussere und eine breitere innere, deren Breiten in der Gegend des vorderen Pols sich wie 2 : 3 verhalten. (Fig. 2.) Beide lassen eine zarte Längsstreifung erkennen, die in der äusseren Lamelle deutlicher wird, je näher man der Insertion der Zonulafasern kommt. Im Bereich des Ansatzes der Zonulafasern nimmt die äussere Lamelle, je mehr man sich dem Linsenäquator nähert, rasch an Stärke ab, um im Petit'schen Canal ganz zu verschwinden. An der hinteren Kapsel ist eine Scheidung in zwei verschiedene Lamellen weniger deutlich wahrnehmbar als an der vorderen Kapsel, immerhin ist sie auf manchen Schnitten im Bereich der Zonularinsertion und von dort noch eine Strecke weit in der Richtung zum hinteren Pol zu mehr oder weniger deutlich zu verfolgen. Die Längsstreifung tritt hier weniger hervor. Als weitere Eigenthümlichkeit der vorderen Kapsel fällt auf eine zarte, durch etwas dunklere Färbung ausgezeichnete Linie, die in der Regel bis zum Ansatz der Zonulafasern zu verfolgen ist und welche die Kapsel in zwei ziemlich gleichwerthige Theile zerlegt. In ihrem Verlauf kommt

es stellenweise zu einer Lockerung in dem Zusammenhang der beiden durch sie getrennten Schichten, die in der Nähe der Kapselcataract immer am deutlichsten ist.

Auf Schnitten, welche die Kapselcataract mehr in der Peripherie getroffen haben, sieht man zwei, durch ein Stück normaler Kapsel getrennte, spindelförmige Verdickungen, die vollkommen von der Kapsel eingeschlossen sind, die hier in der oben erwähnten Linie eine scheinbare Trennung oder Spaltung erlitten hat, derart dass diese Linie den Grenzcontour der äusseren Kapsellamelle gegen die Kapselcataract bildet. (Fig. 2.) Diese scheinbare Spaltung der Kapsellamellen erfolgt entweder im spitzen Winkel oder unter Bildung einer kleinen Tasche. Das äussere Kapselblatt ist im Bereich der Kapselcataract meist leicht gewellt, in seiner Structur unverändert, dagegen lässt das innere Kapselblatt die streifige Structur auf dieser Strecke deutlicher erkennen als ausserhalb der Kapselcataract. Die Epithelien liegen an der Trennungsstelle etwas dichter an einander und scheinen dadurch in ihrer Gestalt vielfach verändert; in der weiteren Begrenzung der Kapselcataract werden sie gestreckter, flacher; auch der Kern wird flacher, behält aber seine ovale Form bei. Gelegentlich kommt es in der inneren Lamelle an der Kapselcataract zur Trennung der Continuität der Kapsel, deren Ränder dann wie ausgefranst erscheinen. Entweder findet man nun das fehlende Stück der inneren Kapsellamelle im festen Zusammenhang mit der gegenüber liegenden Corticalcataract oder aber es fehlt ganz, und es entstehen durch Anhaften zerfallener Corticalismassen an den Rändern des Defects gelegentlich Bilder, die den Gedanken nahe legen könnten, es wäre hier das innere Kapselblatt durch irgend welche Einflüsse zur Einschmelzung gebracht, und gewucherte und zerfallene Massen hätten hier Eingang zwischen die Lamellen der Kapsel erlangt. Ein solches Bild ist in Figur 2 dargestellt.

Auf Schnitten durch die Mitte der Kapselcataract wiederholt sich im Wesentlichen das für die Peripherie Gesagte. Hier fehlt oft ganze Strecken weit die innere Kapsellamelle und haftet der Corticalis an, oder aber sie ist auch hier nicht auffindbar und für ihr Fehlen müssen arteficielle Einflüsse geltend gemacht werden.

Das Gewebe der Kapselcataract selber lässt eine deutlich lamelläre Schichtung erkennen; eingestreut in das Grundgewebe, nicht sehr zahlreich finden sich spindelig gestaltete Epithelien, meist in Gruppen zu zweien, mit scharf erkennbarem ovalen

Kern. Stellenweise zeigt das Gewebe der Kapselcataract körnigen Zerfall. Solche Stellen sind durch intensivere Färbung ausgezeichnet; sie finden sich immer in dem der Linse zugekehrten Theil der Kapselcataract.

Der zweite von mir untersuchte Fall stammt von einer 76jährigen Patientin, die seit frühester Jugend — ob angeboren, ist unbekannt — an doppelseitigem Schichtstaar gelitten. Auf dem rechten Auge wurde im Jahre 1848 mit Erfolg die Extraction der Cataract vorgenommen. Mit dem linken Auge will Patientin nie besonders gut gesehen haben. Ausgangs der fünfziger Jahre wurde von Geheimrath Förster, der die Anwesenheit eines Schichtstaars bestätigte, wegen eingetretener Verschlechterung ihres Sehens eine optische Iridektomie auf dem linken Auge mit gutem Erfolge für ihr Sehvermögen gemacht. Seit einigen Jahren ist wiederum eine Verschlechterung eingetreten. Trotz ihres hohen Alters wünschte Patientin die Entfernung der Cataract.

Der am 15. II. 1897 erhobene Befund lautet:

Rechtes Auge: Aphakie bei runder, gut reagirender Pupille; keine Cataracta secundaria.

$+ 8{,}0$ D sphär. ⊜ cyl. $+ 2{,}0$ D A. v. S $= {}^{6}/_{12}$.

Linkes Auge: Colobom der Iris nach oben innen; bei erweiterter Pupille und focaler Beleuchtung sieht man um den Kern der Linse herum eine grauweisse, ziemlich gesättigte, gegen den Linsenäquator hin scharf abgesetzte Trübungsschicht. Dieselbe ist an einzelnen Stellen ein wenig durchleuchtbar. Ihr Durchmesser beträgt etwa ${}^{2}/_{5}$ des Linsendurchmesser. Der Peripherie dieser getrübten Schicht sitzen eine Anzahl sogenannter Reiterchen auf, zwischen denen hindurch man rothen Reflex vom Fundus erhält. Im vorderen Cortex, dicht unter der Kapsel sieht man zarte, radiär verlaufende Streifentrübung; etwas intensiver weissgelb gefärbte und kräftigere, speichenförmig angeordnete Trübungen finden sich in den tieferen Partheien der Cortex, offenbar in directem Connex mit der perinucleären Trübungsschicht.

Die Sehschärfe beschränkte sich auf Fingerzählen in nächster Nähe.

Am 17. II. 1897 wurde von Prof. Axenfeld die Extraction wie bei einer Alterscataract gemacht. Es entband sich die Linse in der Weise, dass mit dem Schichtstaar eine breite Lage peripherer Linsensubstanz in Verbindung blieb. Es hat

demnach keine arteficielle Verschiebung der Cataracta zonularis stattgefunden. Etwas zurück gebliebener Cortex machte später die Vornahme einer Punction erforderlich.

Nach glattem Heilverlauf betrug das Sehvermögen mit sphär. + 9,5 D S = $^{6}/_{15}$.

Die Linse wurde direct nach der Operation in Flemming-sche Lösung gelegt, nach dreitägiger Härtung 48 Stunden lang in Wasser ausgewaschen, darauf in Alkohol von steigender Concentrirung nachgehärtet und in Celloidin eingebettet.

Die Betrachtung der gewonnenen Schnitte mit der Lupe lässt eine fast vollständig geschlossene, den Kern umfassende Trübungsschicht von annähernd ovaler Gestalt erkennen. Sie erscheint zusammengesetzt aus einer Anzahl von Spalträumen, die mit getrübter und zerfallener Linsenmasse angefüllt sind. Sie ist überall in fester Verbindung mit Kern und Cortex; ihre grössten Durchmesser betragen 4,5 und 3 mm; ihre Breite ist erheblichen Schwankungen unterworfen und hält sich zwischen 0,05 und 0,4 mm. Stets erscheint die Abgrenzung gegen den Kern wie gegen die Rinde scharf. Ein System von Spalten zeigt sich ferner am Aequator. Es besteht aus 2—5 concentrisch angeordneten, nur durch geringe Zwischenräume normaler Corticalis von einander getrennten Spalten des vorderen und hinteren Cortex. Von der perinucleären Trübungsschicht sind sie durch eine 1 mm breite Zone normaler Rindenschicht getrennt. Ihre Breite wie diejenige ihrer Zwischenräume beträgt 0,1—0,2 mm, ihre Länge bis zu 1,5 mm. Häufig ist es in ihnen zur Continuitätstrennung gekommen, stellenweise ist der Inhalt herausgefallen. Der Cortex weist an Vorder- und Hinterfläche hochgradige Veränderungen auf, wie sie durch mechanischen Insult bei der Entbindung zu Stande kommen. Immerhin findet sich noch eine breite, von diesen Veränderungen nicht betroffene Rindenschicht rings um den Kern; in den peripher-sten Theilen derselben sieht man in ihr vereinzelt an der Vorder- wie Hinterfläche langgestreckte schmale Spalten mit zerfallenem Inhalt.

Die mikroskopische Untersuchung ergiebt folgendes:

Im Kern ist von einem Erkennen des Faserverlaufs im allgemeinen nicht die Rede; vereinzelt findet man auf ganz dünnen Schnitten eine Andeutung von Contouren. Wo letztere nicht wahrnehmbar, stellt der ganze Kern ein ziemlich homogenes Gewebe dar, das eine ganz zarte Körnelung überall erkennen lässt. Eingelagert in dies Gewebe sind zwei verschiedene

Bildungen: Zahlreich finden sich, über alle Theile des Kerns gleichmässig vertheilt, kleinste, mit körnigem Inhalt versehene, durch Haematoxylin intensiv färbbare Lücken. Sie sind meistens von ovaler oder ähnlicher Form. Ausser diesen kleinsten Lücken trifft man grössere Formen wieder, die in ihrem Aussehen sehr den bei Fall 1 beschriebenen ähneln; die ovale Form ist meistens erhalten. Sie färben sich mit Haematoxylin, auch bei längerer Einwirkung weit weniger intensiv, als die kleinen Lücken. Im Innern des Kerns sind sie verhältnissmässig selten; nach der Peripherie des Kerns hin nehmen sie an Zahl zu, ihre eigentliche Domäne ist die Grenze des Kerngebietes. Hier sind sie, nicht überall in continuirlicher Anordnung, aber doch stets so zahlreich und meist in mehreren Reihen vertreten, dass man die durch sie gebildete Kerngrenze überall mit Leichtigkeit zu erkennen vermag. Am Kernaequator ist diese Lage grösserer Lücken stets erheblich breiter als an den Polen. Die Grenzlinie des Kerns bildet nun keineswegs ein regelmässiges Oval; sie zeigt eine Menge kleiner Einziehungen mit Vorbuchtungen. Allen diesen Unregelmässigkeiten der Kernoberfläche folgt das obenerwähnte System von Spalträumen. In seiner Breite grossen, oft plötzlich auftretenden Schwankungen unterworfen, präsentirt sich dieses Spaltsystem im mikroskopischen Bilde als eine fast ununterbrochene Aneinanderreihung von Spalten, angefüllt mit körnigem Detritus, der Haematoxylinfärbung lebhaft angenommen hat, eingestreut in diese Zerfallsmassen zahlreiche grössere Lücken, wie sie an der Kernperipherie zur Beobachtung gekommen sind.

Stellenweise liegt dieses Spaltsystem der Peripherie direct an, so dass der Uebergang von dieser in die stärker gefärbten Spalten ein ganz unmittelbarer ist; in diesem Falle sind die Lücken in dem Spaltsystem sehr zahlreich vertreten. Der weitaus häufigste Befund ist indessen der, dass zwischen Kern und Spaltsystem sich ein schmaler Streifen gesunder Corticalis findet. Auf ganz kurzen Strecken endlich ist das Spaltsystem unterbrochen, hier liegen Kernperipherie und Corticalis direct aneinander. Seine grösste Breite erreicht das Spaltsystem stets dort, wo die Kernoberfläche die grössten Einziehungen aufweist; am schmalsten ist es stets am Aequator. Auf Schnitten, welche nicht durch die grösste Dicke der Linse gelegt sind, zeigt das Spaltsystem seitliche Verästelungen nach innen in den Kern, nach aussen in den Cortex hinein. Gehen diese Abzweigungen nach innen, so übersetzen sie entweder brückenförmig den schmalen Streifen normaler Rindenschicht zwischen Spaltsystem und Kern,

oder sie gehen direct in den Kern über. An ihrer Basis breiter als an der Spitze erreichen sie eine Länge bis zu 0,6 mm. Die Verzweigungen in die Rindenschicht sind durchschnittlich etwas grösser als die Fortsätze in den Kern. Die Verlaufsrichtung dieser Fortsätze steht meistens senkrecht zu der am Ausgangspunkt construirt gedachten Tangente. Die Gegend des Aequators st frei von solchen seitlichen Fortsätzen.

Fast rein körnigen Inhalt mit ganz vereinzelt eingestreuten Lücken, wie sie in dem concentrischen Spaltsystem gefunden wurden, haben die am Linsenäquator gelegenen Spalten, die sogenannten „Reiterchen".

Vergleiche ich nun den anatomischen Befund zunächst des Schichtstaars in meinen beiden untersuchten Fällen mit den Ergebnissen früherer Untersuchungen, so ergiebt sich für meinen Fall I ein grundlegender Unterschied von den früheren Veröffentlichungen von Schirmer, Hess u. A. nicht. Auffällig bleibt die starke Breite der getrübten Schicht sowie die Verschiedenartigkeit der in ihr zur Beobachtung kommenden Degenerationsformen sowohl ihrer Art wie ihrer Vertheilung nach.

Neben den Lücken und Tröpfchen, die von Schirmer und Hess als Constituens der Schichtstaarbildung beschrieben werden, finden sich in meinem Fall I in ausgedehntem Maasse körnige Zerfallsmassen, manchmal in Häufchen angeordnet, dann wieder dem Verlauf einzelner oder mehrerer Linsenfasern entsprechend. Bemerkenswert ist, dass der Schichtstaar in diesem Falle seine grösste Breite am vorderen Pol erreicht, welche er sonst immer am Aequator hat. Eine Erklärung für dies abweichende Verhalten vermag ich nicht zu geben.

Auffällig ist schliesslich die, auch mikroskopisch wahrnehmbare, verhältnissmässig scharfe Abgrenzung der getrübten Zone gegen den im Allgemeinen nur wenig veränderten Kern, ein Verhalten, das sonst nur bezüglich der Aussengrenze des Schichtstaars, und hier unter Zugrundelegung der jetzt wohl ziemlich allgemein als gültig aner-

kannten Theorie von der Art der Genese dieser Staarform als etwas Selbstverständliches beschrieben worden ist.

Der Kern selbst ist stark geschrumpft, ohne dass es dabei zu Spaltbildungen gekommen wäre; plastisch gesehen gleicht er einem nach dem vorderen Pol hin offenen Hohlbecken. Vorwiegend, ja fast ausschliesslich scheint diese Schrumpfung auf Kosten des sagittalen Durchmessers stattgefunden zu haben, der auf 1 mm reducirt ist. Entsprechend dieser Kernschrumpfung hat auch der sagittale Durchmesser der ganzen Linse erheblich an Länge eingebüsst.

Die Frage nach der Entstehungszeit dieses Schichtstaars dürfte angesichts des Mangels anamnestischer Daten schwer zu beantworten sein. Nach der Breite der gesunden Linsenrinde zu urteilen, dürfte indessen die Annahme einer intrauterinen Entstehung am meisten Wahrscheinlichkeit haben.

Die an dem Schichtstaar sich anschliessend vordere Corticalcataract werde ich zusammen mit den Kapselveränderungen noch zu besprechen Gelegenheit haben.

Der zweite meiner beiden Fälle ist dem Beselin'schen ausserordentlich ähnlich: Ein Kern von zahlreichen kleinsten Lücken durchsetzt, an seiner Peripherie eine continuirliche Anhäufung grösserer Lücken und rings um den Kern, theils in directer Berührung, theils durch einen schmalen Streifen normaler Corticalis getrennt, ein concentrisches System von Spalträumen, das fast überall geschlossen ist.

Ausser von Beselin und Lawford sind solche Befunde neuerdings auch von Treacher Collins beschrieben worden, der in mehreren mikroskopisch untersuchten Fällen dieses Bild des Schichtstaars gefunden hat. — Spaltbildungen im Cortex, in dichtem Anschluss an einen Schichtstaar werden auch in einzelnen Fällen von Schirmer und Hippel erwähnt; doch folgen sie dem Schichtstaar nur auf kürzere Strecken seines Verlaufs, so dass ihnen eine Deutung im Sinne einer Betheiligung an der Schichtstaarbildung nicht gegeben werden konnte.

Wenn Schirmer für die Deutung eines anatomischen Befundes als Schichtstaar verlangt, dass er in allen Fällen von Schichtstaar sich erheben lassen, dass er dort gefunden werden muss, wo er klinisch zur Beobachtung gekommen ist, und dass er schliesslich physikalisch befähigt sein muss, eine der beobachteten gleiche Trübung hervorzurufen, und dann einschränkend hinzufügt, dass natürlich keine anderen anatomischen Veränderungen vorhanden sein dürfen, welche ebenfalls diesen Bedingungen genügen könnten, so entspricht mein Fall II sowohl diesen Forderungen wie der folgenden Einschränkung.

Denkt man sich das Spaltsystem, das concentrisch den Kern umgiebt, fort, so bleibt ein Bild, das mikroskopisch in allen Einzelheiten den Beschreibungen von Schichtstaaren entsprechen dürfte, an sich vollkommen befähigt, den Schirmer'schen Forderungen zu genügen. Und offenbar haben diese auf den Kern beschränkten Veränderungen der Linse bis zu einer gewissen Entwicklungsperiode derselben auch allein das anatomische Substrat der klinisch als Schichtstaar imponirenden Linsentrübung abgegeben.

Legt man diesen im Kern constatirten anatomischen Veränderungen die jetzt ziemlich allgemein als gültig anerkannte Entstehungstheorie des Schichtstaars zu Grunde, nach der eine Ernährungsstörung irgend welcher Art die ganze zur Zeit des Eintritts dieser Störung gebildete Linse betrifft, so ergiebt sich für die Bildung des concentrisch den Kern umgebenden Spaltsystems von selbst eine spätere Entstehungszeit, da er auf einer grossen Strecke seines Verlaufs von dem Linsenkern und seiner peripheren Trübungszone durch einen, wenn auch nur schmalen Streifen gesunder Corticalis getrennt ist. Dass ein solches Spaltsystem nicht immer die Grenze zwischen gesundem und krankem Linsengewebe innezuhalten braucht, darauf hat schon Peters verwiesen. Auch hierin bestand eine Analogie zu dem Falle Beselin's.

Das Spaltsystem nun verdankt seine Entstehung erst dem Eintritt der Kernschrumpfung. Wann die Kernschrumpfung begonnen hat, ist bei unserer mangelhaften Kenntniss von den Schrumpfungsprocessen des Linsenkerns bei Schichtstaar auch nur mit einiger Sicherheit nicht zu sagen. Da seine Entstehung offenbar mit einer erheblichen Verschlechterung des Sehvermögens Hand in Hand gegangen ist, könnte man versucht sein, für die Bestimmung der Entstehungszeit die Krankengeschichte heranzuziehen, welche eine erhebliche Abnahme des Sehvermögens in einem Lebensalter von annähernd 40 Jahren angiebt, um welchen Zeitpunkt eine optische Iridektomie mit gutem Erfolge ausgeführt wurde. Ein verlässlicher Schluss lässt sich indessen aus dieser Angabe nicht ziehen. Interessant und beachtenswert bleibt es immerhin, dass auch in dem Falle Beselin's eine erhebliche Verschlechterung des Sehvermögens, die zur Operation des Schichtstaares Veranlassung gab, auf einer ähnlichen Altersstufe, in der zweiten Hälfte der dreissiger Jahre eintrat, so dass man den Zeitpunkt des physiologischen Eintritts einer intensiveren Sklerosirung des Kerns auch wohl als den Zeitpunkt der concentrischen Spaltbildung zu betrachten berechtigt ist.

Aber lassen wir einmal den zeitlichen Eintritt der Spaltbildung ausser Betracht, die ja durch andere Momente als die physiologische Kernschrumpfung und zu anderem Zeitpunkte auftreten konnte; die Trübungsschicht, die in Gestalt dieses Spaltsystems sich um den Kern gelegt hat, ist derart, dass von einer Deutung der Veränderungen der Kernperipherie als Substrat des Schichtstaares zu der Zeit der Untersuchung der Patientin in der hiesigen Klinik nicht gut die Rede sein kann.

Was klinisch hier als Schichtstaar angesprochen wurde, ist das Spaltsystem; was nach innen davon lag, war in seinen Details der klinischen Untersuchung unzugänglich.

Dass eine Kernschrumpfung bei Schichtstaar nicht

immer zur Bildung eines solchen Spaltsystems zu führen braucht, ja dass diese Bildung offenbar nur eine relativ seltene ist, beweisen die von Hess veröffentlichten Fälle, die alle von Kranken jenseits der vierziger Jahre stammten, ohne dass bei ihnen von solchen concentrischen Spaltbildungen etwas gefunden wäre.

Welche Folgerungen man aus dem bei meinem zweiten Fall erhobenen Befunde ziehen will, lasse ich dahingestellt. Immerhin möchte ich mir indessen den Hinweis gestatten, dass — eine nur ganz kurze Zeit und schwach wirkende Ernährungsstörung vorausgesetzt — manche zarteste Schichtstaarbildungen, welche durch die Geringfügigkeit der durch sie verursachten Sehstörungen ihrem Besitzer und damit auch in den meisten Fällen dem Arzt verborgen bleiben, dadurch manifest werden können, dass es auf physiologischem oder pathologischem Wege zur Bildung eines concentrischen Spaltsystems um diese zarteste Anlage eines Schichtstaars kommen kann, die, wie in meinem Fall II, im Stande ist, klinisch das Bild eines Schichtstaars darzubieten. Wir hätten dann den Fall eines anscheinend erst später erworbenen Schichtstaars, während die eigentliche Anlage dieses Schichtstaares weit zurück, meistens wohl in die intrauterine Periode zu verlegen ist.

Gelegenheit, einen Fall von doppelseitigem, angeblich erworbenen Schichtstaar zu beobachten, bot sich mir im Jahre 1896. Es stellte sich der hiesigen Klinik ein Mann vor, der stets gut gesehen hatte, ein vorzüglicher Schütze gewesen war und noch vor drei Jahren eine militärische Uebung mit gemacht hatte. Patient war 35 Jahr alt. Seit einem Jahr hatte das Sehvermögen, angeblich in Folge aufgetretener epileptischer Anfälle, die früher nicht gewesen waren, stark abgenommen und war bei der mit ihm vorgenommenen Untersuchung auf Fingerzählen in nächster Nähe beschränkt. Die Untersuchung, deren Resultat von Geheimrath Förster bestätigt wurde, ergab auf beiden Augen einen typischen, nur central noch etwas durchleuchtbaren Schichtstaar mit vollkommen intactem Cortex. Da beide Linsen discidirt und die gequollenen Massen später durch Punction entfernt wurden,

konnte der Nachweis, ob es sich hier um einen meinem Fall II verwandten oder analogen Fall handelte, nicht erbracht werden. Auffällig war mir bei der Ausführung der Discission, dass die discidirte Vorderwand der Trübung eine häutchenartige Beschaffenheit hatte, die beim Discidiren etwas nachgab.

Bezüglich der Bildung der sogenannten „Reiterchen" schliesse ich mich der Ansicht Schirmer's (8 u. 14) an, der sie für Spaltbildungen erklärt, die durch Kernschrumpfung entstanden sind. Die grosse Entfernung ihrer innersten Lage von dem concentrischen Spaltsystem in meinem Fall II, ihre grosse Anzahl, ihr dichtes Beieinanderliegen, ihre concentrische Anordnung lassen mir diese Auffassung ihrer Entstehung als die wahrscheinlichste erscheinen. Allerdings muss man dann in den vielen Fällen, wo man bei jugendlichen Individuen diese sog. Reiterchen findet, einen frühzeitigen Beginn einer intensiveren Kernschrumpfung annehmen, die ihrerseits wieder eine Grundlage für die Auffassung mancher Autoren abgeben würde, die in dem Vorhandensein der Reiterchen auch bei leidlich erhaltenem Visus ein ungünstiges Zeichen für die Erhaltung des unverminderten Sehvermögens erblicken.

Für die Beurtheilung des Entstehens der Kapselcataract und der vorderen Polarcataract in meinem Fall I giebt es Mangels anderweitiger anamnestischer Daten eigentlich nur eine einzige Möglichkeit: Die Entstehung beider nach einem perforirenden Hornhautgeschwüre, für welche das anatomische Bild die genügenden Unterlagen liefert.

Die vordere Corticalcataract als eine etwas abweichende Form einer Cataracta fusiformis aufzufassen und allen drei Staarbildungen in meinem Falle eine gemeinsame Genese vindiciren zu wollen, halte ich für ausgeschlossen. Wenn thatsächlich zu der Zeit, als der Schichtstaar sich bildete, also zu einer Zeit, wo die Peripherie dieser Trübungsschicht auch die Peripherie der ganzen gebildeten Linse repräsentirte, ein Zusammenhang zwischen dem Schichtstaar und — sein Vorsandensein nm jene Zeit vorausgesetzt — dem

vorderen Polarstaar bestanden hätte, so wäre es sehr wohl denkbar, dass bei weiterem Wachsthum der Linse, der Anlagerung neuer durchsichtiger Rindenmassen um den Schichtstaar, dieser Zusammenhang gewahrt geblieben wäre. Man würde in diesem Falle einen dünnen, mit Zunahme des Linsenwachsthums immer mehr ausgezogenen Strang zwischen der Cataracta polaris und dem vorderen Pole des Schichtstaares finden, wie dies von Knies und Leber (1) beschrieben worden ist. Die breite zerfallene Corticalparthie in meinem Falle dürfte indessen einer viel späteren Entwicklungsperiode der Linse angehören als die Schichtstaarbildung; sie kann erst entstanden sein, als ein grosser Theil der in der übrigen Peripherie durchsichtigen Rinde schon gebildet war.

Schon die Gestaltung der Corticalcataract, ihre grössere Breite an der Linsenperipherie, die der Ausdehnung der Kapselcataract genau entspricht und nur den axialen, immerhin noch ziemlich breiten Theil des Zapfens bis zum Schichtstaar vordringen lässt, spricht für die Abhängigkeit dieser Bildung von derjenigen der Kapselcataract und damit für ein zeitliches Auseinanderliegen der Genese dieser Staarbildungen von der des Schichtstaares.

Nun liegt allerdings die Perforationsstelle des Hornhautgeschwürs ziemlich peripher und nicht mehr im Bereich des Pupillargebietes. Nach den Ergebnissen der umfangreichen Untersuchungen indess, die Treacher Collins (21) über die Entstehung der vorderen Kapselcataract an einem Material von 13 mikroskopisch bearbeiteten Fällen, die zum grössten Theil auch klinisch von ihm durchbeobachtet waren, angestellt hat, ist es durchaus nicht erforderlich, dass die Perforationsstelle eines Cornealulcus im Bereich der Pupille liegt, um die Möglichkeit der Bildung einer Kapselcataract zu gewähren; eine Thatsache, auf die früher schon von Schweigger hingewiesen wurde, und die in dem vor einiger Zeit von Bach (22) veröffentlichten Falle von erworbenem vorderen Polarcataract nach

nicht central gelegenem perforirten Hornhautulcus einen neuen Beleg ihrer Richtigkeit erfahren hat.

Wie die Berührung des vorderen Abschnittes der kugeligen Linse mit der Cornea und die dadurch bewirkte Ernährungsstörung im foetalen Leben ausreicht, eine vordere Kapselcataract hervorzurufen, so genügt im extrauterinen Leben nach Treacher Collins lediglich der zeitweilige Contact von Linsenkapsel und Hornhaut nach Perforation eines Ulcus, um die Entstehung einer Kapselcataract zu bewirken. Durch diesen Contact kommt es zunächst zum Aufhören der Osmose der ernährenden Flüssigkeit in dem der Cornea anliegenden Theil der Kapsel. Folge davon ist nach Treacher Collins Schrumpfung und Zerfall der peripheren Corticalis dieses Bezirks. Durch den Zerfall der Linsenmasse, der je nach Intensität, Dauer und Ausdehnung der Ernährungsstörung ein sehr verschiedener sein kann, wird die Kapsel im Bereich des zerfallenen Bezirks entspannt. Es kommt zu einer Zellproliferation, die bei ihrer Abhängigkeit von der Kapselentspannung, sich in ihrer Intensität nach der Grösse der Ernährungsstörung richtet. Proliferirte Zellen und zerfallene Linsenmassen durchdringen einander und bilden das Gewebe der Kapselcataract. Von den seitlichen Begrenzungen der erkrankten Parthie schiebt sich nun eine Lage normaler Epithelien entweder zwischen die gesunde Linse und die zerfallene Corticalparthie, letzterer gewissermassen als Demarcationslinie dienend, oder sie wächst durch die zerfallene Parthie hindurch, spaltet die peripheren Theile als Kapselcataract ab, und lässt den anderen Theil mit der Linse in Verbindung, der nun durch über ihm sich ausbildende durchsichtige Linsenparthieen von der Linsenperipherie scheinbar immer weiter ab- und dem Centrum der Linse zugedrängt wird. Diese trennende Epithellage sondert nun im weiteren Verlauf eine Cuticula ab, die zur inneren Kapsellamelle wird, und die mit den Jahren, wenn auch nur langsam, an Dicke zunimmt.

Es schliesst sich also Treacher Collins bezüglich der Entstehungsweise der vorderen Polarcataract im Wesentlichen der Ansicht Hulke's an und verwirft damit die früher ziemlich allgemein als gültig angenommene Theorie, nach welcher zum Zustandekommen einer erworbenen vorderen Polarcataract eine Berührung der Kapsel mit den Rändern des perforirten Geschwürs erforderlich war. Auch bezüglich der die Kapselcataract aufbauenden Elemente kommt Treacher Collins auf Grund seines umfangreichen, alle Entwicklungsstadien umfassenden Materials zu einer anderen Auffassung wie Becker(4), Schirmer(7) u. A., welche die Kapselcataract aus dem Vorderkapselepithel ohne Beihilfe anderer Gewebe entstehen lassen. Treacher Collins nimmt hier eine Betheiligung der durch die Ernährungsstörung zerfallenen vorderen Corticalparthieen an, eine Anschauung, wie sie vor ihm in ähnlicher Weise von Julie Sinclair vertreten worden ist.

Die Lehre Becker's von einer Veränderung oder vielleicht Erweichung der Kapsel durch die proliferirenden Epithelien mit consecutiver Spaltung der Kapsel durch die sich entwickelnde Kapselcataract findet in Treacher Collins so wenig einen Vertreter wie in Schirmer. Gleich Leber, Wagemann(9), Schirmer(7) schliesst sich Treacher Collins hinsichtlich der Genese der Kapsel und somit auch der Bildung der inneren, die Kapselcataract abschliessenden Lamelle der Auffassung Kölliker's u. A. an, welche die Linsenkapsel nicht als Product des Mesoderms, sondern als Cuticularbildung seitens der Kapselepithelien auffassen.

Komme ich nach diesem Excurs auf das Gebiet der Literatur über Kapselcataract zu meinem Fall zurück, so muss man schon eine ziemlich intensive und andauernde Ernährungsstörung im Sinne Treacher Collins' annehmen, will man den bis zum Schichtstaar vorgedrungenen Zerfall der Corticalis um den vorderen Linsenpol dadurch

erklären. Dass es zu einem partiellen Durchdringen der proliferirten Epithelien mit den zerfallenen Linsenparthieen in Folge der Perforation des Ulcus gekommen ist, lehrt das Vorkommen von Epithelien in der Corticalcataract, die auf manchen Schnitten bis an den Schichtstaar zu verfolgen sind. Ob das Gewebe der Kapselcataract lediglich aus directen Umwandlungsformen der Epithelien zusammengesetzt ist, oder ob nicht vielleicht stellenweise zerfallene Linsenmasse an der Bildung betheiligt ist, lasse ich dahingestellt. Das Vorhandensein körniger Zerfallsmassen in der Kapselcataract lässt sich ebensowohl im Sinne einer Betheiligung zerfallener Linsenmassen an der Zusammensetzung der Kapselcataract, wie als regressive Veränderung der Cataractmassen deuten, wie sie in älteren Kapselstaaren häufiger beobachtet ist. Die Thatsache, dass sie sich immer in dem der Linse zugekehrten Theil der Kapselcataract vorfinden, lässt sich vielleicht zu Gunsten ersterer Annahme verwerthen. Dass über einem grossen Theil der zerfallenen Corticalparthie keine neuen klaren Linsenmassen angebildet sind, erklärt sich wohl durch die feste Cohärenz der mittleren Theile dieser Cataract mit dem Kapselstaar; an den seitlichen Parthieen der Corticalcataract, wo ein solcher Zusammenhang nicht bestanden, weicht das Bild von ähnlichen Befunden anderer Autoren nicht ab.

Diese intra vitam vorhanden gewesene Cohärenz zwischen Kapsel- und Corticalcataract erklärt auch das häufige Fehlen der inneren Kapsellamelle an ihrem normalen Platze und ihr Anhaften an der gegenüberliegenden zerfallenen Corticalis; verständlicher noch werden solche Bilder, wenn man den bei der Einbettung des Bulbus begangenen technischen Fehler berücksichtigt und eine dadurch bewirkte gewisse Brüchigkeit der Gewebe in Betracht zieht.

Wenn es einzelne Schnitte giebt, auf denen die durch das Abreissen eines Stückchens der inneren Kapsellamelle entstandene Lücke durch adhaerirende Corticalmassen mit

eingestreuten Epithelien (Fig. 2) verlegt ist, so dass thatsächlich ein Bild entsteht, das man als Illustration der Becker'schen Theorie von der Einschmelzung der Kapsel ansehen könnte, so nehme ich keinen Anstand, derartige gelegentliche Befunde als arteficiell bedingte zu betrachten. — Nach den Untersuchungen Schirmer's (7) über die Entstehung der Kapselnarbe und der Kapselcataract, und nach den berechtigten Einwendungen, die Schirmer gegen die Becker'sche Theorie erhoben hat, scheint es mir nicht gerechtfertigt, solche vereinzelte, meiner Überzeugung nach arteficiell veränderte Bilder zu Gunsten der Becker'schen Theorie fructificiren zu wollen.

Interessant bleibt die, ohne künstliche Mittel wahrnehmbare, zarte lamelläre Zeichnung der Kapsel, ein Befund, auf dessen gelegentliches Vorkommen in pathologischen Fällen schon Becker (4) hingewiesen hat, und dessen Auftreten auch in normaler Linsenkapsel, falls nur geeignete Macerationsmittel angewandt werden, durch die Verdauungsversuche von Berger (2) und Schirmer (7) in einer grossen Anzahl von Fällen bestätigt ist.

Auch die zarte Linie in der vorderen Kapsel, auf deren Vorkommen nach stattgehabten Ernährungsstörungen Schirmer (7) die Aufmerksamkeit gelenkt, ist in meinem Falle, und zwar genau in der Mitte der Kapselbreite verlaufend, sehr schön zu verfolgen. Will man mit Schirmer den nach aussen von dieser Linie gelegenen Theil der Kapsel als den bei Eintritt der localen Ernährungsstörung vorhandenen betrachten, und will man ferner in dem Auftreten dieser Linie einen Ausdruck für die Störung der Kapselproduction der Epithelien erblicken, so kann man aus dem vorliegenden Befunde zweierlei folgern: Einmal, dass der Zeitpunkt dieser Störung sehr weit zurückliegt; dafür spricht die ansehnliche Breite der später producirten, bekanntlich ausserordentlich langsam wachsenden inneren Kapsellamelle; dann aber, dass diese Störung in der Pro-

duction der Kapselepithelien eine erhebliche Ausdehnung gehabt hat, da diese Grenzlinie zwischen alter und neuer Kapsel auf vielen Schnitten sich bis in das Ansatzgebiet der Zonulafasern verfolgen lässt.

Wie ich schon bei der Beschreibung der Kapsel hervorgehoben, lässt sich in der Kapsel die zu äusserst gelegene Schicht als eine besondere Differenzirung der Kapsel an gefärbten wie ungefärbten Präparaten erkennen. Im höchsten Grade bemerkenswerth ist nun das Verhalten dieser äussersten Lamelle vor und nach Insertion der Zonulafasern. Während sie ihre grösste Breite am vorderen Pol im Bereich der Pupille hat und im weiteren Verlauf äquatorwärts sich allmählich verjüngt, tritt im Bereiche der Insertion der Zonulafasern eine stärkere Abnahme ihrer Breite auf, die um so höhere Grade erreicht, je mehr Zonulafasern den Anschluss an die Kapsel gefunden haben, bis diese äusserste Lamelle nach Insertion der letzten, mikroskopisch wahrnehmbaren Zonulafasern im Bereich des Petit'schen Canals ganz verschwindet.

Schon Arnold und nach ihm Berger (2 u. 3), letzterer geleitet durch seine Versuche, die Linsenkapsel von Menschen und Thieren unter Anwendung geeigneter Mittel zur Verdauung zu bringen, haben darauf hingewiesen, dass eine solche, besonders differenzirte äusserste Lamelle gelegentlich vorkomme, und haben ihr den Namen Zonularlamelle beigelegt. Auch Becker (4) erwähnt mehrere pathologische Fälle, in denen es ihm gelungen, eine zarte äussere Lamelle von der übrigen Kapsel abzuziehen, doch vermeidet er, da er niemals ein Aufgehen der Zonulafasern in diese Lamelle gesehen, die Bezeichnung „Zonulalamelle".

Schirmer (7), der ähnlich wie Berger Verdauungsversuche mit Kapseln angestellt hat, glaubt auf Grund der erhaltenen Resultate das Vorhandensein einer solchen Zonulalamelle aufs Bestimmteste in Abrede stellen zu können.

Nach dem mikroskopischen Bilde, wie es sich in

meiner, an pathologischen Veränderungen so reichen Linse, auf gefärbten wie ungefärbten Schnitten in der vorderen Kapsel findet, glaube ich berechtigt zu sein, diese äusserste Kapselschicht in meinem Falle als eine besondere Zonulalamelle im Sinne Arnold's und Berger's anzusprechen. Ihre grösste Breite im Pupillarbereich, ihr allmähliches Abnehmen nach dem Aequator hin erklärt sich dann mit Leichtigkeit als Folge einer Durchkreuzung der von allen Seiten kommenden Zonulafasern in der Umgebung des vorderen Poles.

Am Schlusse meiner Arbeit sei es mir gestattet, meinem hochverehrten Chef, Herrn Prof. Uhthoff sowie Herrn Prof. Axenfeld für mannigfache Rathschläge und Unterstützungen meinen verbindlichsten Dank auszusprechen.

Benutzte Literatur.

1) Leber, Kernstaarartige Trübung der Linse nach Verletzung ihrer Kapsel, nebst Bemerkungen über die Entstehungsweise des stationären Kern- und Schichtstaars überhaupt. v. Graefe's Arch. f. Ophthalm. XXVI. 1.
2) Berger, Bemerkungen über die Linsenkapsel. Centralblatt f. prakt. Augenheilk. 1882.
3) Berger, Beiträge zur Anatomie der Zonula Zinnii. v. Graefe's Arch. f. Ophthalm. XXVIII. 2.
4) Becker, Zur Anatomie der gesunden und kranken Linse. Wiesbaden, Bergmann 1883.
5) Deutschmann, Pathologisch-anatomische Untersuchung eines menschlichen Schichtstaars. v. Graefe's Arch. f. Ophthalm. XXXII. 2.
6) Beselin, Ein Fall von extrahirtem und mikroskopisch untersuchtem Schichtstaar eines Erwachsenen. v. Graefe's Arch. f. Ophthalm. XVIII,
7) Schirmer, Histologische und histochemische Untersuchungen über Kapselnarbe und Kapselcataract, nebst Bemerkungen über das physiologische Wachsthum und die Structur der vorderen Linsenkapsel, v. Graefe's Arch. f. Ophthalm. XXXV. 1.
8) Schirmer, Zur pathologischen Anatomie und Pathogenese des Schichtstaars. v. Graefe's Arch. f. Ophthalm. XXXV. 3.
9) Wagenmann, Neubildung von glashäutigen Substanzen an der Linsenkapsel und der Descemet'schen Membran. v. Graefe's Arch. f. Ophthalm. XXXV. 1.
10) Gepner, Beitrag zur Kenntniss der glashäutigen Neubildungen auf d. Linsenkapsel u. d. Descemet'schen Membran. v. Graefe's Arch. f. Ophthalm. XXXVI. 4.

11) Dub, Beiträge zur Kenntniss der Cataracta zonularis. v. Graefe's Arch. f. Ophthalm. XXXVII. 4.
12) Hess, Zur Pathologie und pathologischen Anatomie verschiedener Staarformen. v. Graefe's Arch. f. Ophthalm. XXXIX. 1.
13) Peters, Ueber die Entstehung des Schichtstaars und verwandter Staarformen. v. Graefe's Arch. f. Ophthalm. XXXIX. 1.
14) Schirmer, Zur Pathogenese des Schichtstaars. v. Graefe's Arch. f. Ophthalm. XXXIX. 4.
15) Vossius, Zur Casuistik der angeborenen Anomalieen des Auges. Beiträge zur Augenheilk. Heft IX. 1893.
16) Peters, Ueber die Entstehung des Schichtstaars. v. Graefe's Arch. f. Ophthalm. XL. 3.
17) v. Hippel, Zur pathologischen Anatomie der centralen und perinucleären Cataract. v. Graefe's Arch. f. Ophthalm. XLI.
18) Baas, Der heutige Stand unserer Kenntnisse über die pathologische Anatomie und Pathogenese des Schichtstaars und verwandter Staarformen; nebst einem anatomischen Beitrag und Bemerkungen über die Genese der senilen Cataract. Centralbl. f. allg. Pathologie u. pathol. Anatomie. VI. S. 56.
19) Hess, Ueber Linsentrübungen in ihren Beziehungen zu Allgemeinerkrankungen. Sammlung zwangl. Abhandl. I. 2. Marhold; Halle 1896.
20) Hess, Pathologisch-anatomische Studien über einige seltene angeborene Missbildungen des Auges (Orbitalcyste, Linsencolobom und Schichtstaar, Lenticonus). v. Graefe's Arch. f. Ophthalm. XLII. 3.
21) Treacher Collins, Pathology of Eye. Researches into the Anatomy and Pathologe of the Eye. K. H. Lewis; London 1896.
22) Bach, Histologische und klinische Mittheilungen über Spindelstaar und Kapselstaar, nebst Bemerkungen zur Genese dieser Staarformen. v. Graefe's Arch. f. Ophthalm. XLIII. 3.

Weitere Studien über intraoculäre Sarkome[1]).

Von

Prof. Dr. Th. Ewetzky
in Moskau.

Hierzu Tafel XXVIII, Figur 1—8.

II. Sarkome in atrophischen Augen.

Diese Art von Melanose in phthisischen Augen scheint doch etwas ganz Besonderes an sich zu haben.
R. Virchow[2]).

In der umfangreichen Literatur über Sarkome des Uvealtractus findet man hier und da Fälle, wo diese Neubildungen in atrophischen Augen gefunden wurden. Einige dieser Beobachtungen stehen jedoch in keinerlei Beziehung zu der uns hier interessirenden Frage, da es sich in diesen Fällen, wie es scheint, nicht um Neubildungen im eigentlichen Sinne des Wortes, sondern um entzündliche Producte handelte, die irrthümlicher Weise für Sarkome angesehen wurden[3]). Und in der That wird diese Annahme, wie es schon Fuchs[4]) betonte, durch die stark entzündlichen

[1]) Der Anfang dieses Artikels ist unter dem Titel „Ueber Dissemination der Sarkome des Uvealtractus" erschienen (v. Graefe's Archiv f. Ophthalm. Bd. XLII. 1.) Die wesentlichen Resultate der vorliegenden Arbeit wurden schon in der Sitzung des Cercle ophthalm. de Moscou vom 7. Oktober 1896 mitgetheilt, wovon der Bericht im Juli 1897 erschienen ist.

[2]) Aus einem Brief an Dr. Landsberg (siehe dessen Artikel in Virchow's Archiv, Bd. LXIII. S. 275).

[3]) S. die Literaturübersicht am Ende dieses Capitels.

[4]) Das Sarkom des Uvealtractus. Wien 1882, S. 157 u. folg.

Symptome bestätigt, die ein solches Pseudoneoplasma begleiten, ferner durch das Ausbleiben einer intraoculären Drucksteigerung, durch den Schwund in einigen Fällen der Retina und der Linse, durch den histologischen Bau, der an Granulationsgewebe in verschiedenen Entwicklungsstadien erinnert und meistens durch eine kaum bemerkbare Pigmentation. Schliesslich gaben derartige Fälle niemals weder Recidive, noch Metastasen oder ein Uebergreifen der Geschwulst auf benachbarte Parthieen.

Die Beobachtungen, wo wirkliche Sarkome in atrophischen Augen constatirt wurden, können in zwei Gruppen geschieden werden. In eine Gruppe gehören diejenigen Fälle, wo die Atrophie des Auges der Geschwulstentwicklung vorausging; in die andere, wo umgekehrt, das Sarkom als Ursache für die Schrumpfung des Augapfels gilt. Was die erste Gruppe anbetrifft, so wurden schon von den älteren Autoren sich in die Länge ziehende chronisch-entzündliche Erscheinungen in einen causalen Zusammenhang mit Sarkomentwicklung gestellt. Virchow ist derselben Meinung und sagt: „Aber sicherlich muss doch ein krankhafter Reiz der Geschwulstbildung vorangegangen sein, und dass dieser in vorausgegangenen entzündlichen Vorgängen gesucht werden darf, scheint mir im Zusammenhalt aller ätiologischen Erfahrungen wohl berechtigt“ [1]). Völlig überzeugend sind diejenigen Fälle, wo sich nach schwerer Verletzung eine Panophthalmitis mit nachfolgender Atrophie des Auges entwickelte, und erst später eine Neubildung constatirt wurde (so z. B. die Fälle von v. Graefe und von Schüppel). Ganz anders verhält sich die Sache, wenn man ein Sarkom in einem Auge findet, wo die Ursache der zur Atrophie geführten Cyclitis dunkel ist und der Patient diesen Process ohne ärztliche Beobachtung durchgemacht hat. Wegen Mangel an klinischen Daten

[1]) Die krankhaften Geschwülste. Bd. II. S. 249.

lassen solche Fälle immer den Zweifel bestehen, ob diese Entzündung nicht durch ein noch früher vorhandenes und übersehenes Neoplasma bedingt war. Und auch ein grosser Zeitraum nach dem Einsetzen der Atrophie des Augapfels sichert nicht die Diagnose, da ja die intraoculären Geschwülste, wie bekannt, sich manchmal auffallend langsam entwickeln.

Wenn wir von denjenigen Fällen absehen, wo das zum Vorschein gekommene Sarkom sich in der Augenhöhle entwickelt und so grosse Dimensionen annimmt, dass der Augapfel so zu sagen nur zu einem Anhange der Geschwulst wird und durch diese theils mechanisch, theils in Folge radicaler Beeinträchtigung der Ernährung zerstört wird, so finden wir zwei Hypothesen, um den causalen Zusammenhang zwischen Sarkom und Atrophie des Augapfels zu erklären.

v. Graefe meinte, die Atrophie sei hier eine Folge der Corneazerstörung (wahrscheinlich durch eine Paralyse ihrer Nerven verursacht), der eine Panophthalmitis folgt. Die intraoculären Sarkome führen, seiner Meinung nach, zu einer Entzündung von secretorischem oder haemorrhagisch-serösem Charakter, und es kommt darauf nicht zu eitrigen Processen verschiedenen Grades mit nachfolgender Atrophie, sondern zum Glaukom. Auf Grund eigener Beobachtungen, die völlig mit manchen anderen, in der Literatur beschriebenen, übereinstimmen, nehme ich an, dass in der Mehrzahl der Fälle die Atrophie eine Folge starker, intraoculärer, durch die wachsende Geschwulst bedingter Entzündungen ist. Es ist ja auch längst bekannt, dass intraoculäre Sarkome bisweilen von starken Iridocyclitiden begleitet werden, die manchmal sogar zu einer sympathischen Entzündung des anderen Auges Anlass gaben. Man kann wohl kaum in Abrede stellen, dass diese schweren Processe bei einer gewissen Intensität ihren Ausgang in Atrophie nehmen können, gleich analogen Entzündungen durch andere Mo-

mente verursacht, z. B. durch ein Trauma. v. Graefe selber gab die Möglichkeit zu, dass Geschwülste zuweilen intraoculäre Entzündungen erregen, schrieb jedoch diese Eigenschaft nicht den Sarkomen des Uvealtractus zu, sondern den Gliomen der Retina. Ich dagegen meine, dass sobald die klinische Thatsache fest steht, nämlich dass sich entwickelnde Sarkome manchmal im Stande sind, starke Entzündungen der Aderhaut hervorzurufen, nur die Ursache zu erläutern übrig bleibt, weshalb diese Neubildungen bisweilen derartige Entzündungen bedingen. Wie aus den am Anfang dieses Artikels angeführten Worten Virchow's hervorgeht, fiel es schon diesem Gelehrten auf, dass die Sarkome in atrophischen Augen ein eigenthümliches Gepräge haben. Dieses Eigenthümliche der Pigmentgeschwülste im Uvealtractus zu studiren — ist Gegenstand des vorliegenden Artikels.

Fall 3.[1]) — Multiple Pigmentsarkome des Uvealtractus in einem atrophischen Auge. Verbreitung innerhalb der Sehnervenscheide.

Pauline G., 44 Jahr alt, stellte sich in der Augenklinik der Moskauer Universität Anfang November 1895 ein. Sie wurde früher von Prof. Krückow behandelt, der mir freundlichst folgende Daten mittheilte.

„Den 13. IV. 1892 wurde links $EV\frac{2}{20}$ *On* gefunden; rechts eine Netzhautablösung im oberen Theil, Finger werden in 18′ gezählt. 20. V. Sehschärfe bedeutend gefallen, die Kranke sieht Handbewegungen und auch die nicht deutlich. 13. VI. Hyperaemie der Conj. bulbi, $T+1$ (?), Schmerzen, Augenhintergrund nicht sichtbar. 5. VII. $T+1$, Schmerzen halten an. 2. IX. $T+2$, Cataracta, Schmerzen nehmen zu. 4. X. Schmerzen nachgelassen, *Tn* (oder sogar vermindert), am Boden der Vorderkammer etwas Blut. Darauf verschwindet die Kranke bis zum 2. II. 95: Auge atrophisch, *T* subnormal, hier und da geringe Schmerzen."

Status praesens: Augapfel bedeutend verkleinert, darauf vier Furchen deutlich sichtbar, entsprechend den geraden Muskeln.

[1]) Die ersten zwei Fälle sind im Artikel „Ueber Dissemination der Sarkome des Uvealtractus" zu finden (s. o.)

Conj. bulbi stark hyperaemisch, die vorderen Gefässe gefüllt und etwas gewunden. Cornea durchsichtig, verkleinert, von unregelmässiger Form, stärker vorgewölbt, Limbus eingesenkt. Vorderkammer tief; Iris fehlt im oberen Theil, in der übrigen Circumferenz ist sie nur als schmaler Saum sichtbar, daher scheint die Pupille ungewöhnlich breit. Cataracta totalis. $V = 0$. Schmerzen beim Betasten der Ciliargegend und spontan, zuweilen mehrere Tage anhaltend.

15. XI. Enucleation des rechten Auges. Bei der Inspection des entfernten Auges sah man eine schwarze Verfärbung des Sehnerven, daher wurde letzterer wieder in der Orbita aufgesucht und zu mehreren Malen womöglich näher zum Foramen opticum abgeschnitten. Hier war der Nerv bedeutend verdünnt, atrophisch und nicht verfärbt.

Makroskopische Beschreibung. Die sagittale Achse ist 16 mm, die frontale 19 mm lang. Das Auge hat seine sphärische Form verloren und ist stark von vorne nach hinten abgeplattet; in der Aequatorialgegend ist die Sklera stark gefaltet (Taf. XXVIII Fig. 1).

Die Cornea ist von conischer Form; die Vorderkammer tief, die ungewöhnlich breite Pupille durch Umschlagen der Iris nach hinten bedingt. Oben, wo bei der klinischen Untersuchung ein Irisdefect vorhanden schien, ist die Iris an ihrem Ciliarende mit einem kleinen Theile der Cornea adhaerent und in ihrer übrigen Ausdehnung nach hinten umgestülpt und den Ciliarfortsätzen fest anliegend; nur der Sphinkter ist wieder nach vorne umgeschlagen (Taf. XXVIII, Fig. 1 J_2). Unten bietet die Iris im Allgemeinen dasselbe Verhältniss, nur liegt sie in einer grösseren Ausdehnung der Cornea an; der übrige Theil ist nach hinten gezogen und berührt den Ciliarkörper; der Sphinkter aber und die ihm benachbarte Parthie schlägt sich wieder, eine Falte bildend, nach vorne über. In dieser Weise ragt der untere Theil des Sphinkters bedeutend mehr nach vorne, als der obere. Die Linse ist völlig cataractös und hat einen Kern im Centrum. In Folge der Schrumpfung des Auges in der Richtung der Längsachse und einer concentrischen Verengerung des Skleralringes an der Peripherie der Cornea, drückt der letztere die Linse dem Ciliarkörper an, klemmt die hier umgeschlagene Iris ein und bildet eine seichte Einsenkung an der Vorderseite der Linse, in der Nähe ihres Aequators. Der Ciliarkörper ist kaum merkbar, er ist zusammengedrückt und atrophisch. Die Aderhaut ist verdickt und hier und da von der Sklera abgehoben (Taf. XXVIII, Fig. 1, *Ct*).

Diese letztere bietet eine sehr schwankende Dicke dar, vorne dünn ($^1/_2$ mm), hinten beim Sehnerven stark verdickt ($2^1/_2$ mm). Dank der Schrumpfung des Auges bildet sie grosse Falten (Taf. XXVIII, Fig. 1, *Sc*). Die Retina ist nicht sichtbar. Statt des Glaskörpers findet man ein derbes Gewebe (Taf. XXVIII, Fig. 1, *Gl*). Der Sehnerv ist braun verfärbt (Taf. XXVIII, Fig. 1, *Sn*).

Am hinteren Pol etwas unter dem Sehnerven und in seiner nächsten Umgebung sieht man eine braune Geschwulst der Chorioidea (Taf. XXVIII, Fig. 1, T_1). Vorne in dem das Augeninnere ausfüllenden Gewebe ist noch eine andere Geschwulst vorhanden, die weder mit der früher erwähnten, noch mit der Aderhaut zusammenhängt (Taf. XXVIII, Fig. 1, T_2). Dieser Tumor ist von runder Form, brauner Farbe, von kleineren Dimensionen (im Präparat, dessen Abbildung hier beigelegt, ist die erste Geschwulst im kürzeren Durchmesser getroffen) und ist durch eine dünne Zwischenschicht von Bindegewebe vom ersten Tumor getrennt. Eine dritte Neubildung, von bedeutend kleineren Dimensionen, liegt unmittelbar hinter der Linse (Taf. XXVIII, Fig. 1, T_3). Alle drei Geschwülste sind im Centrum wenig pigmentirt und an der Peripherie von einem schmalen, schwarzen Saum umgeben.

Mikroskopische Untersuchung. Alle drei Tumoren hatten einen identischen Bau, sowohl was die Morphologie der Zellen, als auch deren Anordnung betrifft. Die Zellen waren grösstentheils rund, man fand jedoch darunter auch spindelförmige Elemente zerstreut. Meistens enthielten die Zellen viel Pigment. Sie lagen eng aneinander, nur durch eine minimale Schicht von Intercellularsubstanz getrennt. Auch hatten alle drei Tumoren die Degenerationsvorgänge gemein, desgleichen ihre Verbreitung und die Beziehung der veränderten, abgestorbenen Elemente zu den lebensfähigen.

Schon mit unbewaffnetem Auge war leicht zu bemerken, dass der grössere Theil jedes Sarkomes wenig Pigment enthielt, daher die schmutzig-graue Farbe dieser Theile (Taf. XXVIII, Fig. 1, T_{1-3}). Diese grössere centrale Parthie wurde an der Peripherie von einem stark pigmentirten, schwarzen Streifen umfasst und es stellte sich bei der Untersuchung heraus, dass dieser centrale Theil des Tumors ausschliesslich aus nekrotisirten und zerfallenen Elementen bestand (Taf. XXVIII, Fig. 2, *b* und *e*) während die lebensfähigen sich an der Peripherie anlagerten und den schwarzen Saum bedingten (Fig. 2, *ac*, *df*). Das Centrum enthielt eine homogene, sich mit Eosin färbende Masse und darin zerstreute Pigmentkörnchen, die manchmal zu Ballen zusammen-

gedrängt waren und Zellen simulirten, jedoch niemals Zellkerne enthielten. Auch fand man hier zahlreiche Körnchen, die sich mit Haematoxylin stark färbten und es waren überall im centralen Theil reichlich Cholestearinkrystalle vorhanden (Fig. 2, *Ch*). Nicht selten sah man in der homogenen Grundsubstanz kleine, runde Höhlen mit einem hellen oder leichtgelben Inhalt (Fig. 2, *h*). Nirgends konnte man in dieser centralen Parthie erhaltene Zellen constatiren, auch nicht die geringste Spur von Blutgefässen. Wahrscheinlich war es das Protoplasma der Zellen, das zuerst degenerirte und erst später gingen auch die Kerne zu Grunde. Dies wird durch die Untersuchung des mikroskopisch kleinen sarkomatösen Knotens bestätigt, welcher neben dem Tumor (T_3) hinter der Linse lag (Fig. 1, links von T_3). Es war hier die Differenzirung in einen centralen und einen peripheren Theil auch schon deutlich, und in der structurlosen Substanz des Centrums sah man keine Zellen mehr, jedoch hier und da leidlich gut erhaltene Zellkerne. Es ist schwer zu entscheiden, was für chemische Processe diesen Veränderungen zu Grunde lagen, jedoch spielte dabei zweifellos die fettige Degeneration keine unbedeutende Rolle, da widrigenfalls die grosse Menge von Cholestearin nicht zu erklären wäre.

Der schmale periphere Saum (Fig. 2 *ac*, *df*) bestand aus grossen meistens runden Zellen mit einem kleinen Kern und zahlreichen Pigmentkörnchen. Die Zellen waren grösstentheils in mehrere Schichten geordnet, wobei die Grenzen der einzelnen Elemente nicht immer scharf hervortraten. Nicht pigmentirte Zellen sah man hier selten und meistens von unbedeutender Grösse. Die kleinen Tumoren (Nr. 3 und 4) boten manchmal in einer bedeutenden Strecke ganz glatte, äussere Contouren, öfter aber wurde diese Regelmässigkeit durch das Vorspringen einzelner Zellen in das umliegende Bindegewebe gestört. Manchmal blieben diese sarkomatösen Elemente noch durch einen Theil ihres verlängerten Körpers in einem gewissen Zusammenhange mit dem peripheren, pigmentirten Ring, andere Zellen lagen aber frei in dem die Neubildung umgebenden Gewebe (Fig. 2, *g*), bald vereinzelt, bald zu kleinen Gruppen geordnet (Fig. 2, *e*). In der Nähe der grossen Tumoren (Nr. 1 und 2) war die Zahl der aus dem peripheren Saum gesprossten sarkomatösen Elemente viel bedeutender. Sie bildeten hier bald zarte Netze, bald compacte Zellconglomerate, wobei letztere manchmal feine Vorsprünge, aus Zellen bestehend, in das benachbarte Gewebe oft auf eine bedeutende Strecke sandten. (Fig. 2, an der Peri-

pherie in der Zone *df*). Durch diese gesprossten Elemente wurde der periphere Saum bedeutend und ungleichmässig verdickt. Die Zahl der pigmentfreien (Fig. 2, *k*) und ganz schwach pigmentirten Zellen war verhältnissmässig bedeutender in diesen allem Anschein nach secundären Neubildungen.

Die ganze Aushöhlung des Augapfels war von Bindegewebe eingenommen, das bald eine mehr zarte und lockere, bald eine mehr fibröse Beschaffenheit zeigte (Fig. 2, *g*). Es umfasste die Linse von hinten und griff von ihrem Aequator auf den Ciliarkörper und die Iris über. Die Schrumpfung dieses Gewebes hatte die oben beschriebene Umbiegung der Regenbogenhaut verursacht. Runde Zellen und spindelförmige waren darin überall, aber spärlich vertheilt. Dieses Gewebe war keineswegs reich an Gefässen; letztere stammten aus den Gefässen des Ciliarkörpers und der Aderhaut. In der Nähe der Neubildungen enthielt dieses Gewebe sarkomatöse Zellen, entweder einzeln zerstreut oder zu kleinen Gruppen angesammelt (Fig. 2, *i*). An der Grenze gegen die Aderhaut fand man Stränge von Pigmentzellen, die ihren Ursprung einer Vermehrung des retinalen Pigmentepithels verdankten. Die Retina war nirgends zu sehen, nur vorne waren Reste erhalten geblieben, die sich von der Gegend der Ora serrata direct nach innen hinter die Linse zogen, was auf eine früher bestandene Netzhautabhebung hinweist. In dem Gewebe, welches den Augapfel ausfüllte, lagen an einzelnen Stellen in der Nähe der Aderhaut mehrere kleine und dünne Knochenplättchen eingebettet.

Der ganze Uvealtractus befand sich in einem Zustande starker chronischer Entzündung, was sich durch Infiltration, durch Sprossung spindelförmiger Elemente und deren allmählichen Uebergang in zartes Bindegewebe kund gab, wobei die befallenen Stellen der Augenhäute wenig durch ihre Structur von dem das Centrum des Auges einnehmenden Gewebe abstachen. An einer Stelle der Aderhaut befand sich unter der Lamina vitrea eine Insel von Knochengewebe. Das Pigmentepithel war theils zerstört, theils proliferirt und bildete mehr oder weniger lange Stränge, die manchmal in das das Auge ausfüllende Gewebe hineinragten. Die Neubildung der Aderhaut nahm ihren Ursprung in den äusseren Schichten der Chorioidea und wurde in einiger Ausdehnung von der Choriocapillaris und der Lamina vitrea bedeckt; ihr Gipfel jedoch besass diese Membran nicht und grenzte unmittelbar an das intraoculäre Bindegewebe.

Der Sehnerv war direct am Augapfel ganz von sarkomatösen

Elementen durchsetzt. An seinen Querschnitten sah man bloss dicht aneinander gedrängte Sarkomzellen und sowohl die Nervenbündel, als auch die bindegewebigen Septa waren vollends verschwunden. Kleine runde, seltener spindelförmige Zellen, waren hier oft pigmentfrei oder nur schwach verfärbt Nur in einer kleinen Ausdehnung, unter der inneren Sehnervenscheide konnte man einige, völlig atrophische, von einer Ansammlung sarkomatöser Zellen umgebene Nervenbündel constatiren. Dieses topographische Verhältniss scheint auf die Verbreitungsweise des Sarkoms, hauptsächlich den bindegewebigen Septa des Sehnerven entlang, hinzudeuten. Die innere Sehnervenscheide war verdickt und an der einen Seite von meistens spindelförmigen Sarkomzellen durchsetzt, die mit dem längeren Durchmesser senkrecht zur Längsachse des Nerven lagen. Das Endothel der mittleren Scheide war proliferirt, die äussere Scheide zeigte keine Veränderungen. In einiger Entfernung vom Augapfel erschien der Sehnerv nur theilweise vom Sarkom befallen; ein kleines Segment seines Querdurchschnittes war frei von sarkomatösen Elementen und stellte das Bild völliger Atrophie dar. Die innere und mittlere Sehnervenscheide war hier ebenfalls verdickt. Der dem Foramen opticum am nächsten liegende Theil des Sehnerven war in toto atrophirt und zeigte auf den Querschnitten zerstreute Pigmentkörnchen in geringer Zahl und hier und da kleine Pigmentzellen.

Fall 4. Pigmentsarkom der Chorioidea in einem atrophischen Auge. — Kleine episklerale Geschwulst.

Die Kranke Sch., 58 Jahre alt, consultirte Prof. Krükow Ende September 1892. Status: rechts $H\frac{1}{24}$, $V\frac{20}{30}$, *On*, *Tn*; links pericorneale Injection, Hornhaut durchsichtig, Iris von grünlicher Farbe, Pupille mässig weit, totale Cataract, Intraoculardruck herabgesetzt, Augapfel etwas verkleinert, Schmerzen beim Betasten des Auges, $V = 0$. Patientin klagt auch über spontane Schmerzen. Ein Brief von Dr. Kazauroff, der die Patientin früher behandelt hatte, lässt schliessen, dass er schon im März desselben Jahres im linken Auge eine Ablatio retinae im untereninneren Segmente und eine Trübung der hinteren Schichten der Linse feststellen konnte. Im August traten starke Schmerzen im Auge auf und hielten 24 Stunden an, wobei die Lider geschwellt waren. Die Enucleation dieses Auges wurde von Prof. Krükow am 4. X. 92 ausgeführt.

Makroskopische Beschreibung. Die Sagittalachse misst 21 mm., der frontale Durchmesser 20 mm. Nachdem das

Auge durchgeschnitten wurde, sah man, dass eine grosse Neubildung es ausfüllte (Fig. 3); vom hinteren Theile des Ciliarkörpers beginnend, erstreckte sie sich nach hinten 12 mm weit (nach einer geraden Linie berechnet) und reichte fast bis zur Sehnervenpapille. Breit an der Basis, schmälerte sie sich etwas gegen den Gipfel und ragte stark in die Höhle des Auges hinein (ihre Höhe betrug etwa 15 mm). Auf dem Durchschnitte erscheint sie von einem verhältnissmässig schmalen, intensivschwarzen Streifen eingesäumt (Fig. 3, *a*), die Hauptmasse des Tumors ist aber von einer schmutzig-grauen Nuance (Fig. 3, *b*). Die Retina ist abgehoben und mit der Neubildung verwachsen. Durch die Sklera hindurch zieht sich in der Gegend des Tumors ein schmaler, schwarzer Strang, der zu einem ebenfalls schwarzen kleinen Höcker an der Aussenseite der Sklera führt (Fig. 3, *c*). Die Linse ist getrübt und berührt mit ihrer Hinterfläche fast die vordere Grenze der Neubildung. Die Vorderkammer ist seicht.

Mikroskopische Beschreibung. Der Tumor nahm, wie es scheint, seinen Ursprung in den äusseren Schichten der Aderhaut. Er ist von der Lamina vitrea und der Retina bedeckt, wobei letztere in eine dünne, compacte, bindegewebige Lamelle, mit hier und da zerstreuten Pigmentzellen entartet ist. Die Spuren der Glasmembran verschwinden nur gegen den Gipfel der Neubildung. Lebenstähige Zellen befinden sich ausschliesslich in der peripheren Zone, die dem unbewaffneten Auge als schwarzer Saum erscheint (Fig. 3, *a*). Diese Zellen sind stark pigmentirt, ihre Kerne daher nicht sichtbar. Letztere sind nur in schwach pigmentirten Elementen zu bemerken. Ganz pigmentfreie Zellen sind selten. Meistens sind die Zellen von runder Form; von spindelförmiger und unregelmässiger sind nur wenige. Die Intercellularsubstanz ist schwach ausgeprägt, und die Zellen liegen dicht an einander. In den grösseren Arterienstämmchen an der Peripherie der Geschwulst ist das Endothel stark proliferirt und verursacht manchmal eine völlige Obliteration ihres Lumens.

Fast die ganze Masse der Geschwulst, die den centralen schmutzig-grauen Kern bildet (Fig. 3, *b*), stellt das Bild einer stark ausgeprägten Degeneration der Zellen dar. An der Peripherie dieses Kernes sind die Zellen noch leichter zu unterscheiden, ihre Grenzen aber völlig verschwommen, und ihre Kerne nur schwer färbbar. Näher zum Centrum sind die Zellkerne verschwunden, die Zelleontouren ganz unsichtbar, daher erscheint auch diese ganze Geschwulstparthie als homogene Substanz, die

sich mit Eosin gleichmässig rosa färbt. In dieser homogenen Substanz liegen Pigmenthäufchen und einzelne Pigmentkörnchen zerstreut, auch Höhlen von verschiedener Grösse und Gestalt mit körnigem Detritus erfüllt Viele darunter enthalten eine homogene gelbe Masse. Blutgefässe sind hier nirgends zu constatiren.

Die ganze Uvea des Auges trug manifeste Zeichen einer starken chronischen Entzündung, so eine Verdickung, eine Neubildung von Bindegewebe, an einigen Stellen eine diffuse, an anderen eine mehr beschränkte Infiltration und hier und da eine Obliteration der Gefässe. In der Iris und im Ciliarkörper, besonders im letzteren, waren diese Erscheinungen am stärksten ausgeprägt, die atrophischen Vorgänge standen im Vordergrund. Der Ciliarkörper war in toto in eine feste, bindegewebige Masse verwandelt, und der Ciliarmuskel dabei spurlos verschwunden; die Ciliarfortsätze geschrumpft, ihre Gefässe obliterirt, die nicht pigmentirten Zellen der Pars ciliaris retinae geschwunden, die pigmentirten Elemente in einem Proliferationszustande. Die ganze Oberfläche des Ciliarkörpers war von neugebildetem Bindegewebe bedeckt, welches sich in unmittelbarem Zusammenhange mit dessen Stroma befand, den ganzen Raum zwischen ihm, der Iriswurzel und der Linse ausfüllte, auf die hintere Fläche letzterer überging und sie mit der Neubildung verlötete. In den oberflächlichen Schichten der Iris, an ihrem Ciliarrande sah man viele stark pigmentirte Sarkomelemente angehäuft.

Die Retina war zu einer dünnen, bindegewebigen Lamelle entartet mit hier und da zerstreuten Pigmentelementen; besonders häufig waren sie an der äusseren Fläche der Netzhaut gelagert und zeigten dabei hier bedeutend grössere Dimensionen.

Einem der Gefässcanäle der Sklera entlang, war die Neubildung auf die äussere Fläche dieser Membran vorgedrungen und bildete hier einen zweiten secundären Knoten, theils aus pigmentirten, theils nicht pigmentirten und hauptsächlich Rundzellen bestehend. (Fig. 3 *c*.) Degenerationserscheinungen waren nirgends in den Zellen dieses vor Kurzem entstandenen Tumors zu constatiren.

Aus der Literatur sind Fälle bekannt, wo gleichzeitig Atrophie des Auges und intraoculäres Sarkom vorhanden waren, jedoch ist es bei Weitem nicht in allen dergleichen Fällen ein Leichtes zu entscheiden, welcher dieser Zustände

dem anderen vorherging. Bei unseren Patienten stand die Sache anders, da, dank einem glücklichen Zufalle, beide Kranke auch in Frühstadien ihres Leidens beobachtet wurden. In diesen beiden Fällen setzte die Krankheit mit einer Abhebung der Netzhaut ein, worauf eine Erhöhung des intraoculären Druckes folgte[1]), das Glaukom machte seinerseits einer Iridochorioiditis Platz, deren Ausgang eine mehr oder minder ausgeprägte Schrumpfung des Augapfels war. Daraus folgt selbstverständlich, dass sich anfangs ein Sarkom entwickelte, das erst später zu einer Ablatio retinae und anderen Symptomen führte. Also ging zweifellos die Geschwulstentwicklung der Atrophie des Auges voraus. Die in beiden Fällen beobachteten Symptome und ihre Reihenfolge entsprechen völlig dem klinischen Bilde intraoculärer Geschwülste. Etwas abweichend ist nur die Complication mit einer intraoculären Entzündung, was, wie bekannt, ziemlich selten vorkommt. Als etwas ungewöhnliches müssen ferner die Intensität und die Verbreitung dieses zur Augapfelatrophie führenden Entzündungsprocesses angesehen werden. Derartige Beobachtungen sind in der That wenige beschrieben worden.

Das intraoculäre Sarkom bietet in diesem Entwicklungsstadium, wie mir scheint, unüberwindliche Schwierigkeiten zur richtigen Diagnose. Diese Frage interessirte schon v. Graefe[2]), welcher vorschlug, sich durch folgende Symptome leiten zu lassen: 1. das Sarkom in atrophischen Augen verräth sich durch starke Schmerzanfälle, wobei das Auge beim Betasten wenig oder garnicht schmerzt; 2. das Auge ist in der sagittalen Achse stark verkürzt, während die Circumferenz des Aequators wenig verkleinert ist; 3. auf einen Tumor weist schliesslich ein verhältnissmässiges Vordrängen des Auges hin, d. h.

[1]) In der Anamnese des zweiten Falles ist keine Druckerhöhung erwähnt.

[2]) v. Graefe's Arch. f. Ophthalm. Bd. XIV. 2.

wenn das stark verkleinerte Auge nicht entsprechend in die Orbita eingesunken ist, sondern fast in der gleichen Fläche wie das gesunde Auge steht. Letzteres Symptom ist, ohne jeden Zweifel, von grossem Gewicht, jedoch ist diese Erscheinung ein Spätsymptom der Krankheit, in derjenigen Periode, wo sich das intraoculäre Sarkom schon zu einem bedeutenden Tumor der Orbita entwickelt hat. Dasselbe gilt auch für die Einschränkung der Beweglichkeit des atrophischen Auges und für seine Verlagerung auf die eine oder die andere Seite. Bei unseren Kranken war kein relatives Vorstehen des Auges zu bemerken, weil, obwohl das Sarkom im ersten Falle sich schon längs dem Sehnerven verbreitet hatte, in der Orbita noch kein Secundärknoten vorhanden war und weil im zweiten Falle die episklerale Geschwulst zu geringe Dimensionen besass. Den ersten zwei Symptomen kann ich kein Gewicht beilegen. Die Kranken beklagten sich wohl über Schmerzanfälle in den atrophischen Augen, jedoch waren diese Schmerzen keineswegs intensiv; auch waren die Patienten bei Berührung der Augen sehr empfindlich. Im zweiten Falle war das Auge gleichmässig verkleinert und die oben erwähnte Abflachung nicht merkbar; bei der ersten Kranken war dieses Symptom wohl zu constatiren, jedoch kann es kaum maassgebend sein, da eine derartige Formveränderung des Augapfels auch bei Atrophie aus anderen Ursachen (z. B. nach einem Trauma, einem Fremdkörper) vorkommen kann. Also konnte in unseren Fällen das Vorhandensein von Sarkom in den atrophischen Augen nicht bewiesen werden, im Gegentheil es sprachen alle Symptome für eine Atrophie als Ausgang einer Iridochorioiditis. Es müssen also unsere Sarkome als typische Beispiele von Cryptosarkom der Aderhaut anerkannt werden[1]). In diesen Fällen war es bekannt, dass das Leiden

[1]) Analog den Cryptogliomen von Schöbl (Centralbl. f. prakt. Augenheilk. 1896. Nr. 5 u. 6).

mit einer Aufhebung der Netzhaut und nachfolgender Drucksteigerung einsetzte, was auch Prof. Krückow die Möglichkeit gab, die wahre Krankheitsursache zu vermuthen. Man hat aber bei Weitem nicht immer die Gelegenheit, solche Patienten in Anfangsstadien ihres Leidens zu sehen, daher betonen die angeführten Beobachtungen noch einmal die Nothwendigkeit schmerzende, atrophische Augen zu entfernen, mögen sie ein Sarkom enthalten oder nicht.

Die anatomische Untersuchung der enucleirten Augen bestätigte nicht nur die klinisch festgestellte Entzündung des Uvealtractus, sondern zeigte auch, dass letztere sehr weit fortgeschritten war. In dem zweiten Falle war die Entzündung weniger intensiv und es waren hauptsächlich die Iris und der Ciliarkörper befallen, bei der ersten Kranken beschränkte sich die Entzündung hauptsächlich auf die Aderhaut und den Ciliarkörper und war ganz besonders stark ausgeprägt. In dem zweiten Falle hatte sich die entzündliche Neubildung von Bindegewebe in der Gegend des Ciliarkörpers entwickelt; die cyclitische Pseudomembran bedeckte diesen Theil des Uvealtractus, eine organische Einheit mit diesem Theile bildend, füllte die hintere Kammer aus, umgab die Linse und trennte sie von der benachbarten Neubildung. Die Chorioidea und die Iris zeigten einen Zustand von mehr oder minder ausgesprochener indurativer Atrophie. In der ersten Beobachtung war die ganze Höhle des Auges von neugebildetem Bindegewebe ausgefüllt, welches sich in unmittelbarem Zusammenhange mit dem Stroma der Chorioidea und des Ciliarkörpers befand und sich durch seine Structur an vielen Orten von diesem Stroma durch nichts unterschied. Vom anatomischen Standpunkte betrachtet, konnte man in diesen pathologisch veränderten Augenhäuten nichts Eigenthümliches, was nicht in atrophischen Augen anderen Ursprunges vorkäme, notiren.

Die Untersuchung der Neoplasmata hat eine hinlängliche Stütze der früher ausgesprochenen Vermuthung ge-

geben, dass Sarkome entzündungserregende Eigenschaften besitzen können. Es ist gut bekannt, dass intraoculäre Geschwülste nur in höchst seltenen Ausnahmefällen phlogogene Eigenschaften besitzen. Also müssen dann in den Geschwülsten solche Processe vorgehen, die im Stande sind eine Entzündung hervorzurufen, welche gewöhnlich in diesen Tumoren nicht stattfindet, oder wenigstens keine besondere Intensität und Verbreitung erreicht. In der That zeigte die nähere Untersuchung dieser Sarkome, dass sie eigenthümlich verändert waren, was sich durch eine ganz ausserordentliche Verbreitung degenerativer oder nekrotischer Processe und durch das Verhältniss der abgestorbenen Theile des Sarkoms zu den noch lebenstüchtigen kundgab. Man begegnet wohl manchmal degenerativen oder nekrotischen Processen in den Sarkomen der Aderhaut, jedoch sind diese immer auf einen verhältnissmässig unbedeutenden Bezirk der Neubildung beschränkt. Hier sehen wir aber, dass fast die ganze Masse der Geschwulst aus zerfallenen Zellen oder deren Detritus bestand. Eine andere Eigenthümlichkeit zeigte sich darin, dass der grosse, ausschliesslich durch abgestorbene Elemente gebildete Kern des Sarkoms von lebenstüchtigen Zellen umgeben war, so dass diese eine verhältnissmässig dünne Schale um die Peripherie des Kernes bildeten. Diese eigenthümliche Degeneration des Sarkoms fand sich in beiden Fällen vor und sogar in allen secundären Knoten im Auge der ersten Kranken.

Ich habe in der Literatur nur sechs Fälle gesammelt, wo es sich augenscheinlich ebenfalls um einen ausgebreiteten Zerfall der Tumoren, die in atrophischen Augen gefunden waren, handelte. In den übrigen Beobachtungen sind analoge Befunde entweder garnicht oder nur kurz erwähnt, so dass diese Frage überhaupt nicht hinreichend gewürdigt worden ist. In dem Falle von Knapp[1]) handelte

[1]) Die intraoculären Geschwülste (Fall 11).

es sich um ein pigmentirtes Sarkom, welches das stark-atrophische Auge ausfüllte, dessen Centrum eine fadenziehende, weiche Masse von grauer, theils graugelber Farbe, enthielt und dessen Zellen eine stark ausgeprägte fettige Degeneration zeigten. Knapp meinte, dass die peripheren Theile der Geschwulst ihren Ursprung aus der Aderhaut, und die centralen — aus der Retina nahmen, und betrachtete daher seinen Fall als eine Combination von Glioma retinae und Sarcoma chorioideae. Ich finde aber diese Meinung irrig und sehe die ganze Geschwulst als ein Sarkom der Aderhaut an, mit einer weitgreifenden Degeneration im Centrum, analog meinen Beobachtungen. In dem Falle von H. Berthold (23) enthielt die Geschwulst in ihrer Mitte zwei Höhlen von zähen, schmutzig-grauen Massen ausgefüllt. Im Centrum war die Structur der Neubildung ganz undeutlich, an der Peripherie bestand die Geschwulst aus gut erhaltenen, spindelförmigen Sarkomzellen. Brodowsky (30) hat ein stark atrophisches Auge mit schwarzen Sarkommassen beschrieben: im Centrum letzterer fand er feinkörnige Detritusmassen und frei liegende Pigmentkörnchen. Vielleicht muss hierher auch der Fall von Knies (34) gerechnet werden, jedoch stellt er ein späteres Stadium dar, wo die zerfallenen Geschwulstmassen aufgesaugt und durch neugebildetes Bindegewebe ersetzt sind. Dr. Chodin, der diesen Tumor untersucht hat, schreibt folgendes: „Die grosse Masse der Geschwulst besteht aus faserigem Bindegewebe mit stellenweise darin eingebettetem Pigment. An der Peripherie befinden sich noch zahlreiche, schöne, grosse spindelförmige, und weiter nach aussen grosse, runde Pigmentzellen. Während die im Centrum gelegenen Elemente zu Grunde gehen, befinden sich die peripheren in einem Zustande lebhafter Vermehrung, so dass man ein Bild hat, welches an einige Formen von Scirrhus erinnert.“ Maschke (41) und Neese (50) sahen in ihren Fällen einen grossen, nekrotischen Heerd im Centrum der Geschwulst.

Auf Grund der angeführten Data, halte ich einen weitgreifenden Zerfall in den Sarkomen, die zur Augapfelatrophie geführt haben, für bewiesen, und sehe darin das Mittelglied zwischen der vorausgegangenen Geschwulstentwicklung und der nachfolgenden Schrumpfung des Augapfels. Ich nehme an, dass die Stoffwechselproducte aus diesen, in Zerfall begriffenen Neubildungen in die benachbarten Theile des Auges gerathen und hier eine mehr oder weniger intensive Entzündung hervorrufen, was manchmal zu einer Atrophie dieses Organes führen kann. Die phlogogene Wirkung der Zerfallsproducte von Neubildungen ist völlig annehmbar und kann durch Beispiele aus der Pathologie anderer Theile des Organismus bestätigt werden. Wenn diese Meinung über die Entzündungsursachen bei intraoculären Geschwülsten richtig ist, so folgt daraus selbstverständlich, dass diese degenerativen oder nekrotischen Processe nothwendiger Weise auch in denjenigen Fällen vorhanden sein müssen, wo noch keine Atrophie des Auges stattgefunden hat, aber die Sarkomentwicklung von einer schweren Entzündung der inneren Häute begleitet wird. Als gutes derartiges Beispiel kann der Fall von Vossius[1]) dienen. Das Sarkom verlief hier unter dem Bilde einer plastischen Iridocyclitis. Bei der Untersuchung des enucleirten Auges fand man in seinem hinteren Abschnitte ein pigmentirtes Sarkom, in dessen centralen Theilen ein grosser nekrotischer Heerd vorhanden war. Der Autor beschäftigt sich nicht mit der Frage über die Entzündungsursache in seinem Falle, ich halte aber die verbreitete Nekrose der Geschwulst für die Ursache der Iridocyclitis.

Vielleicht müssen aber diese degenerativen Vorgänge in den intraoculären Geschwülsten als eine Folge der entzündlichen und atrophischen Vorgänge im Auge angesehen werden? Diese Meinung würde vielleicht eine gewisse

---

[1]) v. Graefe's Archiv f. Ophthalm. Bd. XXXI. 2.

Stütze in der allgemein verbreiteten Anschauung finden, nach welcher die Atrophie des Auges einen gewissen Stillstand in der Entwicklung des Sarkoms, wenn auch nur für kurze Zeit, bedingen würde. Jedoch verhält es sich wirklich so? In unserem ersten Falle waren seit den ersten Symptomen der Geschwulst und bis zur Enucleation $3^1/_2$ Jahr verflossen, und es hatten sich in diesem Zeitraum mehrere Secundärknoten im Auge entwickelt, und die Hauptgeschwulst hatte nach und nach fast den ganzen Sehnerven bis zum Foramen opticum ergriffen. In der zweiten Beobachtung kann noch weniger die Rede von einer hemmenden Wirkung der Atrophie sein, da die Geschwulst im Laufe weniger Monate bedeutende Dimensionen erreichte, Zeit gehabt hatte, die Sklera durchzubrechen und einen episkleralen Knoten zu bilden. Schliesslich beweist die Entwicklung von Secundärknoten im Bindegewebe selbst, welches das Auge der ersten Kranken ausfüllte, dass auch nach eingetretener Atrophie und Organisation der Entzündungsproducte die Geschwulst genügendes Ernährungsmaterial für ihr weiteres Wachsthum und ihre weitere Verbreitung findet.

Die degenerativen oder nekrotischen Processe in den Sarkomen können wahrscheinlich von verschiedenen Umständen abhängen. In dem zweiten Fall bin ich geneigt, in der Endarteriitis die Ursache für das Absterben und den Zerfall der Zellen zu suchen. Die Obliteration vieler grösserer Arterienstämmchen könnte leicht eine Verminderung oder sogar eine völlige Sistirung in der Zufuhr des Ernährungsmaterials für die entsprechenden Regionen bedingen. In dem ersten Falle waren keine derartigen Veränderungen im Gefässsystem constatirt worden. In beiden Fällen fiel die Abwesenheit von Gefässen, sogar von grossen Stämmchen, in den centralen Theilen der Geschwülste auf. Eigenthümlich ist es, dass sogar der jüngste, für das unbewaffnete Auge nicht sichtbare Tumor im Falle 3 (T_4), schon einen relativ grossen central gelegenen nekrotischen

Kern mit einer dünnen Kapsel aus frischen, lebensfähigen Elementen darbot.

Im Auge meiner ersten Kranken wurden ausser der Hauptgeschwulst noch mehrere Secundärknoten verschiedener Grösse gefunden, die in keinem directen Zusammenhange weder mit der Hauptgeschwulst, noch unter sich standen. Sie waren in dem Gewebe, welches die Höhlung des Auges ausfüllte, eingebettet und waren augenscheinlich nach der Organisation des entzündlichen Exsudats entstanden. In diesen Bedingungen kann ihre Entwickelung nur durch die Fähigkeit der Sarkomzellen, sich aktiv zu bewegen, erklärt werden, wobei diese Zellen ihren ersten Entstehungsort verlassen und in die benachbarten Theile vordringen. Bei der Untersuchung dieser Geschwülste hatte ich mehr als einmal die Gelegenheit gehabt, Bilder zu sehen, die ganz überzeugend und besonders beweisend waren, da das umliegende Bindegewebe gar keine ihm eigene pigmentirte Elemente besass. Diese Art der Dissemination der Sarkomzellen unterscheidet sich in mancher Hinsicht von dem von mir früher beschriebenen analogen Proeesse.[1])

Als die oben angeführten Zeilen schon geschrieben waren, war mir die Gelegenheit geboten, noch einen Fall zu beobachten, der zu derselben Gruppe gehört, aber ein viel späteres Entwickelungsstadium darstellt.

Fall 5. — Leucosarcoma chorioideae mit nachfolgender Phthisis bulbi. Durchbruch nach aussen und Bildung einer grossen Geschwulst in der Augenhöhle.

Der Bauer W. J., 51 Jahre alt, wurde in unsere Klinik im Januar 1897 mit einer grossen Geschwulst der linken Orbita aufgenommen.

Anamnesis: Nach der Aussage des Patienten verlor er vor 12 oder 13 Jahren das Sehvermögen auf dem linken Auge, wobei das Auge weder schmerzte, noch roth war oder irgend welche äussere Krankheitssymptome zeigte. Die Ursache der Erblindung

[1]) v. Graefe's Arch. f. Ophthalm. Bd. XLII. 1.

konnte der Kranke nicht angeben. Dieser Zustand dauerte vier Jahre, darauf begann das Auge zu schmerzen und sich zu röthen. Dieser entzündliche Zustand dauerte fast ohne Unterbrechnng bis zum heutigen Tage. Ein oder zwei Jahre, nachdem die Entzündung einsetzte, bemerkte der Patient, dass das blinde Ange kleiner als das gesunde wurde uud mit der Zeit ganz schrumpfte. Im Sommer des Jahres 1895 zeigte sich auf dem Auge „wildes Fleisch", was aber auch bald verschwand. Die Entwickelung der jetzigen Geschwulst verlegt der Kranke auf August 1896. Sie wuchs rasch und erreichte schliesslich die jetzigen Dimensionen.

Status praesens. Aus der Augenspalte ragt nach vorne nnd hängt etwas herab eine grosse Geschwulst; ihre Länge beträgt vom äusseren Rande der Augenhöhle bis zu dem Gipfel 6 cm, der Diameter der Basis 5 cm, der Umfang 15 cm. Sie füllt die ganze Fläche des Augenhöhleneinganges aus, der Augapfel ist nirgends zu sehen. An ihrer Basis ist sie in einer Ausdehnung von $1\frac{1}{2}$—2 cm von der sehr verdickten und entzündeten Bindehaut bedeckt, der übrige Theil ist frei nnd auf dem Gipfel an vielen Stellen ulcerirt, höckerig und stellenweise stark blutend. Die Lider sind stark oedematös und umfassen die Geschwulst nur an ihrer Basis. Die Consistenz des Tumors ist derb. Eine Pigmentirung ist nirgends zu bemerken. Schmerzen sind keine, auch nicht auf Druck, vorhanden. Bei den Bewegungen des rechten Auges bewegt sich etwas, aber kaum merkbar, auch die Neubildung; mit den Wänden der Augenhöhle ist sie nirgends verwachsen.

Beschreibung der Geschwulst. Die entfernte Geschwulst (die Operation wurde von Privatdocent S. Golowin ausgeführt) hatte das Aussehen eines abgeflachten cylindrischen Körpers von 7 cm Länge, 5 cm Breite und $3\frac{1}{2}$ cm Höhe, mit abgerundeten Enden vorne und hinten. Ihr hinterer Abschnitt war von dem Zellgewebe der Augenhöhle bedeckt, der mittlere Theil von der stark verdickten Bindehaut umgeben, das vordere Ende frei, seine Oberfläche höckerig und ulcerirt. Unten und am hinteren Ende näherte sich der Geschwulst der Sehnerv und drang in die Masse des Tumors hinein. Auf dem Durchschnitte war die Geschwulst von völlig weisser Farbe ohne Spuren von Pigment. Auf der gleichförmigen glatten Oberfläche sah man stellenweise feine Stränge, welche die Geschwulst in undeutlich abgegrenzte Inseln verschiedener Grösse theilten. In verschiedenen Theilen der Neubildung waren zahlreiche kleine Höhlen vorhanden, von einer gelblichen oder grünlichen Substanz von grützeartiger Con-

sistenz ausgefüllt. Der vordere Theil des Tumors war von blutigem Pigmente durchtränkt. Ein Längsdurchschnitt der Neubildung durch den Sehnerven zeigte, dass ihr hinteres Ende durch den Augapfel gebildet war, dessen Ueberreste nur bei sehr aufmerksamer Betrachtung erkannt werden konnten. Gut erhalten war der untere, dem Sehnerven anliegende Theil der Sklera, der hier die untere Wand der Geschwulst bildete. Der obere Theil der Sklera konnte nur mit Wahrscheinlichkeit in einem dünnen Strange erkannt werden, der vom Sehnerven beginnend bogenförmig in der Masse des Tumors verlief. Andere Theile des Auges konnte man absolut nirgends sehen. Augenscheinlich hatte die Neubildung den ganzen Augapfel ausgefüllt, seinen vorderen Abschnitt zerstört und war hier nach aussen durchgebrochen. Eine andere Durchbruchsstelle befand sich hinten über dem Sehnerven; wenigstens ging der eben erwähnte und für den oberen Theil der Sklera angesehene Strang nicht dicht an den Nervus opticus heran. Der untere Theil der Sklera war nicht mit der Geschwulst verlöthet, im Gegentheil er war davon durch einen schmalen Spalt getrennt. An die innere Seite der Sklera legte sich eine dünne Membran von graulicher Farbe an (Chorioidea); von dieser Membran, dicht am Sehnerven nahm ihren Anfang und drang in die Substanz der Neubildung hinein eine sehr harte Masse, die wahrscheinlich aus knöchernem Gewebe bestand. Sie betrug mehrere Millimeter in der Höhe und Breite.

Mikroskopisch hat die Geschwulst einen scharf ausgeprägten alveolären Bau. Die einzelnen Alveolen sind sehr mannigfaltig in ihrer Grösse und Gestalt. Man begegnete allen möglichen Formen, von der runden an bis zu Zellsträngen, die mehr oder weniger parallel lagen und untereinander vereinigt waren. In den vorderen Theilen der Geschwulst findet man mehr grosse und runde, in den hinteren mehr kleine Alveolen und Zellstränge. Die Zellen, die die einzelnen Lobuli bilden, sind von bedeutender Grösse, runder Form und haben einen grossen blasigen Kern. Dieser Zelltypus, dem epithelialen ähnlich, sammt dem charakteristischen Bau, macht es auf den ersten Blick sehr wahrscheinlich, dass das ganze Gebilde aus epithelialem Gewebe seinen Ursprung nahm. Es zeigt jedoch eine aufmerksame Untersuchung, dass wir hier nicht den schroffen Gegensatz zwischen den Zellen des Tumors und dem sie umgebenden Stroma haben, was ein charakteristisches Merkmal des Krebses ist. In vielen Alveolen kann man feine Fäserchen sehen, die von den Wänden der Alveolen abgehen, in die Zellconglomerate hineindringen und sich

zwischen den einzelnen Zellen oder Zellgruppen lagern. In den centralen Theilen der Geschwulst nehmen die Zellen vieler Lobuli eine andere Form an, eine scharf ausgeprägte spindelförmige, behalten aber dabei die ihnen eigenthümliche Grösse. Angesichts aller dieser Facta, halte ich die hier beschriebene Neubildung für ein alveoläres Sarkom.

Das bindegewebige Stroma des Tumors war sehr scharf, aber nicht überall gleichmässig ausgeprägt; neben den feinen Septa zwischen den Alveolen sah man auch grosse Strecken völlig aus fibrillärem Bindegewebe zusammengesetzt. Seine Struktur hatte einen rein fibrösen Charakter, stellenweise aber wurde das Bindegewebe zarter und lockerer. An einigen Stellen sprang ins Auge ein bedeutendes Oedem des Geschwulststromas; die Faserbündel waren aufgequollen und die Interstitien dazwischen bedeutend verbreitert. Zellelemente, runde und spindelförmige, von unbedeutender Grösse, befanden sich im Stroma bald zerstreut, bald in grosser Zahl, hauptsächlich um die Alveolen angesammelt.

Pigmentirte Zellen waren in der Geschwulst sehr selten zu finden, und hauptsächlich in dem Stroma. Sie lagen gewöhnlich in mikroskopischen Gruppen in wenigen Regionen der Neubildung. Ihre Zahl war im Allgemeinen so unbedeutend, dass man mit Recht den vorliegenden Tumor zu den weissen Sarkomen (Leucosarcoma) rechnen kann.

Als charakteristischen Zug dieser Geschwulst muss man die verbreitete Nekrose und die degenerativen Veränderungen notiren, die sich in der Masse des Tumors als zerstreute Heerde localisirten. Manche darunter waren noch fest, in anderen war der Process des Zerfalls und der Verflüssigung bis zur Höhlenbildung mit grützeartigem, gelb-weissem oder grünem Inhalte geschritten. Sehr verbreitet war die Nekrose in den vorderen Theilen der Geschwulst, wo auch bedeutende Haemorrhagieen und zahlreiche Leukocyten bemerkbar waren. Die regressiven Processe hatten hauptsächlich den Charakter der fettigen Degeneration. In den Zellen vieler Alveolen war die Entwickelung von Vacuolen mit einem wässerigen oder schleimigen Inhalte sehr deutlich zu sehen.

Die Geschwulst war im Allgemeinen nicht gefässreich. In den grossen Stämmen des hinteren Tumortheiles fand man eine scharf ausgesprochene Endarteriitis und Endophlebitis mit einer concentiven vollständigen Obliteration des Gefässlumens.

Der Sehnerv war vollständig und stark atrophirt. Die ihm anliegende Sklera bedeutend verdickt. Die hier auf einer kleinen Strecke erhaltene Aderhaut war ebenfalls verdickt und in ihrer

inneren Parthie mit runden Zellen infiltrirt. Pigmentzellen lagen darin wenige. Beim Sehnerven schloss sich der Aderhaut die oben erwähnte Masse aus Knochengewebe (von 3 mm Höhe und 5—6 mm Breite und Länge) an; sie bestand aus dicken Balken von deutlich geschichteter Struktur. Zwischen den Balken befanden sich Markcanäle, von zellenreichem Bindegewebe ausgefüllt. Die innere Oberfläche der Kanäle war an vielen Stellen von einer Schichte grösserer Zellen (Osteoblasten) ausgekleidet. Die knöcherne Masse war mit der Chorioidea verwachsen und von den übrigen Seiten theils von fibrösem Gewebe, theils von den Elementen der Neubildung umgeben. Letztere durchwuchsen an vielen Stellen die Markkanäle und drangen durch ihr Lumen weit in die knöcherne Masse hinein.

Es unterliegt keinem Zweifel, dass dieser Fall sich auf die uns interessirende Frage bezieht, da sich das Sarkom während vieler Jahre in latentem Zustande in einem atrophischen Auge befand. Zweifellos ging auch das Sarkom dem Entzündungsprocesse voraus, folglich wurde dieser durch das Sarkom hervorgerufen, welches also auch die nachfolgende Schrumpfung des Augapfels bedingte. Darauf weist die Anamnese hin: das erste Erkrankungssymptom war die Erblindung, wobei das Auge, was sehr wichtig ist, keine äusseren Veränderungen zeigte und die Amaurose ohne irgend welche Schmerzen einsetzte. Eine Abnahme der Sehschärfe wurde vor 12—13 Jahren bemerkt, also muss angenommen werden, dass die Geschwulst im Auge seit noch längerer Zeit bestand. Es ist wohl richtig, dass solche Fälle eine sehr seltene Ausnahme von dem gewöhnlichen Entwickelungsgange der Sarkome bilden; trotzdem kann man einige ähnliche Beobachtungen in der Literatur finden. So entwickelte sich die Geschwulst in einem Falle von v. Graefe[1]) während 12 Jahren, und Freudenthal (49) verlegt in einem seiner Fälle den Anfang der Geschwulst auf 17 Jahre vor der Enucleation.

Die Blindheit war, allem Anscheine nach, durch eine

[1]) v. Graefe's Arch. f. Ophthalm. Bd. X. 1. S. 176 (Fall 2).

Abhebung der Netzhaut bedingt, da dabei gar keine entzündlichen Symptome vorhanden waren. Darauf folgte ein scheinbarer langdauernder Stillstand, während welchem das Sarkom dem Kranken keine anderen Unannehmlichkeiten verursachte. Diese erste Periode der Geschwulstentwickelung zeichnet sich durch ihre lange Dauer aus, welche sich auf mehr als vier Jahre hinzieht. Darauf trat die zweite Periode ein, als sich eine schwere Iridocyclitis entwickelte, welcher vielleicht eine intraoculäre Drucksteigerung vorausging. Ein bis zwei Jahre darauf bemerkte der Kranke eine Verkleinerung seines Augapfels. Der intraoculäre Entzündungsprocess dauerte sammt der zur Ausbildung gekommenen Phthisis bulbi neun Jahre, während welcher der Kranke von fast constanten, mehr oder weniger intensiven Schmerzen im atrophischen Auge geqnält wurde. Es ist interessant den schroffen Gegensatz zu notiren zwischen dem ausserordentlich langsamen Wachsthume der Geschwulst in den ersten zwei Perioden mit ihrer sehr raschen Entwickelung in der dritten Periode. Das Sarkom, welches während einer grossen Reihe von Jahren auf den Augapfel beschränkt war, nimmt in nur 6—7 Monaten die ganze Orbita ein und ragt nach vorne weit über ihre Grenzen hinaus. Interessant ist weiter die Angabe des Kranken, dass die Geschwulst („wildes Fleisch") $1\frac{1}{2}$ Jahre vor seiner Aufnahme in die Klinik nach aussen durchgebrochen war, aber bald wieder eine regressive Metamorphose einging, völlig verschwand und erst ein Jahr darauf wieder sich ununterbrochen zu entwickeln und zu wachsen begann.

Ob diese intraoculäre Entzündung durch die Zerstörung der Hornhaut hervorgerufen war, wie es v. Graefe für derartige Fälle annahm, kann wegen Mangel irgend welcher positiver Thatsachen nicht behauptet werden. Ich halte es aber für wahrscheinlicher, dass die Entzündung durch die phlogogene Wirkung der Zerfallsproducte des Tumors selber verursacht wurde, wie ich es auch bei meinen zwei ersten

Fällen dergleichen Art annahm. Als Bestätigung dieser Meinung sprechen auch die zahlreichen nekrotischen und degenerativen Heerde in der Substanz des Sarkoms.

Die anatomische Untersuchung der enucleirten Geschwulst bestätigte die Annahme ihres intraoculären Ursprunges: gleich einer Frucht an ihrem Stiel, sass das Sarkom am atrophischen Sehnerven, welcher unmittelbar in den erhaltenen Theil der Sklera überging, wobei letztere hier die untere-hintere Grenze der Geschwulst bildete. Vom histologischen Standpunkte aus gesehen, bot der alveoläre Bau der Neubildung ein gewisses Interesse. Um Wiederholungen zu vermeiden, weise ich den Leser auf den vor Kurzem erschienenen Artikel von Neese (50) über alveoläre Sarkome der Aderhaut hin. Unter den 23 von diesem Autor gesammelten Fällen wurden nur drei weisse Sarkome beobachtet, unser Fall wäre also der vierte. Die knöcherne Masse, die ich in der Neubildung neben dem Sehnerven gesehen habe, betrachte ich als ein Entzündungsproduct der Aderhaut. Eine Neubildung von Knochengewebe unter derartigen Bedingungen haben wir schon in unserem dritten Falle beobachtet.

Literaturverzeichniss.

1. Pseudosarkome in atrophischen Augen.

1) Schiess, Virchow's Archiv. Bd. XXXIII. S. 495. 1865.
2—3) Berthold, E., v. Graefe's Arch. f. Ophthalm. Bd. XVII. 1871.
4) Landsberg, Virchow's Archiv. Bd. LXIII. S. 267 (1. Fall).

Der Meinung von Fuchs nach gehört auch der später anzuführende Fall von H. Berthold (23) in diese Gruppe hinein.

2. Fälle von Sarkomentwicklung in atrophischen Augen.

5) Ryba, Prager Vierteljahrschr. IV. 1845 (citirt nach Fuchs).
6) Stoewer, Annal d'Oculistique. T. 30. 1853.
7) Lawrence, Ophthalm. Hospit. Reports. VI. 1868 (citirt nach Fuchs).
8) v. Graefe, Arch. f. Ophthalm. XIV. 2. 1868.
9) Schüppel, Arch. d. Heilkunde. 1868.

10) Lawson, Ophthalm. Hospit. Reports. VII. 3. 1872 (derselbe Fall ist von Nettleship beschrieben, siehe Ibid. VII. 4. 1873).
11) Hirschberg, Arch. f. Augenheilk. IX. S. 320. 1880.
12) Wecker, Traité complet d'ophtalm. T. II. p. 486. 1886.

In dieser Gruppe sind die Fälle inbegriffen, wo die Atrophie des Auges zweifellos der Entwicklung des Sarkoms voraus ging. In allen Fällen war die Atrophie traumatischen Ursprungs, ausser in dem Falle von Hirschberg, wo die Atrophie durch eine Blenn. neonat. verursacht war.

3. Fälle von Sarkom mit darauffolgender Atrophie des Auges.

13) Mackenzie, A practical treatise on the deseases of the eye. 1830.
14) Hulke, Ophthalm. Hospit. Reports. III. 1860.
15) Pagenstecher, Würzburger medic. Wochenschrift. III. 1862. (citirt nach Fuchs).
16) Lawrence, Ophthalm. Review. Nr. 8. 1865 (citirt nach Fuchs).
17) Hulke, Ophthalm. Hospit. Reports. V. 1866 (citirt nach Fuchs).
18) v. Graefe, Arch. f. Ophthalm. XII. 2. 1866.
19) Sichel, Gaz. medic. de Paris. 1867 (citirt nach Fuchs).
20) Schiess, Virchow's Arch. Bd. 39. S. 587. 1867.
21—22) Knapp, Die intraoculären Geschwülste. 1868 (Fälle 11 u. 12).
23) Berthold, Klin. Monatsbl. f. Augenheilk. 1870.
24) Socin, Virchow's Arch. Bd. 52. S. 555. 1871.
25) Gillette, Gaz. des Hôpitaux. 1872 (citirt nach Fuchs).
26) Landsberg, Virchow's Arch. Bd. 63. 1875 (Fall 3).
27) Berthold, M., Zur Diagnose der intraocul. Aderhautsarkome. Diss. Königsberg 1875 (citirt nach Maschke).
28—29) Nettleship, Ophthalm. Hosp. Rep. IX. 1. 1876. (Fälle 6 und 8).
30) Brodowsky, Virchow's Arch. Bd. 67. S. 221. 1876.
31—32) Schiess, Kranke Augen in 30 Bildern. 1876 (Fälle 14 und 15).
33) Wecker, Handbuch v. Graefe-Saemisch, Bd. IV. S. 654. 1876.
34) Knies, Arch. f. Augenheilk. Bd. VI. 1877 (Fall 12).
35) Panas, Anatomie pathologique de l'oeil. Paris 1879.
36) Jacobson, Mittheilungen aus der Königsberger Augenklinik. 1880. S. 274.
37) Noyes, Arch. f. Augenheilk. IX. S. 140. 1880.
38) Fuchs, Das Sarkom d. Uvealtractus. 1882 (Fall 21).
39) Martin, Beitrag z. Prognostik d. Uvealsarkome. Diss. Halle a. S. 1885.
40) Milles, Ophthalm. Hosp. Rep. XI (citirt nach dem Jahresbericht v. Michel, Jahr 1886).
41) Maschke, Ein Beitrag zur Lehre der Aderhautsarkome. Diss. Königsberg 1887.
42) Pincus, Deutsche med. Wochenschr. Nr. 35. 1890.

43—48) Lawford and Treacher Collins, Ophthalm. Hosp. Reports. XIII. 2. (citirt nach Michel's Jahresbericht 1891).
49) Freudenthal, v. Graefe's Arch. f. Ophthalm. Bd. XXXVII. 1. 1891.
50) Neese, v. Graefe's Arch. f. Ophthalm. Bd. XLIII. 2. 1897.

In dieser Gruppe sind diejenigen Fälle gesammelt, wo das Sarkom der Atrophie des Auges vorausgegangen war. Es ist wohl leicht möglich, dass hierher auch einige Fälle gerathen sind, wo sich das Sarkom in einem früher atrophirten Auge entwickelte. Doch können sie ohne Willkür nicht ausgeschlossen werden, da dafür jede genauere Angabe fehlt. Endlich sind hier auch diejenigen Fälle eingeschlossen, wo die Atrophie des Auges einfach durch Zerstörung seitens der rasch wachsenden Geschwulst verursacht war.

III. Flächensarkome des Uvealtractus.

Fall 6. Partielles Flächensarkom der Aderhaut. Recidiv 9 Jahre nach der Enucleation.

G—y, 49 Jahre alt, consultirte Prof. Krükow den 5. V. 1886 wegen Blindheit des rechten Auges, wobei er angab, Dr. Magawly hätte vor neun Jahren eine Abhebung der Netzhaut in diesem Auge constatirt. Jetzt war $V = 0$, $T + 2$, Pupille nicht dilatirt, unbedeutende hintere Synechieen. Das Auge ist oft gereizt, Schmerzen kommen vor, sind jedoch nicht sehr intensiv. 5. XII. 86 $T + 3$, Schmerzen kommen vor, verschwinden aber nach Einnahme von Natrium salicylicum. Ein gewisser Reizzustand und ein unbehagliches Gefühl im Auge wiederholen sich alltäglich. Augenblicklich sind starke Schmerzen und eine sympathische Neurose vorhanden. Eine Enucleation des rechten Auges wurde vorgenommen.

5. IV. 97. Der Kranke kam wieder mit einer Neubildung in der rechten Orbita zur Consultation. Die Geschwulst wurde vor zwei Jahren bemerkt, vergrösserte sich allmählich, ohne Schmerzen zu verursachen.

In der Orbita befindet sich ein Tumor, der die Stelle des Augapfels einnimmt. Er ragt etwas aus der Augenspalte hervor, wird aber von den etwas oedematösen Augenlidern vollständig bedeckt. Die zu sehende Oberfläche der Geschwulst ist von

gelber Farbe und besteht sozusagen aus einzelnen, aber unter einander verwachsenen glatten Knoten, jeder von den Dimensionen einer grossen Erbse, so dass seine Oberfläche ein höckeriges Aussehen hat. Zahlreiche Blutgefässe sind an der Oberfläche sichtbar. Die Consistenz ist weich. Bei den Bewegungen des gesunden Auges macht die Geschwulst bedeutende Mitbewegungen nach allen Seiten. Zweifellos sitzt der Tumor auf dem Sehnerven und füllt die Tennon'sche Kapsel aus. 7. IV. entfernte Prof. Krükow die Geschwulst.

Makroskopische Beschreibung des Auges. Am hinteren Pol des Augapfels, der äusseren Seite des Sehnerven ansitzend, befand sich eine kleine, flache Geschwulst mit höckeriger Hinterfläche (Taf. XXVIII, Fig. 4, *a*). Am dicksten am Sehnerven (4 mm), verschmälerte sie sich allmählich, um in einer Entfernung von 8—10 mm vom Sehnerven zu verschwinden. Der verticale Durchmesser schwankte zwischen 4—7 mm. Der bedeutend grössere Theil der Geschwulst befand sich unterhalb des horizontalen Meridians. Mit der Sklera war sie fest verwachsen, mit der äusseren Sehnervenscheide aber nur durch lockeres Bindegewebe vereinigt.

Der Augapfel wurde dem horizontalen Meridiane entlang durchgeschnitten. Seine Länge betrug 24 mm, die Breite 25,5 mm, Vorderkammer seicht, Pupille eng. An der äusseren Seite sind der Ciliarkörper und die Aderhaut in ihrer ganzen Ausdehnung merklich verdickt (Taf. XXVIII, Fig. 4, *b c*). Die Verdickung dieser Membranen schwankt zwischen $^3/_4$ — $1\,^1/_2$ mm und erreicht beim Sehnerven 2 mm. Von der inneren Seite erscheint die Aderhaut in der Nähe der Sehnervenpapille ebenfalls bedeutend verdickt (bis zu 2 mm), verdünnt sich aber darauf rasch und kehrt zu den normalen Verhältnissen zurück (Taf. XXVIII, Fig. 4, *d*). Diese verdickte Membran erscheint auf dem Durchschnitte glatt, von grauer Farbe, stellenweise mit einer gelblichen Nuance. Eine Pigmentirung ihres Gewebes ist nirgends zu sehen. In der verticalen Richtung nimmt die Verdickung der Chorioidea eine geringere Fläche ein. Die Netzhaut ist abgehoben. Am Sehnerven wird die abgehobene Netzhaut von der verdickten Gefässhaut umfasst, darauf gehen die beiden Blätter der Retina auseinander und nehmen ihren Verlauf zu der Ora serrata. Von der äusseren Seite der Netzhaut ziehen sich stellenweise Stränge verschiedener Länge und Dicke zu der Aderhaut (Taf. XXVIII, Fig. 4, *e*). Der Glaskörper stellt eine grau-trübe Masse dar.

Mikroskopische Beschreibung. Bei der mikroskopischen Untersuchung stellte es sich heraus, dass die oben beschriebene Verdickung des Uvealtractus durch ein darin entwickeltes Sarkom bedingt war. Dieses Sarkom war von gemischtem Charakter, d. h. es bestand aus Spindel- und Rundzellen mit Vorwiegen des einen oder anderen Typus in verschiedenen Regionen der Geschwulst. Die Zellelemente waren im Allgemeinen von geringer Grösse. Die Spindelzellen gruppirten sich grösstentheils in dünne Stränge und verliefen in verschiedenen Richtungen, die runden Zellen befanden sich entweder darunter zerstreut oder zu Agglomeraten verschiedener Grösse angehäuft. Die Intercellularsubstanz war schwach entwickelt: es zogen sich bisweilen zwischen den einzelnen Zellsträngen feine Bündel aus faserigem Gewebe hin. Die Pigmentzellen spielten eine ganz unbedeutende Rolle in der Structur des Sarkoms. Man hätte sie als Ueberreste der Aderhautzellen annehmen können, wären sie nicht ebenfalls in der episkleralen Neubildung, übrigens auch in ganz geringer Zahl, vorhanden. Dieses erklärt, weshalb der Tumor nicht eine dunkle Farbe hatte. An einigen Stellen sah man kleine Heerde zerstreut mit regressiven Vorgängen in den Zellen: diese färbten sich schlecht oder gar nicht, waren fettig degenerirt u. s. w.

Ihren Anfang nahm die Geschwulst mit einem zugespitzten Ende ganz vorne, dicht am Schlemm'schen Canal und lag dort zwischen der Sklera und dem Ciliarkörper. Letzterer war also dadurch sammt dem Ciliarmuskel abgehoben und etwas nach innen geschoben. Dieses Verhältniss bestand aber nur im vorderen Theile des Ciliarkörpers (process. ciliar.), weiter nach hinten (in der Region des orbicul. ciliar.) war seine Struktur vollständig durch die Elemente des Tumors ersetzt, wobei letzterer nur von den Zellen der Pars ciliaris retinae bedeckt blieb. In der ganzen übrigen Strecke stand die Neubildung in dem gleichen Verhältnisse zur Aderhaut, d. h. der Tumor ersetzte vollständig durch seine Elemente ihren normalen Bau.

Der Unterschied bestand einerseits darin, dass die Aderhaut nicht überall von der Geschwulst durchwachsen war, andererseits darin, dass der Tumor nicht von der Lamina vitrea mit dem Pigmentepithel, sondern von einer besonderen Membran, an deren Aufbau auch die Retina Theil genommen hatte, bedeckt war. Auf dem horizontalen Durchschnitte des Auges fand man eine von Geschwulstelementen freie Stelle von etwa 5 mm Länge an derjenigen Stelle, wo eine Falte der Netzhaut mit der Chorioidea verwachsen war (Taf. XXVIII, Fig. 4, *f*). In anderen Theilen der

Aderhaut befanden sich ebenfalls von Geschwulstelementen freie Stellen. Also müssen wir uns die ganze vom Sarkom befallene Gegend des Uvealtractus, als von Inseln verschiedener Grösse eines anderwerthigen Gewebes durchsetzt denken. Normales Chorioidealgewebe war hier jedoch nicht vorhanden, es hatte hier eine fibröse, narbenartige Beschaffenheit bekommen. Die äusseren Schichten dieses Gewebes waren mit der Sklera verwachsen, an Zellen etwas reicher und stellten sozusagen eine Fortsetzung der Chorioidea dar. An der Grenze der Neubildung verlor sich diese, immer schmäler werdend, eben in diesen äusseren Schichten. Hier traf man auch Stränge aus pigmentirten Zellen. Die inneren Schichten hatten eine festere Structur, enthielten weniger Zellelemente und, wenn besonders üppig entwickelt, ragten letztere in Form von kleinen flachen Höckern in das Augeninnere über das Niveau des Uvealtractus hinein. In der Gegend der verwachsenen Retinalfalte konnte man ein Durchwachsen der äusseren Retinalschichten in das narbige Gewebe der Chorioidea sehen.

Das fibröse, faserige Gewebe dieser Schichte ging auf die innere Fläche der Neubildung über und bildete eine Membran, die unmittelbar den Elementen der Geschwulst anlag; von der Membrana elastica und dem Pigmentepithel blieb nichts zu sehen. An einigen Stellen war diese Hülle besonders stark entwickelt, an anderen dagegen als eine sehr feine Schichte kaum merkbar. In der Nähe der Ora serrata konnte man an einer Stelle an der Oberfläche der Geschwulst, in fibrösem Gewebe eingebettet, eine kleine Insel von osteoïdem Gewebe sehen. An der inneren Seite dieser Kapsel und fest mit ihr vereinigt, befand sich ein Gewebe anderen Ursprungs. Es färbte sich deutlich mit Haematoxylin, hatte nicht eine faserige sondern eher eine schwammige Structur, was an das Gewebe einer atrophirten Retina erinnerte. Neben der Papille liess sich leicht verfolgen, wie die alleräusserste Schichte der Retina gerade in diese Schichte der Kapsel überging. Ihre Dicke schwankte in ziemlich breiten Grenzen. Man sah dort auch verhältnissmässig viele kleine runde Zellen.

Dieses oben beschriebene Verhältniss des Tumors zu der Netz- und Aderhaut wird erklärt, wenn man annimmt, dass der Entwicklung der Neubildung ein entzündlicher Process in der Chorioidea vorausgegangen ist. An den Stellen seiner grösseren Intensität hatten sich in der Aderhaut wie Inseln zerstreute Narben gebildet, es kam an der inneren Fläche der Chorioidea zu einer Neubildung von Bindegewebe und osteoïdem Gewebe in den

organisirten Exsudaten. Zweifellos war die Retina Anfangs mit dem Uvealtractus in der ganzen Ausdehnung des Entzündungsprocesses verklebt. Später, als es mit der Entwicklung der Geschwulst zu einem reichlichen Exsudate kam, wurde die Retina abgehoben, ihre äusserste Schichte blieb aber der Aderhaut adhaerent und nahm in der Weise einen gewissen Antheil in der Bildung der Geschwulstkapsel. Gewiss boten diese Inseln von Narbengewebe, das sich an Stellen der intensiven Entzündung gebildet hatte, ein bedeutendes Hinderniss für die Weiterverbreitung des Sarkoms.

Die Sehnervenpapille war auf allen Seiten von der Neubildung umgeben, welche hier eine besondere Dicke erreichte und die Basis des Retinalstranges umfasste. Der Tumor wuchs per continuitatem in die Retina hinein und sonderte von sich an seiner Peripherie, als eine Art Vorläufer, kleine Gruppen von Zellen ab. Die Sarkomelemente füllten die ganze glaukomatöse Excavation aus, überschritten aber nicht die Lamina cribrosa.

Die episklerale Geschwulst hatte eine der intraoculären gleiche Structur: es waren dieselben runden und spindelförmigen Elemente, fast völliger Mangel von Pigmentzellen, dieselbe Gruppirung der Zellelemente. Es nahmen übrigens die Spindelzellen überhand, und die Pigmentzellen waren fast ausschliesslich an der hinteren Peripherie des Sarkoms zu sehen. Stellenweise erinnerte diese Structur an den Typus des Sarcoma plexiforme. Derjenige Theil der Sklera, welcher vorne vom intraoculären Sarkom und hinten von der episkleralen Geschwulst begrenzt war, erschien bedeutend verdünnt und von Strängen aus Sarkomzellen, die in den Canälen der hinteren Ciliargefässe lagen, durchsetzt.

Die Netzhaut war abgehoben und stand in inniger Beziehung zu der Aderhaut: die oben erwähnte Falte war durch ein organisches Exsudat mit der Aderhaut fest verwachsen, ebenso an der Ora serrata, hier jedoch nur in der Ausdehnung weniger Millimeter. In dieser Gegend war die äussere Fläche der Netzhaut mit dem Tumor durch ein gut entwickeltes faseriges Gewebe entzündlichen Ursprunges (Kapsel des Tumors) fest vereinigt, die Netzhaut selber war aber durch Transsudatansammlung stark gedehnt, wobei das Transsudat in ihrem Gewebe grosse, ausgedehnte Höhlen gebildet hatte. Auf die früher bestandene und weit verbreitete Verwachsung zwischen Retina und Chorioidea wiesen lange und dünne Stränge zwischen diesen zwei Membranen und Ueberreste von Retinalgewebe in der Kapsel der

Neubildung hin. Die Netzhaut selber hatte sich in eine dünne bindegewebige Membran verwandelt, deren innere Schichte oft faserig aussah, und deren äussere dickere Schichte eine gewisse schwammige Structur zeigte. Die Kerne lagen in einer continuirlichen Schichte, aber nicht überall auf der gleichen Höhe. Die Gefässe waren obliterirt, rund, stellenweise von Pigmentanhäufungen umgeben, welche man übrigens auch in anderen Theilen der Retina treffen konnte. Der Uvealtractus befand sich in einem Entzündungszustande, der in den dem Tumor anliegenden Theilen am stärksten ausgesprochen war. Hier war in einer bedeutenden Strecke eine starke, diffuse Infiltration vorhanden. Eine begrenztere Entzündung befand sich in der Gegend der Ora serrata. Der vordere Theil des Ciliarkörpers und die Regenbogenhaut waren von dem entzündlichen Processe stark befallen. Der Vorderkammerwinkel obliterirt, die Iriswurzel mit der hinteren Fläche der Hornhaut verlötet.

Der Glaskörper war in der ganzen Peripherie in Bindegewebe, das als ziemlich dicke Schichte der Retina adhaerent war, umgewandelt. Stellenweise fand man hier zahlreiche Gefässe. Manchmal gingen lange, faserige Bündel von dieser Schichte zum Centrum des Auges. Diese Degeneration des Glaskörpers hatte ihren Ursprung in den hinteren Theilen des Ciliarkörpers und verbreitete sich weit nach hinten.

Die Hornhaut bot keine besonderen Veränderungen. Die oberflächlichen Schichten der Linse waren degenerirt.

Anatomische Beschreibung des Orbitaltumors (des Recidivs). Es hatte sich bei der Operation erwiesen, dass die Geschwulst auf dem atrophischen Sehnerven sass und sich, wie es scheint, aus dem Bindegewebe an seinem vorderen Ende entwickelt hatte. Dieses Ende war dünn, abgerundet und stand in keinerlei Beziehung zu der Neubildung. Die einzelnen mehr oder weniger verwachsenen Höcker der Geschwulst gingen aus der Sehnervenscheide und dem sie umgebenden Gewebe hervor, andere (die hinteren) Höcker umgeben nur den Sehnerven und drangen weit in die Tiefe der Orbita hinein. Das Sarkom war auf dem Durchschnitt sehr weich, einige Bezirke sogar ganz verflüssigt. Die Farbe war weiss, stellenweise gelblich-roth. Pigment war nirgends vorhanden.

In dem frischen Safte der Geschwulst wurden grosse, hauptsächlich runde Zellen mit ein bis zwei volumiuösen mit einem Kernkörperchen versehenen Kernen gefunden. In vielen Zellen

waren Fetttröpfchen zu sehen. In einigen lagen, gewöhnlich zu mehreren, runde gelbe Körperchen (veränderte rothe Blutkörper).

Die vordere Fläche des Tumors war von mehrschichtigem, stark abgeplattetem Epithel bedeckt. Das Epithel lag unmittelbar auf dem Gewebe des Sarkoms und drang nicht in die Tiefe der Geschwulst hinein. Von den übrigen Seiten war letztere von dem Zellgewebe der Orbita umgeben und hatte keine eigentliche Kapsel. Hier grenzten die peripheren Sarkomelemente unmittelbar an das normale Gewebe der Orbita, an zahlreichen Stellen als kleine Inseln oder Colonieen in dieses hineindringend.

Dem Charakter der Zellen nach, unterschied sich diese secundäre Geschwulst durch nichts von der primären, es waren dieselben runden, ovalen und spindelförmigen Zellen. Der Unterschied bestand nur in ihrer Grösse, es waren die Zellen des Orbitaltumors im Allgemeinen grösser. Unter runden und ovalen Elementen traf man in den hinteren Theilen der Geschwulst grosse Zellen, die Riesenzellen gleich stehen konnten. Diese Aehnlichkeit wurde noch durch das Vorhandensein mehrerer, ohne irgend welche Ordnung zerstreuter Kerne gesteigert. Die Spindelzellen sahen dicker und länger aus. Pigmentzellen waren keine zu finden. In den runden Zellen sah man oft mehr oder weniger gut erhaltene rothe Blutkörperchen. In vielen darunter fand man Blutpigment.

Ihrer Structur nach war die Geschwulst polymorph: stellenweise war es ein rein alveolärer Bau, stellenweise der stark ausgeprägte Bau eines Rundzellen- oder Spindelsarkoms, schliesslich nahm in einigen Theilen ein gemischter Typus die Ueberhand.

Von besonderem Interesse war ein hinten, neben dem Sehnerven gelegener Theil. Hier lagen die Sarkomelemente zu Alveolen verschiedener Grösse gruppirt und die Zellen erreichten eine besondere Grösse. Manche Alveolen waren nur von einer grossen Zelle mit einem oder mehreren Kernen gebildet, in anderen waren mehrere Zellen zusammengruppirt, wobei einige Alveolen von langen protoplasmareichen Spindelzellen an ihrer Peripherie umgeben waren. Man traf hier ziemlich viele Nervenstämmchen (nerv. ciliares), denen entlang die sarkomatösen Elemente sich mit Vorliebe verbreiteten. Auf dem Querdurchschnitte hatten die befallenen Nerven das Aussehen von runden Alveolen mit runden Sarkomzellen, zwischen denen man auseinandergeschobene oder zu dünnen Bündeln gruppirte Nervenfasern deutlich sehen konnte. Manchmal waren um solch eine Pseudoalveole

spindelförmige Sarkomelemente zu concentrischen Kreisen geordnet. Wenn solch ein Nerv der Länge nach durchschnitten vorkam, so gestaltete sich auch das oben geschilderte Bild in entsprechender Weise geändert.

Das bindegewebige Gerüst des Tumors war überhaupt schwach entwickelt, die Parthieen von alveolärem Bau ausgenommen. Hier hatte es die Beschaffenheit von festem faserigem Gewebe mit darunter zerstreuten kleinen runden oder spindelförmigen Elementen. An einigen Stellen wurde diese Intercellularsubstanz lockerer und etwas oedematös. Oft fand man darin zahlreiche Blutextravasate.

Fall 7. Partielles Flächensarkom des Ciliarkörpers und der Aderhaut.

Fr. Tr., 50 Jahre alt, consultirte Prof. Krükow wegen Schmerzen im rechten Auge. Status vom 4. X. 94: Oc. sin. $H\frac{1}{11}$, $V\frac{20}{20}$, *On.* oc. dex. $H\frac{1}{30}$, $V\frac{20}{10}$. Injicirte Gefässe um die Hornhaut, unten besonders merkbar, Hyperaemie der Iris, 2—3 kleine hintere Synechieen im unteren Theile des Pupillargebiets; der ciliare Rand der Iris ist unten und etwas nach innen vom verticalen Meridiane nach hinten gezogen und hier braun verfärbt. Bei oberflächlicher Betrachtung kommt es vor, als ob in diesem Theile des Vorderkammerwinkels eine kleine Haemorrhagie sei, aber es war eigentlich eine Infiltration des Irisgewebes durch Geschwulstelemente, wobei diese Stelle in die Tiefe eingezogen war. Linse durchsichtig. Hinter ihr, der Stelle des dunklen Fleckes in der Iris entsprechend, ist eine Geschwulst von brauner Farbe zu sehen. Augenhintergrund normal, nur bei starker Drehung des Auges nach unten ist eine graue Verfärbung der Retina sichtbar, was auf eine beginnende Abhebung hindeutet. Gesichtsfeld etwas verengt im oberen-äusseren Theile. *Tn.* Den 10. X. Iritissymptome schwächer, Patientin zählt Finger in 20′. Den 24. X. Iritis fast abgelaufen, *V* = Fingerzählen in 16—20′. Den 2. XI. Stat. id, *Tn.* Eines Tages vor der Operation heftige Schmerzen in rechten Auge. Enucleation.

Makroskopische Beschreibung. Die Länge des Auges ist 23 mm, der Querdurchmesser $22\frac{1}{2}$ mm. Auf der Seite der Geschwulst ist der Sulcus corn. scler. etwas seichter. Die Hornhaut bietet keine Veränderungen dar. Die Vorderkammer ist durch eine weisse Masse ausgefüllt. Tiefe der Kammer ungleichmässig: sie ist oben normal, unten aber tiefer, da die Iriswurzel hier nach hinten gezogen ist. Oben ist der Winkel der

Kammer ein spitzer, unten aber ein gerader, da er von hinten nicht durch die Iris, sondern durch die Geschwulst, welche in einer Ausdehnung von fast 1 ½ mm in die Vorderkammer sieht, begrenzt ist. Die Lage des oberen Iristheiles ist normal, der untere nach oben und hinten gezogen, letzterer besonders an der Iriswurzel. Der untere Rand der Linse ist etwas nach hinten gedrängt. Der Raum um die Linse herum verengt. Der Tumor nimmt den unteren und theils den inneren Abschnitt der Augenhöhlung ein. Es beginnt am Schlemm'schen Canal, ergreift den ganzen Ciliarkörper und einen bedeutenden Theil der Aderhaut (Taf. XXVIII, Fig. 5). Seine Dicke ist in der Region der Ciliarfortsätze von 4 mm, bei der Ora serrata von 3 mm, am Aequator von 1 ½ mm; allmählich dünner werdend, verstreicht er ganz in der Entfernung von 5 mm von der Sehnervenpapille. Die Geschwulst ist pigmentirt, auf dunklem Grunde sieht man mehrere ganz oder nur theils pigmentlose graue Flecke zerstreut. Die Retina ist fast in toto abgehoben, nur über der Papille behält sie in einer Ausdehnung von 5—6 mm ihre normale Lage. Dieser abgehobene Theil ist im Allgemeinen flach. Der ganze Glaskörper von einer grauen geronnenen Masse ausgefüllt. Die Sehnervenpapille nicht excavirt. Die Sklera nicht verändert. Etwas hinter ihrem Aequator sieht man einen schmalen schwarzen Streifen, der ihre Schichten schräg von vorne nach hinten kreuzt.

Mikroskopische Beschreibung. Bei Betrachtung der Schnitte des Tumors mit schwacher Vergrösserung sieht man ein scharf ausgeprägtes Gerüst aus faserigem Bindegewebe, deren einzelne Bündel verschiedener Dicke sich unter einander kreuzen und mit einander zusammenfliessen und so ein grobes Netz bilden, welches in seinen Maschen die Zellelemente der Geschwulst enthält. In den Bündeln sind spindelförmige und runde, gefärbte und farblose Zellen und auch Gefässe grösseren Kalibers zerstreut. Von diesen Bündeln gehen sehr feine, nur mit stärkerer Vergrösserung sichtbare Ausläufer hervor, die in die Masse der Tumorzellen hineindringen und diese in kleinere, abgesonderte Gruppen theilen. Man bekommt in der Weise eine Structur, die stellenweise sehr an den alveolären Typus erinnert. Oefter jedoch liegen die Zellen in compacten Massen ohne bestimmte Anordnung.

Die Zellen der Neubildung sind im Allgemeinen klein, rund, mit einem relativ grossen Kern. In vielen darunter sieht man Veränderungen, die der ganzen Geschwulst ein eigenthümliches Gepräge geben und ihren Platz in der Reihe der übrigen Sar-

kome bestimmen. Es kommen im Protoplasma der Zellen kleine durchsichtige Tröpfchen zum Vorschein, die den Kern oft zur Peripherie drängen und ihm eine halbmondförmige Gestalt geben. (Taf. XXVIII, Fig. 6.) Wenn diese Tröpfchen sich üppiger entwickeln, gestaltet sich das sie ausscheidende Protoplasma zu einem feinen Netze, in dessen Maschen eine schleimige Substanz liegt. Manchmal verschwinden diese Scheiden, die Tröpfchen fliessen zusammen und bilden einen grossen Tropfen. Es können auch die Tröpfchen benachbarter Zellen zusammenfliessen. Dank diesem Processe wird die ganze Alveole von einer durchsichtigen Substanz, die an ihrer Peripherie von einer Reihe zusammengedrückter, sichelförmiger Kerne eingerahmt ist, ausgefüllt. Dort wo die alveoläre Structur verwischt ist, gestaltet sich das Bild entsprechend anders.

In denjenigen Abschnitten der Geschwulst, die dem unbewaffneten Auge als pigmentfrei erscheinen, finden wir, wie es scheint, denselben Process, der aber ganz besondere morphologische Eigenthümlichkeiten aufweist. Die Zellen waren hier ganz besonders gross, sie übertrafen an Grösse um viele Male die übrigen Zellen im Tumor; ihr Protoplasma war zart, fast durchsichtig, nur leicht gekörnt und färbte sich gut mit Eosin. (Taf. XXVIII, Fig. 7 *a*.) Jede Zelle hatte gewöhnlich nur einen runden oder ovalen, verhältnissmässig sehr kleinen Kern. Ihre Formen waren mannigfaltig (rund, eckig u. s. w.). Darunter zogen sich feine Stränge, aus spindelförmigen, zusammengedrückten Zellen bestehend, wodurch die ganze von den Zellen eingenommene Region in einzelne Zellgruppen getheilt wurde (Taf. XXVIII, Fig. 7 *b*). Zwischen den einzelnen grossen Zellen waren oft sternförmige Elemente vorhanden, die ihre langen, dünnen, oft wellenartig gekrümmten Ausläufer zwischen die benachbarten Zellen sendeten und dadurch ihre Contouren schärfer machten (Taf. XXVIII, Fig. 7 *c*). Unter den grossen Zellen, auch in den Zellsträngen, fand man dann und wann kleine pigmentirte Elemente.

Den Bildern nach zu urtheilen, die sich an der Peripherie der beschriebenen Region vorfinden, beginnt der Degenerationsprocess dadurch, dass sich im Protoplasma der Zellen eine sehr quellungsfähige Substanz ablagert. Das ist so zu sagen der erste Abschnitt, dem fernere Veränderungen die schliesslich zum Untergang der Zelle führen, folgen. Je mehr das Protoplasma anschwillt, desto undeutlicher wird seine Körnung, es färbt sich schlechter mit Eosin, die Zelle wird blasser. Der durchsichtige, structurlose Theil des Protoplasma gewinnt über den organisirten

das Uebergewicht: es entstehen zwischen den Gruppen von Körnchen helle Zwischenräume, von regelmässiger Form, gleich Tropfen, und die Körnung zieht sich gegen den Zellkern zusammen. (Taf. XXVIII, Fig. 7 *g*.) Die Flüssigkeit tritt aus der Zelle heraus und umgiebt diese, dabei schrumpft aber die Zelle immer mehr und mehr. Der Kern bleibt auch nicht unverändert: zuerst schwillt er an, dann schrumpft er zusammen, nimmt dabei eine unregelmässige Form an, und verschwindet später gänzlich. In diesem Stadium sieht man statt der Zellen grosse Höhlen, die von einer structurlosen, hellen Substanz, in der man manchmal eine blasse, undeutliche Körnung findet, ausgefüllt sind. (Taf. XXVIII, Fig. 7 *e*.) Oft findet man hier Kugeln, die sich mit Eosin stark färben (colloïde Substanz?). (Taf. XXVIII, Fig. 7 *f*.) Diese Kugeln trifft man manchmal auch in anderen Tumortheilen.

In der vorderen Hälfte der Neubildung ist der Sarkomtypus mit sternförmigen Zellen sehr ausgesprochen. Hier gruppiren sich Sarkomelemente mit zahlreichen Ausläufern, die sich mit den Ausläufern benachbarter Zellen verbinden und so ein zierliches Netz bilden, in dessen Maschen sich die durchsichtige homogene Substanz befindet. Die Grösse der Zellen, die Länge der Ausläufer, die Quantität der Schleimsubstanz sind je nach der Stelle sehr variabel. Viele von den Sternzellen sind mehr oder weniger pigmentirt.

Die Geschwulst hat keine eigentliche Hülle, sie ist vorne von den inneren Schichten des Ciliarkörpergewebes und seiner Fortsätze, hinten von der Glasmembran und dem Pigmentepithel begrenzt. Im Gebiete der Irido-dialyse ragt der Tumor frei in die vordere Kammer hervor.

Angesichts der Form des Tumors, die im Allgemeinen mit derjenigen des Ciliarkörpers übereinstimmt und dem Umstande, dass der Tumor am meisten in dieser Region entwickelt ist, muss angenommen werden, dass eben der Ciliarkörper der Ausgangspunkt des Tumors war. Die Geschwulst hat sich augenscheinlich aus den äussersten Schichten desselben entwickelt, vielleicht auch aus dem Bindegewebe des Ciliarmuskels. Es spricht für diese Ansicht einerseits das Vorhandensein auf der Oberfläche des Tumors von Ciliarkörpergewebe, andererseits der völlige Mangel des Ciliarmuskels.

Der uveale Theil des Ciliarkörpers, der den vorderen Theil der Geschwulst auskleidete, war mässig infiltrirt und hyperaemisch. Die Ciliarfortsätze waren nach hinten gezogen und an das Sarkom gedrückt. Die Zellen der Pars ciliaris retin. befanden sich

im Proliferationszustande. In der Nähe der Ora serrata waren sie in einiger Ausdehnung durch ein Transsudat von der Pigmentschichte abgehoben. Das Pigmentepithel erschien fast in der ganzen Länge der Neubildung verändert: die Zellen waren zusammengedrückt und bildeten durch Proliferation an vielen Stellen kleine Höcker. Viele dieser Zellen waren sehr pigmentarm, andere hyalin degenerirt. Neben der Proliferation muss auch eine starke Abschuppung dieser Zellen notirt werden; aus diesem Grunde konnte man auch diese eben in bedeutender Zahl sowohl in der Flüssigkeit unter der abgehobenen Retina als auch an der äusseren Fläche der letzteren finden. In der Netzhaut sprang die Zerstörung der Stäbchen- und Kolbenschichte in der ganzen Ausdehnung der abgehobenen Retina und ein stark ausgeprägtes Oedem der letzteren ins Auge. Die Aderhaut war reich an Pigment. In der Linse ist ein Zerfall der sich unter der Kapsel befindenden Fasern, eine Proliferation des Kapselepithels und dessen Uebergreifen auf die hintere Kapsel zu constatiren. Die Iris war infiltrirt, hyperaemisch, zeigte hier und da zerstreute Blutextravasata und eine Vermehrung des Endothels in einigen Gefässen.

Fall 8. Totales Flächensarkom der Iris und des Ciliarkörpers.

Anna T., 39 Jahre alt, wurde in die Augenklinik in der zweiten Hälfte des Decembers 1895 aufgenommen. Es ist die nämliche Kranke, die vor 14 Jahren von Prof. Krükow beschrieben wurde[1]). Er fand damals (1881) im rechten Auge im oberen-äusseren Quadranten der Iris eine braun-gelbe Geschwulst, die sich aus einem von der Kranken vor 7 Jahren bemerkten schwarzen Fleeke entwickelt hatte. Ende 1884 füllte diese Geschwulst den vierten Theil der Vorderkammer aus, bedeckte die Hälfte der Pupille und lag der hinteren Fläche der Hornhaut an, die der Stelle des Sarkoms entsprechend, getrübt war. Die Tension des Auges war damals nicht erhöht. Die damals excidirte Geschwulst (1884) hatte $8^1/_2$ mm Länge, $6^1/_2$ mm Breite und 2—3 mm Dicke und schien nach der Untersuchung von Prof. Schervinsky ein Melanosarkom zu sein, theils aus Spindelzellen, theils aus Rundzellen bestehend. 1886 war kein Recidiv vorhanden; $V\frac{12}{10}$ mit $-\frac{1}{18}$. Mitte 1895 beklagte sich die Kranke über zeitweise eintretende Vernebelung und über Wahr-

[1]) Westnik Ophthalm. 1886. Nr. 3.

nehmen von regenbogenfarbigen Kreisen. Den 10. IX. $V\frac{20}{100}$, *T* vielleicht etwas erhöht. Den 7. XII $T+1$, wird eine Geschwulst constatirt.

Status praesens. Die vorderen Ciliargefässe sind gewunden und dilatirt. In der festen, von der früheren Operation stammenden Narbe sieht man drei kleine, pigmentirte Flecken auf der Conj. bulbi; die Stelle am unteren Ende der Narbe, an der Grenze gegen die Hornhaut ist etwas erhöht. Die Cornea ist klar, nur ist in ihrer äusseren Hälfte, wo ihr die Geschwulst anlag, in den tiefen Schichten eine halb durchschimmernde graue Trübung zu sehen. Diese Trübung schliesst sich mit ihrer Basis dem äusseren Limbus an und zieht sich allmählich abrundend bis zu der Mitte der Hornhaut; an den Rändern ist sie von einem schmalen schwarzen Saum umgeben. Im unteren Winkel der Vorderkammer, an der Iris, befindet sich ein kleiner erhabener schwarzer Fleck (Iridodialysis). Pupille erweitert, reagirt nicht, grosses Colobom der Iris nach aussen. Die Iris scheint etwas verdickt zu sein und ist in ihrer Farbe etwas verändert. Auf der vorderen Linsenkapsel sind mehrere braune Fleckchen verschiedener Grösse zerstreut. Bei seitlicher Beleuchtung sieht man unten, hinter der Linse an der Stelle des Ciliarkörpers eine hellgelbe Geschwulst mit einer röthlichen Nuance. Bei der Augenspiegeluntersuchung erscheint ihre obere Grenze zackig, an die Ciliarfortsätze erinnernd. Entsprechend der hinteren Oberfläche der Narbe ist in der Sklera eine weisse Masse vorhanden, die in keiner Beziehung zu der Geschwulst steht. Augenhintergrund normal, keine Ablatio Retinae. $V=0{,}2$, Gläser verbessern nicht die Sehschärfe, das Gesichtsfeld ist etwas concentrisch verengt, $T+1$. Die Diagnose wurde auf ein Sarkom des Ciliarkörpers gestellt und die Enucleation den 20. XII. 95 ausgeführt.

Makroskopische Beschreibung. Der Augapfel wurde vertical durchgeschnitten. Er ist 24 mm lang und 23 mm breit. Die Form ist eine regelmässige. Die Hornhaut bietet keine Veränderungen dar, nur ist an ihrer hinteren Fläche eine bogenförmig angeordnete Pigmentanhäufung zu constatiren. Vorderkammer von normaler Tiefe. Iris ungleichmässig verdickt, besonders in ihrer unteren Hälfte (Taf. XXVIII, Fig. 8). Unten ist die Iriswurzel von dem Winkel der Vorderkammer abgegangen und liegt auf der Geschwulst des Ciliarkörpers, so dass letztere in einer Ausdehnung von 1 mm frei in die Vorderkammer sieht. Der ganze Ciliarkörper ist verdickt, am bedeutendsten unten, wo es auch klinisch festgestellt werden konnte. Unten beträgt

die Dicke des Ciliarkörpers 4 mm, die Länge 7 mm; oben sind die entsprechenden Zahlen $2^1/_2$ und 5 mm. Eine Verdickung erfährt hauptsächlich der vordere Theil des Ciliarkörpers. Die Neubildung beschränkt sich ausschliesslich auf das Corp. ciliar., überschreitet nicht seine Grenzen und greift nirgends auf die Aderhaut über. Die Oberfläche des Ciliarkörpers ist, wie in normalen Verhältnissen, von Längsfalten bedeckt. Die Durchschnittsfläche des Tumors ist körnig, gelb, mit hier und da vorkommenden Pigmentflecken. Der degenerirte Ciliarkörper liegt fast direct dem Linsenaequator an.

Mikroskopische Untersuchung. Die normalen Elemente des Ciliarkörpers sind in seiner ganzen Ausdehnung durch theils den aequatorialen, theils den meridionalen Kreisen entlang geordnete Stränge aus Spindelzellen ersetzt. Meistens sind die Zellen pigmentfrei. Die Aderhaut ist nicht von Sarkom befallen, letzteres endet an der Ora serrata. Der Ausgangspunkt für das Sarkom ist wahrscheinlich die äussere Schicht des Ciliarkörpers gewesen, erstens weil man an der Ora serrata die sarkomatösen Elemente ausschliesslich in dieser Schichte findet, zweitens weil der Ciliarmuskel völlig degenerirt und spurlos verschwunden ist und weil schliesslich die Ciliarfortsätze verhältnissmässig vom Sarkom weniger befallen sind. Letztere waren in der unteren Hälfte des Auges weniger deutlich zu sehen, zusammengedrückt und nach hinten gezogen. Die Geschwulst war in ihrer ganzen Länge von den Zellen der Pars ciliar. retinae bedeckt, deren nicht pigmentirte Elemente stellenweise eine scharf ausgeprägte cystische Degeneration aufwiesen, was sich im selben Grade auch in den peripheren Theilen der anliegenden Retina vorfand.

Die Verdickung der Iris war durch sarkomatöse Entartung bedingt. Es war ein Mischsarkom, da sich den Spindelzellen auch Rundzellen verschiedener Grösse in bedeutender Zahl beimengten. Auch hier waren die Zellen grösstentheils pigmentfrei. Der Sphinkter hatte keine Spuren zurückgelassen. Das Sarkom hatte die Iris ebenso wie den Ciliarkörper ganz eingenommen, nur die allervorderste Schichte war weniger degenerirt. Das Sarkom der Iris stand in unmittelbarem Zusammenhang mit dem Tumor des Ciliarkörpers, so dass beide Sarkome völlig ein einheitliches Ganze darstellen.

Die übrigen Theile des Auges wiesen nichts Besonderes auf.

Es ist das Verdienst von Fuchs, der so vieles in der Lehre der intraoculären Sarkome geleistet hat, das Augen-

merk auf diese seltenen Geschwülste gerichtet zu haben. Er beschreibt, wie diese diffusen Sarkome sich im Uvealtractus mehr oder weniger verbreiten und wie dieser in der entsprechenden Strecke wohl verdickt ist, aber keine Geschwulst im eigentlichen Sinne des Wortes bildet. Daher erinnert diese Neubildung eher an eine mehr oder minder verbreitete Hypertrophie der befallenen Membran, jedoch nicht an eine begrenzte, ins Auge hineinragende Geschwulst. Fuchs meint, dass diese Sarkome in ihrem weiteren Verlaufe das ganze Auge ausfüllen, entweder dadurch, dass die Chorioidea sich immer weiter gleichmässig verdickt oder dadurch, dass einzelne Höcker auswachsen, die schliesslich mit ihren Gipfeln einander berühren. Von diesem Standpunkte aus betrachtet, wäre das diffuse Sarkom kein selbstständiger Geschwulsttypus und würde sich von den gewöhnlichen Sarkomen des Uvealtractus nur dadurch unterscheiden, dass es als eine diffuse Infiltration dieser Membran auftritt.

Mitvalsky zeigte jedoch in der Folge, dass es in der That eine ganz bestimmte Sarkomform giebt, die von dem gewöhnlichen Typus durch ihr Wachsthum hauptsächlich der Fläche nach abweicht, wobei sie den ganzen Uvealtractus befallen kann, ferner dadurch, dass sie nie das Auge mit einer Geschwulst ausfüllt und leicht zu episkleralen Knoten führt. Er schlug vor, diese Form Flächensarkom des Uvealtractus zu nennen. Ich kann mich ganz der Meinung Mitvalsky's anschliessen. In meinem ersten Falle war die Geschwulst in dem Auge über vier Jahre vorhanden, in dem sechsten sogar über neun Jahre, und trotzdem ragten die Sarkome nicht als umschriebene Tumore ins Augeninnere hinein, obwohl ein bedeutender Theil des Uvealtractus erkrankt war und die Neubildungen sich schon in ihrem dritten Entwicklungsstadium befanden, d. h. schon zu episkleralen Knoten geführt hatten.

Die Flächensarkome können sich über den ganzen

Uvealtractus ausbreiten oder nur seine einzelnen Theile (Chorioidea, Ciliarkörper oder Iris) befallen, wobei die Neubildung die gegebene Region ganz oder nur theilweise einnehmen kann. Ein totales Flächensarkom des ganzen Uvealtractus oder seiner einzelnen Theile kommt sehr selten vor. Das trifft besonders die vorderen Abschnitte des Uvealtractus. Mein Fall 8, wo die ganze Regenbogenhaut und der ganze Ciliarkörper vom Sarkom getroffen waren, ist geradezu ein Unicum, es hatten diese Theile in dem gegebenen Falle, von ihrer etwaigen Verdickung abgesehen, ihr normales Aussehen und ihre normale Form erhalten und trotzdem hatten die Sarkomelemente die normale histologische Structur dieses Gewebe gänzlich ersetzt. Man könnte diese Neubildung Ringsarkom nennen. Bedeutend häufiger wird ein partielles Flächensarkom beobachtet. So hatte ich während der letzten fünf Jahre Gelegenheit gehabt, vier derartige Fälle zu sehen (Fälle 1, 2, 6, 7). Wie beim gewöhnlichen Typus, überschreiten diese Flächensarkome nicht selten die Grenzen der primär erkrankten Membran und greifen auf die benachbarten Theile des Uvealtractus über. In dem Falle 1 ging das Sarkom von der Iris auf den Ciliarkörper und die Aderhaut über, im Falle 7 vom Ciliarkörper auf die Chorioidea, im Falle 6 von der letzteren auf das Corpus ciliare.

Wie der Fall 8 zeigt, kann das Flächensarkom sich auch als Recidiv nach Entfernung eines Sarkoms vom gewöhnlichen Typus entwickeln. So nahm in diesem Falle die Krankheit als begrenztes Sarkom (circumscripte Form) in der Iris ihren Anfang, das Recidiv nach der Operation stellte sich aber als eine scharf ausgesprochene diffuse Erkrankung der ganzen Iris und des ganzen Ciliarkörpers heraus.

Was die histologische Structur anbetrifft, so kann man heutzutage noch nicht sagen, ob die eine oder die andere Sarkomform sich mit Vorliebe in diesen Flächenneubil-

dungen vorfindet. In meinen Fällen handelte es sich um Rundzellensarkom, gemischtes Sarkom und Myxosarkom.

Wegen des dürftigen Materials, ist es auch nicht möglich, irgend welche besondere, für diese Sarkomgruppe charakteristische klinische Symptome zu notiren. Fuchs meint, dass die diffusen Sarkome öfter mit einer Iridocyclitis, die später zu einer Schrumpfung des Augapfels führt, einsetzen. In meinen Fällen habe ich es nicht beobachtet. In einem Falle (6) war eine bedeutende Iridochorioiditis, aber keine Symptome einer Augapfelatrophie vorhanden. Und im Gegentheil es gehörte die Geschwulst in zwei Fällen (3 und 4), wo das Sarkom ganz entschieden zur Atrophie des Auges führte, zu dem gewöhnlichen Sarkomtypus.

Was die Dauer der Krankheit vom Erscheinen der ersten Symptome und bis zu der Enucleation anbetrifft, so waren grosse Schwankungen vorhanden. In einem Falle (2) verstrichen nur wenige Monate, in zwei anderen (1 und 6) über vier und neun Jahre. In drei Fällen (1, 2 und 6) wurde das Sarkom im dritten Entwicklungsstadium beobachtet, es wäre aber übereilt, daraus auf die Leichtigkeit der Bildung episkleraler Knoten beim Flächensarkom zu schliessen. In zwei Fällen kamen die Kranken in der That sehr spät (vier und neun Jahre) zur Beobachtung und nur in einem Falle (2) waren wirklich nur wenige Monate zwischen dem Beginn der Krankheit und der Bildung eines äusseren Knotens verstrichen.

Das weitere Schicksal der operirten Patienten ist unbekannt, in einem Falle stellte sich neun Jahre nach der Enucleation ein Recidiv ein.

In zwei Fällen (7 und 8) wurde eine Iridodialysis beobachtet und in einem dieser Fälle (7) wurde sie irrthümlicher Weise bei der klinischen Untersuchung als eine Infiltration der Iris mit sarkomatösen Elementen angesehen. Die Iridodialysen kommen bei primären Sarkomen des Ciliarkörpers sehr häufig vor. So lautet es in der von

Mules[1]) zusammengestellten Tabelle, dass unter den 27 von ihm gesammelten Fällen von zweifellos primärem Sarkom des Corpus ciliaris in zwölf, d. h. in fast der Hälfte aller Fälle, eine Ablösung der Iris von ihrer Anheftungsstelle stattgefunden hatte. Die in den letzten Jahren beschriebenen Fälle lassen annehmen, dass dieser Procentsatz noch höher ist[2]). In meinen Beobachtungen ging die Geschwulst dicht an die Iriswurzel hinan und griff auf den Kopf des Ciliarmuskels über. Unter diesen Bedingungen kann eine Ablösung der Iris nur in der allerfrühesten Entwicklungsperiode der Geschwulst, d. h. wenn sie ganz klein ist, ausbleiben. So wurde im Falle 8, wo der ganze Ciliarkörper sarkomatös infiltrirt war, eine Iridodialysis nur unten, wo die Neubildung bedeutend grössere Dimensionen als in allen übrigen Theilen des Ciliarkörpers erreicht hatte, beobachtet. Gewiss wird bei Tumoren, die sich ausschliesslich in den hinteren Theilen dieses Organs entwickeln, die Iris ihre Stelle nicht ändern. Wahrscheinlich wird eine Iridodialyse auch dann nicht zu Stande kommen, wenn sich das Sarkom nur auf die uveale Schichte des Ciliarkörpers begrenzt und den Ciliarmuskel frei lässt.

Für den Klinicisten bietet unsere Beobachtung (Fall 8) ein noch grösseres Interesse. Die anatomische Untersuchung zeigte eine vollständige Degeneration der Iris, was jedoch bei der klinischen Untersuchung ganz unbemerkt blieb. Die leichte Verdickung, Trübung, Farbenveränderung der Iris (sie erschien dunkler) und das Fehlen der Pupillenreaction auf Licht — alle diese Symptome wurden auf Rechnung des Glaukoms gestellt, dabei schienen die ebene Oberfläche der Iris und die normale Tiefe der Kammer jede Ver-

[1]) Transactions of the ophthalm. Society of the United Kingdom, Vol. VIII. 1888. S. 79—85.

[2]) Daher ist die Behauptung Walter's (Arch. f. Augenheilk. Bd. XXXII), sein eigener Fall wäre der fünfte mit einer Iridodialyse, eine ganz irrthümliche.

muthung eines Tumors der Iris auszuschliessen. Die diffuse sarkomatöse Degeneration der Regenbogenhaut war damals noch nicht bekannt und wir konnten sie daher auch nicht in Rechnung ziehen. Ich stelle mir aber vor, dass dergleichen Fälle auch in der Zukunft grosse Schwierigkeiten für eine richtige Diaguose bieten werden. In einem, dem unseren analogen Falle könnte vielleicht das Missverhältniss zwischen der kurzen Dauer und den schwach ausgesprochenen Symptomen des Glaukoms und dem Aussehen der Iris, auch der Mangel der Pupillenreaction bei einer keineswegs schlechten Sehschärfe (V 0,2), auf den richtigen Pfad leiten.

Das Sarkom ist in dem gegebenen Falle das Recidiv eines Tumors, der vor 11 Jahren entfernt wurde. Von den älteren Beobachtungen, wo die diagnostischen Untersuchungsmethoden noch ungenügend ausgearbeitet waren, abgesehen, scheint in unserem Falle der grösste Zeitraum zwischen der Operation des primären Tumors des Uvealtractus und dem Recidive zur Beobachtung gekommen. Dieser Zeitraum von vielen Jahren legt den Gedanken nahe, ob wir es hier wirklich mit einem Recidive im eigentlichen Sinne des Wortes zu thun haben, d. h. ob man wirklich die secundäre Geschwulst als Resultat der Proliferation der bei der ersten Operation zurückgebliebenen Zellen des Primärsarkoms betrachten kann? Obwohl gegen diese Annahme, ausser dem ungewöhnlich späten Auftreten des Recidivs, noch der Umstand spricht, dass das Sarkom seine grösste Entwicklung nicht in demselben Organe, in welchem es zuerst auftauchte, erreicht hat und dass der Ort seines grössten Wachsthums (die untere Hälfte des Ciliarkörpers) bei Weitem nicht mit der Lage des Primärtumors zusammenfällt, so scheint es mir doch kaum möglich eine Unabhängigkeit der beiden Tumoren anzunehmen. Man müsste ja dann voraussetzen, dass beide Sarkome die individuelle Prädisposition des Uvealtractus dieses Auges für patho-

logische Neubildungen zum Ausdruck bringen, und die fast allgemein anerkannte Theorie von Cohnheim über die Entstehung der Tumoren aus embryonalen Keimen verwerfen. Daher sehe ich das secundäre Sarkom als wirkliches Recidiv an, stelle mir aber die Sache gar nicht so vor, dass die nach der Operation zurückgebliebenen Zellen des Primärtumors während 11 Jahren in einem „Schlummerzustande" verweilten und später plötzlich zu einem energischen Leben erwachten. Es ist leicht möglich, dass das Recidiv vor vielen Jahren in der üblichen Frist zu Stande kam, dass aber die Geschwulst einen anderen Charakter annahm und nur ein langsames Wachsthum zeigte. Es ist wohl bekannt, dass zwischen der primären und der secundären Geschwulst grosse Verschiedenheiten bestehen können: es kann der Pigmentgehalt, die Form der Zellen, sogar die Bösartigkeit eine ganz andere sein. Daher ist es auch nicht zu verwundern, dass die Geschwulst auch eine andere Form annimmt, d. h. statt streng begrenzt (circumscript) zu sein, sich als eine diffuse Neubildung entwickelt. Die nach der Operation zurückgebliebenen Zellen ersetzen allmählich die normalen histologischen Elemente der Iris und des Ciliarkörpers, die sarkomatöse Degeneration ergreift immer grössere Regionen in den erkrankten Organen, wobei diese Metamorphose der normalen histologischen Structur unbemerkt sowohl für die Patientin, als auch für den Arzt verlief, hauptsächlich wegen des ungewöhnlichen Typus der Sarkomentwicklung. Ein so langdauerndes Wachsthum des Sarkoms in diesem Falle kann kein Hinderniss für unsere Annahme abgeben, da wir in der Literatur Fälle von noch langsamerem Wachsthum der Sarkome finden. So nimmt v. Graefe in einem Falle an, das Sarkom hätte 12 Jahre im Auge bestanden, und in einer Beobachtung Leber's, über die Freudenthal berichtete, entwickelte sich die Geschwulst während 17 Jahre.

In zwei Fällen (2 und 7) waren Myxosarkome vor-

handen. Diese Sarkome kommen sehr selten im Uvealtractus vor und in Fuchs' Monographie sind nur drei (unter 259) derartige Fälle angeführt. Was die schleimigen Sarkome des Ciliarkörpers anbetrifft, so ist mir nur der Fall von Cowell[1]) bekannt, wo nach Hutchinson's Untersuchung das Sarkom aus Rund- und Ovalzellen bestand, von alveolärem Bau war und stellenweise Höhlen enthielt, die von einer durchsichtigen, fast schleimigen Substanz ausgefüllt waren. Aus dieser kurzen Beschreibung kann ich nicht ermitteln, inwiefern dieser Fall meinem siebenten glich. Im letzteren waren grosse (makroskopische) Höhlen gar nicht vorhanden. Ein ganz eigenthümliches Gepräge verliehen dieser Geschwulst die grossen zerstreuten Gruppen sehr grosser Zellen, die wahrscheinlich dem Quellungsprocesse oder der schleimigen Degeneration anheimgefallen waren. Derartige Zellen in Sarkomen zu sehen, habe ich bis heute zu Tage nicht die Gelegenheit gehabt und ich weiss nicht, ob sie irgendwo in den Tumoren des Ciliarkörpers beschrieben worden sind.

IV. Melanosarcoma iridis circumscriptum.

Fall 9. — Nicolaus K., 28 Jahre alt, wurde in die Augenklinik im October 1896 aufgenommen.

Status praesens. Die Regenbogenhaut des rechten Auges ist blau. An ihrer inneren Hälfte, unmittelbar über dem horizontalen Meridian befindet sich eine Geschwulst von der Grösse einer Erbse. Sie nimmt hier die ganze Breite der Iris ein und greift etwas über ihren pupillaren Rand. Ihre glatte, halbkugelförmige Oberfläche berührt die Cornea. Die Farbe der Neubildung ist dunkelbraun, im oberen Theil aber gelb, hier sind spärliche Gefässe zu sehen. Die Pupille ist von gleicher Grösse wie im linken Auge, reagirt gut, ihre Form ist aber unregelmässig, indem ihr innerer Rand nicht bogenförmig ist, sondern eine gerade Linie bildet. Die brechenden Medien und der Augenhintergrund sind normal, abgesehen von einer kleinen Sichel am

[1]) Citirt nach Mules (l. c.).

äusseren Rande der Papille. V o. d. = 0,8 mit — 1 D., V o. s. = 1,0 mit — 1,0 D. Keine Reizsymptome. Keine Schmerzen, weder früher, noch jetzt.

Vor neun Jahren bemerkte der Kranke an der Stelle der jetzigen Geschwulst ein kleines hellgelbes „Sternchen". Vier bis fünf Jahre darauf trat in dessen Mitte ein schwarzer Punkt auf, der zu wachsen begann, sich vergrösserte und zu der oben beschriebenen Geschwulst wurde. Nach der Aussage des Patienten, taucht von Zeit zu Zeit in dem oberen gelben Theile der Geschwulst ein schwarzer Punkt auf, der später mit der Hauptmasse der Geschwulst zusammenfliesst und letztere auf diese Weise vergrössert. In der letzten Zeit wächst die Geschwulst rascher.

Die Operation wurde von Prof. Krükow am 14. X. 96 ausgeführt. Zunächst wurde die Sklera mit einem Linearmesser etwas unter der Geschwulst und 2 mm vom Limbus entfernt durchstochen. Darauf wurde in die Vorderkammer das stumpfe Ende einer spitzen der Kante nach gebogenen Scheere eingeführt. Der Peripherie der Vorderkammer entlang, allmählich nach vorne rückend, machte der Operateur einen Schnitt in der Sklera, entsprechend dem ganzen inneren Rande der Geschwulst und etwas weiter, als ihr oberer Rand. Dann wurde eine Pincette eingeführt, die Neubildung von oben und unten gefasst, herausgezogen und der ganze vorgefallene Theil der Iris sammt der Geschwulst möglichst peripher abgetragen. Es entstand ein breites Colobom. Der Verlauf war ein glatter und der Patient verliess nach einigen Tagen die Klinik.

Anatomische Beschreibung der Geschwulst. Der Tumor nimmt fast die ganze Breite der Iris ein, es bleibt nur ein kleiner Bezirk, vom Limbus verborgen, frei. Vom Pupillarrande geht die Geschwulst steil nach vorne, um sich dann an der entgegengesetzten Seite seicht zur Irisoberfläche zu senken. Ihre Länge (am gehärteten Präparate gemessen) ist im horizontalen Meridiane 3 mm, ihre Dicke über $1\frac{1}{2}$ mm.

Der von dem Tumor freie Theil der Iris ist indurirt. Die Geschwulst besteht hauptsächlich aus kleinen Rundzellen mit einem verhältnissmässig grossen Kern. In den hinteren Theilen der Geschwulst trifft man auch spindelförmige Elemente. Ein bedeutender Theil der Zellen enthält Pigment. Obwohl die pigmenthaltigen Zellen in der ganzen Geschwulst zerstreut sind, befinden sie sich doch in grösserer Quantität in den oberen Schichten und um die Gefässe herum. Zwischen den Zellen ist

eine kleine Menge Intercellularsubstanz von undeutlich fibrillärem Bau vorhanden. In der vorderen Hälfte der Geschwulst liegen die Zellen dichter beisammen, in der hinteren tritt der fibrilläre Bau der Intercellularsubstanz deutlicher zu Tage. Das Sarkom ist überhaupt reich an grösseren Gefässstämmchen, deren Wände oft verdickt sind. Hinten ist der Tumor vom Pigmentepithel bedeckt, dessen Zellen an einigen Stellen proliferiren. Die hintere Schichte der Iris ist nicht vollständig degenerirt, so dass man noch Spuren vom Sphinkter sieht, der aber stark zusammengedrückt und atrophisch ist. In der Weise müssen also die vorderen Schichten der Iris als Ausgangsstelle des Sarkoms angesehen werden. An einer Stelle hinten waren die sarkomatösen Elemente durch das Pigmentepithel durchgewachsen und bildeten einen kleinen Höcker an der Hinterfläche der Iris.

Zu den 49 von mir früher (l. c.) angeführten Fällen von Sarkom der Regenbogenhaut möchte ich noch einige theils neue, theils damals von mir übersehene Fälle hinzufügen:

50—51) Schiess, Virchow's Arch. Bd. LXIX (Fälle 3 und 4).
52) Eperon.
53—54) Horner.

Die letzten drei Fälle wurden von den Autoren Pflüger mitgetheilt, der sie in der „Universitätsaugenklinik in Bern", Bericht über das Jahr 1883 beschrieb.

55) Th. Leber berichtet von Freudenthal, v. Graefe's Arch. f. Ophthalm. Bd. XXXVII. 1. (Fall 9.)
56) E. v. Hippel, v. Graefe's Arch. f. Ophthalm. Bd. XL. 4.
57) Secker Walker, Sarkom der Iris (Ophthalm. Soc. of the United Kingdom. Vol. XV.)
58—59) Werter, Arch. f. Augenheilk. Bd. XXXII. 2.
60) van Duyse et van Schevensteen, Arch. d'Ophtalm. Nr. 4. 1897.

Erklärung der Abbildungen auf Taf. XXVIII, Fig. 1—8.

Fig. 1. Multiples Melanosarkom der Aderhaut in einem atrophischen Auge. (Fall 3.) V. $^2/_1$.

Sk verdickte und gefaltete Sklera; *Ch* Aderhaut; *Sn* Sehnerv mit sarkomatöser Degeneration; *Gl* faseriges Bindegewebe an der Stelle des Glaskörpers; *Ir* Iris; T_1 Sarkom der Aderhaut; T_2 und T_3 secundäre Knoten im Bindegewebe des Glaskörpers.

Fig. 2. Secundäre Knoten (T_2 und T_3) im Bindegewebe des Glaskörpers (Fall 3). V $^{80}/_{1}$.

a c und *d f* dünne, periphere Schicht des Tumors aus lebensfähigen pigmentirten Sarkomzellen bestehend; *b* und *e* grosser, central gelegener, nekrotischer Kern des Sarkoms; *k* nicht pigmentirte Zellen in der peripheren Hülle der Geschwulst; *i* aus dieser Hülle ausgetretene Sarkomzellen; *Ch* Cholestearinkrystalle im centralen Kern; *h* kleine Höhlen daselbst.

Fig. 3. Melanosarkom der Aderhaut in einem atrophischen Auge (Fall 4). V $^{1}/_{1}$.

a dünne periphere Schicht des Tumors aus lebensfähigen, stark pigmentirten Sarkomzellen bestehend; *b* grosser, centraler, nekrotischer Kern des Sarkoms; *c* kleiner episkleraler Knoten; *Sk* Sklera mit einem dieselbe schief durchsetzenden und mit Sarkomzellen ausgefülltem Gefässcanal.

Fig. 4. Partielles Flächensarkom der Aderhaut und des Ciliarkörpers (Fall 6). V $^{2}/_{1}$.

a episkleraler Knoten nach aussen vom Sehnerven; *b, c, d* flächenhafter Tumor der Aderhaut und des Ciliarkörpers; *f* Stelle wo die Geschwulst unterbrochen und durch fibröses Gewebe ersetzt war; *e* feiner Strang, der die abgelöste Retina mit der Aderhaut verbindet.

Fig. 5. Partielles Flächensarkom des Ciliarkörpers und der Aderhaut (Fall 7). V $^{2}/_{1}$.

Fig. 6. Alveoläres Myxosarkom (Fall 7). V $^{480}/_{1}$.

Fig. 7. Eigenartige Zellen den hellen Parthieen desselben Tumors entnommen. V $^{330}/_{1}$.

a grosse, epithelähnliche Zellen; *b* dünne Zellstränge zwischen denselben; *c* Pigmentzellen mit langen, spiralig gewundenen Fortsätzen; *d* das körnige Protoplasma der aufgequollenen Zelle zieht sich gegen den Kern zusammen; *e* grosse Höhle, die von einer feinkörnigen, blassen Substanz ausgefüllt ist; *f* grosse Zelle mit einer Vacuole, in der eine kleine Kugel aus Colloidsubstanz liegt.

Fig. 8. Totales Flächensarkom der Regenbogenhaut und des Ciliarkörpers (Fall 8. V $\frac{2,5}{1}$.

Das Lymphangioma cavernosum orbitae.

Von

Dr. Hugo Wintersteiner,
Docenten an der Universität in Wien.

Mit Tafel XXIX, Fig. 1—3.

Das Lymphangioma cavernosum gehört zu den seltensten Neubildungen der Orbita; wenigstens konnte ich in der Literatur nur drei hierher gehörige Fälle (v. Forster, Wiesner, Ayres) auffinden. Wäre es schon hierdurch gerechtfertigt, über jeden neuen Fall, auch wenn er keine neuen Gesichtspunkte eröffnet, zu berichten, um den noch unvollständig bekannten Symptomencomplex, welchen die Geschwulst veranlasst, sowie die bereits bekannten anatomischen Charaktere derselben theils zu bestätigen, theils zu ergänzen, so erscheint mir die Beobachtung, welche den folgenden Betrachtungen zur Grundlage dient, um so mehr einer allgemeineren Kenntniss würdig, da es der erste Fall eines retrobulbären Lymphangioma cavernosum orbitae ist, in welchem es einige Besonderheiten ermöglichten, klinisch die Diagnose zu stellen und da er sich durch eine Reihe von anatomischen Eigenthümlichkeiten vor allen bis jetzt bekannt gewordenen, cavernösen Tumoren (Lymphangioma und Haemangioma cavernosum) der Orbita auszeichnet.

Mein Fall betrifft einen 12jährigen Knaben, welcher im Februar 1894 von seinem Vater auf die Klinik des Herrn Hofrathes Prof. Stellwag v. Carion gebracht worden war, um gegen die Vortreibung des linken Auges Hilfe zu suchen. Die-

selbe war schon bei der Geburt des Kindes bemerkt worden und soll langsam und nicht erheblich gewachsen sein. Sie nahm zeitweilig an Grösse ab, um dann wieder anzuwachsen, manchmal soll die Protrusion auch gänzlich geschwunden sein. Schmerzen, welche auf den Exophthalmus zu beziehen gewesen wären, bestanden niemals; dagegen waren beide Augen häufig der Sitz von Entzündungen gewesen, deren Residuen auch jetzt noch wahrnehmbar und auf Keratitis eczematosa zurückzuführen waren.

Bei der Untersuchung des schwächlich entwickelten, blassen Knaben zeigte das rechte Auge mit Ausnahme ziemlich dichter centraler Hornhautflecken nichts Abnormes. Am linken Auge dagegen sind beide Lider verlängert, verbreitert und verdickt; die obere Lidfurche ist verstrichen, da seine Haut in breiter Wölbung fast halbkugelig vorgedrängt wird; in gleicher Weise ist der Rand des unteren Lides durch den normal grossen, aber weit nach vorne verdrängten Augapfel vorgetrieben. Trotz des Exophthalmus ist die Lidspalte nicht höher, sondern nur länger geworden. Das obere Lid bedeckt fast die ganze Cornea und zeigt an seinem freien Rande entsprechend der hinteren Lidlefze und auch weiter vorne entsprechend der Gegend, wo die Ausführungsgänge der Moll'schen Drüsen münden, kleine wasserklare Bläschen; der Thränenpunkt ist durch Dehnung des Lidrandes in einen queren Spalt umgewandelt und vor ihm und nasal von ihm liegen ähnliche Bläschen wie am Lidrande. Die Conjunctiva palpebrarum, welche sammetartig verdickt und geröthet ist, zeigt im medialen Drittel des oberen Lides eine bohnengrosse, in und unter der Schleimhaut gelegene, durchscheinende Geschwulst, welche wie aus Bläschen zusammengesetzt erscheint, höckerige Oberfläche besitzt und sehr zart vascularisirt ist. Sie setzt sich ziemlich scharf gegen die Umgebung ab, nur nach dem Fornix zu ist ihre Grenze weder sichtbar noch tastbar, da sie sich direct in eine orbitale Geschwulst verliert. Die Conjunctiva bulbi ist der Geschwulst entsprechend im ganzen medialen oberen Quadranten sehr stark verdickt, oedematös und enthält zahlreiche, bis hanfkorngrosse, wasserklare Cystchen, welche leicht verschieblich und stellenweise auch zusammendrückbar sind. Die halbmondförmige Falte zeigt einfache Verdickung. Im Limbus sitzen zwei frische Eczemknoten, in der Cornea zahlreiche oberflächliche, zarte Flecken, so dass der Augengrund nur verschwommen sichtbar ist, doch ist er sicher frei von gröberen Veränderungen.

Was die Lage und Beweglichkeit des Augapfels anbelangt,

so erscheint derselbe, wie bereits erwähnt, stark vorgetrieben; die Protrusion erfolgte in der Richtung der Orbitalachse ohne seitliche Verdrängung; die Beweglichkeit ist nach allen Richtungen frei und scheint in normalem Ausmaasse möglich zu sein. Doppeltsehen besteht nicht und tritt auch nach Hebung des Oberlides nicht ein. Das Sehvermögen ist bis auf Fingerzählen in kurzer Distanz herabgesetzt. Bei Druck auf den Bulbus, welcher nicht schmerzhaft empfunden wird, lässt sich der Exophthalmus etwas verringern, doch nicht zum Verschwinden bringen. Senkung des Kopfes hat keine Vermehrung der Vortreibung zur Folge. Pulsation nicht fühlbar. Bei Auscultation keine Geräusche hörbar. Der Tumor, welcher die Vortreibung des Augapfels bewirkt, ist durch das obere Lid hindurch im ganzen medialen Umfange der Orbita als weiche, stellenweise höckerige Masse fühlbar, welcher einerseits bis an die Orbitalwand, andererseits bis an den Bulbus unmittelbar heranreicht. In der äusseren Hälfte der Orbita fühlt man erst etwas hinter dem Augapfel eine undeutliche Resistenz.

Nach dem geschilderten Befund konnte es selbstverständlich keinem Zweifel unterliegen, dass ein retrobulbärer Tumor vorhanden war, welcher offenbar im Muskeltrichter sass und dadurch die gleichmässige Vortreibung des Bulbus erzeugt hatte. Hinsichtlich der Natur der Geschwulst kamen nach den angegebenen Symptomen nur zwei Arten in Betracht, der Tumor cavernosus und das Lymphangioma cavernosum orbitae. Ich entschied mich angesichts der zahlreichen an den Lidrändern, an der Conjunctiva bulbi und im inneren oberen Quadranten der Conjunctiva bulbi sichtbaren Bläschen, sowie insbesondere mit Rücksicht auf den durchscheinenden Tumor im inneren oberen Fornix für die seltene Form des Lymphangioma cavernosum, während andere Collegen und erfahrene Kliniker (Oculisten und Chirurgen) sich nach der Häufigkeit und wegen der Uebereinstimmung der übrigen Symptome mit den gewöhnlichen Fällen für die Anwesenheit eines Haemangioma cavernosum aussprachen.

Am 15. Februar 1894 machte ich in Chloroformnarkose die Exenteratio orbitae in der gewöhnlichen Weise, indem nach horizontaler Verlängerung der Lidspalte nach der Schläfenseite die Bindehaut im Fornix bis auf's Periost durchschnitten, der Orbitalinhalt grösstentheils stumpf subperiostal ausgelöst und in der Spitze der Orbita mit der gekrümmten Scheere abgesetzt wurde. Die Blutung war eine mässige. Gleich nach dem Bindehautschnitte war der Tumor im oberen Fornix so zusammengefallen,

dass er nicht mehr tastbar war. Tamponade der Orbita mit Jodoformgaze.

Verlauf zu Beginn ganz reizlos. Die Höhle beginnt zu granuliren. Am 7. März jedoch sind die Lider des linken Auges geschwollen und etwas geröthet, die Nasolabialfurche etwas verstrichen. T. = 38°. Erbrechen. Sonst keine cerebralen Erscheinungen. Therapie: Ueberschläge mit Plumb. acet., Bettruhe.

Am 8. März: Temperatur normal. Subjectives Befinden gut. Die beiden Lider des linken Auges nur im medialen Antheile noch etwas geröthet und geschwollen; der mediale untere Orbitalrand auf Druck empfindlich.

Diese entzündlichen Erscheinungen schwanden in den nächsten Tagen vollends, während sich die Orbita immer mehr mit Granulationen füllte und die Lider sich einzogen. Am inneren oberen Orbitalrande wurde unter der Haut ein etwa federkieldicker, prall elastischer Strang fühlbar, welcher schief nach innen oben auf die Stirn zog und ungefähr $1\frac{1}{2}$ cm lang war. Fluctuation und Compressibilität undeutlich. Bei stärkerem Drucke trat Schmerzhaftigkeit ein.

Am 15. April wurde der Knabe entlassen, jedoch angewiesen sich zeitweilig vorzustellen. Zu dieser Zeit waren die Lider in die Orbita zurückgezogen, die Lidspalte war fast geschlossen und konnte nicht geöffnet werden, da der convexe Tarsusrand beider Lider mit kurzen Verbindungen an die die hinteren zwei Drittel der Orbita ausfüllenden, neugebildeten Gewebsmassen angewachsen war. Die Geschwulst am inneren oberen Augenhöhlenrand war noch unverändert als federkieldicker, auf die Stirne hinaufziehender Strang tastbar.

Der exstirpirte Orbitalinhalt wurde in concentrirter, wässriger Sublimat-Pikrinsäurelösung durch 24 Stunden fixirt und hierauf in Alkohol, welchem Jodtinctur zugesetzt war, gehärtet. Die Geschwulst füllte den Muskeltrichter so vollständig aus, so dass die vier geraden Augenmuskeln weit auseinander gedrängt waren. Ausserdem schob sich ein grösserer Lappen des Tumors, welcher ungefähr die Gestalt und die doppelte Grösse der Thränendrüse besass, innen oben zwischen Musculus rectus und obliquus superior einerseits und rectus medialis andererseits aus dem Muskeltrichter nach vorne heraus.

Auf dem Querschnitte zeigte die Geschwulst einen grobläppigen Bau und ziemlich scharfe, aber nur stellenweise durch breitere Bindegewebszüge markirte Abgrenzung. Die einzelnen Lappen sind durch mannigfach verzweigte und mit einander

anastomosirende Septen in viele unregelmässige Abtheilungen getheilt, welche von der Grösse eines Hanfkornes bis zu der von feinsten, punkt- und spaltförmigen Lücken variiren. Da die Zwischenräume zwischen den Septen nur mit einer in den Conservirungsflüssigkeiten geronnenen Masse erfüllt sind, welche sich leicht herausbröckelt und glattwandige Höhlen sichtbar werden lässt, so tritt nach Entfernung des Inhaltes ein exquisit schwammiges Aussehen der Geschwulst zu Tage. Gerade in der Achse der Geschwulst zieht der makroskopisch unveränderte Sehnerv nach vorne, an dessen Duralscheide sich die einzelnen Läppchen ebenso innig andrängen, wie an den hinteren Umfang der Sklera.

Unter dem Mikroskop zeigt der Tumor in allen Theilen ein annäherungsweise gleiches Aussehen. (Vgl. Abb. 1 u. 2.) Die Septen, welche die Hohlräume von einander scheiden, bestehen aus zartem, fibrillärem, meist ganz locker geflochtenem Bindegewebe mit spärlichen, langen und ovalen Kernen. Sie sind durchwegs im Vergleiche zu der Grösse der Hohlräume sehr dünn und lassen fast an allen Stellen mit Leichtigkeit bei Anwendung stärkerer Vergrösserungen regelmässige, endotheliale Auskleidung erkennen. Da wo die Septen ausnahmsweise etwas breiter sind, liegen nur in der oberflächlichsten, dem Lumen zugewendeten, dünnen Schichte die Fasern nahe an einander, das übrige Gewebe aber ist sehr locker gefügt, grobmaschig und enthält neben den grösseren Gefässen und Nerven auch noch kleine, deutliche Zeichen der Atrophie darbietende Fettläppchen oder auch nur mehr vereinzelte Fettzellen. Hier sowie an vielen anderen Stellen sind theils die spindelförmigen Bindegewebszellen, theils die spärlich vorhandenen Wanderzellen mit gelbbraunen, groben Pigmentkörnchen, Abkömmlingen des Blutfarbstoffes, beladen.

Insoweit würde der Bau mit dem gewöhnlichen des Tumor cavernosus übereinstimmen. Er zeichnet sich jedoch durch ein Formelement höchst auffällig aus, nämlich durch Ansammlungen adenoiden Gewebes, theils als diffuse Infiltration, theils in Gestalt rundlicher oder ovaler Nester oder unregelmässiger und gegen die Umgebung nur unscharf abgesetzter Anhäufungen. Die ersteren zeigen häufig vollkommen den typischen Bau von Lymphfollikeln, in welchen auch die jüngst von Leber als „Körperchenzellen“ beschriebenen Elemente nicht fehlen. In der nächsten Umgebung der Follikel und manchmal auch in ihnen selbst treten uns häufig Complexe von Zellen entgegen, welche bedeutend grösser als die des adenoiden Gewebes sind, unregelmässig poly-

gonale Gestalt, feingranulirtes Protoplasma und grössere ovale, scharfbegrenzte Kerne ähnlich wie Epithelzellen besitzen. Sie ähneln am meisten den endothelialen Zellen und scheinen durch Wucherung des Endo- resp. Perithels entstanden zu sein; für diese Annahme spricht das Auftreten der gleichen Zellanhäufungen in den Septen in der nächsten Nähe grösserer arterieller Gefässe, wo sie ihrer Lage und Anordnung nach ihren Ursprung aus den perivasculären Lymphräumen genommen zu haben scheinen. In und neben den Follikeln sind hier und da grössere, mit Leukocyten vollgepfropfte Lymphcapillaren sichtbar.

Die Vertheilung der Follikel im Tumor ist keine ganz gleichmässige. Obwohl sie in keinem Theile ganz fehlen, sind sie doch stellenweise ziemlich spärlich, an anderen Gegenden wieder massenhaft angesammelt. Sie liegen in den Septen gewöhnlich an den Knotenpunkten, oft genug jedoch auch inmitten eines schmalen Septums, welches hierdurch spindelförmig aufgetrieben erscheint oder nach einer Seite hügel- oder selbst knopfartig gegen das Lumen vorgewölbt wird. In letzterem Falle lässt sich an der Oberfläche des Follikels nicht immer ein continuirlicher Endothelüberzug nachweisen, sondern er kann über der Vorwölbung ganz fehlen und die Gewebsspalten des adenoiden Heerdes öffnen sich frei in den Hohlraum und lassen die Lenkocyten direct ins Cavum austreten. Endlich fanden sich auch kleine Lymphfollikel ausserhalb des Tumors in dem orbitalen Fettgewebe, so weit noch Reste desselben zwischen den Augenmuskeln vorhanden waren, verstreut. Entzündliche Infiltration war nirgends auffindbar.

Elastische Fasern konnte ich trotz Anwendung der verlässlichen Orceïnmethode an keiner Stelle der Septen nachweisen; Fasern, welche wegen ihrer Schlängelung und ihres starken Lichtbrechungsvermögens im ungefärbten Präparate zu Verwechslungen Anlass geben konnten, tingirten sich nicht mit Orceïn, waren also nur glänzende Bindegewebsfasern, wie man sie beispielsweise auch in der Sklera neben den wirklichen elastischen Fasern vorfindet. An verschiedenen Stellen der Geschwulst traten in den Septen glatte Muskelfasern zu Tage, welche in dünne, lange Bündel geordnet zum Theil parallel zur Oberfläche, zum Theil in sich überkreuzender Richtung verliefen. Eine besondere Beziehung derselben zur glatten Muskulatur der Gefässwandungen liess sich an keinem Punkte constatiren; dort wo sie sich fanden, war oft in weiter Umgebung kein einziges grösseres, arterielles Gefäss nachweisbar.

Was den Inhalt der Hohlräume anbelangt, welcher ja für die Diagnose der Neubildung von wesentlicher Bedeutung erscheint, so ist derselbe ein auffällig wechselnder. Die Mehrzahl der Räume ist allerdings mit rothen Blutkörperchen strotzend angefüllt; doch sind daneben auch solche, welche nur feinkörnig und netzförmig geronnene, mit Eosin intensiv gefärbte Lymphe enthalten und endlich solche Cavernen, in welchen entweder eine Mischung beider Inhaltsmassen nachweisbar ist oder ein Recessus die feinen Gerinnsel enthält, während ein anderer mit Blut erfüllt erscheint und nur an den Berührungsstellen beider Flüssigkeiten eine Mischung eingetreten ist. An vielen Stellen sind auch besonders in den tieferen und engeren, saekartigen Ausbuchtungen der cavernösen Höhlungen dichte Ansammlungen von weissen Blutzellen aufzufinden, welche aber nicht nach Art eines wandständigen, weissen Thrombus durch Fibringerinnsel zusammengehalten und an die Wandung angeklebt erscheinen, sondern in normalem Lymphplasma liegen. Endlich ist es noch recht auffallend, dass dort, wo der Inhalt der Cavernen reines Blut zu sein scheint, die weissen Blutkörperchen in unverhältnissmässig grosser Zahl vorhanden sind, aber durchaus wieder nicht in gleichmässiger Reichlichkeit, sondern bald massenhaft, hier und da aber nur wenig das normale Verhältniss übersteigend. Eine genauere Zählung war, da es sich ja um Schnittpräparate handelt, aus leicht begreiflichen Gründen nicht möglich.

Ausser diesen gewöhnlichen Inhaltsmassen fanden sich auch noch in vielen von den mit Blut gefüllten Räumen grosse, plattenartige Zellen von rundlicher, ovaler oder abgerundet polygonaler Gestalt, mit einem oder mehreren grossen, eiförmigen, blassgefärbten Kernen und häufig mit Einschlüssen von braunen Pigmentkörnchen. Das Protoplasma war zumeist trüb, grob granulirt. Es handelte sich hier wahrscheinlich grösstentheils um abgestossene Endothelzellen, welche zum Theil in Degeneration übergegangen waren; zum Theile mögen es auch hydropisch gequollene und mit Blutfarbstoffkörnchen beladene Leukocyten gewesen sein, wie man sie bei den verschiedensten, chronischentzündlichen und degenerativen Processen des Auges in den als Lymphräume gedeuteten Spalten und Höhlen ungemein häufig antrifft.

Endlich verdient noch eine höchst auffällige Veränderung in der Endothelauskleidung der cavernösen Räume besondere Aufmerksamkeit. In vielen Cavernen, welche den verschiedensten Antheilen der Geschwulst angehören, zeigen die Endothelien gerade über dem Kern eine bläschenartige, gegen das Lumen halb-

kugelig vorspringende oder sogar mit eingeschnürtem Halse aufsitzende Aufblähung, welche vollkommen durchsichtig und farblos ist und sich gegen Farbstoffe vollkommen indifferent verhält. Manchmal, wenn bei der Gerinnung des Blutes Fibrinfasern mit diesen Bläschen in Zusammenhang blieben, wurden dieselben spitz ausgezogen oder sogar an der Kuppe eingerissen. Den Uebergang von diesen Formen zu den normalen Endothelien stellen solche Zellen dar, deren ganzer Leib, insbesondere aber die Kernregion, wie gequollen aussieht, aber noch mit Eosin sich mehr weniger gut färbt. Ausser den beschriebenen Veränderungen finden sich oft in dem gleichen oder einem benachbarten Alveolus andere Degenerationen, welche augenscheinlich ein weiter vorgeschrittenes Stadium darstellen. Es ist alsdann aus dem bläschenartigen Gebilde eine hyaline, homogene, starre Perle geworden, welche oft noch in ihrer Basis einen bläulich gefärbten Kern und selbst noch Protoplasmareste einschliesst; diese Perlen findet man dann aber nicht mehr isolirt, sondern sie stellen sich nur als Auswüchse auf einer die Innenwand des Alveolus auskleidenden, ebenfalls hyalinen Membran dar, deren Innenfläche selten eben, sondern meistens drusig erscheint. In diesen Fällen lassen sich Reste der Endothelzellen nur dann noch nachweisen, wenn der homogene Ueberzug ganz dünn ist; erreicht er aber grössere Mächtigkeit — und er wird fast so dick wie die Vorderkapsel der Linse — ist von Endothel nie mehr etwas zu finden.

In der nächsten Nähe von derartig veränderten Partieen des Endothels zeigen auch die Formgebilde, welche im flüssigen Inhalte der Cavernen suspendirt sind, analoge, hochgradige Veränderungen. Vorerst stösst man auf grosse, rundliche oder lappige, gleichfalls wie hyaline Schollen aussehende Bildungen, welche in der Mitte oft noch einen blassgefärbten, ovoiden Kern oder an dessen Stelle einen umschriebenen, granulirten, unfärbbaren Fleck erkennen lassen. Sie scheinen nichts anderes als gleichfalls in hyaliner Degeneration begriffene, abgestossene Endothelzellen zu sein. Eine andere Art von scheinbar in gleicher Weise entarteten Elementen sind scheibenförmige Körper von dem drei- bis vierfachen Durchmesser der rothen Blutkörperchen, welche in unmittelbarer Nachbarschaft vollkommen gut erhalten und mit Eosin intensiv roth gefärbt sind, während sich erstere mit Eosin nur blass oder (meistens) auch gar nicht färben. Manchmal findet man Formen, welche wie durch Confluenz mehrerer der erwähnten Scheiben entstanden scheinen, da sie an der Oberfläche Einschnürungen besitzen. Endlich ist gerade an den Stellen, wo

die Endothelbekleidung in die homogene Membran umgewandelt ist, auch über diese Scheiben ein gleichartiger und ebenso dicker Ueberzug gelagert. Dass ein solcher nicht etwa nur durch Brechungsphänomene vorgetäuscht wird, davon kann man sich leicht an solchen Stellen überzeugen, wo die glasige Hülle einen Sprung oder breiteren Riss zeigt. Diese hyalinen Scheiben oder Kugeln können auch zu grösseren, drusigen Gebilden zusammenbacken und dann zwischen den Blutkörperchen oder in der geronnenen Lymphe frei schwimmen oder mit den wandständigen, degenerirten Elementen verkleben.

Beachtung verdienen die Blutgefässe der Orbita, welche neben den bluthaltigen cavernösen Räumen noch vorhanden sind. Viele grössere und kleine Zweige der Arterien sind in hohem und höchstem Grade unter dem Bilde der Endarteriitis obliterans verändert: die Muscularis ziemlich mächtig, die Membrana elastica dick und halskrausenartig gewellt, die Intima theils an circumscripten Stellen, theils in ganzem Umfange enorm gewuchert, buckelig gegen das Lumen vorspringend und dasselbe verengernd und von zahlreichen neugebildeten, elastischen Membranen durchsetzt. Eine vollständige Obliteration oder einen Verschluss des Gefässes durch einen Thrombus aufzufinden, war ich jedoch nicht in der Lage. Erwähnt sei hierbei noch, dass in der Umgebung mehrerer derartig veränderter Gefässchen das lockere Bindegewebe der Septen durch grosse, diffuse Blutungen auseinander gedrängt war.

Hinsichtlich des Verhaltens der Venen fand ich als einzige Abweichung von der Norm eine beträchtliche Ektasirung von den in der Achse des Musculus rectus superior verlaufenden Zweigen und in ihrer Umgebung kleine Blutaustretungen zwischen den Muskelfasern, welche aber ihre Entstehung der bei der Operation unvermeidlichen Zerrung und Quetschung zu verdanken haben mögen. Auf die gleiche Ursache dürfte die geringfügige, an einigen Muskelfasern nachweisbare wachsartige Degeneration zurückzuführen sein, welche man ja nach Quetschung von Muskelfasern regelmässig vorfindet.

Epikrise: Die klinische Diagnose, welche nach den in der Krankengeschichte angeführten Symptomen nur auf eine cavernöse Geschwulst gestellt werden konnte, schwankte demnach zwischen Haemangioma und Lymphangioma cavernosum. Trotzdem das erstere die bedeutend häufi-

gere Geschwulstform darstellt, entschied ich mich für die Diagnose eines Lymphangioms wegen der im oberen Fornix vorliegenden, durchscheinenden Geschwulst von traubig-höckeriger Oberfläche, welche ich entweder für einen Lappen der retrobulbären Geschwulst oder für einen mehr isolirten, der Hauptgeschwulst analogen Knoten halten zu dürfen glaubte. Die anatomische Untersuchung schien jedoch anfangs die gestellte Diagnose umzustossen, da ja, wie schon makroskopisch nach dem Durchschneiden der Geschwulst unzweideutig zu erkennen war, die Hohlräume sämmtlich mit Blut ausgefüllt erschienen. Trotzdem rechtfertigte die weitere, mikroskopische Untersuchung meine ursprüngliche Annahme eines Lymphangioma cavernosum durch die geschilderten Detailbefunde, von welchen ich die für die Diagnose in Betracht kommenden kurz zusammenfassen und nach ihrer Wichtigkeit würdigen möchte.

Das erste Symptom, welches mit einem Haemangioma nicht in Einklang zu bringen war, ist die reichliche Einstreuung von lymphoidem Gewebe und typisch ausgebildeten Lymphfollikeln in den verschiedensten Antheilen der Geschwulst. Ein derartiges Vorkommen widerspricht der Erfahrung, welche man nicht nur bei dem Tumor cavernosus orbitae, sondern auch bei den häufigeren Tumores cavernosi der Leber, der Haut u. s. w. gemacht hat. Gerade dass in einem Tumor der Orbita, welche normaler Weise kein adenoides Gewebe und keine Lymphdrüsen enthält, sich Follikel fanden, musste deshalb um so auffallender sein, und sprach an sich schon für die lymphatische Natur der Geschwulst. Diese wird noch mehr dadurch bestätigt, dass eine Anzahl von Follikeln sich frei gegen das Lumen der cavernösen Räume öffneten und ihre Zellen direct in dieselben hinein austreten liessen. Einen weiteren Beweis dafür, dass der Tumor als Lymphangioma aufzufassen sei, liefert die genauere Beachtung des Inhaltes der cavernösen Räume: Sie enthielten nämlich nur grösstentheils, aber nicht

ausschliesslich Blut, sondern theilweise auch geronnene Flüssigkeit, welche mit Sicherheit als Lymphe zu erkennen war, und, was das Wichtigste ist, es war in vielen von den Cavernen das Blut und die Lymphe gleichzeitig (entweder neben einander oder gemischt) vorhanden. Dieses Vorkommniss ist nun ganz leicht in der Weise einer Erklärung zugänglich, dass es in Lymphräume secundär hineingeblutet hat, während die umgekehrte Möglichkeit, dass in Bluträume Lymphe eingeströmt sei, an sich schon auch der geringsten Wahrscheinlichkeit entbehrt; denn woher sollte die Lymphe in solchen Mengen gekommen sein und wie sollte es möglich geworden sein, dass der gewiss viel höhere Blutdruck durch den Druck in den Lymphräumen überwunden worden wäre? Dagegen ist die Gelegenheit zu einer Blutung ja jeder Zeit durch Gefässzerreissung gegeben und in unserem Falle noch in hohem Grade durch den Umstand gefördert, dass die Arterien streckenweise hochgradig endarteriitisch verändert waren. Und in der That fanden sich gerade in der Umgebung derartig degenerirter Gefässe diffuse blutige Imbibitionen des Gewebes, welche mit den cavernösen Räumen communicirten. Es ist nun denkbar, dass eine geringe Steigerung des Blutdruckes (z. B. beim Niesen, Husten, bei Wirkung der Bauchpresse) allein schon hingereicht hätte, eine Ruptur eines solchen kranken Gefässes und mithin die Blutaustretung in die präexistenten Hohlräume zu veranlassen. Es ist übrigens viel wahrscheinlicher, dass die Berstung der Gefässe durch die mannigfaltigen Insulte, welche bei der oft wiederholten Untersuchung, bei der Palpation und bei den Versuchen, den Bulbus in die Orbita zurückzudrängen, die Geschwulst trafen, bedingt worden sei. Es ist ausserdem mit Sicherheit anzunehmen, dass schon früher zu wiederholten Malen Blutungen in's Gewebe der Geschwulst und vielleicht auch in die Alveolen derselben stattgefunden haben. Für das erste spricht die fast allenthalben nachweisbare, von Blut-

farbstoff herrührende Pigmentirung der Bindegewebszellen und Wanderzellen in den Septen und in den noch vorhandenen Fettläppchen. Für die zweite Annahme, nämlich dass schon früher Blutungen auch in die Hohlräume stattgefunden hatten, möchte ich den Umstand in's Treffen führen, dass auch die Endothelzellen in manchen von den Alveolen reichlich mit aus Blutfarbstoff hervorgegangenem Pigmente beladen waren, ja auch den Umstand, dass sie (vielleicht gerade wegen des abnormen Inhaltes) sich stellenweise abgestossen hatten und in ihren Degenerationsformen noch im Blute nachweisbar waren.

Den pathologischen Anatomen wird überdies die supponirte Blutaustretung in die Räume des Lymphangioms durchaus nicht Wunder nehmen, er wird sie im Gegentheil als eine wohlbekannte Thatsache von anderen Gebieten her begrüssen. Es ist ein durchaus nicht seltener Befund, dass in Lymphangiomen, welche Insulten häufig ausgesetzt sind, (z. B. Lymphangiomen der Haut) Blut und Lymphe sich in gleicher Weise neben einander findet. Auch bei Makroglossie, Makrocheilie, Hygroma colli u. s. w., welche auf congenitalen Lymphangiektasieen und cavernösen Erweiterungen der Lymphspalten beruhen, ist mitunter Blut der Lymphe beigemischt, wie ich mich auch an Präparaten meines Freundes Dr. Oskar Störck, Assistenten am pathologischen Institute in Wien, überzeugen konnte.

Als dritten und vielleicht wichtigsten Befund, welcher dafür spricht, dass der Tumor als Lymphangiom aufzufassen ist, möchte ich darauf hinweisen, dass sich eine directe Fortsetzung der cavernösen Räume in die perivasculären Lymphspalten, welche längs der Arteriae ciliares posticae die Sklera durchsetzen, nachweisen liess. Diese Spalten waren ebenfalls theils mit rothen Blutkörperchen erfüllt, so dass bei dem Mangel eines sicheren und durchgreifenden Unterschiedes im Aussehen von zarteren Venen- oder Lymphgefässwandungen

die Frage hätte auftauchen können, ob es sich hier nicht doch nur um Venen handle, wenn nicht nach den Untersuchungen von Leber, welche seither so mannigfache Bestätigung fanden, gerade die hinteren Ciliargefässe einer Begleitung von Venen vollkommen entbehrten.

Es sind also die um die Ciliararterien gelagerten, capillaren Gefässe und Spalten, welche in unserem Falle theilweise Blut führten, dennoch mit Sicherheit als Lymphräume zu erklären und die offene Communication derselben mit Hohlräumen des Tumors daher ein unantastbarer Beweis für die lymphangiektatische Natur des uns beschäftigenden Neugebildes.

Zum Schlusse sei noch der Wucherungen von endotheloiden Zellen gedacht, welche man ebenfalls als Stütze für die Diagnose Lymphangioma heranziehen könnte; denn es kommen z. B. in der Leber Lymphangiome mit sarkomähnlicher Wucherung der Endothelien vor. Allein auch bei Haemangiomen sind Endothelwucherungen keine besonders grossen Seltenheiten, so dass also dieser Eigenschaft des Tumors keine differential-diagnostische Bedeutung beigemessen werden darf.

Wie eingangs erwähnt sind erst drei Beobachtungen von tiefsitzenden Lymphangioma orbitae in der Literatur niedergelegt. Da ein Vergleich derselben mit unserem Falle wegen mannigfacher Differenzpunkte von Interesse scheint, so sei es gestattet, diese drei Fälle in kurzem Auszuge anzuführen:

Der erste, von v. Forster 1878 in Kürze beschriebene Fall betrifft einen 46jährigen Mann, welcher seit zehn Jahren ein stetig wachsendes Vortreten des linken Auges aus unbekannter Ursache bemerkte. Zeitweilig trat Doppeltsehen auf. Zur Zeit der Operation sah der Kranke nur mehr Handbewegungen in 1′ Entfernung. Der Bulbus war schwer zurückdrängbar, nach aussen abgelenkt, seine Beweglichkeit im Allgemeinen, die Hebung und Adduction insbesondere mangelhaft. Innen in der Orbita

ein nussgrosser beweglicher, höckeriger Tumor zu fühlen. Sehnerv atrophisch. Diagnose: Sarcoma fibromatosum orbitae. Nach der Enucleation des Bulbus zeigte sich medial neben dem verdrängten und geknickten Sehnerven im Muskeltrichter eine 37 mm lange und 35 mm breite, weiche, elastische Geschwulst von glatter Oberfläche, welche in eine dünne Bindegewebskapsel eingeschlossen war. Der Durchschnitt der Geschwulst hat cavernösen Bau, die Septen sind sehr breit, insbesondere in der Peripherie der Geschwulst, wo die Lücken am engsten sind. Sie bestehen aus fibrillärem, kernhaltigem Bindegewebe und elastischen Fasern, die Räume sind unregelmässig gestaltet, meist eckig, mit cylinderepithelartigen, stellenweise endotheloiden Zellen ausgekleidet und enthalten zahlreiche Lymphkörperchen. Die Geschwulst war demnach als Lymphangioma cavernosum zu bezeichnen. Die Bedenken gegen die Richtigkeit und Stichhaltigkeit dieser Diagnose, welche von Berlin erhoben wurden und darin gipfelten, dass in der Beschreibung v. Forster's die Angabe mangelte, ob ausser den Lymphkörperchen auch noch anderer Inhalt in den Räumen zu finden war, konnten von Wiesner, welcher eine Nachuntersuchung der Geschwulst vorzunehmen in der Lage war, vollkommen entkräftet werden; ergänzend zu dem bereits oben angeführten Befunde sei erwähnt, dass Wiesner die Hohlräume durchwegs nur mit Lymphkörperchen angefüllt, mit einer einfachen Schichte endotheloider Zellen ausgekleidet fand und in den Septen neugebildete Muskelfasern theils einzeln, theils in Bündeln nachweisen konnte. Die Gefässe der Kapsel zeigten eine starke Hypertrophie der Wandungen, vorzugsweise der Adventitia. Die anderen Einwürfe Berlin's, welchen die Seltenheit des Tumors stutzig machte, „der hier zum ersten Male in einem Gewebe gefunden wurde, in welchem anatomisch bis jetzt niemals wirkliche Lymphgefässe nachgewiesen wurden", sind durch die folgenden positiven Beobachtungen unzweifelhafter Fälle von Lymphangioma orbitae genügend widerlegt.

Der zweite Fall, welcher einer viel eingehenderen histologischen Untersuchung unterworfen worden, stammt von Wiesner:

Die 43jährige Frau bemerkte seit einem Jahre im rechten unteren Lide das Heranwachsen einer Geschwulst. Seit zwei Monaten bestand Doppeltsehen entsprechend einer fast vollständigen Functionsstörung des Musculus rectus inferior. Der ungefähr haselnussgrosse, harte, glatte Tumor sass aussen unten vom Bulbus in der Orbita. Exophthalmus und Schwellbarkeit des Tumors fehlten. S = 1. Diagnose: Fibrom.

Exstirpation. Der Tumor, 11 : 9 : 5 mm gross, von typisch cavernösem Bau, umhüllt von einer dünnen fibrösen Kapsel, war auf der Schnittfläche von seröser Flüssigkeit eben benetzt. Unter dem Mikroskop erwies er sich im Wesentlichen aus einem fibrösen Balkenwerk zusammengesetzt, „das reich an sich mannigfach kreuzenden Fäserchen und in wechselnder Menge von Spindelzellen durchsetzt ist. Manchmal tritt das fester gefügte fibrilläre Gewebe ganz in den Hintergrund und an dessen Stelle ist ein lockeres Gewebe von fast rein adenoidem Charakter sichtbar". Ausserdem sind spärliche, glatte Muskelfasern stellenweise auffindbar. Die Hohlräume haben unregelmässige Form und eine continuirliche Auskleidung von endotheloiden Zellen. Sie sind unregelmässig buchtig, zum Theil spaltförmig und enthalten lymphoide Zellen.

Der dritte Fall wurde von Ayres veröffentlicht. Einem Referate Burnett's hierüber entnehme ich folgende Daten:

Der Kranke, ein 53jähriger Mann bemerkte eine im Laufe von drei Jahren sich allmählich entwickelnde Vortreibung des rechten Auges, welches jetzt fast erblindet war. Es bestanden Stauungspapille, Kopfschmerzen, geistige Abgestumpftheit, geringer Strabismus divergens und Behinderung der Blickhebung. Genauere Untersuchung liess einen weichen Tumor im Muskeltrichter feststellen, welcher zugleich mit dem Bulbus exstirpirt wurde. „Die mikroskopische Untersuchung durch Griewe ergab die seltene Form eines Lymphangioma cavernosum. Der Tumor war zum grössten Theile aus grossen und kleinen Lymphzellen zusammengesetzt. Die Hohlräume waren mit unvollkommenen Lagern von Endothelien ausgekleidet und in diesen Höhlen befanden sich viele, lose Lymphzellen. Keine Blutgefässe, keine Drüsenbildung." Heilung.

Wollte man versuchen auf Grund der vorliegenden Beobachtungen ein Krankheitsbild des Cavernoma orbitae lymphaticum zu entwerfen, seine pathologisch-anatomischen Charaktere unter einheitliche Gesichtspunkte zusammenzufassen und die Momente aufzusuchen, welche eine Differentialdiagnose des Lymphangioma cavernosum gegenüber dem Haemangioma cavernosum ermöglichen, so stossen wir auf Schritt und Tritt auf Schwierigkeiten.

Denn das Alter der Kranken schwankte in weiten Grenzen; während mein Patient erst zwölf Jahre zählte,

waren die anderen drei schon in vorgerücktem Alter (46, 43, 53 J.). Dem Geschlecht nach waren es drei Männer, ein Weib; das betroffene Auge war zweimal das rechte, zweimal das linke. Die Entwicklung der Geschwulst war stets eine sehr langsame. In meinem Falle bestand sie seit 12 Jahren, ohne erheblich gewachsen zu sein, in Forster's Fall hatte sie in zehn Jahren ungefähr Nussgrösse erreicht. In Ayres' Fall war sie nach dreijährigem Wachsthum beinahe ebenso gross, in Wiesner's Fall nach einjährigem Bestande haselnussgross.

Der Sitz der Geschwulst war dreimal im Muskeltricher und zwar zweimal ungefähr concentrisch um den Sehnerven gelagert (Ayres' und mein Fall), einmal innen unten vom Opticus (Forster's Fall), während im vierten Falle (Wiesner) der Tumor ausseu unten iu der Orbita hinter dem Bulbus zur Entwicklung gekommeu war. Die Consistenz der Geschwulst war in meinem und Ayres' Fall weich, in den Fällen von Forster und Wiesner so hart, dass die Diagnose eines Fibroma, resp. Fibrosarcoma gestellt wurde. Der verschiedenen Grösse, dem wechselnden Sitze und der Consistenz entsprechend waren auch die functionellen Störungen des Auges in jedem Falle andere. In meinem Falle, wo der Tumor compressibel und symmetrisch um den Sehuerven im Muskeltrichter gelagert war, fehlten deshalb ausser der Protrusiou des Bulbus alle Störungen der Motilität und des Gesichtes. Die Herabsetzung der Sehschärfe stand im Verhältnisse zu der Dichte der Hornhautflecken und der Grösse des unregelmässigen Astigmatismus. In Ayres' Fall war ausser dem Exophthalmus Divergenzschielen und Einschränkung der Blickhebuug bei fast erloschenem Sehvermögen in Folge von Stauungspapille vorhanden. v. Forster fand ebenfalls Strabismus divergens, aber Einschränkung der Beweglichkeit nach allen Richtungen, insbesoudere nach innen oben; das Sehvermögen durch Atrophia nervi optici bis auf Wahrnehmung von

Handbewegungen in 1′ gesunken. In Wiesner's Fall hingegen, wo der Tumor ausserhalb der Muskelkegels lag, war die Sehschärfe normal und nur des Musculus rectus inferior functionsunfähig. Exophthalmus fehlte. Nach dieser Verschiedenheit der Befunde liesse sich als allgemeine Regel nur das ableiten, dass die weiche Form des Lymphangioma cavernosum keine Functionsstörungen zu machen braucht, während die harte Form frühzeitig Läsionen der Beweglichkeit und, wenn sie innerhalb des Muskeltrichters sitzt, auch des Sehvermögens durch Entzündung oder Compression des Sehnerven verursacht.

Wenn wir mit diesen Symptomen des Lymphangioma cavernosum orbitae diejenigen vergleichen, welche durch den Tumor cavernosus orbitae hervorgerufen wurden, so zeigt sich eine auffällige Uebereinstimmung, insofern als auch dort je nach Grösse, Sitz und Consistenz der Neubildung der Exophthalmus, die Luscitas und die Sehstörung wechselt. Wenn Wiesner nach seinem und Forster's Fall die Regel aufstellen zu können glaubte, dass beim Lymphangiom wegen harter Consistenz die Beweglichkeit immer eingeschränkt, beim Haemangiom wegen grösserer Compressibilität dagegen intact bleibe, so hat dieselbe durch spätere Beobachtungen keine Bestätigung gefunden. Denn z. B. in einem von Wecker veröffentlichten Falle von Haemangiom war der Bulbus fast ganz unbeweglich, während hinwiederum in meinem Falle eines Lymphangioms keine Motilitätsstörung bestand.

Ein grosses Gewicht wurde seit jeher auf den differentialdiagnostischen Werth des An- und Abschwellens des Tumors gelegt. Denn es ist eine Reihe von Beobachtungen, Haemangiome betreffend, bekannt, in welchen entweder spontan oder bei Erzeugung von Stauung ein Anschwellen der Geschwulst, resp. ein Vortreten des Bulbus hervorgerufen war. In der Mehrzahl der Fälle mag es sich nicht um echte Tumores cavernosi, sondern um varicöse Erweite-

rungen der retrobulbären Orbitalvenen gehandelt haben, wie auch durch einige Sectionsbefunde der exstirpirten Geschwülste nachgewiesen wurde. Ausserdem aber fehlt das Symptom der Schwellbarkeit immer, wenn das Haemangiom der fibrösen Abart angehört oder wenn es in eine derbere Bindegewebskapsel eingeschlossen ist. Andererseits war in meinem Fall zwar kein directes An- und Abschwellen durch künstlich erzeugte Stauung zu constatiren, wohl aber ergab die Anamnese, dass die Grösse des Exophthalmus aus unbekannten Gründen recht wechselnd war und die Untersuchung zeigte eine ganz erhebliche Compressibilität[1]). Die Frage nach der Differentialdiagnose zwischen diesen beiden Neubildungen wird dadurch umso complicirter und beinahe indiscutabel, da das tief gelegene Angiom der Orbita ungemein häufig mit Sarkomen, Fibromen verwechselt wird, so dass noch vor einem Jahr sich Knapp zu der Bemerkung veranlasst sah: „Die Differentialdiagnose der tief in der Augenhöhle sitzenden Cavernome scheint grossen Schwierigkeiten unterworfen zu sein; denn kaum einer der mitgetheilten Fälle scheint vor der Operation richtig erkannt gewesen zu sein. Verwechslungen dürften am leichtesten mit Sehnervengeschwülsten vorkommen.“ Auch in meinem Falle, welcher ja ein tiefsitzendes Lymphangiom betraf, war die Möglichkeit einer richtigen Diagnosenstellung nur dem günstigen Umstande zu verdanken, dass ein detachirter Knoten der Geschwulst im oberen Uebergangstheile der Bindehaut sichtbar zu Tage lag.

Es passt also das Symptomenbild, welches Knapp von den tiefsitzenden Cavernomen entwarf, uneingeschränkt auch auf die tiefsitzenden Lymphangiome. Seine Beschreibung

---

[1]) In Birch-Hirschfeld's Lehrbuche der allgemeinen pathologischen Anatomie finde ich übrigens folgende Bemerkung: „Das Lymphangioma cavernosum ist ganz nach dem Typus der cavernösen Venengeschwulst gebaut. Es ist ebenfalls eine erectile Geschwulst.“

lautet: „Unmerklicher, wahrscheinlich congenitaler Anfang, langsame und reizlose Entwicklung, allmähliche Vortreibung des Auges in der Richtung der Orbitalachse. Beweglichkeit, Sehschärfe und Sehfeld erst in den späteren Stadien verändert. Proptosis durch Beugen des Kopfes nicht oder nur unbedeutend vermehrt (wenn vermehrt, so deutet dies auf eine elastische nicht mit starrer Kapsel versehene Geschwulst). Pulsation abwesend. Sonstige Geräusche nicht vorhanden oder nicht charakteristisch. Druck auf den Augapfel ist schmerzlos und vermindert die Protrusion nicht. Jahre lang ist die Geschwulst mit dem Finger nicht zu fühlen. In den späteren Stadien zeigt der Augenspiegel venöse Congestion der Retina, Neuroretinitis und am hinteren Augenpol progressive Hyperopie.“

Nachdem in meinem Falle der Inhalt der Geschwulsthöhlen zum grössten Theile aus Blut bestand und es sich trotzdem nicht um ein Haemangioma, sondern um ein Lymphangioma handelte, so lag die Vermuthung nahe, dass unter den in der Literatur als Tumor cavernosus der Orbita beschriebenen Geschwülsten vielleicht die eine oder andere sich befinde, die ebenfalls als ein Lymphangiom mit secundärer Blutung aufzufassen wäre.

Ich durchmusterte deshalb mit Rücksicht auf diese Frage die über das Haemangioma cavernosum und fibrosum bestehende Literatur, fand jedoch keinen Fall, welchen ich mit irgend welchem Rechte dem meinigen an die Seite hätte setzen können. Ich musste dabei natürlich von dem Inhalte der Hohlräume absehen und das Gewicht auf die histologischen Eigenthümlichkeiten der Septen legen. Nur in wenigen Fällen war die Beschreibung der anatomischen Untersuchung ausführlich genug, um daraus selbst einen sicheren Schluss über den Charakter und Bau der Geschwulst ziehen zu können.

Die hier und da (z. B. bei Brincken-Neelsen, Horner) erwähnte „dichte, kleinzellige Infiltration“ oder „kleine Heerde von Granulationszellen“, welche auf Entzündung bezogen wurden, darf man ohne Einsicht in die entsprechenden Präparate wohl nicht ohne Weiteres für lymphoide Infiltration nehmen und andere Anhaltspunkte zur eventuellen Correctur der Diagnose fehlen vollständig. Denn der Gehalt der Septen an glatter Muskulatur findet sich beim Haemangioma ebenso (z. B. im Falle von Ahrens), wie beim Lymphangioma. Auch die Anwesenheit elastischer Fasern wird sowohl beim Tumor cavernosus erwähnt (z. B. Knapp, L. Wecker, Feuer), als auch in den Fällen von Forster und Wiesner ausdrücklich hervorgehoben. Mein Fall bildet hierin eine Ausnahme, da ich bei Anwendung der Unna'schen Orceïnfärbung, welche die elastischen Elemente electiv tingirt, keine solchen in den Wandungen der Cavernen nachweisen konnte, während im ungefärbten Präparate glänzende geschlängelte Fibrillen, welche leicht mit elastischen Fasern hätten verwechselt werden können, vorhanden waren. Dass die Schuld an dem negativen Ausfalle der Färbung nicht etwa in der Fixirung durch Sublimat oder an der Behandlung der Schnitte lag, zeigte sich daran, dass die elastischen Elemente der Blutgefässe sich intensiv gefärbt hatten.

Zum Schlusse möchte ich noch einige Bemerkungen über den Ursprung, die Entwicklung und das Wachsthum des Lymphangioma orbitae anfügen. Für die Beantwortung dieser Fragen erscheint es von Belang, dass in meinem Falle der Exophthalmus schon seit der Geburt des Kindes beobachtet wurde, dass also gewiss mit Recht die Geschwulst als eine angeborene aufgefasst werden darf und sich hierdurch den congenitalen Lymphangiektasieen und cavernösen Lymphspaltenerweiterungen an die Seite reiht, welche der Makroglossie, Makrochilie und dem Hygroma colli zu Grunde liegen.

Schwieriger ist die Entscheidung in den drei anderen bis jetzt bekannten Fällen, in welchen die Erkrankung Individuen in vorgeschrittenem Alter (46, bezw. 43 und 53 Jahre) befallen hatte, die bei Beginn der Exophthalmie 36, resp. 42 und 50 Jahre zählten. Wollte man für diese Fälle die congenitale Anlage der Geschwulst leugnen und sie auf später einwirkende Schädlichkeiten (z. B. chronische Entzündung wie es Wiesner für seinen Fall annehmen zu wollen scheint) zurückführen, so liesse sich hierdurch allenfalls die Bildung von lymphatischen Spalt- und Hohlräumen erklären, nicht aber die Ansammlung von lymphoidem Gewebe, welches in den beiden Beobachtungen von v. Forster und Wiesner die Septen diffus durchschwemmte. Hierbei möchte ich ein besonderes Gewicht auf den Umstand legen, dass ich in meinem Falle circumscripte Follikel auch ausserhalb des Tumors, da wo noch keine Lymphangiektasieen entstanden waren, vorfand. In den anderen Fällen ist zwar ein derartiger Befund nicht erwähnt, jedoch auch nicht auszuschliessen, da in denselben nur der ausgeschälte Tumor, nicht aber das umgebende Gewebe zur histologischen Untersuchung gelangte.

Es ist jedoch wahrscheinlich, dass auch hierin eine Uebereinstimmung mit meinem Falle bestand, wie ich aus der Bemerkung Wiesner's entnehmen zu können glaube: „Das Fettgewebe ist stellenweise ganz überschwemmt mit lymphoiden Zellen und es erstreckt sich von hier aus die lymphoide Infiltration noch auf den übrigen bindegewebigen Theil der Kapsel". Da weder Lymphfollikel noch auch lymphoides Gewebe im normalen Gewebe der Orbita bis jetzt nachgewiesen werden konnten, so ergiebt sich für v. Forster's, Wiesner's und Ayres' Fall die Nothwendigkeit, entweder an eine im späteren Leben erfolgte Neubildung adenoiden Gewebes im Orbitalzellgewebe zu denken oder dennoch eine congenitale Anlage der Geschwulstkeime anzunehmen. Bezüglich der ersten Möglich-

keit treten uns die gleichen Schwierigkeiten der Beantwortung entgegen, wie bei der Entscheidung der Streitfrage, ob die in der Uebergangsfalte der Bindehaut gefundenen Follikel sich erst in Folge mechanischer, chemischer oder entzündlicher Reizung entwickelt haben oder ob sie als Follikel oder wenigstens als diffuse Ansammlungen adenoiden Gewebes bereits in foetu angelegt waren. Da ich persönlich den Standpunkt vertrete, dass es mir undenkbar erscheint, dass durch reizende Einflüsse, welche von aussen her oder auf endogenem Wege ein Organ treffen, in demselben sich Gewebe neu entwickeln sollen, welche dem ursprünglich vorhandenen heterogen sind, so kann ich auch nicht anders als anzunehmen, dass dort, wo später adenoides Gewebe sich findet, dasselbe schon angelegt war, d. h. dass kleine, der Untersuchung leicht entgehende Ansammlungen cytogenen Gewebes seit der Zeit des Embryonallebens an Ort und Stelle vorhanden waren. Meine Ansicht geht demnach dahin, dass auch in den drei Fällen, in welchen das Wachsthum der Geschwulst erst beim Erwachsenen zur Wahrnehmung kam, die Anlage des Tumors aus der Fötalzeit stammte, die Ektasie der Lymphspalten aber so langsam vor sich ging, dass erst spät Verdrängungserscheinungen durch die heranwachsende Geschwulst bewirkt wurden. Diese können um so später auftreten, als gleichzeitig mit der Vergrösserung der Geschwulst eine Atrophie und Substitution des Orbitalzellgewebes stattfindet.

In analoger Weise, wie das Vorhandensein adenoiden Gewebes scheint mir auch die constant gefundene Anwesenheit von glatter Muskulatur in der Weise zu deuten zu sein, dass auch diese aus in foetu unverbraucht zurückgebliebenen Keimen sich entwickelt habe. Denn weder die Lage der Muskelbündel in der Geschwulst noch ihre Anordnung in den Septen würde die Annahme gestatten, dass sie von der normaliter in der Orbita vorhandenen glatten, Muskulatur ihre Ableitung finden. Als solche käme in

Frage der Müller'sche Musculus orbitalis, welcher sich über die Fissura orbitalis inferior spannt und die Muskulatur der Gefässe. Die Abstammung der Bündel von dem Musculus orbitalis ist für jene Fälle, in welchen sich die Geschwulst innerhalb des Muskeltrichters entwickelte (Fall v. Forster's, Ayres', mein Fall), von vorne herein ausgeschlossen. Nur in dem Falle Wiesner's erlaubt der Sitz des Tumors aussen unten in der Orbita zwischen Muskeltrichter und Periorbita diese Annahme; doch zeigte gerade dieser Tumor eine nur spärliche Einlagerung contractiler Elemente von mehr embryonalem Typus. Dass die Muskelfasern und -Bündel auch nicht von der Gefässmuskulatur herstammen, wird durch ihre höchst unregelmässige Anordnung und Vertheilung weit ab von den grösseren, mit Muscularis ausgestatteten Gefässen wahrscheinlich gemacht. Nirgends ist eine Beziehung zu letzteren auch nur spurenweise angedeutet. Es bleibt daher auch für die in der Geschwulst eingestreute Muskulatur am wahrscheinlichsten die congenitale Anlage.

Ueber das Wachsthum des Lymphangioma orbitae, welches in allen bis jetzt beobachteten Fällen ein sehr langsames war, geben uns die histologischen Bilder einigen Aufschluss. Dass man neben den grossen Hohlräumen auch enge Spalten findet, in deren Umgebung das Bindegewebe noch succulenter und kernreicher aussieht, die Kerne selbst grösser und leichter tingirbar sind, spricht wohl dafür, dass diese Spalten die Anfangsstadien darstellen, aus welchen sich unter Vermehrung des Inhaltes und Wachsthum der Wandungen grössere Hohlräume entwickeln. Entschieden zurückweisen möchte ich hingegen die Ansicht von Wiesner, dass die in die Hohlräume hinein wuchernden Fortsätze, welche hierdurch das Cavum in mehrere Buchten theilen, unter räumlich günstigen Verhältnissen sich so entwickeln können, dass zwei einander gegenüberliegende Fortsätze bis zur Berührung und schliesslichen Verschmelzung gegen ein-

ander wachsen können. Es würde auf diese Weise eine Theilung des ursprünglichen Hohlraumes zu Stande kommen. Eine solche Erklärung widerspricht nicht nur allen aus der pathologischen Anatomie bekannten Thatsachen, sondern sie ist auch mit dem histologischen Befunde nicht vereinbar. Wären die Fortsätze, welche in die Höhlungen hineinragen, im Wachsthume begriffen, so müsste das Gewebe auch Wachsthumsvorgänge zeigen, entweder Kerntheilungsfiguren aufweisen oder wenigstens den Typus jugendlichen Gewebes zur Schau tragen. Allein gerade im Gegentheile sind diese Fortsätze aus starren, steifen, kernarmen Fasern gebildet, welche am Ende des Fortsatzes wie abgebrochen oder abgerissen aussehen, so dass es viel näher liegt, die einander gegenüber liegenden Fortsätze für eine unter der fortschreitenden Ausdehnung des Hohlraumes atrophisch gewordene und schliesslich eingerissene Scheidewand zu halten.

Eine besondere Besprechung erheischen die hyalinen Degenerationen, welche an der Auskleidung der Lymphräume wahrgenommen und oben eingehend beschrieben wurden. Ich bin trotz eingehender Untersuchung nicht in der Lage, über diese Entartungen bestimmte Erklärungen geben zu können, da die histologischen Bilder zum Theil different, zum Theil vieldeutig sind. Das Wahrscheinlichste dünkt mir eine hyaline Degeneration der auskleidenden Endothelzellen selbst, zu welcher der Anstoss in einer ungünstigen Ernährung des Zellenbelages im Gefolge der geänderten chemischen Zusammensetzung des Inhaltes der Cavernen (Blut statt Lymphe) gelegen wäre. Der Vorgang dürfte sich dann in der durch die Reihenfolge, in welcher die Endothelveränderungen besprochen wurden, bereits angedeuteten Weise vollzogen haben: dass die Endothelzellen zuerst aufgequollen, dass die um den Kern gelegenen Partheien des Zellprotoplasmas am ersten und ausgiebigsten anschwollen und sich in eine homogene, zuerst noch plastische,

später aber zu einer glasigen Perle erstarrenden Masse umwandelten, dass ferner der Verglasungsprocess die ganzen Endothelzellen betraf, so dass sie zu einer einheitlichen, an der Innenfläche noch mit drusenartigen Erhabenheiten besetzten Glashaut verschmolzen, während die Zellkerne, ungefähr gleichzeitig mit den Resten des Protoplasmas undeutlich wurden und verschwanden. Für diese Auffassung sprechen auch die an solchen degenerirenden Stellen auffindbaren, platten, hyalinen Schollen mit Einschlüssen von Kernen oder Kernresten, welche am ehesten die Deutung als abgestossene und hyalin degenerirende Endothelzellen zulassen.

Es ist jedoch eine zweite Möglichkeit nicht ausser Acht zu lassen, welche ebenfalls im Stande wäre, die histologischen Bilder wenigstens zum Theil zu erklären. Es ist nämlich denkbar, dass bei der Mischung von Blut und Lymphe, oder auch nur in Folge der Anwesenheit von Blut in Räumen, welche für dessen Circulation nicht bestimmt und also auch nicht eingerichtet sind, Gerinnungen des Plasmas eintreten, welche sich als dünner, fibrinöser und sehr bald hyalin degenerirender Ueberzug auf die Wandungen der Hohlräume niederschlagen. Dadurch entsteht ein feines, gleichmässig dickes Häutchen auf den anscheinend intacten Endothelzellen, wie es stellenweise zur Beobachtung kam. Auch die homogenen Scheiben von drei- bis vierfachem Durchmesser eines Blutkörperchens, deren ich oben Erwähnung gethan, würden sich mit einem solchen homogenen Beschlag bedecken können; die Scheiben selbst scheinen mir mit grösster Wahrscheinlichkeit aus Blutkörperchen hervorgegangen zu sein, da ich Gebilde beobachtete, welche ihrer Gestalt und Färbbarkeit nach continuirliche Uebergänge zwischen beiden darzustellen schienen.

In der Literatur fand ich nur eine Angabe, welcher ein ähnlicher Befund zu Grunde liegen dürfte, wie die eben besprochene hyaline Degeneration des Endothels.

Knapp erwähnt nämlich in der Beschreibung eines Haemangioma orbitae, „dass an manchen Stellen die Innenwand der Hohlräume mit einer Reihe grosser hyaliner Kugeln besetzt war, welche in manchen Schnitten sogar den ganzen Hohlraum ausfüllten". Es mögen dies wohl dieselben Blasen oder Kugeln gewesen sein, welche ich auch stellenweise in reichlicher Menge antraf und als ein Vorläuferstadium der hyalinen Membranbildung betrachten möchte.

Es liegt nahe, diese Degeneration mit den häufig bei chronisch entzündlichen Zuständen beobachteten Neubildungen von Glasmembranen in der Vorderkammer in Vergleich zu ziehen; in beiden Fällen handelt es sich um einen grösseren Lymphraum, dessen Endothel in der angegebenen Weise sich umwandelt. Während aber in der Kammer, wo ja die Zellen schon normaler Weise die hyaline Schichte absondern, die Endothelien erhalten bleiben, oder in dem gleichen Maasse, in welchem sie bei der Bildung der Glashaut etwa untergehen, sich regeneriren, gehen sie in den Lymphräumen des Tumors schliesslich vollständig zu Grunde. Dies wieder hätte seine Analogie in dem partiellen Untergange der Pigmentepithelzellen bei Bildung der hyalinen Drusen der Glaslamelle der Aderhaut.

In hohem Grade überraschend ist die an manchen Arterien nachgewiesene hochgradige Endarteriitis bei der Jugend des Patienten, welcher zur Zeit der Operation erst zwölf Jahre zählte. Es scheinen übrigens derartige frühzeitige Degenerationen bei Tumoren nicht gerade zu den Seltenheiten zu zählen; wenigstens war ich in der Lage bei meinen Untersuchungen über das Neuroëpithelioma retinae bei noch viel jüngeren Kindern die gleiche Wucherung an der Intima der Arteria centralis retinae nachzuweisen. Auch die Verdickung der Muscularis an den hinteren Ciliararterien, welche ich auf die durch das Secundärglaukom bedingten, grösseren intraoculären Widerstände und eine dadurch bewirkte concentrische Hyper-

trophie der Gefässwandung zurück führen zu dürfen glaubte, scheint mir ein vollständiges Analogon zu der hypertrophischen Gefässwandverdickung zu sein, welche ich in dem jetzigen Falle an den zuführenden Arterien antraf. Sowohl durch die Raumbeengung in der Orbita durch die Geschwulst, als auch durch die mit Recht anzunehmende Compression der abführenden Gefässe durch den schwellbaren Tumor, der nach dem Einbruche des Blutes in die Lymphräume sich vergrössert haben musste, war die Gelegenheit zu Stauungen gegeben, welche sich seit der Geburt des Kindes gewiss häufig wiederholt haben dürften und jedesmal eine Vermehrung der Kräfte in den zuführenden Gefässen nothwendig machte, so dass hierdurch Anlass zu einer Art Arbeitshypertrophie der Arterien gegeben wurde.

Literaturverzeichniss.

v. Forster, v. Graefe's Arch. f. Ophthalm. XXIV. 2. S. 107. 1878.
Berlin, Graefe-Saemisch Handbuch der Augenheilk. Bd. VI. S. 701. 1880.
B. Wiesner, v. Graefe's Arch. f. Ophthalm. XXXII. 2. S. 205. 1886.
Ayres, Journ. med. Assoc. 1895. Nov. 9. (Ref. in Knapp's Arch. f. Augenheilk. 1896. S. 215.) u. Americ. Journ. of Ophthalm. 1895. S. 329.
Knapp, Arch. f. Augenheilk. XXXII. 4. S. 271. 1896.
Brincken-Neelsen, Klin. Monatsbl. f. Augenheilk. S. 129. 1884.
Horner, Klin. Monatsbl. f. Augenheilk S. 18. 1871.
Ahrens, Klin. Monatsbl. f. Augenheilk. p. 460. 1878.
L. Wecker, Klin. Monatsbl. f. Augenheilk. 1868.
Feuer, Ungarische Beiträge zur Augenheilk. S. 85. 1895.

Erklärung der Abbildungen auf Tafel XXIX, Figur 1—3.

Fig. 1. Horizontaler Schnitt durch den vordersten Antheil des Tumors und den hinteren Bulbusabschnitt. Zur besseren Kenntlichmachung des cavernösen Baues ist der Inhalt in den Räumen der Geschwulst (*a*) in der Zeichnung weggelassen. Directer Uebergang der Alveolen in die perivasculären Lymphräume (*c*) um eine A. ciliaris post. longa. (*d*) Follikel in den Septen (*b*).

Fig. 2. Frontalschnitt durch eine centrale Parthie des Tumors nahe am Opticus. Follikel (*d*) in den schmalen Septen. Blut in der Mehrzahl der Räume mit sehr viel Leukocyten (*b*). Theils Blut (*b*), theils Lymphe (*a*) in einem grossen Hohlraume und in zwei kleineren durch einen Isthmus mit einander verbundenen; Leukocyten und Lymphe in einem Raum (*c*), in welchen ein Follikel (*d*) nackt hineinragt. Wucherung der Endothelien (*e*) in der Umgebung der Follikel und in den perivasculären Lymphräumen. Bündel glatter Muskelfasern in einer Scheidewand (*f*).

Fig. 3. Hyaliner Ueberzug an Stelle des Endothels der Lymphcavernen (*a*) und Ueberzug über dem Endothel und blasenartige Auftreibung desselben (*b*). Pigmentkörnchen in den Bindegewebszellen angehäuft. Blutkörperchen (*c*) und Leukocyten (*d*) in den Alveolen.

Beiträge zur Kenntniss der durch Syphilis am Auge hervorgerufenen Veränderungen.

Von

Dr. med. Karl Baas,

Privatdocenten und Assistenten der Universitäts-Augenklinik zu Freiburg i. Br.

Es ist bekannt, dass wir sehr häufig bei Augenleiden in der Lage sind, aus den sonstigen Krankheitserscheinungen und dem Berichte des Patienten als Grundlage der Erkrankung Syphilis anzunehmen: schon lange besitzen wir genaue Kenntnisse des klinischen Bildes der Lues, wie es nicht nur an den äusserlich sichtbaren Theilen des Sehorgans in die Erscheinung tritt, sondern wie es sich auch an den Gebilden des inneren Auges mit dem Spiegel darstellt. Im Vergleich mit der Menge solcher Befunde ist es jedoch bis jetzt recht selten möglich gewesen, die Folgen jener Infection und die durch sie gesetzten Veränderungen pathologisch-anatomisch zu studiren.

In der That hallt allerorts die Klage über diesen Mangel wieder: Alexander, der doch wahrlich in seiner Praxis hinlängliche Gelegenheit hatte, im Leben Syphilis der Augen zu beobachten, sah sich veranlasst in seinem zu Lübeck gehaltenen Vortrage darauf hinzuweisen und die berechtigte Mahnung anzuknüpfen, künftig bei den Sectionen Syphilitischer mehr denn seither den Veränderungen der Augen die Aufmerksamkeit zuzuwenden. Auch Uhthoff, dem gleich-

falls ein reiches Material zur Verfügung stand, vermochte nur wenige anatomische Untersuchungen anzuführen; und im Besonderen schreibt Klein in seiner Bearbeitung der syphilitischen Augenkrankheiten an der Stelle, an der er die chorioidealen Processe bespricht, dass die pathologisch-anatomische Forschung hier mit ihren Ergebnissen noch grösstentheils im Schoosse der Zukunft ruhe.

Und doch hat uns die vergangene Zeit schon eine Reihe mikroskopischer Thatsachen gebracht, die allerdings mehr die vordere Hälfte des Auges betreffen, aber auch über die hinteren Abschnitte uns einige Kenntnisse syphilitischer Alterationen verschafft haben. Die Lückenhaftigkeit einer solchen Grundlage hat es verschuldet, dass von verschiedenen Autoren Schlussfolgerungen gezogen wurden, welche, unsicher wie sie waren, angefochten werden konnten und mussten, ja geradezu widerlegt worden sind.

Daher erscheint es mir nicht überflüssig und unwichtig zu sein, wenn ich im Folgenden genauere Mittheilungen mache über die Ergebnisse der anatomischen Durchforschung einer Anzahl von luetischen Augen, in deren Besitz ich durch die dankenswerthe Ueberlassung seitens der Herren Geheimrath Manz und Geheim. Hofrath Ziegler gelangen konnte. Ich habe über dieses reiche Material, wie es in solcher Vollständigkeit und Reinheit bisher keinem Untersucher vorgelegen hat, in Kürze schon in meinem auf der Heidelberger Versammlung 1897 gehaltenen Vortrage berichtet; ich werde nunmehr an die eingehendere Darlegung weitere Erörterungen anknüpfen, wie sie durch die Befunde auch in Rücksicht auf andere, klinische Beobachtungen veranlasst werden.

Ehe ich an die genauere Beschreibung herantrete, die sich auf sieben Augen von vier Individuen erstreckt, wird es zweckmässig und nothwendig sein, dasjenige, was frühere mikroskopische Untersuchungen zu Tage gefördert haben, in einem zusammenfassenden Ueberblick zu betrachten, um

später daran anknüpfen zu können. Ich werde mich dabei nur auf den Bulbus oculi und seine unmittelbare Nachbarschaft beschränken; Weiteres liegt nicht im Rahmen dieser durch das anatomische Material umgrenzten Arbeit.

Die ältesten brauchbaren Angaben finden sich aus dem Jahre 1860 bei Hutchinson über einen Bulbus, dessen anatomische Zergliederung Bader vorgenommen hatte, bei welchem es sich um das Auge eines hereditär-luetischen Individuums handelte, das chorioideale und retinale Veränderungen dargeboten hatte. In der Aderhaut zeigten sich Heerde von Rundzellen, welche besonders in der Choriocapillaris gelegen waren; in der Netzhaut waren die Blutgefässwände verdickt, und es bestanden im Gewebe dieser Membran graue und gelbe Infiltrationsheerde, angeblich aus Fettkügelchen zusammengesetzt. —

Bald darauf veröffentlichten im Jahre 1861 A. v. Graefe und Colberg einen Befund, welchen der letztere in einem Falle von Iritis gummosa anatomisch erheben konnte, indem ein Stück der erkrankten Membran operativ entfernt worden war. Es erwies sich die Hauptmasse der Geschwulst als zusammengesetzt aus „dicht gedrängten, jungen Bindegewebszellen", d. h. aus einer kleinzelligen Infiltration und aus in Theilung begriffenen, wirklichen Fibroblasten mit ovalem Kern. Vielleicht waren auch die Zellen des Irisstromas gewuchert. Nirgends fettiger Zerfall. Die Gefässe liessen eine sie begleitende Kernwucherung erkennen, welche möglichen Falles von der Adventitia derselben ausgegangen war. Spindelförmige Zellen, in bestimmten Zügen angeordnet, deuteten auf beginnende Gefässneubildung. Die Aehnlichkeit mit Granulationsgewebe sei frappant gewesen, so dass der Tumor den früheren Stadien des Gummigewächses geglichen und so den Nachweis des Vorkommens einer gummösen Iritis im Sinne Virchow's gegeben habe. —

Ausführlicher berichtete sodann im Jahre 1867 v. Hippel über einen Fall gummöser Neubildung in sämmtlichen Häuten des Auges, bei welchem die mikroskopische Untersuchung von Neumann ausgeführt wurde.

Letzterer fand die markigen Infiltrationen der Iris, des Corpus ciliare und der Chorioidea, zusammengesetzt aus zum Theil fettig degenerirten Rundzellen, zwischen welchen zerstreut kleine epitheloide Zellen lagen. In den Knoten war eine spärliche Intercellularsubstanz, dagegen waren reichliche Gefässe vorhanden. Auch ausserhalb der grösseren Infiltrationsheerde be-

stand eine starke Zellenproliferation; längs der Gefässe lagen Züge kleiner, runder Zellen. Abgesehen von den zelligen Knoten der Sklera fanden sich zwischen den Faserzügen derselben lange Züge von Rundzellen, die theils in fettigem Zerfall begriffen waren. Auch in der Cornea liess sich eine Wucherung zelliger Elemente constatiren, verbunden mit einer Vascularisation derselben.

In der Retina lagen dichte Anhäufungen lymphoider Zellen, in die zahlreiche Pigmentkörner, theils einzeln, theils in Häufchen zusammengeballt, eingesprengt waren, welche offenbar aus dem in Degeneration befindlichen Pigmentepithel stammten. Der Glaskörper zeigte faserige Structur, dazwischen Zellen verschiedener Gestalt. Von der Linse, auch der Linsenkapsel konnte merkwürdiger Weise keine Spur gefunden werden. —

Der Fall von Barlow, welcher ein Auge mit Gummigeschwulst der Iris und des Ciliarkörpers betraf, kann wegen der ungenügenden Beschreibung leider nicht verwerthet werden. —

Von Delafield's Befunden aus dem Jahre 1871 vermag ich nur nach der kurzen Inhaltsangabe bei Alt anzugeben, dass eine diffuse gummöse Infiltration des Ciliarkörpers vorhanden war, welche ausserdem noch andere Theile des Auges involvirte; auch in der Sklera bestand eine hochgradige zellige Durchsetzung.

Wegen der Complication mit eitriger Iritis und Chorioiditis müsseu die Angaben des letztgenannten Autors mit Vorsicht aufgenommen werden. Derselbe fand 1877 im vorderen Theil des Ciliarkörpers eine kugelige Anhäufung von Rundzellen mit schon beginnendem, centralen Zerfall, ausserdem Wucherung der Pigmentzellen und derbe cyclitische Schwarten. —

Im Jahre 1875 konnte Krükow die bis jetzt alleinstehende Mittheilung des Cornealbefundes eines Auges machen, dessen Träger mit Sicherheit als luetisch gewesen angenommen werden konnte, wie die Section erwies. Ueber die Beschaffenheit im Leben lagen allerdings keine Angaben vor.

Bei normalem Epithel und Bowman'scher Membran war das Parenchym von neugebildeten Gefässen durchzogen, welche eine deutliche adventitielle Scheide hatten. In dem Raum zwischen dieser und dem eigentlichen Gefässrohr lagen spärliche Leukocyten, deren Zahl im Lumen des Gefässes selber auffallend gross war. Die Kerne der Hornhautkörperchen, welche zum Theil beträchtlich vergrössert waren, waren schlecht gefärbt. —

Aus dem gleichen Jahre stammen die Untersuchungen von Nettleship, welche er an Augen anstellte, die er von Barlow erhalten hatte und über welche dieser Autor gleichfalls Mit-

theilungen gemacht hat. Nettleship und Barlow fanden Rundzellanhäufungen in der Choriocapillaris, ebensolche in der Nervenfaserschicht der Retina; dazu Verdicknng der Netzhautarterien mit Wucherung der Kerne. —

Mauthner erwähnt 1882 in Zeissl's Handbuch „einen Fall von gummöser Wucherung in den Augen eines mit Syphilis hereditaria behafteten $2^1/_4$jährigen Knaben, den E. Berthold sah nnd mikroskopisch nntersnchte, bei welchem Iris und Ciliarkörper ganz von kleinen, runden Zellen mit deutlichem Kern durchsetzt gewesen scien". —

Des weiteren haben zwei englische Autoren W. Edmunds und Brailey im Jahre 1882 Befunde veröffentlicht, welche sowohl bei acquirirter als auch bei hereditärer Lues gewonnen waren. Dieselben constatirten an den Arterien der Retina verdickte Wände mit Kernwucherung, besonders an der Intima, während die Centralarterie im Opticus selber unverändert erschien, wenn keine Complicationen bestanden. Die Capillaren der Netzhant waren öfters varicös. Aehnliche Arterienveränderungen bestanden auch in der Chorioidea nnd der Iris. Lymphkörperchen-Infiltration fand sich in der Umgebung der Arterien der Retina; dieselbe setzte sich bis in den Opticuseintritt fort. —

Um dieselbe Zeit (1881) theilte Michel die Befunde mit, welche er an herausgeschnittenen Stücken der Regenbogenhaut bei syphilitischer Iritis erhoben hatte: die mikroskopische Prüfung ergab als das Charakteristischste eine Veränderung der kleinen Arterien, deren Lumen vollkommen oder nahezu vollkommen verstopft war dnrch eine Wucherung der Intima. Die adventitielle Bindegewebshülle war verbreitert, gequollen und ausserhalb derselben eine Neubildung von epitheloiden Zellen welche in dichter und fast concentrischer Weise angeordnet waren, so dass das Bild eines Knotens entstand. Von diesen Knoten war eine grössere Anzahl vorhanden; sie als Gummata zu bezeichnen hielt Michel sich nicht für berechtigt. Vielmehr seien sie nur ein secnndäres Product einer heerdförmigen Proliferation der genannten Zellen, wie solche auch zerstreut im Gewebe der Iris vorkämen. Demnach wäre die Iritis syphilitica nichts anderes als eine Gefässerkrankung und zwar eine Endarteriitis der kleinen Gefässe mit proliferirender Entzündung der übrigen Gefässwand sowie des Gewebes im Allgemeinen. —

Ausführlicher, weil auch die hinteren Theile des Bulbus berücksichtigend, ist der Befund, welchen Fuchs im Jahre 1884

veröffentlichte; derselbe betraf das Auge eines 58jährigen Mannes, welcher an frischer Iritis syphilitica gelitten hatte.

Die Iris ist von einer mässigen Menge von Rundzellen durchsetzt, welche sich in beträchtlicherer Anzahl in der vorderen Grenzschicht, sowie gegen den Pupillar- und Ciliarrand zu in grosser Menge in der Umgebung der Gefässe finden. Manche der letzteren zeigen Wucherung ihrer Endothelzellen mit Verengerung des Lumens, einige sind ganz obliterirt. Das ehemalige Gefässrohr ist durch Pigmentklümpchen angedeutet, welche im Centrum des isolirten Stranges liegen. Ausserdem sind Zellanhäufungen in Form kleiner Knoten vorhanden, meist an der Iriswurzel, in deren Umgebung viele mit Endarteriitis behaftete Gefässe verlaufen; im Inneren derselben liegen typische Riesenzellen, deren auch in einigen Knötchen in der Kammerbucht enthalten sind. Uebereinstimmend damit bietet der Ciliarkörper eine mässige, diffuse Infiltration und Knötchenbildung in den hinteren Ciliarfortsätzen dar. Entsprechend jedem solchen Heerde findet man Rundzellen auf der inneren Oberfläche des Ciliarkörpers; nur an wenigen derartigen Stellen sind die Zellen der Pars ciliaris retinae theilweise untergegangen: die Exsudatzellen wanderten also durch die beiden unversehrten Schichten hindurch.

In der Aderhaut besteht eine entzündliche Infiltration nur in der Gegend des hinteren Poles, hauptsächlich in der Schicht der grossen Gefässe, höchst unbedeutend in der Choriocapillaris. In der Suprachorioidea hält sie sich fast ausschliesslich an die Nerven, an denen spindelförmige Anschwellungen bestehen und in welche auch Rundzellen eingedrungen sind. Die pigmentirten Stromazellen sind in verschiedenen Degenerationszuständen, zu kleinen Körnern zerfallen oder grösseren, rundlichen Klumpen zusammengeballt. Pigmentbröckel liegen in grossen Zellen hauptsächlich in den Gefässen der Sattler'schen Schicht. Im vorderen Theil der Chorioidea sind atrophische, alte Heerde, an welchen die Choriocapillaris verschwunden ist.

Das Pigmentepithel befindet sich theils in verschiedenen Stadien der Degeneration, theils auch in Wucherung um die zahlreichen Drusen, welche besonders in der Aequatorgegend vorhanden sind.

Die Netzhaut ist vorne cystisch verändert; die Faserschicht mässig atrophisch. Die Lymphräumen derselbe sind erweitert.

Die Linse zeigt nur geringe Veränderungen, welche zum Theil vielleicht Leichenerscheinungen sind. Im Glaskörper liegen

zahlreiche Rundzellen, welche mitunter dichtere Gruppen bilden; ausserdem stellenweise dicke Faserknäuel.

Der Sehnerv liess eine von der Papille aufsteigende Atrophie erkennen, welche Fuchs als Ausgang einer entzündlichen Erkrankung darlegt. —

Noehmals konnte Nettleship im Jahre 1886 Untersuchungsergebnisse mittheilen, bei welchen er vorwiegend an den kleineren Arterien Wucherungsvorgänge der Intima nachwies, die bis zur vollständigen Obliteration mancher Aeste geführt hatten. Die Venen waren dabei häufig fast ganz unbetheiligt. In der Retina war eine Verdiekung sämmtlicher Schichten vorhanden, wie sich überhaupt die Erkrankung der Netzhaut mehr als eine diffuse gegenüber der heerdförmigen der Aderhaut erwies. Ausser ödematöser Infiltration bestand eine Vermehrung der Kerne, besonders in der Nervenfaserschicht, in welcher auch stellenweise Rundzellen in Form kleiner Gnmmiknoten eingelagert waren. Die Sehnervenpapille war gleichfalls zellig infiltrirt. Die Stützfasern waren verlängert. Später trat eine Verdünnung der Retina ein, mit Einwanderung von Pigment aus dem gewucherten Pigmentepithel längs der Gefässe.

Die Aderhant erwies sich als mehr heerdweise erkrankt mit Rundzellenanhäufungen vorwiegend in der Choriocapillaris. Auch an ihr träte eine Verdünnung hervor. Zwischen Chorioidea und Retina befände sieh eine Exsudation. —

Nur wenig vermag ich aus den mir zugänglichen Referaten von dem Befunde von Ayres aus dem Jahre 1888 anzuführen: derselbe beschrieb ein Gumma des Ciliarkörpers mit käsigem Centrum, geschrumpften Zellen, grannlären Trümmern und einigen fibrösen Balken. —

Eingehendere Angaben bietet hingegen die Arbeit von Schöbl dar aus dem Jahre 1888. Derselbe berichtigte zunächst den Irrthnm, welcher bei der Mittheilung der Untersuchnngsergebnisse eines angeblich luetischen Anges durch Deyl[1]) nnterlaufen war: durch eine Verwechslung war von diesem Antor ein tuberculöses Auge einer anderen Patientin beschrieben worden. Schöbl beschreibt dann aber selbst den Befund jenes ursprünglich gemeinten und des anderen noch vorhandenen, luetischen Anges, in welchem folgende Veränderungen sich darboten.

In der Aderhaut fanden sich in beiden Augen kleinere, wahrscheinlich von den Arterien ausgehende Rundzellenheerde,

[1]) In der böhmischen Zeitschrift Časopis lekařů českých.

über welchen das Pigmentepithel der Netzhaut meist gewuchert war; einzelne Elemente des letzteren wären in das Stroma chorioideae eingedrungen. Ausserdem waren grosse Auftreibungen vorhanden, bestehend aus einer diffusen, rundzelligen Infiltration der Chorioidea mit centralem Zerfall. Blutgefässe fehlen hier fast vollständig; dagegen wären Abkömmlinge des Pigmentepithels eingelagert. Die Wände der Arterien waren verdickt durch Wucherung der Intima und der Media nnd meistens hyalin degenerirt; an vielen Stellen bestand auch vollständige Obliteration des Lnmens. Veränderungen der Netzhant von Bedeutung waren nicht vorhanden. —

Aus dem Jahre 1888 ist nur der kurzen Angabe von Sattler Erwähnung zu thun, welcher in eigenthümlichen, erst auf antisyphilitische Behandlung weichenden Granulationen in der Uebergangsfalte der Bindehaut besondere Wucherungen endothelialer Elemente nachwies. —

Aus unserem Jahrzehnt liegen dann noch folgende Untersuchungen vor:

Liebrecht veröffentlichte 1891 einen Befund von Iritis gummosa bei hereditärer Lnes; die Verdickung der Iris bestand aus dichten Rundzellen, zwischen welchen einmal drei Riesenzellen gefunden wurden. Zahlreiche Gefässschlingen lagen zwischen den Zellen. Eine übereinstimmende Zusammensetzung zeigte eine aus dem Unterlid herausgeschnittene Neubildnng. —

1892 untersuchte Scherl ein Ange mit gummöser Iritis nnd Cyclitis, wobei er Folgendes fand: Das Endothel der Conjunctivalgefässe ist zum Theil in Wucherung begriffen; in der Bindehaut, sowie in der Sklera besteht nahe an der Perforationsstelle eine dichte, kleinzellige Infiltration. Die Cornea zeigt nur an wenigen Stellen eine streifenförmige Zelleneinlagerung; die vordere Kammer ist mit käsigen, gummösen Massen erfüllt.

Ausserhalb des Gummas ist die Iris in mittlerem Grade lymphoid infiltrirt; die Gefässe sind in geringer Ausdehnnng endarteriitisch verändert. Aehnlich verhält sich der Ciliarkörper. Im Bereich des Gummas ist jede histologische Structur in käsiger Degeneration aufgegangen. Die Chorioidea weist nur geringe Endothelwucherung ihrer Gefässe auf; in der Retina besteht eine leichte kleinzellige Infiltration in der nächsten Umgebung der Gefässe.

Der Glaskörper, welcher in seinen vorderen Theilen bindegewebige Schwarten enthält, ist hinten von fibrinösen Massen erfüllt, in welchen nur wenige zellige Elemente liegen. Die Hya-

loidea ist in ihrem hinteren Umfange, wie es scheint, beträchtlich verdickt.

Die Linsenkapsel ist von der gummösen Neubildung zerstört worden; von der Stelle der Perforation aus dringt eine kleinzellige Infiltration in die Substanz der Linse ein. Das Kapselepithel ist am vorderen Pole gewuchert, aber bereits zum grössten Theil einer fettigen und schleimigen Degeneration anheim gefallen. Die Corticalis ist cataractös verändert. —

Von den Sectionsergebnissen Uhthoff's sind für unsere Betrachtungen nur diejenigen heranzuziehen, welche sich auf die Veränderungen des Auges selbst beziehen, die in Bulbuserkrankungen ihre Ursache hatten; nicht hierher gehörig ist alles, was im Sehnerven, mehr oder minder selbständig, oder in Abhängigkeit von einem gleichzeitigen Gehirn- resp. Meningealleiden sich abspielte. Daher ist nur der Angaben des Falles XVII zu gedenken, bei welchem während des Lebens eine abgelaufene Iridochorioiditis gefunden worden war. Die mikroskopische Untersuchung ergab eine fibröse Degeneration und Atrophie der Iris; im Corpus ciliare bestehen vereinzelte, umschriebene kleinzellige Infiltrationsheerde. Im Glaskörper liegen einige Rundzellenhänfchen. Die Chorioidea weist partielle Atrophieen auf. In der Netzhaut fallen an den kleineren Arterien wie Venen kleinzellige Wucherungen in der adventitiellen Scheide auf; an manchen Stellen ist vollkommene Gefässobliteration eingetreten. —

Die leider nur sehr kurz gehaltenen Angaben von Bach und Appel, welche sich auf denselben Fall einer luetischen Retinitis beziehen, ergeben immerhin folgendes: Die Arterien der Retina zeigten Wucherungsvorgänge sowohl in der Intima, als auch in der Adventitia; erstere war bei den kleineren Gefässen häufiger befallen, gleich häufig etwa wie bei den Capillaren, welche vielfach obliterirt waren. In der Umgebung der Arterien und der Capillaren waren Entzündungsheerde nachzuweisen, vornehmlich jüngeren Datums. Nur hier und da zeigten die Venen entzündliche Veränderungen der Bindegewebsumhüllung.

An den Gefässen der Aderhaut wurden nur vereinzelt entzündliche Veränderungen gefunden; das Stroma chorioideae zeigte hier und da diffuse, aber auch circumscripte Infiltration. —

Im folgenden Jahre 1895 publicirte Rochon-Duvigneaud den Befund bei einer Chorioretinitis centralis auf Grund hereditärer Lues. In der Chorioidea finden sich Entzündungsheerde überall zerstreut, ausserdem eine diffuse Zellinfiltration; im Bereich des Infiltrates der Maculagegend, welches wie die anderen

in der Chorioeapillaris liegt, ist das Pigment in Form streifiger Züge gewuchert.

Dem gegenüber ist in der Retina allein die Maculagegend degenerirt, so dass in der Mitte der atrophischen Stelle nur noch eine dünne Gewebslage übrig geblieben ist. Pigment findet sich hier in netzförmiger Weise eingelagert, als wenn es den Gefässscheiden gefolgt wäre. Das Pigmentepithel ist nur in der Gegend zwischen Macula und Papille theils degenerirt, theils gewuchert. —

Auf ausgeschnittene Stücke der Iris, welche bei einem Gumma des Ciliarkörpers gewonnen wurden, beziehen sich die Angaben von Gallenga aus dem Jahre 1896, welcher ausser diffuser, rundzelliger Infiltration des Stroma's mit Wucherung junger Bindegewebszellen einen kleinen Knoten in der Irisperipherie fand. Die Gefässwände waren im Zustand der hyalinen Degeneration, besonders die Intima; andere Gefässe waren völlig obliterirt. —

Der Befund von Dor[1]) ist nach den eigenen Angaben des Autors nicht vollkommen sicher gestellt, so dass ich ihn nicht weiter angeben will; zum Schluss will ich nur noch der Mittheilungen von Elschnig gedenken, welche sich auf Conjunctivalveränderungen beziehen. Derselbe fand 1897 bei einer eigenthümlichen, sulzigen Infiltration der gesammten Conjunctiva das hochgradig ödematöse Gewebe durchsetzt von verschiedenartigen Zellen, welche theils gewucherte Bindegewebszellen, theils Rundzellen, theils sogenannte Mastzellen sind. Die Lymphgefässe waren erweitert, ebenso die Blutgefässe, von denen eine reichliche Anzahl neugebildeter vorhanden war. —

Nach dieser Zusammenfassung dessen, was bis jetzt in der Literatur von anatomischen Befunden bei luetischen Augenerkrankungen niedergelegt ist, will ich die Ergebnisse der Untersuchung meiner sieben syphilitischen Augen folgen lassen. Eines derselben ist zum Theil schon Gegenstand einer besonderen Veröffentlichung gewesen, die in diesem Archiv, Bd. XLIV. 3., enthalten ist; über sämmtliche Befunde habe ich in aller Kürze in meinem, auf der Heidelberger Versammlung gehaltenen Vortrage berichtet, welchem nunmehr die genauere Ausführung folgen soll.

[1]) Dor, Étude anatomo-pathologique d'un cas de chorioidite syphilitique. Archives d'Ophtalm. XVI. 1896. p. 494.

Ich beginne mit der Darlegung des Falles der Emma Ganter, deren eines Auge das Ringskotom dargeboten hatte; da die hierauf bezüglichen klinischen und anatomischen Veränderungen am angegebenen Orte bereits geschildert sind, werde ich im Folgenden nur kurz über dieselben hinweggehen.

Aus der Anamnese mag angeführt werden, dass Patientin im Alter von sieben Jahren eine Augenentzündung gehabt hatte, welche sich über eine längere Zeit erstreckt haben soll; darauf seien die Augen wieder besser gewesen, bis zum 17. Lebensjahr, in welchem wiederum eine Entzündung bestanden habe, nach deren Ablauf das Sehvermögen wieder gut gewesen sein soll.

Acht Wochen vor dem Eintritt in die Klinik wurde Patientin inficirt, eine Woche vor der Aufnahme (am 22. V. 1889) begann eine heftige, schmerzhafte Augenerkrankung.

Ausser einer alten Macula corn. dextr. wurde beiderseits rauchige, parenchymatöse Infiltration dieser Membran constatirt; dazu starke, plastische Iritis und beträchtliche Glaskörpertrübung, so dass nur rechts der Fundus verschleiert gesehen werden konnte, die Papille war leicht geröthet, etwas verwaschen und geschwollen. Die Venen waren hyperaemisch, die Retina temporal von der Papille leicht getrübt.

TR = $^1/_6$, TL = $^1/_{10}$. Gesichtsfeld normal.

In der Irisperipherie werden bald darauf sich vergrössernde, knötchenförmige Wucherungen sichtbar; am 29. V. kamen cyclitische Beschläge auf der Membr. Descemet. hinzu.

Erst am 14. VI. traten Hauteruptionen in Form blasser Roseolae auf; es mag darauf besonders aufmerksam gemacht werden, da nur in selteneren Fällen das Exanthem der Iritis nachfolgt, wie Manz, Schmidt, Mauthner u. A. beobachtet haben.

Unter wechselnden Besserungen und Verschlimmerungen zog sich die Erkrankung hin, bis unter starker Herabsetzung des Sehvermögens auf $^1/_{36}$ L., $^1/_{10}$ R. und beträchtlicher Hemeralopie am 2. October 1889 zum ersten Male ophthalmoskopische Veränderungen notirt werden konnten. Stärkere Entzündung der Papille, von welcher aus eine strahlige Trübung in die Umgebung ausgeht. Arterielle und venöse Hyperaemie mit breiten Haemorrhagieen rechterseits. Weissliche Infiltration in der Chorioidea mit circumscripten Heerden in der Peripherie und in der Maculargegend. Beginnende Pigmentwucherung. Dabei noch vorhandene Verdickung der Irisperipherie, sowie überhaupt Iridokeratitis.

Mit dem Uebergang in das atrophische Stadium entwickelte sich eine hochgradige Gesichtsfeldeinengung rechts, und links das

am angegebenen Orte in seiner Entstehung nnd dem späteren Verhalten geschilderte Ringskotom. Dazu hochgradige Hemeralopie und Störung des Farbensinnes, womit in Einklang standen die sehr bedeutenden Chorio-Retinalatrophieen nnd Pigmentwucherungen, sowie die wachsartige, verwaschene Entfärbung der Papillen.

In der Folge wurde links eine Iridektomie ausgeführt, durch welche das Sehvermögen wieder auf $^1/_5$ gehoben werden konnte, während es rechts nur $^1/_{30}$ betrug; es hatte sich eine leichte Myopie entwickelt. Dieser Zustand blieb vom Jahre 1891, in welchem Patientin zum letzten Male in der Klinik gewesen war, bestehen.

Anfang 1895 wnrde wegen fortschreitender Lungenerkrankung die Aufnahme in die medicinische Klinik nothwendig, in der ich öfter noch die Angenspiegeluntersuchnng vornahm, ohne Veränderungen constatiren zn können. Nach längerem durch Darm-, Nieren- und Leberleiden complicirten Krankenlager starb Patientin am 11. März 1895. Die Section ergab ansser doppelseitiger Lungenphthise nnd Darmtuberculose amyloide Degeneration der Milz, Nieren und Leber; als einzige syphilitische Veränderung wurde an der Aussenseite des linken Os parietale eine fünfmarkstückgrosse aufgetriebene und dabei rareficirte Stelle im Knochen gefunden.

Beide Augen sammt Sehnerven wurden in Müller'scher Flüssigkeit gehärtet, in Celloidin eingebettet und nach verschiedenen Methoden gefärbt. Da die Veränderungen im Grossen und Ganzen übereinstimmen, werde ich sie zusammenfassend beschreiben.

In der Conjunctiva ist das Epithel im Wesentlichen intact, auffallend ist das reichliche Vorkommen von Becherzellen; nur an einigen Stellen besteht eine leichte Wucherung, so dass papillenähnliche Bildungen des subconjunctivalen Gewebes entstanden sind. Letzteres weist hier und da auch entzündliche, rundzellige Infiltrationen mit unscharfer Begrenzung auf. An den Arterien, besonders an denen in der Nähe der Cornea lässt sich streckenweise eine mehr oder minder beträchtliche Vermehrung der Endothelkerne erkennen, während die Adventitia unverändert erscheint. Die Gefässe sind mitunter von leukocytären Einscheidungen begleitet.

In der Cornea finden sich an dem einen Ange Reste superficieller Entzündung: die Bowman'sche Membran ist eine Strecke weit völlig verschwunden; an anderen Stellen von hinten

her arrodirt nnd verdünnt durch Reste einer früher wohl stärker gewesenen panösen Infiltration, von welcher noch ziemlich viele, zum Theil auch blutführende Gefässe erhalten sind. Weiter nach der Mitte hin liegen kleine, circumscripte Stellen, zu welchen gleichfalls Gefässreste hinzutreten, längs und ausserhalb deren auch noch einige Kerne zu sehen sind. Ueber diesen Partheien ist die Bowman'sche Membran nnd in geringem Grade das Epithel in Mitleidenschaft gezogen. Da ich diese Veränderungen andererseits einer gesonderten Beschreibung zu Grunde legen werde, sie überdies mit den luetischen Alterationen wohl nichts zu thun haben, will ich an dieser Stelle nicht weiter auf sie eingehen.

In das Cornealparenchym dringen einige tiefe Gefässe ein, welche jedoch meist kaum den Limbus überschreiten; nur einmal konnte ein beträchtlich weiter gegen die Mitte vordringender Ast gefunden werden. Ihr Endothel ist etwas gewuchert, wie auch in ihrer Umgebung wenige Rnndzellen ausserhalb des Lumens sich finden. Nur ganz leicht scheinen in ihrer Nachbarschaft die fixen Zellen der Hornhaut vermehrt zu sein. Durch den Zusammenhang mit den Räumen des Schlemm'schen Canales dokumentiren sich einige dieser neugebildeten Gefässe als solche venöser Natur; für die meisten lässt sich ein besonderer Charakter nicht feststellen: ausserhalb des Endothelrohres liegt eine Art von dünner Bindegewebsumscheidung mit schmalen länglichen Kernen. Ein Blutgehalt konnte nur in einigen Gefässchen constatirt werden.

Die Lamellen des Ligament. pectinatum weisen eine reichliche Kernvermehrung auf; von da aus ziehen einige Zellenzüge unmittelbar vor der Descemet'schen Membran in die hintersten Lagen der Cornea.

Ueber eine Veränderung der Descemet'schen Membran und ihres Endothels wird nachher zu berichten sein; im Grossen und Ganzen bestehen hier normale Verhältnisse.

Innerhalb der Sklera, welche im Uebrigen ohne Besonderheiten ist, fällt nur an den Gefässen der Reichthum der Endothelkerne auf; dasselbe gilt für die in den Augenmuskelstümpfen und deren Sehnen verlaufenden Arterien oder auch Venen.

In der Iris ist die vordere Grenzschicht auffallend deutlich durch eine nicht unbedeutende Verdichtung ihres Gewebes. Das Irisstroma ist im Allgemeinen consistenter und derber als normal nnd enthält, hauptsächlich in der Sphinkterzone, viele Kerne. Die

Zellen liegen stellenweise nesterartig dichter beisammen mit jedoch unscharfer, verwaschener Begrenzung, so dass man kaum von Knoten sprechen könnte.

Die Form ihrer Elemente ist verschieden, bald sind sie länglich, bald rundlich oder birnförmig, bald mit oder ohne Pigmenteinlagerung. Das Ganze macht den Eindruck von ehemaligen Entzündungsheerden. Eine besondere Beziehung zu Gefässen tritt nicht hervor; solche sind jedoch innerhalb der Zellanhäufungen zu finden.

Manchmal tritt eine eigenartige Anordnung der Stromazellen hervor in der Art, dass dieselben in regelmässiger Weise, von vorn nach hinten gerichtet, etwa nahezu senkrecht zur Irisfläche oder leicht nach rückwärts convergirend, gewissermaassen strahlig nach einer Stelle der Hinterfläche hin angeordnet sind, woselbst der Pigmentzellenbelag dichter ist als sonst.

Besonders an den kleineren Arterien sind vielfache Endothelkerne zu beobachten; auch ist das adventitielle Bindegewebe leicht vermehrt. Mehrfach tritt eine deutliche, hyaline Degeneration der Gefässwand zu Tage, wobei zugleich die Endothelkerne weniger gut oder gar nicht gefärbt erscheinen.

Zeichen frischer Entzündung fehlen.

In dem linken Auge findet sich in einer Anzahl von Schnitten eine ausgedehntere Stelle der Irisperipherie, an der der Querschnitt der Regenbogenhaut circumscript beträchtlich erweitert ist. Die Verbreitung ist nach vorne gerichtet, so zwar, dass die Vorderfläche dieser Strecken an die Cornealrückfläche anstösst und eine recht breite, vordere Synechie entstanden ist, bei der jedoch eine eigentliche Verwachsung nicht eingetreten ist. Vielmehr ist sowohl die Iris wie die Cornea an ihrem Endothel überkleidet, welches auf der ersteren hier besonders deutlich zu Tage tritt. Die Hornhaut ist aber an dieser Stelle nicht unverändert geblieben, vielmehr hat sie eine dicke, glashäutige Auflagerung erhalten. Dieselbe ist zusammengesetzt aus dicken fibrillenähnlichen Zügen, zwischen welchen lange Kerne eingelagert sind, Modificationen des Endothels der Descemet'schen Membran, welches vom Rande der Neubildung an auf dieselbe heraufgestiegen ist und sie überall überkleidet.

Im Ciliarkörper besteht eine diffuse Vermehrung des Bindegewebes und seiner Kerne, was besonders unter dem Ursprung der Ciliarfortsätze hervortritt. In den Basen dieser ist das Gewebe längs der eintretenden sklerotisch veränderten Blutgefässe beträchtlicher verdichtet.

Die Chorioidea weist noch stärkere, weitgehende Veränderungen auf. Ihre Grenzlamelle gegen das Pigmentepithel hin ist fast überall vollkommen deutlich erhalten. Nur an sehr wenigen Stellen schien sie zu Grunde gegangen zu sein, indem daselbst eine ganz zarte, nicht immer genau zu verfolgende Linie ihre Fortsetzung bildete, deren Continuität manchmal fraglich bleiben konnte. Jedoch habe ich in keiner Weise den Eindruck gewinnen können, als ob hier allenfalls eine Vermischung retinaler und chorioidealer Elemente eingetreten wäre; gewissermaassen zum Ersatz für die nicht mehr ganz verlässliche Lamina vitrea lag auf ihrer äusseren Seite ein kernarmes, faseriges, in parallelen Zügen angeordnetes Bindegewebe, welches die Trennung beider Membranen übernommen hatte. Es erscheint mir die Hervorhebung dieses Befundes insofern von einigem Interesse, als ältere Abbildungen und Beschreibungen von Chorioiditis und Retinitis, resp. deren Folgezuständen eine Gewebsvermischung angeben, welche nach meinen hier und anderwärts gemachten Beobachtungen nicht der Fall ist.

Die Choriocapillaris ist meist zu Grunde gegangen; das Verhältniss der erhaltenen Strecken zur Retina ist bereits anderwärts beschrieben worden. An den krankhaft veränderten Stellen liegen die Capillaren in sklerotisch verdichtetem Bindegewebe, welches das Lumen derselben zusammengedrückt hat; hier findet sich auch eine deutliche, manchmal starke Vermehrung der Endothelkerne. Im Inneren der Capillaren fallen sehr viele Leukocyten auf; ausserhalb derselben liegen zahlreiche Rundzellen in den Gefässlücken.

Ueberhaupt findet sich vielfach eine theils diffuse, theils heerdförmige, zellige Infiltration in den mittleren Chorioidealschichten, mehr im hinteren als im vorderen Abschnitt der gesammten Aderhaut. Die Infiltrate liegen in den Gefässzwischenräumen, bald näher an Arterien, bald in der Umgebung von Venen. Die Schicht der grossen Gefässe, die Suprachorioidea ist kaum zellig durchsetzt; die Nervenstämme bieten nichts Besonderes.

Von den Arterien sind die kleineren Aeste im Ganzen mehr verändert als die grossen Stämme. Bei der Untersuchung der Veränderungen der Gefässwand leistete besonders die Färbung nach v. Gieson gute Dienste. Ist die Differenzirung gelungen, so hat die Intima und auch die Media einen mehr braunrothen Ton angenommen, während die (pathologisch verdickte) Adventitia leuchtend roth gefärbt ist. Mittelst des Farbenunterschiedes kann

auch, was recht werthvoll ist, die mehr dunkelbraune leukocytäre, rundzellige Infiltration von Wucherungszuständen des eigentlichen Gewebes getrennt werden. Bezüglich der Gefässe ergiebt sich auf diese Weise sehr deutlich die Wucherung der Intimazellen, welche oft einen ganzen Kranz um das verengte Lumen bilden. Dabei entstehen mehrfache Lagen von Kernen, welche zum Theil in das Lumen vorragen oder, von der übrigen Wand losgelöst, als Stränge quer hindurch ziehen. Anderwärts ist eine Bildung faserigen Gewebes zu erkennen. Zwischen diesen pathologischen Neubildungen stecken durchwandernde Leukocyten. Die Membrana fenestrata trennt oft sehr deutlich die Intima von der Muscularis, welche keine wesentlichen Veränderungen aufweist. Ebenfalls geringer als die Endothelauskleidung ist die Adventitia gewuchert; in ihr finden sich wie in der Media Rundzellen eingestreut.

Auch die Venen lassen eine Vermehrung ihrer Endothelkerne erkennen, welche jedoch über eine einfache Lage nicht hinausgeht.

An den grösseren Arterienstämmen, welche weniger als die mittleren und kleinen Aeste verändert sind, habe ich besonders nach dem Verhalten der Vasa vasorum gefahndet, jedoch habe ich weder hier, noch, was gleich bemerkt werden möge, in meinen anderen Fällen zu bestimmten Ergebnissen kommen können.

Das übrige Gewebe der Aderhaut wies nur in geringem Grade eine Wucherung der pigmentirten Stromazellen auf; an manchen Stellen, z. B. auch an solchen, an denen die Lamina vitrea nur unsicher zu verfolgen war, fanden sich klumpige, dunklere Zellformen, welche mit Abkömmlingen des Pigmentepithels leicht verwechselt werden könnten. Hingegen war vielfach eine Vermehrung des übrigen Bindegewebes vorhanden, theils in Form von Zellenanhäufungen, theils als derbere Faserzüge mit paralleler Anordnung der Fibrillen und ohne entzündliche Infiltration. Derartige, atrophische Partieen durchsetzten unter Umständen die ganze Dicke der Membran.

Bezüglich der Retina will ich auf die regionäre Vertheilung der Strecken, an welchen die äusseren Lagen der Stäbchen und Zapfen sowie der äusseren Körner- bis zu der Zwischenkörnerschicht zu Grunde gegangen sind, hier nicht mehr eingehen; die darauf bezügliche Beschreibung ist bereits an dem angegebenen Orte niedergelegt.

Das Pigmentepithel ist nirgends vollkommen unverändert; seltener sind seine Zellen pigmentärmer, öfter dichter angeordnet

und dunkler pigmentirt auch an Stellen, welche normaler Netzhaut entsprechen. Vielfach liegen mehrfache Zellreihen übereinander, breite Höcker bildend, in welchen man sieben bis acht Lagen unterscheiden kann; zwischen denselben liegt neugebildetes Bindegewebe. In diesem, resp. unter den Zügen des Pigmentepithels finden sich auch umgebildete, noch blutführende Gefässe. Es fällt auf, dass entsprechend solchen Wucherungsstellen vielfach sich frische Infiltrationsheerde in der Chorioidea befinden, welche dicht hinter der Choriocapillaris liegen

Von jenen Pigmentverdickungen aus, welche sich besonders auffallend im vorderen Umfang der Retina entwickelt haben, gehen oft sehr breite Züge in die inneren Lagen der Netzhaut über, in welcher sie bis unmittelbar unter die Limitans interna gelangen, die hin und wieder geradezu verdrängt erscheint. Wo die Pigmentinfiltration nicht so hochgradig ist, sieht man, dass die Einlagerung der wuchernden Zellen zunächst in die Adventitia erfolgt; vielfach aber ist das gegenseitige Verhältniss nicht mehr zu erkennen, indem ein Lumen überhaupt nicht mehr vorhanden ist. Die Existenz von Gefässen als Grundlage der Streifen vermag man dann bei Verfolgung solcher Bänder auf mehreren Schnitten aus dem Auftreten pigmentfreier Strecken zu entnehmen, wie das in der Opticusfaserlage möglich ist.

Jedoch auch gänzlich ohne Beziehung zu Arterien oder Venen geht die Einwanderung vor sich. An geeigneten Schnitten nimmt man dann wahr, dass die Müller'schen Radiärfasern von Pigmentzellen begleitet sind, welche den gegebenen Bedingungen entsprechend ihre normale Gestalt geändert haben, mehr länglich geworden sind. Möglichen Falles sind es Leukocyten, welche den Transport übernommen haben, was nicht zu entscheiden ist; nach dem physiologischen Verhalten, welches ja auch Gestaltsveränderungen mit sich führt, ist es gar nicht ungereimt, ein selbständiges, weitergehendes Wandern des Epithels anzunehmen.

An anderen Orten finden sich völlig freie Pigmentkörner eingestreut, oder dicke Aggregate zwiebelschalenartig angeordneter Zelllagen, welche ganze Nester bilden. Dass es sich in allen Fällen um retinales Pigment handelt, kann mit voller Sicherheit behauptet werden.

Im Bereich der Pars plana corporis ciliaris weisen die nicht weiter gewucherten Zellen der Pigmentlage oft eine vacuoläre Degeneration auf; in mässigem Grade ist weiter hinten ein Iwanoff'sches sogenanntes Oedem vorhanden. Im Bereiche derselben sind die Radiärfasern vermehrt, was auch an anderen

Stellen der Retina beobachtet werden kann. Wo Verwachsungen mit der Chorioidea bestehen, biegen die äusseren Enden derselben in eine zur Glaslamelle parallele Richtung um und treten in Verbindung mit dem oben erwähnten neugebildeten Gewebe zwischen und unter den Zellen des Pigmentepithels; ein Uebertritt in die Chorioidea findet nicht statt.

Was nun das Verhalten der Retinalgefässe anlangt, so lassen sich auch hier Vermehrungen der Endothelkerne nachweisen; in einer grösseren Arterie nahe der Papille ist dadurch das Lumen auf eine dreistrahlige Figur verengt. Verdickungen der Adventitialscheide treten besonders da hervor, wo zugleich eine stärkere Pigmentinfiltration der Gefässwand besteht.

Innerhalb der Opticusfaserschicht besteht streckenweise eine Verdichtung des Bindegewebes, wohl auch eine leichte Zunahme der Kerne; letztere ist etwas mehr ausgesprochen am vorderen Retinalumfang, woselbst die Pigmentinfiltration der Retina am stärksten ist.

Der Glaskörper weist keine höhergradigen Veränderungen auf; in der Nähe der Ora serrata und am hinteren Pol erscheint er dichter fädig, was aber auf die Härtung in Müllerscher Flüssigkeit zurückgeführt werden kann. Sehr deutlich ist auf lange Strecken hin die vollkommene Trennung der Hyaloidea, welche vielleicht etwas verdickt ist, von der Limitans interna.

Die Linse lässt in den äussersten Corticalschichten zwischen den Fasern etwas Liquor Morgagni erkennen; sie ist im Uebrigen normal.

Im Sehnerven sind auf Querschnitten, welche nach Weigert gefärbt sind, Ungleichheiten der Faserbündel zu sehen, ohne dass jedoch eine stärkere Atrophie hervorträte. Innerhalb der Lamina cribrosa und eine Strecke weit hinter derselben sind die Bindegewebskerne der Septen fleckweise nicht unbedeutend vermehrt, während eine frische entzündliche Infiltration nicht mehr besteht, wie besonders wieder an Schnitten, welche nach v. Gieson gefärbt sind, hervortritt. Dem entsprechend sind die Bindegewebsfaserbündel an zerstreuten Stellen und nur leicht verdickt. Hingegen mögen häufigere, kleine Lücken um die Kerne auf eine früher vorhanden gewesene, seröse Durchtränkung geringen Grades hinweisen. Am distalen Ende des Zwischenscheidenraumes sind die Endothelzellen etwas gewuchert; ebenda finden sich in der Pialscheide erweiterte Gefässe, die mit ähnlichen im Umkreis des Foramen sclerae in Verbindung stehen und auch Communicationen mit Chorioidealgefässchen wahrnehmen lassen. An allen

diesen Verzweigungen bestehen entzündliche Veränderungen in leichteren Graden. —

Der zweite Fall betrifft den im Alter von 54 Jahren verstorbenen Max Meier, welcher vier Jahre vor seinem Tode wegen doppelseitiger luetischer Iritis in der Augenklinik behandelt worden war.

Die Anamnese ergab damals, dass Patient mit 30 Jahren sich inficirt hatte; zwei Jahre darnach hatte er die erste doppelseitige Augenentzündung, die später recidivirte.

Bei der Aufnahme wurde eine ausgesprochene Sattelform der Nase notirt; im Stirnbein war eine eingezogene Knochennarbe. Ueber den ganzen Körper zerstreut fanden sich linsen- bis bohnengrosse mit glatter Epidermis überzogene, weisse Narben. Im weichen Gaumen war ein grosser Defect; an der linken Tibia bestand eine periostitische Auftreibung.

Wegen einer nicht zu lösenden, breiten Synechie wurde links eine Iridektomie nach unten ausgeführt. Uebrigens trug die Cornea beider Augen mehrere alte Maculae.

Bei der Section fanden sich der weiche Gaumen und die Tonsillen in ein grosses, syphilitisches Geschwür verwandelt; auf der Epiglottis war eine frischere, syphilitische Narbe. Die Leber zeigte auf dem Durchschnitt theils ältere, theils frischere, luetische Infiltrationen. Die vergrösserte Milz trug auf ihrer Vorderfläche eine grosse, weisslich-gelbe Schwiele.

Zur Untersuchung standen mir beide, in Müller'scher Flüssigkeit gehärtete Bulbi zur Verfügung, deren Beschreibung ich wiederum zusammenfasse.

Im Epithel der Conjunctiva findet sich eine verschieden ausgeprägte hydropische Degeneration. An den Arterien besteht eine Wucherung der Endothelkerne, die manchmal bis zu zwei oder drei Lagen gediehen ist. Uebrigens erscheinen auch die Kerne der erweiterten Lymphspalten vermehrt. Das subepitheliale Bindegewebe ist im ganzen dichter und kernreicher, sowie von Rundzellen durchsetzt, welche meist in der Nähe von Gefässen angehäuft sind. Diese entzündlichen Veränderungen lassen sich auf dem rechten Auge bis in den Rand der Cornea hinein verfolgen, woselbst unter dem Epithel ein Gewebe mit kleineren, dichteren Fibrillen liegt, deren Zugrichtung anders ist als diejenige der darunter gelegenen, normalen Corneallamellen. Diese Veränderungen gehen etwa $^1/_2$—$^3/_4$ mm in die Hornhaut hinein. Auch noch in anderen Schnitten dieser sowie in Präparaten des linken Auges finden sich ähnliche Stellen, in deren Bereich das

Epithel verdickt ist und ihm, bei fehlender Bowman'scher Membran, ein der Cornea fremdes Bindegewebe auftritt. Diese Abweichungen entsprechen wohl den klinisch constatirten Maculae und haben mit der Syphilis nichts zu thun. Bezüglich der Operationsnarbe des linken Auges sei erwähnt, dass über ihr ein beträchtlicher Epithelzapfen in die Tiefe drängt; sie selbst hat sehr die Neigung zum Klaffen. Es ist das aus der mikroskopischen Structur verständlich, indem die Untersuchung nachweist, dass die Hornhautlamellen unvereinigt geblieben sind und nur ein recht spärliches, neugebildetes Bindegewebe zwischen die hakenförmig umgebogenen Faserenden eindringt und dieselben lose vereinigt. Vom unteren Cornealrand her verlaufen noch einige Gefässe im vorderen Drittel der Membrandicke nach der Narbe hin; jedoch auch vom oberen Limbus aus dringen aus den vorderen Skleralgefässen Aestchen in das Hornhautparenchym, wie auch unmittelbar vor der Descemet'schen Membran im rechten Auge kleine Gefässreiser entdeckt werden können.

Die Sklera ist nur im Bereich der Conjunctiva in den äusseren Partheien leicht entzündlich infiltrirt, sonst normal.

Die in den Muskelsehnen verlaufenden Arterien haben mässig verdickte Intima und um sich herum stellenweise rundzellige Infiltration.

Von der Iris des rechten Auges mag vorweg hier zunächst eine Veränderung erwähnt werden, welche wohl nichts mit der Lues zu thun hat, sondern einen der normaler Weise vorkommenden Pigmentflecken (Naevus) vorstellt. Es findet sich nämlich an einer umschriebenen Stelle der Vorderfläche eine ganz auffällige Pigmentauflagerung, welche aus sehr dicht gelagerten, rundlichen Pigmentzellen besteht, über welche das Endothel der Oberfläche gut sichtbar hinwegzieht. Neben und unter diesem Fleck beginnt die vordere Grenzschicht, welche im Ganzen leicht verdichtet ist.

Im Uebrigen besteht an den Arterien eine leichte end- und periarteriitische Wucherung; auch finden sich hyalin degenerirte Gefässe mit Kernvermehrung. Ein ebenso degenerirtes Gewebe liegt unter dem gut erhaltenen Sphinkter in der Nähe des zugespitzten Irisrandes, aus welchem eine ausgezogene Synechie in die Pupille vorspringt.

Im linken Auge ist zunächst auf der dem Iridektomiestumpf gegenüberliegenden Seite die Iris im Ganzen verdünnt und läuft am Rande spitz zu; sie macht einen eigenthümlich starren, steifen Eindruck. Aus dem dicht am Rande liegenden, etwas

atrophischen Sphinkter springt ein Synechieenrest vor, welcher aus einem kernlosen fibrillären Gewebe besteht, dem Pigment aufgelagert ist. Unter der merkwürdig höckerigen Vorderfläche liegen einzelne Knötchen, welche aus verfilzten Pigmentzellen und Bindegewebe mit länglichen Kernen zusammengesetzt sind.

Was nun den Irisstumpf anlangt, so ist er im Ganzen beträchtlich viel dicker als die übrige Regenbogenhaut. Vor der Glaslamelle der Iris liegt ein derbes, sklerotisches Bindegewebe mit verdickten Gefässen, nach welchem hin ein gewisser Zug stattfindet in der Art, dass am ehemaligen Schnittrand die Vorderfläche nach hinten herumgezogen ist. Das Irisgewebe des Stumpfes ist im Ganzen zahlreicher und enthält besonders viele pigmentirte Zellen, welche ebenfalls eine gewisse Direction nach der Irishinterfläche hin aufweisen: sie sind in zur Irisdicke etwa senkrechten Zügen angeordnet, welche nach hinten etwas convergiren. Auch die vordere Grenzschicht ist stark verdichtet.

Die Gefässveränderungen sind im Allgemeinen hochgradiger als im anderen Auge, und zwar sind sie um so mehr ausgeprägt, je weiter man nach der Seite des Stumpfes hin gelangt. In diesem ist sowohl die Intima wie die Adventitia stark verdickt; dabei sind die Zellen der Intima schlecht färbbar. In die degenerirte Gefässwand sind Pigmentzellen eingelagert, welche sogar in das Lumen eindringen und dasselbe öfters ganz erfüllen.

Im Ciliarkörper findet sich zwischen den meridional gerichteten Muskelfasern neugebildetes Bindegewebe in mässiger Menge, zwischen den circulären Bündeln jedoch so viel, dass von eigentlichem Muskelgewebe nur mehr sehr wenig übrig geblieben ist. Die Basis der Ciliarfortsätze wird dargestellt durch dicke sklerotische Lagen von Faserzügen, aus welchen sich ebenso starr die einzelnen Processus erheben. Querschnitte der Fussparthieen der letzteren lassen vielfach nur eine einzige mit Carmin, Eosin oder Säurefuchsin leuchtend roth gefärbte Scheibe erkennen. Ist die Degeneration noch nicht so weit gediehen, so sieht man in der Mitte dieser noch die Structur eines quer getroffenen Gefässes, dessen Lumen völlig oder zum grossen Theile von der gewucherten Intima ausgefüllt ist, während die Adventitia mächtig durch neugebildetes Bindegewebe verdickt ist. Innerhalb des Ciliarkörpers ist die End- oder Periarteriitis im Ganzen nicht so stark ausgesprochen; dafür finden sich hier entzündliche, auch heerdförmige Infiltrationen, welche sich jedoch in geringen Grenzen halten. Das innere Blatt des retinalen Ueberzuges zeigt eine

nicht sehr hochgradige vacuoläre Degeneration eines Theiles seiner Zellen.

Die Dicke der Chorioidea erscheint nur am hinteren Pol etwas geringer. Die Capillaren zeigen manchmal unbedeutende Erweiterungen ihrer Lichtung, an anderen Stellen geringfügige Wucherungen des Endothelbelages. Letzteres Verhalten trifft auch für einen Theil der Venen zu, bei welchen an dem in ihnen befindlichen Blute ein besonders starker Gehalt an Leukocyten auffällt, die dann auch in der Wand steckend und ausserhalb derselben im Stroma chorioideae gefunden werden.

Die Veränderungen der arteriellen Gefässwand sind im Allgemeinen nicht sehr weit gediehen; am meisten ist die Endothelverdickung an den grösseren Stämmen der Suprachorioidea zu bemerken.

An den ausserhalb des Bulbus gelegenen hinteren Ciliararterien ist die Intima mehrfach in ein spindelzellenähnliches Gewebe verwandelt, in welchem manchmal eine Andeutung einer doppelten Membrana fenestrata vorhanden zu sein scheint.

Während das Stroma in der vorderen Hälfte nur eine geringe heerdförmige Infiltration vereinzelt in den mittleren Schichten aufweist, ist eine solche weiter hinten und vorzüglich in der Umgebung des Opticuseintrittes beträchtlich stärker; hier bestehen einzelne grössere Rundzellenheerde, welche die Oberfläche der Membran etwas vorbauchen. In der Umgebung derartiger Infiltrationen ist auch eine leichte Wucherung der pigmentirten Zellen vorhanden.

Am Rande des Foramen sclerae besteht an einer Stelle eine Vermehrung der Zellen des Pigmentepithels, welche jedoch nicht sehr hochgradig ist; im Uebrigen sind ziemlich viele Drusen vorhanden, theils in der Form von Warzen, über welchen dann das Pigment vermindert ist, oder als mehr flache Verdickungen der Glaslamelle. Eine Pigmenteinwanderung in die Retina findet sich nur unmittelbar an der Ora serrata in geringem Grade, wobei theils Gefässe, theils die Stützfasern die Rolle des Leitbandes spielen.

In der Netzhaut ist nirgends eine entzündliche Infiltration. Sklerotische Gefässwandveränderungen sind in geringem Grade nur an den mit Pigment infiltrirten Gefässen an der Ora serrata zu bemerken; im Uebrigen besteht ein normales Verhalten, so dass z. B. die perivasculären Lymphräume auffallend deutlich sichtbar sind.

Vielleicht steht mit dieser Beschaffenheit eine eigenthümliche

Veränderung im Zusammenhang, welche vorwiegend in den hinteren Retinalabschnitten, aber auch noch in äquatoriellen Bezirken, hier aber mehr versprengt, getroffen wird. Die Zwischenkörnerschicht ist nämlich durch rundliche Lücken auffallend gelockert, welche jetzt leer sind, früher aber wohl eine seröse Flüssigkeit enthalten haben mögen. Ich glaube, dass man in der That von einer Art Oedem zu sprechen berechtigt ist, welches sich in seiner Beschränkung sehr unterscheidet von dem sog. Iwanoff'schen Oedem, das gleichfalls vorhanden ist. Letzteres reicht sogar ziemlich weit, bis zu $^1/_2$ cm nach hinten. Im Uebrigen sind beide Processe insofern ähnlich und übereinstimmend, als sie die äussere granulirte Schicht zu ihrem Ausgangspunkt haben.

Eine leichte, entzündliche Infiltration ist im Kopfe des Sehnerven vorhanden, von wo aus sich dieselbe nach hinten noch eine Strecke weit längs der etwas verbreiterten Bindegewebssepten fortsetzt; sehr deutlich vermitteln hier Gefässe des Zinn'schen Kranzes den Uebergang jener in den Opticus. Am bulbären Ende des Intervaginalraumes besteht leichte Vermehrung der Endothelkerne.

Der Glaskörper zeigt die gewöhnliche, leicht fibrilläre Beschaffenheit und enthält keine pathologischen Zellbeimengungen.

In der Linse liegen in der Nähe des hinteren Poles in grösserer Menge Myelintröpfchen zwischen den zerfallenen Fasern der Corticalis.

Eigenartig ist ein Theil der Zonulafasern verändert, welche insgesammt in bemerkenswerther Weise gequollen und getrübt erscheinen und zum Theil rosenkranzartige Verdickungen tragen.

Der dritte Fall betrifft den im Alter von 63 Jahren verstorbenen Johann Lerch, bei welchem die Section auf der Epiglottis sowie an den Stimmbändern syphilitische Geschwüre ergab. In der vielfach indurirten Lunge fanden sich eingelagerte, gelbe Knoten und kleinere verkäsende Heerde; im linken Hoden lagen derbe Bindegewebsheerde mit einem gelb-käsigen Gumma, wobei im Allgemeinen eine diffuse, bindegewebige Hyperplasie bestand.

Zur Untersuchung kamen beide Augen, deren Befund ich wiederum zusammenfassen kann.

Auch hier zeigt das Epithel der Conjunctiva zahlreiche schleimig degenerirte Elemente und Becherzellen; stellenweise befindet es sich in nicht unbeträchtlicher Abstossung der oberflächlichen Lagen, während in der Tiefe Rundzellen in dasselbe eingedrungen sind. Das subconjunctivale und episklerale Gewebe ist leicht zellig infiltrirt, öfter auch in Form von Heerden;

die Infiltration steht vielfach in deutlicher Beziehung zu den Gefässen, von denen die Arterien fast ausschliesslich eine starke Wucherung des Endothels erkennen lassen, die das Lumen stark, mitunter bis fast zur Obliteration verengt hat. Auch an den Venen sind endophlebitische Veränderungen sichtbar, sie sind häufig erweitert, was in gleicher Weise für die Lymphgefässe zutrifft.

Die in der Cornea vorhandenen, oberflächlichen Narben mit Verlust der Bowman'schen Membran und Verdickung des Epithels haben nichts mit der Lues zu thun; mit diesen können wohl die spärlichen Gefässe im vorderen Drittel des Parenchyms in Verbindung gebracht werden.

Die Sklera bietet nichts Bemerkenswerthes.

In der Iris ist die vordere Grenzschicht zellreicher als normal; unter ihr finden sich knötchenförmige, wenige Gefässe führende Heerde, welche aus theils pigmentführenden, theils pigmentfreien, spindeligen und runden Zellen zusammengesetzt sind. Die Gefässe weisen nur leichte Verdickungen der Intima und Adventitia auf. Die hinteren Zellen des retinalen Blattes lassen eine leicht ödematöse Beschaffenheit und ein gequollenes Aussehen erkennen, welches an die bekannten diabetischen Veränderungen erinnert.

Im Ciliarkörper liegen zwischen den meridionalen Muskelfasern auffallend viele verästelte Pigmentzellen, wie auch das Bindegewebe diffus vermehrt erscheint. Besonders aber sind die basalen Theile der Processus ciliares sklerotisch verändert; die Verdichtung geht von der Adventitia der Arterien aus, wie an geeigneten Präparaten erkannt werden kann. Rundzellige Infiltrationen finden sich erst weiter hinten am Beginn der Pars plana unmittelbar unter dem Epithel, das theils blasig abgehoben ist und an den Zellen seiner inneren Lage ödematöse Veränderungen aufweist.

In der Chorioidea sind die übrigens normalen Capillaren manchmal beträchtlich erweitert, wie überhaupt eine starke Blutfüllung der gesammten Membran mit auffallend vielen Leukocyten in den Gefässen besteht. Von den Arterien lassen weniger die kleinen als vielmehr die mittleren und grösseren Stämme Wucherungen sowohl der Intima wie der Adventitia erkennen; in der verdickten Wand liegen manchmal Rundzellen. Auch die Venen sind entzündlich verändert. Kleinzellige Infiltration findet sich diffus und geringfügig in der Sattler'schen Schicht, stärker und mehr heerdförmig in den mittleren Lagen der Aderhaut,

während die Suprachorioidea frei von derselben und eher verdichtet erscheint. Insbesondere in der Umgebung des Opticuseintrittes besteht eine erheblichere Kernvermehrung; hier ist im Bereich der dichteren Infiltrationen auch eine auffällige Wucherung der Pigmentzellen des Stromas vorhanden.

An den ausserhalb des Bulbus liegenden Ciliararterien ist die Intima innerhalb der sehr deutlichen Membrana fenestrata öfter beträchtlich vermehrt; ihre Zellen bilden dann in mehrfacher Schichtung einen vollkommen geschlossenen Ring, der mitunter von der Wand losgelöst, frei im Lumen liegt. Die Adventitia ist ebenfalls verdickt, so dass das Gefäss von einem breiten Reif umgeben sein kann, in welchem hin und wieder Rundzelleninfiltrationen bemerkt werden.

Das Pigmentepithel ist im Bereiche der Ora serrata wenig gewuchert und in geringem Grade in die Retina eingedrungen, in welcher es kleine Häufchen bilden kann, auch einmal bis unter die Limitans interna gelangt. In diesem Bezirk hat sogar unter der Epithelschicht eine Bindegewebsbildung Platz gegriffen, mit welcher Gefässe an diese Stelle gelangt sind. Auf der Glaslamelle liegen theils flache glasige Auflagerungen, theils sind höckerige Drusen gebildet.

In der Retina besteht am vorderen Umfange Iwanoffsches Oedem, welches etwa 3 mm nach hinten reicht. In den rückwärtigen Theilen findet sich wieder das siebartige Aussehen der Zwischenkörnerschicht, in welcher ovaläre und rundliche Lücken in grösserer Menge vorhanden sind; sogar die innere Körnerschicht weist etwas von diesen ödematösen Veränderungen auf, welche von denjenigen im Umkreise der Ora serrata durch eine breite, unveränderte Zone getrennt sind.

Nur in der Nervenfaserschicht finden sich vereinzelte Wanderzellen, welchen eine pathologische Bedeutung wohl um so weniger zukommt als auch die Gefässe nicht verändert sind.

Die Papille des Sehnerven erscheint ein wenig verdickt; in ihr besteht eine geringe rundzellige Infiltration, welche dann weiter nach aussen, hinter der Lamina cribrosa sehr stark wird. Geht man noch mehr nach rückwärts, so lässt sie wiederum nach, um ziemlich rasch ganz zu verschwinden. Sie hält sich innerhalb der Bindegewebssepten, in die herein deutlich erweiterte, mit Endothelwucherung behaftete, kleine Gefässe von der Pialscheide aus eindringen. Diese selbst ist stellenweise etwas von den Nervenfasern abgedrängt, was wohl auf eine frühere öde-

matöse Durchtränkung hindeuten könnte, welche auch im Sehnerven kleine Lücken hinterlassen hat. Längs eines kleinen Gefässes (Arterie?), welches in der Adventitialscheide der Arteria centralis retinae verläuft, findet sich eine ausgesprochene Rundzellenanhäufung; das Endothel der Centralarterie ist vielleicht etwas gewuchert.

Es ist deutlich ersichtlich, dass in die Pialscheide, wie auch in den Sehnervenkopf, kleine Arterien und Capillaren eintreten, deren Wände Wucherung aufweisen und von Rundzellenanhäufungen begleitet sind. Eine Vermehrung der Endothelkerne besteht auch in dem bulbären Ende des etwas erweiterten Zwischenscheidenraumes. Die erwähnten Gefässe lassen einen zweifellosen Zusammenhang mit Chorioidealgefässen erkennen.

Der Glaskörper ist etwas stärker faserig als gewöhnlich.

In der Linse liegen Morgagni'sche Kugeln unter der hinteren Kapsel. —

Der letzte Fall betrifft ein Auge der 31jährigen Anna Leister, Puella publica; aus der Krankengeschichte der medicinischen Klinik, in welche Patientin wenige Tage vor ihrem an Lungenphthise erfolgten Tode eingeliefert worden war, ist für uns nur von Interesse, dass sie den Anstaltsärzten als eine alte Luetische bekannt war, welche oft wegen syphilitischer Affectionen auf der entsprechenden Station gelegen hatte. Ein Sectionsprotokoll existirt nicht; ebenso wenig wie im Falle Lerch eine augenärztliche Notiz. Beim Durchschneiden des Bulbus ergab sich jedoch, dass eine Iridektomie angelegt war.

Die Conjunctiva bot nichts besonderes dar.

In das Parenchym der Cornea ziehen auf eine Strecke von 3 mm neugebildete Gefässe hinein, welche um das Endothelrohr eine dünne Einscheidung längsgestellter, ovaler Kerne haben. Sie liegen nicht auf der Seite der Hornhautnarbe, in deren hinterem Theil etwas Pigment eingelagert ist. Die Descemet'sche Membran ist an der Durchschneidungsstelle auseinander gewichen. Ueber die Lücke ist das Endothel herüber gewachsen und hat nach aussen hin wieder eine dünne Glashaut ausgeschieden.

Die Sklera ist normal.

Am Pupillarrand der Iris besteht eine hintere Synechie, gebildet aus einem glasigen, kernlosen Gewebe mit aufgelagertem, theils beträchtlich gewuchertem Pigment. Der Sphinkter ist in höherem Grade atrophisch geworden; über ihm liegt in vielen Schnitten eine rundliche, verdichtete Stelle, die den ganzen Rand der Regenbogenhaut daselbst wulstförmig abschliessen lässt. Das

Gewebe dieses Knotens besteht aus pigmentlosen und pigmentirten Bindegewebszellen ohne Zeichen frischer Entzündung, welche überhaupt in der Iris fehlen. Die Arterien lassen eine Wucherung der Intima erkennen, welche zu zuweilen hochgradiger Verengerung des Lumens geführt hat; in der verdickten Wand befindet sich öfters eingewandertes Pigment. Auch hier ist die Vernarbung der Iriswunde so vor sich gegangen, dass die vordere Grenzschicht gewissermaassen nach hinten herumgezogen worden ist.

Im Ciliarkörper liegen in einem leicht indurirten Gewebe zerstreute Leukocyten; die Gefässintima ist wenig gewuchert.

Das gleiche Verhalten bietet die letztere in der Chorioidea dar, in welcher ebenfalls spärliche, rundzellige Infiltration vorhanden ist. Eine ebensolche findet sich heerdförmig, zusammen mit mässiger Vermehrung pigmentirter Zellen, insbesondere in der Umgebung des Opticuseintrittes.

Die Retina ist bis auf ein mässiges Iwanoff'sches Oedem, in deren Bereich auch Pigmenteinwanderung längs der Müller'schen Fasern stattgefunden, unverändert.

Im Opticus findet sich hinter der Lamina cribrosa eine leichte Vermehrung der Kerne der Bindegewebssepten, zwischen welche auch hin und wieder eine Rundzelle eingestreut ist. Am bulbären Ende des Zwischenscheidenraumes ist das Endothel heerdförmig vermehrt, entsprechend einem Ciliargefässästchen, welches endarteriitische Veränderungen aufweist.

Der Glaskörper ist stark fädig degenerirt und liegt in ziemlich dichten Lagen hinter der Linse und dem hinteren Zonulablatt.

Die Linse selbst bietet nichts Bemerkenswerthes dar.

Bei der nunmehrigen Besprechung und Vergleichung meiner Untersuchungsergebnisse mit denjenigen der anderen Autoren wird es zweckmässig sein, den in meinen Beschreibungen eingeschlagenen, anatomischen Weg beizuhalten. Ich beginne demnach mit der Erörterung der

Veränderungen der Bindehaut.

Rücksichtlich dieser besteht eine erfreuliche Uebereinstimmung meiner ausführlicher wiedergegebenen Befunde mit den spärlichen Angaben, welche bei Sattler, Scherl und Elschnig sich finden.

Zunächst sind hier die Gefässveränderungen hervorzuheben, welche in manchmal recht bedeutenden, endarteriitischen Wucherungen der Intima bestehen, während entsprechende endophlebitische Hyperplasieen viel seltener beobachtet werden konnten; Elschnig konnte dem das Vorkommen neugebildeter Gefässe hinzufügen. Alterationen der Lymphgefässe vermochte ich nur in einem Falle in überhaupt erwähnenswerther Ausbildung nachzuweisen; sie hielten sich etwa auf derselben Höhe wie die Veränderungen der Venen. Dem mehr floriden Stadium des Processes entsprechend konnte der soeben erwähnte Autor auch ödematöse Durchtränkung mit hochgradiger Erweiterung der Lymphräume beobachten; ob die „eigenthümlichen Wucherungen endothelialer Elemente", welche Sattler bei syphilitischen Granulationen in dem frisch excidirten Gewebe auffand, sich auf die Lymphgefässendothelien beziehen, muss bei der Kürze der Mittheilungen unentschieden bleiben.

Hyperplasie der Bindegewebezellen jungen Datums bestand in dem Falle von Elschnig, während ich in meinen Präparaten nur die späteren Folgen, Induration des Gewebes, finden konnte.

Zu den Gefässen standen vielfach die rundzelligen Infiltrationen in Beziehung; unabhängiger von jenen kamen jedoch auch heerdförmige Anhäufungen oder diffuse Einlagerungen vor, welche weiterhin in das Epithel eingedrungen waren. Die Läsionen dieses sind als secundär veranlasst aufzufassen und bestehen, wie erwähnt in hydropischer, schleimiger Degeneration der Elemente nebst Bildung reichlicher Becherzellen; in einem Falle ferner in Abstossung oberflächlicher Lagen, in einem anderen hingegen in zungenförmiger Wucherung, wodurch papillenähnliche Bildungen hervorgerufen worden waren.

Bezüglich der Bindehaut hat Mauthner angegeben, dass bei Luetischen „mitunter ein hartnäckiger Bindehautkatarrh vorkomme, der auch bisweilen der Iritis durch

längere Zeit vorangehe". Die angegebenen anatomischen Veränderungen machen es leicht verständlich, dass in der That hier ein idiopathisches Leiden eigener, dauernderer Art einsetzen kann; zeigen doch die Präparate, dass bleibende Alterationen vorhanden sind, während bei einer gewöhnlichen, temporären Conjunctivitis nur vorübergehende, der Rückbildung fähige und derselben auch anheimfallende Läsionen zu erwarten sind. Die Plasticität der syphilitischen Exsudationen lässt es uns ebenfalls vollständig verstehen, dass in allerdings seltenen Fällen granulöse Bindehautleiden beobachtet werden können, wie Goldzieher angegeben hat, woran Sattler bestätigend seine mikroskopischen Befunde anreihen konnte.

Und was Elschnig's eigenartige Beobachtung anlangt, so möchte ich zunächst bemerken, dass auch ich glaube, einen analogen Fall gesehen zu haben. Derselbe betraf eine in den mittleren Jahren stehende Frauensperson, bei welcher unter geringen conjunctivalen Reizungserscheinungen, welche der üblichen Behandlung nicht wichen, mehr und mehr eine mässig derbe, diffuse Infiltration der hinteren Theile der Bindehaut sich einstellte. Die nunmehr vorgenommene, allgemeinere Untersuchung förderte Secundärerscheinungen der Lues zu Tage, woraufhin eine antiluetische Behandlung ordinirt wurde; von da an entschwand die Patientin, welche von auswärts war und nicht in die Klinik sich aufnehmen lassen wollte, meinen Blicken. Ich hatte mir damals diesen ungewöhnlichen Fall einstweilen notirt, welchen mir Elschnig's Beschreibung lebhaft in's Gedächtniss zurück rief. Eine anatomische Auskunft vermag ich leider nicht zu geben; doch könnten die auch von mir bei den anderen Fällen geschilderten, noch sichtbaren Erweiterungen von Lymphgefässen und Vermehrungen der bindegewebigen Elemente der Subconjunctiva einigermaassen den frischen Befunden jenes Autors an die Seite gesetzt werden.

Uebrigens hat Klein bereits darauf hingewiesen, dass diesen seltenen Conjunctivalkatarrhen gewiss die gleiche Bedeutung zukomme wie den anderen Schleimhauterkrankungen des Rachens oder des Kehlkopfes; vielleicht wäre der Vergleich mit der ebenfalls nicht häufigen Coryza syphilitica der Erwachsenen mit acquirirter Lues noch zutreffender. —

Von den

Veränderungen der Cornea

sind bis jetzt anatomisch nur die neugebildeten, bestehen gebliebenen Gefässe beschrieben worden, da aus Krückow's übrigen Angaben nicht sehr viel zu entnehmen ist, und v. Hippel's sowie Scherl's Befunde nur eine secundäre, kleinzellige Infiltration darstellen. Das Vorhandensein dieser, auch in dem lange Zeit noch beobachteten Falle der Emma Ganter, deren Hornhaut vollkommen klar erschien, ist von Interesse in Hinsicht auf die klinischen Schilderungen von Hirschberg, welcher neuerdings wieder auf die Bedeutung der neugebildeten Gefässe der Hornhaut hingewiesen hat. Hirschberg ist bekanntlich der Ansicht, dass dieselben nie mehr ganz verschwinden, vielmehr mit der Loupe stets nachweisbar sind; ihr späteres Auffinden, resp. das Constatiren solcher in charakteristischer Form, sei ein sicherer Hinweis auf Syphilis: „die Untersuchung daraufhin sei berufen, in so manchem Falle das Bestehen einer wichtigen Allgemeinkrankheit, der angeborenen Lues, festzustellen". Obwohl meine sämmtlichen anatomischen Befunde sich nur auf erworbene Lues beziehen, vermögen sie doch im Allgemeinen jenen Darlegungen eine Stütze zu gewähren, und dies um so mehr, als längere Zeiträume nach dem klinischen Ablauf der Augenerkrankung verstrichen waren. —

Die

Veränderungen der Sklera

sind in den Fällen von v. Hippel, Delafield und Scherl nur secundäre Rundzelleninfiltrationen, welchen eine be-

sondere Bedeutung nicht zukommt. Die Angaben, die ich in spärlicher Weise machen konnte, vermögen höchstens darauf hinzuweisen, dass in dieser von der Syphilis selten betheiligten Membran den Gefässen wohl eine führende Rolle zukommen kann.

Im Uebrigen erklärt gerade die spärliche Gefässversorgung der Lederhaut und die vollkommene Gefässlosigkeit der Hornhaut hinlänglich die geringe anatomische Ausbeute, welche Cornea und Sklera bisher dargeboten haben. Bekanntlich hat Stellwag die Meinung aufgestellt, dass die entzündlichen Veränderungen der ersteren nur Folgezustände der Erkrankungen der gefässhaltigen Uvea seien; Wagenmann hat durch seine Durchschneidungsversuche dieser Ansicht eine wesentliche Stütze verliehen, so dass sie sich wohl mehr und mehr allgemeine Geltung verschaffen wird. —

Im Gegensatz zu den geringen Kenntnissen, welche wir in der pathologischen Anatomie der luetisch erkrankten äusseren Formhaut des Bulbus besitzen, sind wir über die syphilitischen

Veränderungen der Iris und des Corpus ciliare,

welch letzteres zweckmässiger Weise mit der erstgenannten zusammen betrachtet werden wird, seit langer Zeit wesentlich besser unterrichtet. Mit dem Herantreten an dieses Gebiet des Augeninneren werden wir vor die Frage gestellt, in wie weit wir es mit Processen zu thun haben, welche dem secundären, papulösen, oder dem tertiären, gummösen Stadium der Lues zuzurechnen sind, eine Entscheidung, welche sowohl klinisch als auch pathologisch-anatomisch lange nicht so leicht zu treffen ist, als es vielleicht auf den ersten Blick erscheint.

Auf dem Wege der klinischen Beobachtung ist Widder in einer eingehenden Arbeit zu der Ansicht gelangt, dass die Iritis zumeist ein secundär-luetisches Symptom sei, dass

auch die sogenannte gummöse Form den papulösen Erkrankungen zugetheilt werden müsse. Seitdem ist die Diagnose einer eigentlichen, gummösen Iritis wesentlich seltener gestellt worden, wenn auch das Wort aus Bequemlichkeitsrücksichten vielfach beibehalten worden ist. Gerade hier spielt die klinische Differenzirung eine wichtige Rolle, indem die hierhergehörigen, anatomischen Befunde sehr spärlich sind und ihre Deutung Schwierigkeiten begegnet.

Schon Virchow hat sich dahin geäussert, dass bei der mikroskopischen Untersuchung die Producte des secundären und tertiären Stadiums nicht für alle Fälle von einander unterschieden werden könnten, wie das Bärensprung glaubte behaupten zu dürfen; auch heute noch besteht für die pathologische Anatomie dieselbe Unsicherheit, wobei natürlich die schon zu höhergradigen Gewebsdegenerationen vorgeschrittenen Bildungen ausgenommen sind. Dazu kommt, dass die syphilitischen Producte keine derartigen anatomischen Veränderungen aufweisen, die für sie specifisch wären und die Diagnose der Lues überhaupt stellen liessen: es handelt sich um rundzellige Exsudation, Wucherungen der Elemente des Gewebes, eventuell mit Bildung von Riesenzellen, deren Auffassung bekanntlich noch nicht ganz feststeht, Neubildungen an und von Blutgefässen, später fettige Degenerationen. Am ehesten gestatten noch die beiden letztgenannten Veränderungen anatomisch eine differentielle Diagnose der Stadien der Krankheit zu stellen.

Bei dieser Ungewissheit der mikroskopischen Untersuchungsergebnisse tritt die Berechtigung der klinischen Eintheilung umsomehr hervor; es muss der klinische Befund helfend eintreten, bezüglich dessen Würdigung und Beurtheilung wir seit der erwähnten Arbeit von Widder doch wohl grössere Sicherheit gewonnen haben: vieles was früher als Gumma der Iris bezeichnet wurde, müssen wir jetzt als Papel oder Condylom auffassen, sofern die Gebilde zur Zeit sonstiger, unzweifelhaft secundärer Erscheinungen oder gar

vor den letzteren auftreten, wie das für meinen ersten Fall gilt. Natürlich enthebt uns das bessere klinische Können nicht der Aufgabe, wenn die Möglichkeit geboten ist, auch anatomisch die Nachprüfung anzustellen, und die vorhandenen Thatsachen einer Kritik zu unterziehen, wie der oben genannte Autor es bereits bezüglich der ihm vorliegenden Fälle gethan hat.

Man wird Widder wohl beistimmen müssen, wenn er den von Graefe und Colberg veröffentlichten Fall nicht als gummöse, sondern als papulöse Iritis angesehen haben will. Klinisch ist die Beschreibung zu unvollständig, um entscheiden zu können; der oben genannte anatomische Befund giebt die für das Gumma nothwendige regressive Metamorphose nicht an, dafür aber Exsudations- und Proliferations-Erscheinungen, welche mehr für die Zuweisung in das secundäre Stadium der Lues sprechen.

Die Angaben Delafield's lassen bei ihrer Unzugänglichkeit, diejenigen von Barbar wegen ihrer Unzulänglichkeit eine Kritik nicht zu. Dieser halten jedoch Stand die Untersuchungen von v. Hippel-Neumann und von Alt, welche dieselben bei gummöser Infiltration der Gesammt-Uvea resp. des Ciliarkörpers ausführen konnten.

Von den nach Widder's Arbeit erschienenen Publicationen gummöser Veränderungen betreffen diejenigen von Mauthner-Berthold und Liebrecht Erkrankungen bei hereditärer Lues; trotzdem ist anatomisch die gummöse Natur nicht sicher gestellt, indem die Autoren nur von rundzelliger Durchsetzung, Gewebswucherung (Riesenzellen) und Gefässneubildung sprechen. Unzweifelhaft steht der Befund von gummöser Irido-Cyclitis von Scherl da, während die Angaben von Gallenga sich nur auf Veränderungen der Iris bei einem Gumma des Ciliarkörpers, welches klinisch diagnosticirt wurde, beziehen.

Gegenüber diesen wenig zahlreichen sicheren Thatsachen bei tertiärer Lues, sind wir wesentlich besser unterrichtet

über Veränderungen der secundär erkrankten Iris. Im Hinblick auf die grössere Häufigkeit des klinischen Auftretens der Iritis im letzteren Stadium ist die Kenntnis der mikroskopischen Alterationen bedeutend wichtiger; die Einsicht in dieselben lässt uns auch die Genese der syphilitischen Infection nicht nur dieses Theiles des Auges klarer erkennen.

Michel hat bekanntlich zuerst und mit Nachdruck darauf hingewiesen, dass die Gefässerkrankung das ursprüngliche sei; der von Graefe-Colberg bereits beobachteten Verbreiterung der Adventitia fügte er als das weitaus Bedeutungsvollere die Wucherung der Intima an. Beides konnte von allen späteren Autoren und auch von mir in vollem Umfange bestätigt werden. Abhängig von den Arterienveränderungen sind die rundzelligen Exsudationen und hyperplastischen Processe des Gewebes selber, welche sich bei den Befunden von Fuchs und Liebrecht bis zur Bildung von Riesenzellen steigerten. Auch nach meinen Beobachtungen kommen einestheils knötchenartige Verdichtungen an beliebigen Stellen der Membran vor, anderntheils zeigt sich eine Localisation der Wucherungsvorgänge in der Sphinkter- und Ciliarzone, sowie in der vorderen Grenzschicht. Während den früheren Untersuchern nur die frischen Veränderungen vorlagen, standen mir weit ältere Stadien zur Verfügung: daran war ersichtlich, dass noch sehr lange der gleiche Process weiter besteht, dass aber der Ausgang eine diffuse Bindegewebsvermehrung, eine Sklerosirung des Gesammtgewebes ist, nicht nur eine solche der Gefässwände.

Dass es sich bei den auch klinisch nicht selten zu beobachtenden, rasch entstehenden, vielfach rasch auch wieder vergehenden Knoten nicht um Gummata handele — eine Annahme, welche Michel schon zweifelhaft erschien — wird gerade durch die schliesslichen Zustände, das Ergebniss der mikroskopischen Untersuchung, bestätigt. Die Frage, welche Fuchs aufwarf, ob jene Knötchenbildung nicht eine

constante Begleiterscheinung der syphilitischen Iritis sei, auch wenn klinisch nichts davon wahrzunehmen ist, kann nunmehr eine Beantwortung in bejahendem Sinne erfahren; ob die Knötchen im zweiten oder dritten Stadium der Lues vorkommen, ist jetzt dahin zu entscheiden, dass sie in der gewöhnlichen Form sogar häufig und regelmässige Aeusserungen des ersteren sind, somit nicht bestimmend für das letztere bei der differentiellen Diagnose in die Waagschale fallen können. Widder's klinische Folgerungen werden durch die pathologische Anatomie je länger, je mehr bestätigt.

Bezüglich der auffallend starken sklerotischen Degenerationen des Gewebes, insbesondere aber der Gefässe der Ciliarfortsätze, kann eine Annahme hier herangezogen werden, welche in ihrer allgemeineren, ätiologischen Bedeutung, wie es scheint, neuerdings in der inneren Medicin mehr und mehr gewürdigt wird: im Leben gehören jene Gebilde zu den mit am meisten von den inneren Theilen des Auges functionell in Anspruch genommenen Organen. Demgemäss steht ihre Blutversorgung immer auf einer gewissen Höhe, und es findet das syphilitische Virus reichliche Gelegenheit seine pathologische Wirkung zu entfalten, wie das die häufige Complication der Iritis mit Cyclitis beweist.

Auf krankhafte Alterationen des Ciliarkörpers müssen wir auch zurückgreifen hinsichtlich der nunmehr zu besprechenden

Veränderungen des Glaskörpers.

An sich bieten die anatomischen Befunde nichts Besonderes dar; sie bestehen in Vermehrung der sogenannten Glaskörperzellen und der leukocytären Elemente auf der einen, in Glaskörperverflüssigung oder Glaskörperverdichtung mit fibrillärer Degeneration und Bildung bindegewebiger Schwarten auf der anderen Seite. Nur bezüglich ihrer Entstehung möchte ich einige Betrachtungen anfügen.

Jedenfalls kann die Chorioidea geformtes Exsudat in

den Glaskörper nicht liefern, da schon ihre Vitrea für zellige Elemente wohl ebenso undurchgängig ist, wie dies von der Linsenkapsel und der Descemet'schen Membran allgemein bekannt ist. Zudem liegt die Retina mit ihren Glashäuten, welche allerdings nicht vollkommen geschlossen sind, dazwischen; diese bietet jedoch keine Zeichen einer Durchwanderung dar und ist selbst in meinen und anderen Fällen zu wenig entzündlich alterirt, als dass sie den Anlass zur Immigration gegeben haben sollte. Ausserdem hat die Membrana hyaloidea in ihren hinteren, der eigentlichen Netzhaut aufliegenden Theilen jedenfalls auch keine Durchlässigkeit für geformte Elemente; schon für Flüssigkeiten bietet sie ein Hinderniss dar. So beweist das Vorkommen subhyaloidealer, präretinaler Blutungen den weitgehenden Abschluss, welchen die Umhüllungsmembran des Glaskörpers diesem gewährleistet, so zwar, dass eine Zeit lang nicht einmal Blutfarbstoff in das Innere desselben übertritt. Dass aber sämmtliche Glashäute für seine Lösungen nicht vollkommen undurchgängig sind, beweist unter Anderem die physiologische Ernährung der Linse und der äusseren Schichten der Netzhaut. Wenn nun auch unter normalen Verhältnissen der Lymphstrom ausschliesslich von vorne her in den Glaskörper eintreten wird, ist somit doch für pathologische Fälle ein Hineindiffundiren gewisser Substanzen nicht unmöglich gemacht.

Die normalen Glaskörperzellen, modificirte Leukocyten, gelangen aus dem Ciliarkörper in das Corpus vitreum auf dem Wege über den Petit'schen Raum, welcher ja nach vorne hin spaltförmige Lücken besitzt, nach hinten hin aber nur durch das Glaskörpergewebe selbst begrenzt ist. Während aber jener Ursprungsort im mikroskopischen Bilde des gesunden Auges nicht besonders hervortritt, wird er im kranken klar herausgehoben: Fuchs fand, wie angegeben, entsprechend jedem knötchenförmigen Entzündungsheerde des Ciliarkörpers auf der inneren Oberfläche desselben Rund-

zellen aufgelagert, welche durch die theils degenerirte, theils unveränderte Pars ciliaris retinae hindurchgewandert waren. In vermehrter Zahl treten die Wanderzellen in den Glaskörper über, bleiben nun entweder in den vorderen Partheien desselben liegen oder begeben sich weiter nach hinten. So bilden sie auf der einen Seite die staubförmige Trübung des gesammten Organs, auf der anderen Seite verdichten sie sich in umschriebener Weise in den rückwärtigen Abschnitten, in der Nähe des hinteren Augenpoles, wie das gerade bei syphilitischen Chorio-Retinitiden bekannt ist.

Die Erklärung dieser letzteren Anordnung erscheint recht gut möglich. Ist eine Entzündung in den hinteren Theilen der inneren Augenhäute, einerlei für jetzt, ob sie die Chorioidea oder die Retina betrifft, vorhanden, so werden auch gelöste Stoffwechselproducte besonderer Art erzeugt. Diese vermögen, wie in die Retina, so auch in den Glaskörper durch Diffusion einzudringen: sie üben chemotactische Einflüsse auf die im letzteren befindlichen Leukocyten aus, welche sich in Folge dessen in vermehrter Zahl nach dem Attractionscentrum hin begeben und in dessen Nähe liegen bleiben. Diese Elemente bilden hier entweder die diffuse Verschleierung oder circumscripte Trübungen; sie verweilen an der eingenommenen Stelle, solange die Entzündung dauert, verschwinden unter Umständen später wieder, so dass sie im mikroskopischen Präparate eines späteren Stadiums nicht mehr sonderlich hervortreten.

Dass am hinteren Augenpol die syphilitische Erkrankung in der Regel stärker ausgeprägt ist, wird alsbald angegeben werden; es wird dann auf manches, oben Gesagte nochmals zurückzukommen sein.

Gegenüber den seitherigen, ausreichenden Befunden bei Affection des vorderen Abschnittes des Uvealtractes ist bis jetzt die Kenntniss der

wesentlich geringfügiger gewesen, obwohl eine nicht geringe Anzahl von Autoren Angaben geliefert hat, welche jedoch alle mehr oder minder unvollständig geblieben sind.

Wie aus der Literaturübersicht hervorgeht, ist eine entzündliche Infiltration, die meist in Form von Heerden sowohl in der Choriocapillaris als auch in den mittleren Gefässschichten statt hatte, angegeben worden von Hutchinson und Bader, Nettleship und Barlow, Edmunds und Brailey, Fuchs, Schöbl, Bach und Appel, Rochon-Duvigneaud; ein Theil der Untersucher hat auch Veränderungen der Stromazellen oder atrophische Degenerationen beobachtet. Gefässalterationen bestehend in Wucherung der Intima mit Verdickung der Wände sind gleichfalls gefunden worden, so dass eine gewisse pathologisch-anatomische Grundlage für die klinischen Bilder der Erkrankung doch vorhanden war.

Meine früher eingehend dargelegten Untersuchungen haben nun ergeben, dass eine diffuse lymphoide Infiltration in der Choriocapillaris bestand, zu welcher sich in den äusseren Schichten mehr heerdförmige Einlagerungen von Rundzellen hinzugesellten, welche in den mittleren Gefässlagen am ausgeprägtesten waren. Dass die Knötchen theils nahe an den Gefässen selbst, theils in den Gefässzwischenräumen sich befanden, will mir nicht so wichtig erscheinen. Mehr verdient hervorgehoben zu werden, dass überall in der Umgebung des Opticuseintrittes die zellige Infiltration beträchtlich stärker war als in den äquatorialen und vorderen Partieen der Chorioidea, auf welches eigenthümliche Verhalten später noch zurückzukommen sein wird, da es einige Besonderheiten in dem Vorkommen und der Localisation weiterer Complicationen syphilitischer Uvealleiden zu erklären vermag.

Die Theilnahme des eigentlichen Stromagewebes an

der Entzündung ist im Grossen und Ganzen nicht sehr beträchtlich: auf der einen Seite ist es dadurch zur Vermehrung des dann meist parallelfasrig angeordneten Bindegewebes, besonders im Bereich der Capillarschicht, gekommen; auf der anderen Seite sind Wucherungen der pigmentirten Stromazellen eingetreten. Dabei hatten dieselben Gestaltveränderungen erfahren, so dass rundliche oder eckige Gebilde entstanden waren, welche im ersten Augenblick zu der Vermuthung führen konnten, dass es sich dabei um aus der Retina eingewanderte Abkömmlinge der Zellen des Pigmentepithels handele. Eine solche Annahme schien um so näher zu liegen, als in der Nähe die Lamina vitrea nur schwer verfolgt werden konnte und scheinbar eine Einbruchsstelle aus der Retina bestand. Fuchs hat in seiner Arbeit gleichfalls auf derartige bei der Entzündung der Chorioidea vorkommende Umwandlungen der pigmentirten Stromazellen hingewiesen, welche in der Iris bekanntlich noch häufiger zu beachten sind. Für meinen Fall bin ich ebenfalls zu der Meinung gekommen, dass es sich nicht um eingedrungene Netzhautelemente handelt, sondern um chorioideale Degenerationsformen.

Bezüglich der Gefässe hat sich ergeben, dass dieselben im Einklang mit den in den mittleren Chorioidealschichten am stärksten hervortretenden entzündlichen Veränderungen auch in diesem Theile der Membran am meisten alterirt waren. Wie früher eingehend angegeben worden ist, liessen sich sowohl an Venen und Capillaren, besonders aber an den Arterien die Wucherungen der Intima am genauesten verfolgen, von der geringfügigen Hyperplasie des Endothels an bis zur bandartigen oder ringförmigen Vermehrung dieser Zellen, ja sogar bis zu bindegewebsähnlichen Einlagerungen, die aus spindeligen, faserigen Elementen bestanden. Zu diesen Veränderungen kamen dann sklerotische Verdickungen des adventitiellen Theiles der Gefässwand.

Alle diese Alterationen liessen sich weiter nach rück-

wärts bis in die Stämme der Ciliararterien ausserhalb des Bulbus verfolgen, was auch in Hinsicht auf die später zu erwähnende Betheiligung der Sehnervenscheidengefässe von Interesse und Wichtigkeit ist. Um die grösseren Stämme fand sich hier, wie auch innerhalb des Bulbus in der Suprachorioidea eine nur sehr geringfügige zellige Infiltration.

Somit springt die Uebereinstimmung der Erkrankungsweise in Chorioidea sowie Iris und Corpus ciliare in die Augen; mit meinen Befunden decken sich die Angaben der meisten Autoren, welche degenerative Gewebsveränderungen nicht beobachteten mit alleiniger Ausnahme von Schöbl, welcher innerhalb der grossen Auftreibungen einen centralen Zerfall der Zellenbestandtheile fand. Dieser Fall wäre also wohl als eine gummöse Aderhautentzündung aufzufassen, ein bisher noch fehlendes Krankheitsbild, welches das seltene Vorkommen mit den entsprechenden Affectionen der Iris und des Ciliarkörpers theilte. Auch die Chorioidealerkrankungen gehören gewöhnlich, sowohl nach dem klinischen Verhalten, als auch nach den anatomischen Befunden in die Periode der secundären Syphilis, allerdings meist in die späteren Zeiten derselben. Immerhin bildet der Fall von Schöbl die seither stets vermisste Ergänzung unserer diesbezüglichen Kenntnisse.

Es ist nunmehr auf das oben erwähnte eigenthümliche Verhalten zurückzukommen, welches, wie angegeben, darin bestand, dass bei allen meinen Fällen die entzündliche Infiltration am hinteren Pol resp. in der Umgebung des Sehnerveneintrittes beträchtlich stärker war als in der vorderen und mittleren Ausbreitung der Chorioidea. Wie die Literaturübersicht ergiebt, hat auch Fuchs bei seinem Befund die gleiche Besonderheit beobachtet, während die Beschreibungen der übrigen Autoren in dieser Beziehung nicht eingehend genug sind.

Eine Erklärung dieser Bevorzugung scheint mir nicht allzu schwer zu geben zu sein, wenn man sich der Art des

Eintrittes der Gefässe in die Aderhaut erinnert: in der Umgebung des Sehnervenansatzes begehen sich die zahlreichen Stämme der hinteren Ciliararterien in das Augeninnere, um sich alsbald in das maschige Gefässnetz aufzulösen, deren schliessliche Capillaren bekanntlich im Gebiete der Macula lutea besonders dicht angeordnet sind. Es kann also der gesammte hintere Abschnitt unmittelharer und reichlicher vom zuströmenden Blute gespeist werden, eine zweckmässige Anpassungseinrichtung, welche gerade mit Rücksicht auf die wichtigste Retinalfunction, die den centralen Abschnitten obliegt, in der Regel von grossem Nutzen ist, hier aber auch ihre Kehrseite der so ermöglichten, grösseren Schädigung erkennen lässt. Es ist klar, dass das entzündungserregende Agens, dessen Natur wir ja noch nicht kennen, da seine stärkere Wirksamkeit entfalten kann, wohin es frischer, reichlicher zu gelangen vermag; mindestens besteht ein Locus prädilectionis, dessen Vorhandensein sich manchmal zum empfindlichen Nachtheil der Patienten bemerklich macht, wie das bei der sogenannten, recidivirenden Retinitis centralis hervortritt. Dass und wie die höhere Concentration der Entzündungsptomaine an dieser Stelle auf das Zustandekommen der Glaskörpertrübung einwirkt, ist früher auseinander gesetzt worden.

Die Cumulation der Krankheitsgifte auf Grund der reichlichen Blutversorgung scheint überhaupt in der Uvea beträchtlich leichter die Entzündung auszulösen, als dies in den übrigen Endgebieten der Ophthalmica, in Sonderheit in der Retina geschieht. Die spätere Beschaffenheit des pathologisch veränderten Gefässnetzes lässt auch die Möglichkeit der Recidive, welche ja bei der luetischen Uveitis bekanntlich häufig eintreten, leicht verständlich erscheinen.

Es ist klinisch längst bekannt, dass lange Zeit nach der Infection und nach dem Aufhören aller sonstigen Erscheinungen der Syphilis die Entzündung des Auges, besonders

des Uvealtractes wieder einsetzen kann. Auch in allen meinen Fällen waren Jahre verstrichen, in welchen die Patienten frei von Störungen geblieben waren; und dennoch fand sich bei der anatomischen Untersuchung überall die noch floride entzündliche Alteration. Immer noch konnte die lymphoide Durchwanderung der Blutgefässwände constatirt werden, wie wir auch bezüglich der noch fortbestehenden Veränderungen dieser selbst wohl annehmen können, dass sie nicht abgeschlossen waren, vielmehr schleichend weiter vor sich gingen und ihrerseits zur Entstehung der entzündlichen Ablagerung Anlass gaben.

Dass solche Nachwirkungen der luetischen Infection die Patienten oft sehr spät noch aus ihrer vermeintlichen Ruhe und Sicherheit aufschrecken können, ist aus dem Gebiete der inneren Medicin hinlänglich bekannt, wobei nur auf die Tabes, speciell auch auf ihre Augensymptome hingewiesen zu werden braucht. Unentschieden ist es ja dabei immer noch, ob wir diese Späterscheinungen als einfache Fortsetzung der Wirkungen der constitutionellen Syphilis zu betrachten haben, oder als den Ausdruck einer Kachexie, einer Nachkrankheit, wie dies manche Autoren, z. B. Bäumler wollen. Was das Auge selbst anlangt, in deren Uvea — allerdings nicht in der Retina, soweit dies bis jetzt bekannt ist — Aeusserungen des tertiären Stadiums der Lues, gummöse Veränderungen gleichfalls vorkommen, so könnten die anatomischen Befunde, deren Weiterbestehen durch mindestens ebensolange Zeit, als sie schon gewesen, möglich erscheint, eher für jene weitere Auffassung sprechen. Jedenfalls ist es leicht verständlich, dass in dem so disponirten Organ allgemeinere Anlässe irgend welcher Art von neuem Störungen mit Beeinträchtigung der Function herbeiführen können: die latent gewordene Erkrankung geht in solchen Fällen wieder in eine floride Entzündung über. —

Veränderungen der Retina

sind in allen Fällen, bei welchen die chorioidealen Alterationen bestanden, gefunden worden; nur Bach und Appel glaubten alleinige Netzhautentzündung angeben zu können, bei welcher jedoch, wie aus der Arbeit der Autoren selbst hervorgeht, diejenige der Aderhaut auch nicht fehlte.

Im Grossen und Ganzen treten die Retinalveränderungen hinter denen der Uvea zurück, was mit dem Verhalten des Gehirnes, in welchem die Meningen mehr betroffen werden als das eigentliche Cerebrum, in Uebereinstimmung steht.

Zunächst sind als wesentlich die entzündlichen Processe an den Gefässwänden zu erwähnen, welche schon Hutchinson und Bader angaben und die in der Folge von Nettleship und Barlow, Edmunds und Brailey, Uhthoff, Bach und Appel bestätigt wurden.

Was die entzündlichen Exsudationen anlangt, so wurden heerdförmige Infiltrationen gefunden von Hutchinson und Bader, v. Hippel und Neumann; Nettleship, welcher zuerst genauer die Ablagerung in der Nervenfaserschicht hervorhob, Edmunds und Brailey, Scherl, Uhthoff beschrieben mehr diffuse Veränderungen, deren Beziehung zu pathologischen Arterien mehrfach betont wurde.

Der Wucherung des Pigmentepithels gedenken zuerst v. Hippel und Neumann; Fuchs fügte die reichliche Drusenbildung hinzu.

Von sonstigen Veränderungen gab der letztere Autor eine mässige Atrophie der Faserschicht mit Erweiterung ihrer Lymphräume an; Nettleship sprach von einer ödematösen Infiltration und Verlängerung der Stützfasern der Netzhaut.

Sehr interessant ist der Befund von Rochon-Duvigneaud, welcher eine isolirte, aber höchstgradige Atrophie der Netzhaut mit Pigmentveränderungen uns in der Gegend der Macula lutea darbot.

Beim Vergleich dieser Ausbeute der Literatur mit demjenigen, was ich von pathologischen Processen der Retina erhalten konnte, zeigt sich in Uebereinstimmung mit den oben citirten die geringere, selbständige Betheiligung dieser Membran, die durch die eignen Gefässe der Netzhaut vermittelt wird, im Gegensatze zu der hochgradigen, secundären Degeneration in Sonderheit der von der Chorioidea abhängigen Gewebslagen.

Von aussen nach innen gegangen ist zunächst der sehr beträchtlichen Wucherung des Pigmentepithels zu gedenken, welche einestheils zu drusigen Auflagerungen auf der Glaslamelle, anderntheils zu Einwanderung von Pigmentzellen in die Retina geführt hat. Vielfach konnte das Eindringen längs der Gefässe beobachtet werden, was bekannt ist und schon von Leber darauf zurückgeführt wurde, dass die Epithelien der Stelle der besten Ernährungsbedingungen entgegenstreben, wobei sie sogar in die inneren grösseren Stämme eindringen. Dass ausserdem als Leitband noch die Müller'schen Radiärfasern benutzt werden, ist gleichfalls in der anatomischen Beschreibung angegeben worden.

Was das physiologische Vorbild des Wanderns der Epithelzellen anlangt, so wird das Einnehmen der „Hell"-Stellung der letzteren gewöhnlich als eine Zweckmässigkeitshandlung aufgefasst, welche hauptsächlich zum Nutzen und Frommen der Stäbchen- und Zapfenlage, im Interesse des Sehens des Organismus vorgenommen würde. Im Allgemeinen kennt aber die Natur keine solchen idealen Vorgänge, wie sie dann hierbei der Fall wären, sondern nur praktische Nützlichkeitshandlungen im Daseinskampfe der einzelnen Zellenlagen wie des Zell-Individuums. Bei heller Beleuchtung fielen die mit ihrer grössten Fläche senkrecht zu den eintretenden Lichtstrahlen ausgebreiteten Zellkörper am meisten den Zersetzungsvorgängen anheim; um dem zu entgehen stellt die Zelle ihren Leib so gut sie kann, in die Richtung der Strahlen, welche nunmehr in geringerer Zahl und

Stärke nur die vordere Kante der Protoplasmamasse treffen. Die eingenommene neue Stellung ermöglicht zugleich die Abgabe der überflüssigen Stoffwechselproducte als sogenannte Sehsubstanzen an die percipirenden Elemente. Nach Aufhören des Lichtreizes wird die frühere, für die Ernährung zweckmässige Anordnung wieder hergestellt; so verbindet sich eigener Vortheil der Zelle mit einem Nutzen sowohl für andre Einzel-Gebilde des Organs, dem jene angehört, als auch für den gesammten Organismus.

Dem gegenüber aber wandert ohne Rücksicht auf den Schaden, welcher daraus für die Function, den Bestand anderer Theile der Membran, für das Sehen des Individuums entsteht, die pathologisch gereizte Zelle weiter in die Netzhaut hinein; in dieser „Bösartigkeit“ stimmt sie mit derjenigen andrer, hyperplasirender Pigmentzellen überein, wie dies bei der Wucherung melanotischer Geschwülste am furchtbarsten zu Tage tritt. —

Einer genaueren Angabe, als es oben bei der anatomischen Beschreibung geschehen ist, bedarf die Atrophie der Stäbchen und Zapfen-Lage nebst der dazu gehörigen Kernlage der äusseren Kernschicht nicht mehr, zumal da ich an einem anderen Orte der Bezeichnungen gedacht habe, welche zwischen dem Zugrundegehen des Neuro-Epithels und der Veränderungen der Chorioidealgefässe besteht.

Hiergegen möchte ich auf den interessanten Befund von Rochon-Duvigneaud zurückkommen, die Degeneration der Netzhautmitte, also des Bezirkes, welcher am allermeisten auf die normale Ernährung seitens der Chorioidea angewiesen ist; wie erwähnt, wies die Aderhaut in weit grösserem Umfange eine entzündliche Infiltration auf.

Für die Norm zweckmässige Einrichtungen begünstigen an dieser Stelle pathologische Veränderungen: die Gefässlosigkeit der Fovea hilft einen Locus minoris resistentiae schaffen und die besonders reichliche Ausbildung der Capillaren der Chorioidea verstärkt die entzündlichen Vorgänge

und deren Wirkung auf die darüber liegende Retina, wie der genannte Autor ausgeführt hat.

Der anatomische Nachweis eines derartigen Vorkommnisses, der alleinigen Betheiligung der Fovea centralis, resp. der Macula lutea bei einem diffusen Process der Chorioidea, ist von grosser Wichtigkeit im Hinblick auf ein immerhin seltenes Leiden, das auch bis jetzt noch als centrale, recidivirende Retinitis bezeichnet wird. Ob diese Bezeichnung und die Einreihung unter die eigentlichen Retinalerkrankungen richtig ist, darüber vermag vielleicht die kritische Besprechung der publicirten Fälle in Berücksichtigung der nunmehr vorliegenden mikroskopischen Befunde bei Syphilis des Auges Aufschluss zu geben.

Bekanntlich hat Albrecht v. Graefe dieses Krankheitsbild zuerst aufgestellt; aus seinen Schilderungen verdient hier hervorgehoben zu werden, dass nicht selten ciliare Injection zu constatiren war, dass einmal unregelmässige Pigmentflecken im Augenhintergrund bestanden und man im übrigen Complicationen mit Aderhauterkrankung begegne.

Nach A. v. Graefe veröffentlichte Alexander drei Fälle derselben Art. Von diesen muss hier folgendes angeführt werden: Ein Fall kam zur Vorstellung mit Resten hinterer Synechieen auf beiden Augen und beweglichen Glaskörpertrübungen rechts, mit Hypopyon, starker Iritis und ebenfalls getrübtem Glaskörper links. Letzteres Krankheitsbild bildete sich auch rechts aus, wiederholte sich beiderseits, nachdem ein Verschwinden desselben vorausgegangen war; dadurch war die Trübung der Macula lutea sichtbar geworden.

Der zweite Fall begann mit rechtsseitiger Retinitis mit Mikropsie und Metamorphopsie, was später ebenso links sich einstellte. Der Augenspiegel zeigte nur Trübung an der Macula. Recidive traten in beiden Augen öfters ein.

Der dritte Fall wies bei doppelseitiger Trübung im

Augenhintergrunde rechts einen zonulären Gesichtsfelddefect auf.

Im Jahre 1895 fügte Alexander einen neuen Fall hinzu, bei welchem leicht bewegliche Glaskörperflocken beiderseits vorhanden waren; von den kleinen Fleckchen der Maculagegend konnte nicht angegeben werden, dass sie mit Netzhautgefässen in Verbindung standen. Später kam Hemeralopie hinzu und Vermehrung der Glaskörpertrübung.

Aus der Publication von v. Reuss über denselben Gegenstand ist hervorgehoben, dass ausser neuro-retinitischen Veränderungen leichte Flecken in der Aderhaut und Pigmenthäufchen gesehen wurden; später folgte eine beiderseitige Chorioiditis mit gleichzeitiger Netzhauttrübung nach.

Ewetzky's Fall zeigte die Flecken innerhalb der Maculatrübung hinter den Netzhautgefässen, „also in den äusseren Schichten der Retina" gelegen.

Unter den acht Beobachtungen, welche Ostwalt trotz der auch von ihm hervorgehobenen ausserordentlichen Seltenheit der Affection in der kurzen Zeit von vier Monaten machen konnte, hatten vier Complicationen mit uvealen Veränderungen zu verzeichnen. In den übrigen fand er nur die Veränderungen in der Macula. Da er jedoch nicht in der Lage war, den weiteren Verlauf der Erkrankungen zu verfolgen, keine Recidive beobachtete u. s. w., so vermag man seine Fälle nicht als den anderen gleichwerthig anzusehen. Ausserdem entspricht das von ihm gegebene Bild auch nicht dem Typus, wie ihn A. v. Graefe fixirt hatte. Durch das Hinzutreten der meist vorhandenen, chorioiditischen Heerde an verschiedenen Stellen des Fundus, durch die Complicationen mit Iritis nähern sich seine Befunde mehr der diffusen Form der später zu besprechenden syphilitischen Chorio-Retinitis.

Ueberblickt man die angeführten Krankheitserscheinungen, so ist zunächst im Gegensatz zu reinen Retinalerkrankungen das Auftreten entzündlicher, ciliarer Injection

ungewöhnlich, die doch nur dann auftritt, wenn Augentheile erkranken, welche mit dem Ciliargefässsystem in Beziehung stehen; und das ist für die Retina in hier in Betracht kommendem Maasse nicht der Fall.

Nun sind von A. v. Graefe, Alexander, v. Reuss und Ostwalt meist uveale Complicationen angegeben worden; bei den übrigen, wo derartige Angaben fehlen weist die Art der Sehstörung entschieden auf eine Betheiligung der Chorioidea hin. Die Metamorphopsie und Mikropsie sind bekanntermaassen Erscheinungen, welche durch eine hinter die Stäbchen und Zapfen gesetzte, mechanisch-wirkende Exsudation im Allgemeinen erklärt werden. Be der grossen Verletzlichkeit der percipirenden Elemente, welche gleichwohl nach den Anfällen der Krankheit wieder ein sehr erheblich besseres, ja normales Sehvermögen ermöglichten, ist es fast ausgeschlossen, dass ein Exsudat, welches doch jedenfalls wegen seiner örtlichen Beschränkung nur geformt gedacht werden könnte, in der Retina seinen Sitz habe. Abgesehen davon ist gerade die Gefässlosigkeit der Fovea und deren nächster Umgebung in einem Bereich von ca. 0,5 mm der Ausscheidung einer derartig sich anordnenden retinalen Exsudation nicht sehr günstig. Zudem macht die Beobachtung anderer Fälle nicht eitriger Netzhautentzündung, bei welchen die Entzündungsheerde sozusagen nur in den inneren, gefässhaltigen Schichten angetroffen werden, eine solche Annahme nicht besonders wahrscheinlich.

Abgesehen von dem Verzerrt- und Kleinersehen weist dann noch sehr bestimmt das Vorkommen des Ringskotomes auf eine chorioideale Ursache hin, wie die klinische und anatomische Untersuchung anderer Fälle ergiebt.

Im Zusammenhalt mit allen diesen Hinweisen auf eine in der Chorioidea gelegene Ursache der Erkrankung ist der erwähnte Befund von Rochon-Duvigneaud ausserordentlich werthvoll, wenn er auch nicht völlig mit dem hier in Frage stehenden klinischen Bilde sich deckt: bei ausge-

dehnter, rundzelliger Infiltration der Chorioidea ist die Retina umschrieben atrophirt. Es ist dies natürlich der extremste Ausgang, welchen die Einwirkung chorioiditischer Processe herbeiführen kann; ihm müssen in der Krankheitsentwickelung geringergradige Läsionen vorausgegangen sein, als deren Anfang wir sehr wohl die nur mechanische Verdrängung und Verwerfung der Netzhautelemente annehmen können, welche zur Metamorphopsie führt.

Ausserdem hat die Chorioidea der Gegend des hinteren Augenpoles eine besondere Neigung in erhöhtem Maasse von Entzündungsvorgängen heimgesucht zu werden, wie das meine Befunde und die Angaben von Fuchs darthun. Diese Bevorzugung macht es weiterhin sehr leicht möglich, dass auch einmal gerade hinter der Fovea sich das Exsudat ansammelt und an der gleichen Stelle immer wiederkehrt, nachdem dieselbe einmal befallen worden ist.

Alles in Allem genommen komme ich zu dem Schlusse, dass die sogenannte Retinitis centralis eine Chorioiditis oder wenn man will, Chorio-Retinitis ist, worin ich noch weitergehe als Schweigger, welcher in der Discussion zu dem Vortrage von Ostwalt sagte, dass die Erkrankung „häufig als Chorio-Retinitis bezeichnet wird und zwar insofern mit Recht, als man dabei ausnahmslos, wenn die Netzhauttrübung zurückgegangen, chorioideale Veränderungen sehe". Auch Rochon-Duvigneaud hielt die Aderhaut für primär erkrankt, worauf secundär die Retina alterirt werde.

Die characteristische Eigenthümlichkeit des oftmaligen Wiederkehrens der Erkrankung ist nun im Einklang mit dem Seite 681 gesagten leicht verständlich; desgleichen die Möglichkeit der vollständigen Wiederherstellung der Function, da eine anatomische Läsion der Netzhautelemente nicht vorhanden zu sein braucht. Vielleicht spielt gerade die besondere Inanspruchnahme des centralen Bezirkes der Chorioidea und Retina beim Sehacte eine auslösende Rolle bei den Recidiven. —

Durchaus unabhängig von dem Zustande der Chorioidea ist die Veränderung der Retina, welche in der Durchsetzung der Zwischenkörnerschicht mit rundlichen oder ovalären Lücken besteht; dieselbe ist nicht zu verwechseln mit der cystoiden Degeneration von Iwanoff, da sie nur in den hinteren Abschnitten der Membran besteht und von jener, gleichfalls vorhandenen Alteration durch eine freie Zone getrennt ist.

Schon Desmarres hat in seinem Handbuche von syphilitischem Netzhautödem gesprochen; ich möchte nun die Lücken als den Ausdruck der früheren, serösen Durchtränkung ansehen, die in verschiedenen Schichten stattfinden kann. So hat Fuchs eine Erweiterung der Lymphräume in der Opticusfaserschicht angegeben, wie auch Nettleship nach den mir zugänglichen Referaten von ödematöser Infiltration spricht.

Was nun die Veränderungen der retinalen Gefässe anlangt, so wird vielfach in meinen Befunden der Eindruck erweckt, als ob nicht die Allgemeinerkrankung, sondern erst die degenerative Pigmentinfiltration den Anstoss zur Wucherung der Wände jener gegeben habe; wenigstens wiesen besonders die mit Pigment umsäumten Zweige die Sklerosirungen auf. Ist doch auch eine zellige Exsudation kaum vorhanden, während man die geringgradige Vermehrung der Kerne und des Bindegewebes der Opticusfaserschicht eines Falles als den Rest früherer Reizungszustände auffassen könnte. Vielleicht ist an diesem Unterschied gegenüber den Befunden der anderen Autoren schuld, dass mir nur alte, jenen aber frischere Fälle zur Untersuchung zu Gebote standen; möglichenfalls ist aber die Erkrankung nicht dieselbe.

Bekanntlich hat zuerst Jacobson das klinische Bild der Retinitis syphilitica, welches A. v. Graefe nur andeutungsweise erwähnt hatte, in bestimmter Weise aufgestellt als eine diffuse Entzündung der Membran, bei welcher

gewöhnlich der Sehnerv in beträchtlichem Maasse betheiligt sei. Nach seinen Befunden hielt er die Erkrankung für eine selbständig auftretende, die ohne Complication seitens der Chorioidea bestände. Trotzdem zog er zum Vergleich zwei Fälle herbei, bei welchen Ed. v. Jäger eine Verbindung mit Aderhaut-Erkrankung angenommen hatte.

In der Folge ist das Krankheitsbild der luetischen Retinitis von anderen Autoren z. B. Mauthner, jedoch unter gewissen Vorbehalten von sogar häufigen Complicationen mit Chorioidealerkrankungen und Glaskörpertrübung, angenommen und gleichfalls beschrieben worden: Mauthner erwähnt in seiner Ophthalmoskopie auch eines anatomischen Befundes, welchen ich jedoch weder in dem genannten Buche noch in der von demselben Schriftsteller stammenden Bearbeitung der syphilitischen Augenkrankheiten in Zeissl's Lehrbuch der Syphilis finden konnte.

Trotz dieser Anerkennung der Retinitis auf der einen Seite, hat es auf der anderen nicht an Stimmen gefehlt, welche eine selbständige, luetische Entzündung der Netzhaut durchaus leugneten.

So hat Förster, wie bekannt, in einem längeren Aufsatze die Ansicht aufgestellt, dass die Jacobson'sche Retinitis syphilitica meist eine Chorioiditis sei, womit er theils Anklang gefunden, theils Abweisung davongetragen hat. Von seinen Ausführungen, welche auch rücksichtlich des Vergleiches mit den anatomischen Befunden von Interesse sind, muss daher Einiges angeführt werden.

Zunächst hat er darauf hingewiesen, dass allerdings eine staubartige Glaskörpertrübung nur selten fehlt, welche Jacobson nicht beobachtet hat. Letzterer hatte jedoch schon bemerkt, dass das trübe Aussehen der Retina, welches sich fast nur in den hinteren Theilen der Membran bei freien vorderen Abschnitten zeigt, durch ein vor derselben ausgespanntes zartes Häutchen erklärt werden könne, wie er auch bleibende dichtere Trübungen vor der Papille und den

Gefässstämmen beobachten konnte, obgleich er sie als solche nicht beschrieb. Ferner hat er ebenfalls gefunden, dass gleichzeitige circumscripte Veränderungen der Chorioidea sich in ziemlich vielen Fällen nachweisen lassen. Für die Betheiligung der Aderhaut sprächen ferner von den subjectiven Symptomen die zonulären Defecte, die Hemeralopie, die Metamorphopsie und Mikropsie.

In alledem wird man Förster nur zustimmen müssen; soweit die klinische Analyse das Krankheitsbild entscheiden kann, ist seine Ablehnung durchaus begründet. Und bislang fehlte es ja an der anatomischen Grundlage der Retinitis syphilitica.

Ueberblickt man nun die in der Netzhaut gefundenen, mikroskopischen Veränderungen, so geht daraus zunächst einmal das Vorkommen entzündlicher Infiltrationen in der Form rundzelliger Einlagerungen und seröser Durchtränkung hervor. Uebrigens sind die retinalen Heerde keine Gummata, wie Ostwalt, sich selbst wiedersprechend, meint; abgesehen von dem anatomischen Bilde treten Gummata nicht als erste Erscheinung syphilitischer Augenaffection wenige Monate nach der Primärinfection auf. Die Möglichkeit isolirter Entzündung der Retina ist nach dem anatomischen Befunde also wohl zugegeben, wenn auch der Beweis dafür in keiner Weise geliefert ist. Auszunehmen sind hier die klinischen Beobachtungen, bei welchen ophthalmoskopisch die Netzhautgefässe in weisse Stränge verwandelt waren und Veränderungen der Chorioidea fehlten; in diesen Fällen kann allerdings von einer luetischen Retinalerkrankung in strengem Sinne gesprochen werden, der die anatomische Grundlage allerdings bis jetzt fehlt.

In den angeführten, mikroskopischen Befunden ist überall ausser der Retina auch die Chorioidea erkrankt gefunden worden; nach den zu Gebote stehenden Referaten ist vielfach nicht zu entscheiden, ob allenfalls erstere mehr lädirt war, wie dies aus der leider nur zu kurzen Angabe von

Bach und Appel hervorzugehen scheint und wofür auch Edmunds' und Brailey's Berichte verwerthet werden könnten. In allen andern Fällen ist die Aderhaut mindestens in demselben Grade oder in grösserem Umfange betheiligt; letzteres Verhältniss zeigt sich nun ganz besonders bei meinen Untersuchungen, in welchen die Retinalaffection wesentlich zurücktritt.

Es ergiebt sich also, dass auch der Name der Retinitis wenigstens in Chorio-Retinitis geändert werden muss, womit Nettleship's Behauptung Rechnung getragen wäre, dass nämlich in jeder der beiden Membranen der ursprüngliche Krankheitssitz sein könnte. In Praxi wird allerdings wohl die Aderhaut der bevorzugte Theil sein, wie auch Leber, gestützt auf die klinische Beobachtung zu dem Ergebnisse kam, dass in dieser die primäre Erkrankung sich abspiele.

Nun aber können meine Befunde, sowie einige Angaben der Literatur recht gut dafür verwendet werden, um zu zeigen, dass in der That der chorioideale Process in erster Linie steht und in zweiter Linie die Netzhaut herangezogen wird.

Um dies zu begründen, muss zuvor noch der

Veränderungen des Sehnerven

gedacht werden, welche ich, Fuchs und Nettleship constatiren konnten. Vielleicht kann auch der Befund von Edmunds und Brailey herangezogen werden.

Was zunächst die erwähnten Angaben der Literatur angeht, so spricht Fuchs von der von der Papille aufsteigenden Atrophie des Opticus, welche er als den Ausgang einer entzündlichen Erkrankung ansah. Nettleship gedenkt der zelligen Infiltration der Papille, nachdem er die Kernvermehrung und die knötchenförmige Einlagerung von Rundzellen in die Opticusfaserschicht angeführt hat; ähnlich lautet die Schilderung von den an dritter Stelle genannten Autoren.

Ich selbst habe nun früher schon darauf hingewiesen, dass die Chorioidealentzündung besonders intensiv in der Umgebung des Sehnerveneintrittes war, ein Verhalten, dessen auch Fuchs gedacht hat. Aus der anatomischen Beschreibung geht hervor, dass am distalen Ende des Opticus bis in die Lamina cribrosa hinein einestheils Vermehrung der Bindegewebskerne der Septen besteht, welche selbst leicht verdickt sind, dass anderentheils in den frischeren Fällen auch rundzellige Infiltration sich findet, welche weiter nach hinten hin abnimmt, nach vorne hin noch in die Papille gelangt und in die Opticusfaserschicht ausstrahlt. Auch im Intervaginalraum besteht in seinem vorderen Ende eine Wucherung der endothelialen Belegzellen.

Auf welchem Wege diese neueren und älteren entzündlichen Veränderungen entstanden sind, geht deutlich aus dem Verhalten der Gefässe hervor, welche, in kleinen Aestchen mit der Chorioidea communicirend, in die Pialscheide und den Opticus sowie in die Papille eintreten, somit dem Zinn'schen Gefässkranze angehören.

Diese Gefässe weisen entzündliche Veränderungen auf; interessant ist besonders ein Befund eines Abkömmlings von diesen Zweigen, welcher gewissermaassen als Vasa vasorum zu der Arteria centralis retinae hingelangt.

Somit ist ersichtlich, dass gleichfalls vom Ciliargefässsystem aus der Sehnerv betheiligt wird: es entsteht eine Entzündung desselben, welche eventuell auch zu Schwellungszuständen der Papille führen kann und später in Atrophie übergeht. Diese ist die bekannte gelbe, wachsartige Degeneration, über deren anatomische Grundlage uns auch die Befunde insofern aufklären, als einmal ein Schwund der Nervenfasern vorhanden ist, wozu eine noch lange Zeit bestehende entzündliche Infiltration mit Gewebshyperplasie kommt. Erstere giebt wohl vorzugsweise zu der characteristischen Farbe Veranlassung, während die weisse oder graue

Sehnervenatrophie durch das Fehlen dieser Einlagerung ermöglicht wird.

Es kann fraglich erscheineu, ob man den einen Befund eines entzündeten, in der Wand der Centralarterie des Opticus verlaufenden Gefässes verallgemeinern und darnach annehmen darf, dass auch für die Retina die Anschauung von Köster zu Recht bestehe, nach welcher durch die Vasa vasorum die syphilitische Arterienveränderung eingeleitet werde. Zudem habe ich über derartige Ernährungsgefässe am Auge nichts finden können. Dagegen ist ersichtlich, dass durch die Vermittelung der Zinn'schen Gefässe der chorioideale Process in den Sehnerven, die Papille übertragen wird. So wird auch die räumliche Beschränkung der wirklichen Retinatrübung verständlich, indem von diesem Centrum aus die Folgezustände der Entzündung peripherwärts allmählich ausklingen; während bei weitgehenderer, vielleicht auf dem angedeuteten Wege entstehender Alteration der Netzhautgefässe die diffusen entzündlichen cellulären Infiltrationen zu Stande kommen, welche von einem Theil der Autoren beobachtet worden sind.

Nur kurz wäre der

Veränderungen der Linse

zu gedenken, insbesondere mit Rücksicht darauf, dass Alexander im Anschluss an die Arbeit von Scherl das Ergriffenwerden dieses Organs so deutete, dass es direct und per continuitatem in das Bereich des syphilitischen Processes hineingezogen worden sei. Ebenso wie bei den cataractösen Degenerationen meiner Fälle ist bei Scherl die Linse auch nur von den Folgezuständen der luetischen Entzündung secundär alterirt worden, hier durch eine Arrosion von Seiten der gummösen Wucherung, dort durch die Ernährungsstörung, welche durch die krankhaft veränderte Augenlymphe bedingt wurde.

Direct von der luetischen Erkrankung könnte die

Linse nur dann ergriffen werden, wenn Gefässe in sie eindrängen; und das ist bis jetzt nicht beobachtet. —

Ueberhaupt bestätigen alle bis jetzt anatomisch untersuchten Fälle syphilitischer Augenerkrankung die zuerst von Michel ausdrücklicher auch in Beziehung auf das Sehorgan, speciell die Iris, betonte Anschauung: Die Grundlage der luetischen Störung ist die Gefässerkrankung, die durch das unbekannte, syphilitische Virus hervorgerufen wird. In demselben Sinne und verallgemeinernd auf das gesammte Auge haben sich Ostwalt, später Alexander in seinem jüngsten Vortrage geäussert.

Darin aber vermag man den beiden Autoren, besonders aber dem erstgenannten derselben, nicht völlig zuzustimmen, dass sie allzu schematisch die Localisation der Erkrankung in Retina und Chorioidea abhängig machen wollen von der Gefässversorgung, die in solcher Strenge überdies nicht regionär eingetheilt werden kann.

In der Retina wird das Gebiet der Macula geschieden von der übrigen Peripherie; dies zugegeben ist es doch nicht wahrscheinlich, dass der Krankheitsstoff mit besonderer Bevorzugung bald den einen, bald den anderen Theil der Endverzweigungen der an sich schon kleinen Arteria centralis aufsuchen und befallen sollte. Mindestens müssten hier dieselben Zufälligkeiten obwalten, wie bei den Partialembolieen sensu strictiori. Ausserdem ist aber oben gezeigt worden, dass die Retinitis centralis, die für Ostwalt den Anstoss zu der Schematisirung gegeben hat, als Chorioiditis aufzufassen ist, womit von vornherein jener Annahme der Boden entzogen wird.

Eher könnte man noch bezüglich der Uvea, welche, wie dargethan worden ist, am meisten von der Lues herangezogen wird, eine Eintheilung aufstellen; jedoch will ich nur darauf hinweisen und keine Typen aufstellen, welche vor der Praxis oder unter dem Mikroskop nicht bestehen würden. Ich meine das klinisch öfter zu beobachtende

getrennte Auftreten einer Iridocyclitis einerseits, einer Chorioiditis andererseits, welches Verhalten einigermaassen in Uebereinstimmung stände mit der Sonderung der hinteren kurzen und der hinteren langen Ciliararterien.

Zum Schlusse ist noch einer gleichfalls von Ostwalt gemachten Annahme, welche auch Seggel vertritt, zu gedenken, dass nämlich der Veränderung der Netzhautgefässe eine semiotische Bedeutung rücksichtlich einer gleichartigen Gehirnarterienerkrankung zukäme. Bereits Uhthoff hat die Anschauung zurückgewiesen, und Alexander konnte ihr Zutreffen nicht bestätigen, obwohl er derselben geneigt wäre. Soweit meine Fälle herangezogen werden können, dienen sie nicht zur Stütze von Ostwalt's Meinung: bei keinem derselben wurde die zu erwartende Hirnlues gefunden, trotzdem schon so lange Zeit nach der Infection und nach dem Auftreten der Augenerkrankung verstrichen war. Dass in einzelnen Fällen der Patient an der Gehirnkrankheit stirbt, beweist noch nicht sehr viel, besonders aber keinen regelmässigen Zusammenhang der Retinal- und Cranialaffection. Man wird in dieser Beziehung nur Hirschberg zustimmen können, wenn er sagt, dass sich die Schwere der Netzhauterkrankung gelegentlich in dem Auftreten von Hirnerscheinungen zeigt.

Literaturverzeichniss.

1) Alexander, Zur Casuistik der centralen recidivirenden Retinitis. Berl. klin Wochenschr. 1876. Nr. 35 u. 36.
2) Alexander, Syphilis und Auge. Wiesbaden 1889.
3) Alexander, Neue Erfahrungen über luetische Augenerkrankungen. Wiesbaden 1895.
4) Alexander, Ueber Gefässveränderungen bei syphilitischen Augenerkrankungen. Berliner Klinik 1895. Heft 90.
5) Alt, Beiträge zur pathologischen Anatomie des Auges. 7) Ueber ein Gumma des Corpus ciliare. Archiv für Augenheilkunde. Bd. VI. 1877.
6) Appel, Ueber specifische Gefässerkrankung der Arterien mit specieller Berücksichtigung der Retinitis luetica. Inaug.-Dissert. Würzburg 1894.

7) Ayres, Syphilitische Gummata des Ciliarkörpers. Americ. Journ. of Ophthalm. 1888.
8) Baas, Ueber die anatomische Grundlage des Ringskotomes. v. Graefe's Arch. f. Ophthalm. Bd. XLIV. 3. 1897.
9) Baas, Ueber das Ringskotom nebst Beiträgen zur pathol. Anatomie der syphilitischen Augenerkrankungen. Bericht über die Heidelberger Ophthalm. Versammlg. 1897.
10) Bach, Anatomischer Befund von Retinitis luetica. Arch. f. Augenheilk. Bd. 28. 1894.
11) Bader, siehe Hutchinson.
12) Barlow, Meningitis, Arteriitis and Chorioiditis in a child, the subject of congenital Syphilis. Transact. of the pathol. Soc. of London. Bd XXVIII.
13) Barbar, Ueber einige seltenere syphilitische Erkrankungen des Auges. Inaug.-Diss. Zürich 1873.
14) Berthold, siehe Mauthner.
15) Brailey, siehe Edmunds.
16) Colberg, s. A. Graefe.
17) Delafield, General syphilit. inflammat. of the eye. Transact. of the american. Ophthalm. Soc. VIII. 1871.
18) Edmunds and Brailey, Changes of bloodvessels in diseases of the eye, considered in their relation to the general pathology. Ophthalm. hosp. Rep. Bd. X. 1881/82.
19) Elschnig, Syphilitische Infiltration der Conjunctiva bulbi. Klin. Monatsbl. f. Augenheilk. 1897.
20) Ewetzky, Ein Fall von Retinitis centralis syphilitica. Centralbl. f. Augenheilk. 1882.
21) Förster, Zur klinischen Kenntniss der Chorioiditis syphilitica. v. Graefe's Arch. f. Ophthalm. XX. 1.
22) Fuchs, Anatomische Miscellen; Iritis syphilitica. v. Graefe's Arch. f. Ophthalm. XXX. 3.
23) Gallenga, Della Gomma del Corpo ciliare. Annali di Ottalm. XXV. p. 210.
24) A. Graefe und Colberg, Iritis gummosa. v. Graefe's Arch. f. Ophthalm VIII. 1.
25) A. v. Graefe, Ueber centrale, recidivirende Retinitis. v. Graefe's Arch. f. Ophthalm. XII. 2.
26) Goldzieher, Ueber eine durch Syphilis bedingte Form der Conjunctivitis granulosa. Centralbl. f. Augenheilk. 1888.
27) v. Hippel, Fall von gummöser Neubildung in sämmtlichen Häuten des Auges. v. Graefe's Arch. f. Ophthalm. XIII.
28) Hirschberg, Discussion zu dem Vortrage von Ostwalt. Berlin. klin. Wochenschr. 1888. S. 918.
28a) Hirschberg, Ueber die neugebildeten Blutgefässe der Hornhaut und ihre diagnostische Bedeutung. Deutsche med. Wochenschr. 1896. Nr. 38, 39 u. 41.
29) Hutchinson, On the different forms of inflammation of the eye, consequent to inherited Syphilis. Ophthalm. Hosp. Rep. Bd. II. 1859/60.
30) Jacobson, Ueber Retinitis syphilitica. Königsberger med. Jahrbücher I.

31) Klein, Die syphilitischen Augenerkrankungen in Neumann's Syphilis. Wien 1896.
32) Krückow, Ueber Hornhautentzündung. Klin. Monatsbl. f. Augenheilk. Bd. 13. 1875.
33) Leber, Krankheiten der Netzhaut und des Sehnerven; Handbuch v. Graefe-Saemisch. Bd. V.
34) Liebrecht, Iritis gummosa bei Lues hereditaria. Klin. Monatsbl. f. Augenheilk. Bd. 29. 1891.
35) Manz, Die syphilitischen Augenkrankheiten. Nagel's Jahresbericht 1872.
36) Mauthner, Ophthalmoskopie. Wien 1868.
37) Mauthner, Die syphilit. Erkrankungen des Auges in Zeissl's Lehrbuch der Syphilis 1882.
38) Michel, Ueber Iris und Iritis. v. Graefe's Arch. f. Ophthalm. XXVII. 2.
39) Neumann, siehe v. Hippel.
40) Nettleship, On the pathological changes in syphilitic chorioiditis und Retinitis. Ophthalm. Hosp. Rep. XI. 1896.
41) Ostwalt, Ueber Retinitis syphilitica, ihr ophthalmoskopisches Bild, ihre pathol.-anatomische Grundlage und ihre semiotische Bedeutung. Verhandl. d. VII. internat. Ophthalm. Congresses 1888.
42) Ostwalt, Ueber Retinitis syphilitica etc. Berlin. klin. Wochenschrift 1888.
43) v. Reuss, Ophthalmolog. Mittheilungen aus der II. Universitäts-Augenklinik. Wiener med. Presse 1885. Nr. 41 u 42.
44) Rochon-Duvigneaud, Examen histologique d'une Chorio-Retinite maculaire d'origine hérédo-syphilitique. Arch. d'Ophtalm. XV. p. 764.
45) Sattler, Ueber eine eigenthümliche syphilitische Affection der Bindehaut. Prager med. Wochenschr. 1888. Nr. 12.
46) Seggel, Die ophthalmoskopischen Kennzeichen der Hirnsyphilis. Deutsches Arch. f. klin. Med. Heft 4.
47) Scherl, Gummöse Neubildung der Iris und des Ciliarkörpers mit Uebergang auf die Linse Arch. f. Augenheilk. Bd. 25. 1892.
48) Schweigger, Discussion zu dem Vortrage von Ostwalt. Berl. klin. Wochenschr. 1888. S. 918.
49) Schöbl, Einige Worte über Chorioiditis tuberculosa u. specifica. Centralbl. f. Augenheilk 1888.
50) Uhthoff, Untersuchungen über die bei der Syphilis des Centralnervensystems vorkommenden Augenstörungen. v. Graefe's Arch. f. Ophthalm. XXXIX. I.
51) Widder, Ueber Iritis syphilitica mit Rücksicht auf ihr Verhalten zur allgemein-luetischen Diathese. v. Graefe's Arch. f. Ophthalm. XXVII. 2. Daselbst auch ältere Literatur.
52) Zeissl, Lehrbuch der Syphilis 1882.

Entwicklung von Fadenpilzen im Glaskörper nach Stichverletzung, nebst Untersuchungen über die Aspergillus-Mykose des Glaskörpers.

Von

Dr. W. Nobbe

aus Bremen.

(Aus dem Laboratorium der Heidelberger Universitäts-Augenklinik.)

An einem in der Heidelberger Augenklinik am 4. VII. 97 enucleirten Auge wurde von Herrn Prof. Leber das Vorkommen von Fadenpilzen im Glaskörper nachgewiesen. Das Auge wurde mir zur genaueren Untersuchung überlassen und lieferte einen interessanten Befund, den ich einer eingehenderen Beschreibung für werth erachte [1]).

Es handelte sich um das linke Auge eines 7jährigen Knaben, welches nach einer Stichverletzung mit einem Messer (am 25. V. 94) zur Verhütung sympathischer Entzündung am 4. VII 94 (also nach 40 Tagen) enucleirt und sofort nach der Enucleation in 10 % Formollösung eingelegt wurde.

Ueber das Ergebniss seiner anatomischen Untersuchung wurden mir von Herrn Prof. Leber folgende Notizen übergeben:

„Leicht eingezogene Hornhautnarbe, welche nach innen unten nahe dem unteren Rande die Hornhaut schräg von einer Seite zur anderen durchsetzt; die Pupille und Iris sind nach der Narbe

[1]) Eine kurze Mittheilung über diesen Fall und über meine Versuche mit Aspergillusimpfung im Glaskörper hat Herr Prof. Leber im Sitzungsbericht der ophthalm. Gesellschaft für 1897 veröffentlicht.

hin verzogen, vordere Synechie, traumatische Cataract von gelblicher Färbung; beginnende Phthisis bulbi; starke Druckempfindlichkeit; Lichtschein für niedere, nicht für niederste Lampe; Projection unsicher.

Am 11. VII. wird der Bulbus, dessen Inhalt trotz fortgeschrittener Härtung sich doch nicht compact anfühlte, in etwas schräger Richtung, senkrecht zu der Richtung der Narbe und durch die Mitte der Papille durchschnitten, wobei sich etwas Flüssigkeit entleert. Die noch grösstentheils anliegende Netzhaut hebt sich in grosser Ausdehnung von der Chorioidea ab, ist sehr zart und nur leicht getrübt. Von der Hornhautnarbe zieht ein dicker Bindegewebsstrang durch die Iris hindurch und setzt sich zunächst an die verdickte hintere Linsenkapsel an. Die Linse fehlt vollständig. Der Bindegewebsstrang setzt sich dann unmittelbar in eine bräunlichgelb gefärbte, weiche Masse fort, die aus verdichtetem und geschrumpftem Glaskörper besteht und ganz an die Configuration einer Netzhautablösung erinnert. Nach den Seiten hin zieht sie, allmählich zarter werdend, zur Ora serrata hinüber; nach hinten geht sie in einem pfeilerartigen Strang weiter, der bis zur gegenüberliegenden Bulbuswand reicht und sich ca. 1 cm unterhalb der Papille an derselben festsetzt, an einer Stelle, welche offenbar direct durch die Stichverletzung getroffen war. Der Strang ist faltig membranös geschrumpft, die vordere seitliche Ausbreitung ist auch nach hinten scharf abgegrenzt, theils braungelb, theils dunkelbraun gefärbt. Offenbar ist der ganze Glaskörper zu diesem Strang und seiner vorderen Ausbreitung zusammengeschrumpft. Aller Wahrscheinlichkeit nach war zwischen Retina und geschrumpftem Glaskörper ein mit Flüssigkeit gefüllter Raum.

Die Retina war jedenfalls nur in geringer Ausdehnung, aber sicher zum Theil abgelöst. Sie zeigt sehr schön die Gefässe im durchscheinenden, nur leicht getrübten Gewebe. Im inneren unteren Abschnitt weist sie nach vorne zwei grössere Extravasate auf, die zum Theil an der Innenfläche liegen. Der innere obere Abschnitt ist ganz von zahlreichen feinsten Extravasaten durchsetzt. Die Macula lutea ist gelb gefärbt; die Chorioidea liegt an, das Pigmentepithel ist schwach pigmentirt; die Venae vorticosae theilweise schön mit Blut gefüllt.

Die braungelbe Masse zeigt zunächst Umwandlungsproducte von Blut, zahlreiche Schatten rother Blutkörperchen mit einem oder mehreren glänzenden kleinen Tröpfchen im Inneren; daneben viel freie, ähnlich aussehende Körnchen, einzeln und in Gruppen,

sowie grosse, mit rothbraunen Pigmentkörnchen erfüllte Zellen, welche nach mehrstündiger Behandlung mit Ferrocyankalium und HCl keine Eisenreaction geben.

Ausserdem finden sich zur Ueberraschung zahlreiche Fadenpilze. Um sicher vor Täuschung zu sein, werden vier Präparate hinter einander gemacht, wobei jedes Mal nur ein kleines Partikelchen der gelben Masse genommen wird. Behandlung mit Glycerin und destillirtem Wasser; mit grösster Sorgfalt wird irgendwelche Verunreinigung der Instrumente, Flüssigkeiten etc., vermieden. Trotzdem bietet sich immer derselbe Befund dar. Es sind leicht bräunlich gefärbte dünne, zum Theil verästelte, gegliederte Fäden; die Fäden sind von gleichmässiger Dicke, werden aber stellenweise durch kurze bauchige Glieder unterbrochen, besonders dann, wenn sie im Dickerwerden begriffen sind und dunklere Färbung zeigen. An anderen Stellen sieht man die dickeren gefärbten Fäden rasch in feinere, farblose übergehen. Nirgends finden sich Sporen. Die Fäden sind sehr zahlreich und bilden ein ziemlich dickes Geflecht.

Die Pilze müssen im Glaskörper präexistirt haben. Um zu sehen, ob sie wider Erwarten noch nachträglich gewachsen sind, wird eine Stichkultur auf Gelatine angesetzt; sie bleibt erfolglos. In dem das Auge umgebenden Gewebe finden sich keine Pilze. Ein wenig von einem der Extravasate der Retina abgehoben, zeigt lauter mit braunen Körnchen haematogenen Ursprungs erfüllte Zellen."

Nachdem der Bulbus gezeichnet ist, wird er mit aller Sorgfalt in Celloidin eingebettet und in Mikrotomschnitte zerlegt. Die Anzahl der Schnitte, welche den ganzen Strang enthalten, ist nur gering. Diese werden zum Theil mit Haemalaun-Eosin, zum Theil nach Weigert oder mit Thionin gefärbt.

Der Strang zeigt besonders in seinem mittleren Drittel eine grosse Menge von Fadenpilzen, die zum Theil an den Seiten desselben liegen, zum Theil mitten in ihm. Die Pilze am Rande laufen bald mit dem Strang parallel, bald sehen sie nur ein wenig unter dem Rande desselben hervor und grössere Exeursionen mit der Mikrometerschraube zeigen, wie sich die Pilzfäden in den Strang selbst hineinschlängeln und zum Theil ganz in der Substanz derselben verschwinden. Die Pilze, die ganz an den Seiten des Stranges liegen, zeigen fast sämmtlich mehr oder minder deutlich ausgesprochene Leukocytenmäntel: bald ist es nur eine Gruppe von 5—10 Leukocyten, die sich dem Fädchen direct angelagert hat, bald liegt letzteres so dicht von ihnen um-

schlossen, dass es nur mit Mühe zu erkennen ist, zumal da es sich etwas schwer färbt.

Im Strange selbst finden sich an zwei Stellen eine grosse Anzahl von Pilzfäden, welchen sich ausserordentlich lange Spindelzellen angelagert haben; die Zahl der letzteren ist so gross, ihre Anordnung so überraschend regelmässig, dass man stellenweise glaubt, es nur mit eben diesen langgestreckten Zellen zu thun haben; doch kann man an einzelnen Präparaten deutlich die Fadenpilze mit ihren charakteristischen Ausbuchtungen, ihren kolbigen Anschwellungen erkennen. Merkwürdig bleibt indessen, dass sich die Pilze hier absolut nicht färbten, auch nicht nach Weigert.

Dass die Fäden an verschiedenen Stellen verschieden tief in die Netzhaut eingedrungen sind, kann man an einzelnen Schnitten beobachten. Bald durchsetzen sie nur die Körnerschichten, bald dringen sie durch die ganze Ausdehnung der Netzhaut bis zur Chorioidea vor. Sie haben sich hier nach Delafield und nach Weigert gefärbt; es ist wohl nicht daran zu zweifeln, dass die Pilze durch ihr Eindringen in die Netzhaut die kleinen an einigen Schnitten zu beobachtenden Blutungen veranlasst haben, wenn auch eine directe Beziehung zu den Gefässen nicht nachgewiesen werden konnte.

Ausserdem finden sich hauptsächlich zu beiden Seiten des Stranges, aber auch mitten in demselben und fast überall in der Nähe der abgelösten Netzhaut Makrophagen von den merkwürdigsten Grössen und Formenverhältnissen.

Bald sind sie kreisrund mit einem grossen Kern, bald enthalten sie deren mehrere und haben lange Ausläufer, die sich nicht färben und von äusserst fein gekörnter Substanz angefüllt sind. Die Ausläufer benachbarter Zellen scheinen zum Theil mit einander zu anastomosiren. Bald liegen 12—18 Makrophagen zusammen; an anderen Stellen sieht man sie vereinzelt. Ihr Inhalt besteht aus Zerfallsproducten rother Blutkörperchen, Pigmentkörnchen, Detritusmassen und weissen Blutkörperchen. (Die Eisenreaction anzustellen, habe ich unterlassen müssen, weil das Material sehr klein war.) Pilzfäden habe ich in ihnen nicht mit Sicherheit auffinden können, obwohl dieselben an einigen Stellen an den Makrophagen direct anzuliegen, bezw. in sie zu münden schienen. Dem Aussehen nach konnte man auch Sporen in den Phagocyten vermuthen; es ist aber wohl nicht daran zu denken, dass die Pilze im Inneren des Glaskörpers Sporen gebildet haben, weil diese wohl immer nur an einer freien Oberfläche entstehen

und bei der Verletzung selbst können doch nur einige wenige Sporen ins Auge hineingekommen sein, die längst ausgewachsen sein werden.

Ich möchte nicht völlig in Abrede stellen, dass diese Phagocyten mit der Mycose in Zusammenhang stehen; jedenfalls sind sie insofern für die Mycose des Glaskörpers charakteristisch, als sie zeigen, dass durch die Pilze eine Entzündung mit haemorrhagischem Charakter angeregt wird. Dass Glaskörperblutungen an sich Veranlassung zu gleicher Phagocytose geben können, hat H. Pagenstecher bereits 1872 beschrieben[1]). Er beobachtete bei einfachen Glaskörperblutungen grosse, contractile Zellen, die mit gelbrothem bis braunrothem Inhalt angefüllt waren, die verschiedenartigsten Ausläufer aussandten, und in denen häufig ein bis zwei Blutkörperchen deutlich nachgewiesen werden konnten. Die Frage, ob die Pilze in irgend einer Weise, etwa durch Bewegung und Emigration, oder durch Schädigung der Gefässwände mit Diapedesis rother Blutkörperchen bei der Entstehung der Phagocyten mitbetheiligt sind, möchte ich somit unentschieden lassen.

Immerhin wird es angezeigt sein, in Fällen, wo man Augen nach perforirender Verletzung untersucht und statt der erwarteten Glaskörpereiterung haemorrhagische Producte und im Uebrigen für den Verlauf des Auges und den schlechten Lichtschein keine genügende Erklärung findet, nach Fadenpilzen zu suchen.

Es hätte mich lebhaft interessirt, die Art der in dem enucleirten menschlichen Auge gefundenen Fadenpilze festzustellen. Doch war das leider unmöglich, weil sich selbstverständlich eine Cultur aus dem im Auge vorhandenen Material nicht mehr gewinnen liess, da die Formolhärtung bereits Alles zum Absterben gebracht hatte, und weil ferner die Morphologie der Pilze selbst nicht genügend charakteristische Eigenschaften darbot. Es wurde an verschiedene Pilzarten gedacht, die ähnlich aussehen, Culturen davon gezüchtet und zum Vergleich herangezogen: ein dem unseren analoger Fadenpilz wurde nicht gefunden. Aspergillus fumigatus, der Rostpilz und andere sind mit Sicherheit auszuschliessen; ersterer auch schon deshalb, weil er eine viel heftigere Eiterung hervorzurufen pflegt als in dem vorliegenden Falle beobachtet werden konnte. Es lässt sich also über das Morphologische der Pilze — um es kurz zu recapituliren — nicht mehr

[1]) Zur Pathologie des Glaskörpers. Arch. f. Augen- und Ohrenheilkunde. I. Bd. 2. Abth.

aussagen, als dass sie leicht bräunlich gefärbte, lange, theilweise verästelte und gegliederte Fäden darstellen; dieselben sind gleichmässig dick und werden stellenweise durch kurze bauschige Glieder unterbrochen.

Um zu erfahren, welchen Einfluss die Formolhärtung auf die Lebensfähigkeit der Fadenpilze auszuüben vermag, wurden sechs Kaninchenaugen mit Aufschwemmungen einer Reincultur von Aspergillus fumigatus geimpft; die Enucleation fand am 4., 6. und 8. Tage statt.

Bei den ersten fünf Augen war das Resultat negativ, d. h. ein Wachsthum von Aspergillus fumigatus war nicht zu erzielen; die Pilze hatten durch die Einwirkung des Formols bereits ihre Lebensfähigkeit eingebüsst. Jedoch ergab eine Abimpfung vom Glaskörperexsudat desjenigen Auges, welches nur zwei Stunden in Formol gelegen hatte, wiederum eine Reinkultur von Aspergillus fumigatus. Ein Controlversuch hatte das gleiche Resultat, während ein Röhrchen, welches nachträglich mit Glaskörperexsudat eines drei Stunden lang in Formol gehärteten Auges geimpft war, wiederum steril blieb.

Ich kann hieraus folgern, dass das Formol bei Augen, welche weniger als zwei Stunden in ihm gelegen haben, noch nicht bis zum Glaskörper vorgedrungen ist und die in meinem speciellen Falle in demselben lebenden Mikroorganismen noch nicht zum Absterben gebracht hat. Wie es sich in dieser Beziehung mit den Spaltpilzen verhält, müssen weitere Versuche ergeben.

Da über die Aspergillusmycose des Glaskörpers, abgesehen von Leber's [1]) Experimenten und Deutschmann's [2]) Impfungen eingehendere Untersuchungen noch nicht ge-

---

[1]) Th. Leber, Die Entstehung und Entzündung. Leipzig 1891. S. 46—47.

[2]) Deutschmann, Ueber experimentelle Erzeugung sympath. Ophthalmie. v. Graefe's Arch. f. Ophthalm. Bd. XXIX. 4. S. 261 ff.

macht sind — wenigstens soweit mir die Literatur bekannt ist — impfte ich eine Anzahl von Kaninchenaugen mit einer Reincultur von Aspergillus fumagitus.

Ich verfuhr dabei kurz in folgender Weise: In einigen wenigen Tropfen sorgfältig sterilisirter Kochsalzlösung stellte ich eine Aufschwemmung der Pilze her und brachte davon ein kleines Theilchen durch eine Pravaz'sche Spritze mit sehr feiner Stichcanüle in den Glaskörper. Die Einstichstelle legte ich, um die Linse nicht zu verletzen, möglichst weit nach hinten in die Gegend der hinteren Uebergangsfalte; ferner machte ich vor dem Ausziehen der Canüle eine leichte Senkung mit derselben, um ein Wiederaustreiben der eingebrachten Massen durch den intraoculären Druck zu vermeiden.

Zunächst wurden drei Augen mit dieser Aufschwemmung, ein viertes mit einer Suspension von Sporen geimpft; letzteres blieb vier Tage lang vollkommen reizlos. Bei den anderen zeigte sich nach 30—36 Stunden starke conjunctivale und ciliare Injection, reichliche schleimigeitrige Secretion, Hyperaemia iridis und Exsudation im Pupillargebiet. Hypopyon war nicht vorhanden, vom Hintergrunde war nichts mehr zu erkennen. Am folgenden Tage war Zunahme aller Entzündungserscheinungen zu verzeichnen; es bestand äusserst hochgradige Irishyperaemie; zwei Augen zeigten starke Chemosis. Am vierten Tage Enucleation, Härtung in Formol, Celloidineinbettung. Der mikroskopische Befund war mit dem am menschlichen Auge beobachteten vollkommen übereinstimmend, abgesehen von der bedeutend stärkeren Eiterung. Das Glaskörpergewebe war dicht von Eiterkörperchen und von Fibrinfäden durchsetzt; die Retina zeigte starke eitrige Infiltration; auch die verdickte Chorioidea war eitrig infiltrirt. Beinahe alle Pilzfäden wiesen ausgesprochene Leukocytenmäntel auf; sie waren fast stets in ihrer ganzen Länge von Eiterkörperchen dicht umgeben und vollständig eingehüllt. Bald lagen die Eiter-

körperchen nur in einfacher Schicht den Pilzfäden an, bald bildeten sie eine aus zahlreichen, dicht gedrängten Zellen bestehende mehr oder minder dicke Umhüllung, welche die Pilze auf viele Strecken hin völlig verdeckte. Vorzüglich gelang die Färbung der Fäden nach Weigert, nachdem die Delafield'sche Färbung und die mit Thionin versagt hatten. Es wurde nach Weigert ca. 15 Minuten mit Alaun-Carmin vorgefärbt, so dass sich die blauen Pilzfäden von rothen Leukocytenmänteln umgeben präsentirten.

Auch Zupfpräparate wurden angefertigt; stets fanden sich exquisite Leukocytenmäntel, meistens mehrschichtig und die Pilze zum Theil verdeckend.

Makrophagen fanden sich ebenfalls, doch nicht so zahlreich wie im menschlichen Auge vor; da ich fast an jedem Präparate ein Eindringen der Pilze in die Netzhaut nachweisen konnte, die Makrophagen ferner meistens in der Gegend der nicht abgelösten Netzhaut lagen, haben wir hier wahrscheinlich einen Entstehungsprocess aus rothen Blutkörperchen bezw. aus deren Zerfallsproducten anzunehmen. Ob aber die kleinen Netzhautblutungen durch Hineinwachsen der Pilze in die Retina oder auf andere Weise entstanden sind, möchte ich nicht mit Sicherheit entscheiden.

Die Bildung von Leukocytenmänteln — von Ribbert stammt diese Benennung her — ist bereits von Leber[1]) bei gewissen Fällen von Aspergilluskeratitis beim Kaninchen beschrieben worden. Andere Autoren haben dieselbe Erscheinung an sonstigen Organen beobachtet.

Leber erklärt die Fernwirkung der im Auge entwickelten Pilze dadurch, dass diese durch ihr Wachsthum gewisse dem Organismus schädliche Stoffe erzeugen, welche löslich und diffusionsfähig sich bis zu den umgebenden gefässhaltigen Theilen verbreiten, in welchen sie durch Einwirkung auf die Gefässwandungen und deren Inhalt ent-

[1]) Leber l. c.

zündliche Hyperaemie, Exsudation und Auswanderung weisser Blutkörperchen erregen. Dass die Anlagerung der oben beschriebenen langen spindelförmigen Zellen an die Pilzfäden ebenfalls auf chemotaktischer Wirkung beruht, ist wohl als sicher anzunehmen. Weshalb es aber bei den an diesen Stellen, wie schon erwähnt, ungefärbt gebliebenen Pilzfäden gerade zur Bildung und Anlagerung solch eigenthümlicher Spindelzellen gekommen ist, vermag ich nicht zu entscheiden.

In der Literatur habe ich nichts über das Vorkommen von Fadenpilzen im Glaskörper nach Verletzungen auffinden können. Der von mir anfangs beschriebene Fall ist also in der That ein Unicum. Da das Auge sofort nach der Enucleation in 10 % Formollösung eingelegt wurde, und die Pilze von Prof. Leber unmittelbar nach dem Aufschneiden des Auges an Präparaten nachgewiesen werden konnten, die mit aller Sorgfalt und Vorsicht gegen Verunreinigung hergestellt wurden, so ist sicher, dass die Fadenpilze im Auge entwickelt waren.

Kurz möchte ich noch erwähnen, dass eine Mycosis der Hornhaut bereits mehrfach beobachtet worden ist.

Die erste Publication darüber rührt von Th. Leber[1]) her; es handelte sich in diesem Falle um einen Landmann, dem bei der Arbeit eine Haferspelze in ein Auge flog. In dem entstandenen Hornhautgeschwür fanden sich dicht gedrängte Fäden von einem Schimmelpilz; die angelegten Culturen ergaben Aspergillus fumigatus. Ein zweiter Fall von Keratitis durch Schimmelpilze wurde von Berliner in einer Dissertation (1882) beschrieben und später von Uhthoff[2]) (1883) genauer untersucht. Hier war einem 23jährigen Landmanne beim Abschütteln eine Birne gegen das Auge geflogen und hatte dasselbe leicht verletzt. Es kam zu heftiger Keratitis und zu Hypopyon; mikroskopisch fand sich die Hornhautsubstanz von verzweigten Pilzfäden durchwachsen. Die Art des Schimmelpilzes ist in diesem Falle nicht bestimmt worden.

[1]) v. Graefe's Arch. f. Ophthalm. 1879. Bd. XXV. 2. Abth. S. 285.

[2]) v. Graefe's Archiv f. Ophthalm. Bd. XXIX. 3. Abth. S. 178.

Ein dritter Fall ist eingehend von Fuchs[1]) mitgetheilt worden. Hier handelte es sich um einen 54jährigen Mann, der unter Fieber erkrankte, wobei sich sein rechtes Auge entzündete. Es kam zu starker Keratitis mit Hypopyon. Mikroskopisch fand sich auch hier ein dichter Rasen von Pilzfäden. Culturen ergaben Aspergillus fumigatus.

Aetiologisch ist dieser Fall nicht so klar wie die beiden vorigen, bei denen die Autoren wohl mit Recht annehmen, dass der verletzende Fremdkörper gleichzeitig auch die Schimmelpilze in das Auge eingebracht hat. Fuchs giebt folgende sehr plausible Erklärung für die Entstehung der Hornhautmykose. Der Patient bekam Augenentzündung, während er durch einige Tage leicht fieberte. Es hat sich vielleicht um einen Herpes febrilis corneae gehandelt, welcher Bläschen auf der Hornhaut setzte durch deren Platzen kleine Epithelverluste entstanden. Er ging während dieser Zeit seiner Arbeit als Müller nach, wobei er stets viel Staub von dem gemahlenen Getreide in die Augen bekam. Dem Mehlstaube anhaftende Schimmelsporen konnten dabei auf die des Epithels entblössten Stellen der Hornhaut kommen und daselbst keimen.

In meinem Falle ist — um noch kurz auf die Aetiologie zurückzukommen — die Quelle der Pilze nicht nachzuweisen, andererseits aber bei der enormen Verbreitung von Schimmelpilzen eine Uebertragung derselben in das Auge gleichzeitig mit der Verletzung durch das Messer sehr wahrscheinlich.

Eine weitere Beobachtung von Aspergillus-Keratitis ist von Uhthoff und Axenfeld[2]) beschrieben, ein fünfter Fall von Schirmer[3]) mitgetheilt worden.

Damit ist, glaube ich, auch die Literatur über diese seltene Hornhautaffection erschöpft; die Entwicklung von Fadenpilzen im Glaskörper ist wohl eine noch seltenere Erscheinung.

Herrn Prof. Leber möchte ich zum Schluss für die Anregung und das Material zu dieser Arbeit und für seine liebenswürdige Unterstützung bei Ausführung derselben meinen herzlichsten Dank aussprechen.

[1]) Vortrag mit Krankenvorstellung in der k. k Gesellschaft der Aerzte in Wien am 26. Januar 1894.

[2]) W. Axenfeld u. Uhthoff, Keratitis aspergillina durch Hinwerfen von Erde. v. Graefe's Arch. f. Ophthalm. Bd. XLII. S. 114.

[3]) Schirmer, Ein Fall von Schimmelpilzkeratitis.

Druck von Pöschel & Trepte in Leipzig.

Fig. 1

Fig. 6.

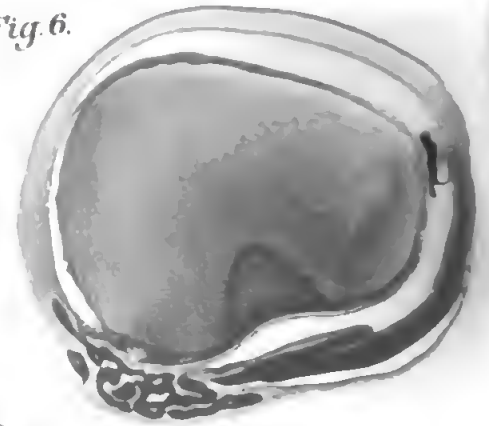

Fig. 2.

Fig 13.

Fig 9

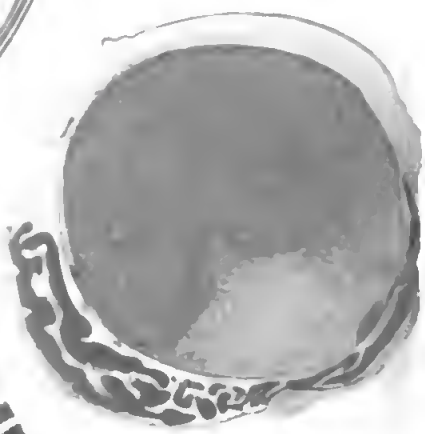

Fig 4

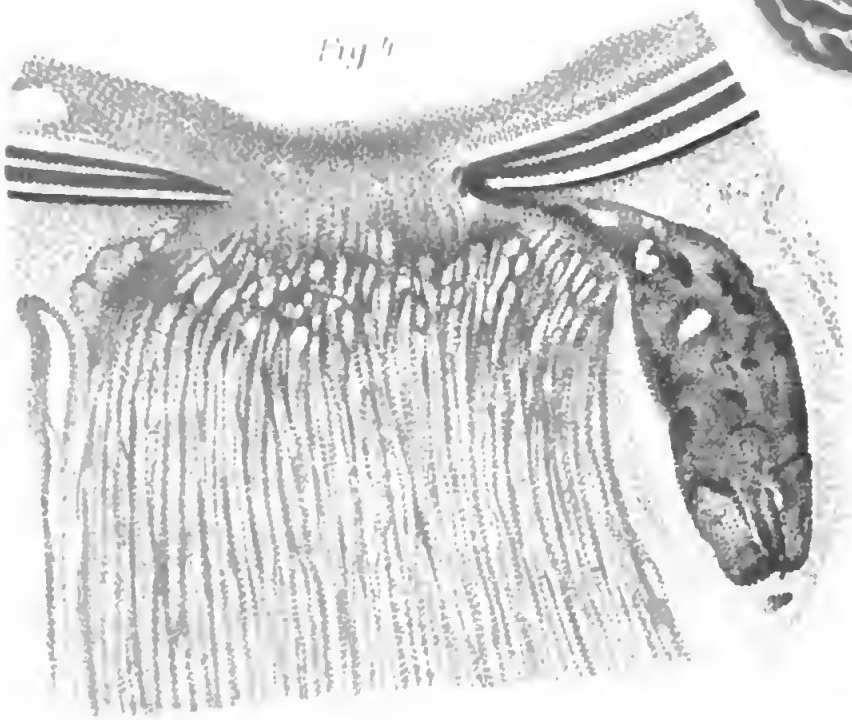

Fig 12.

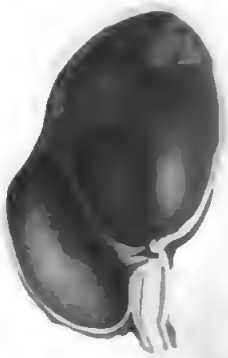

Fig. 8

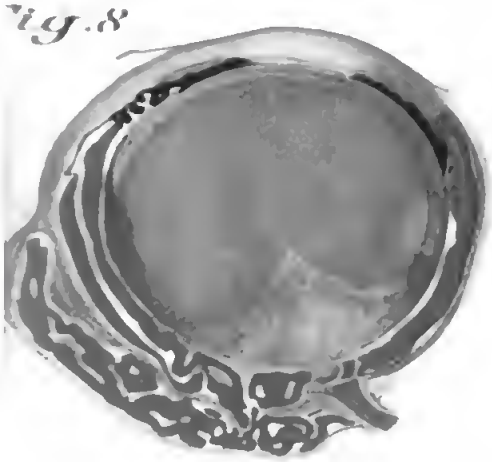

Fig. 15.

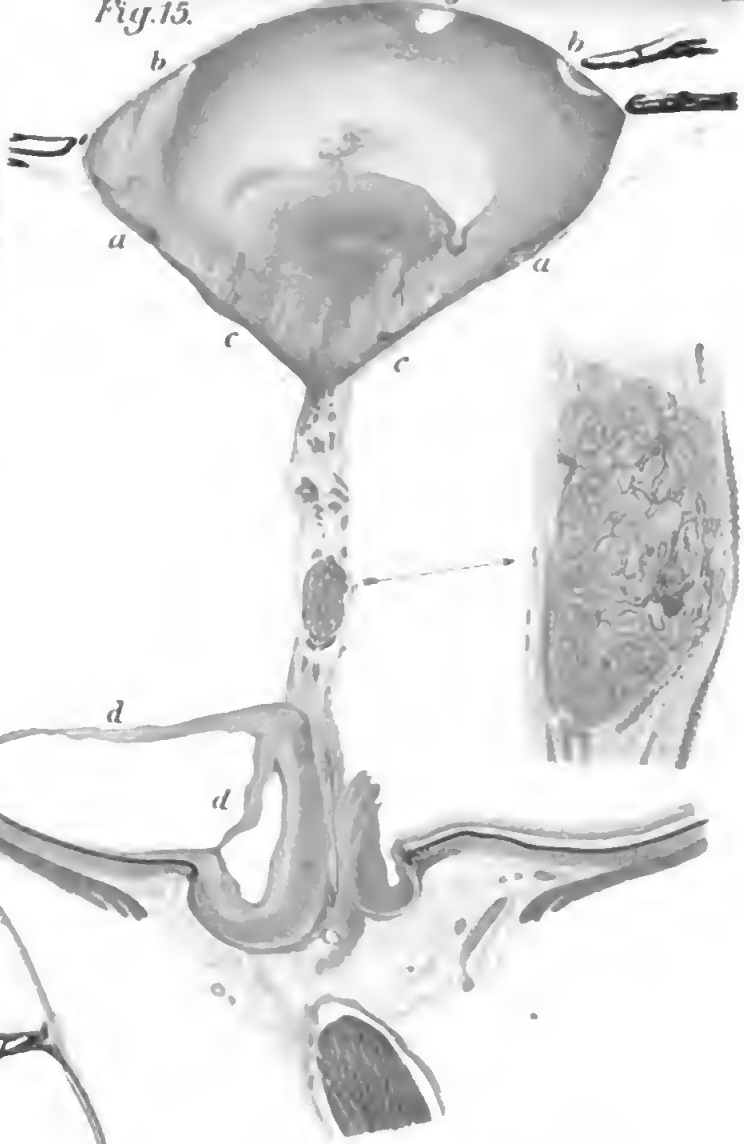

Fig. 14.

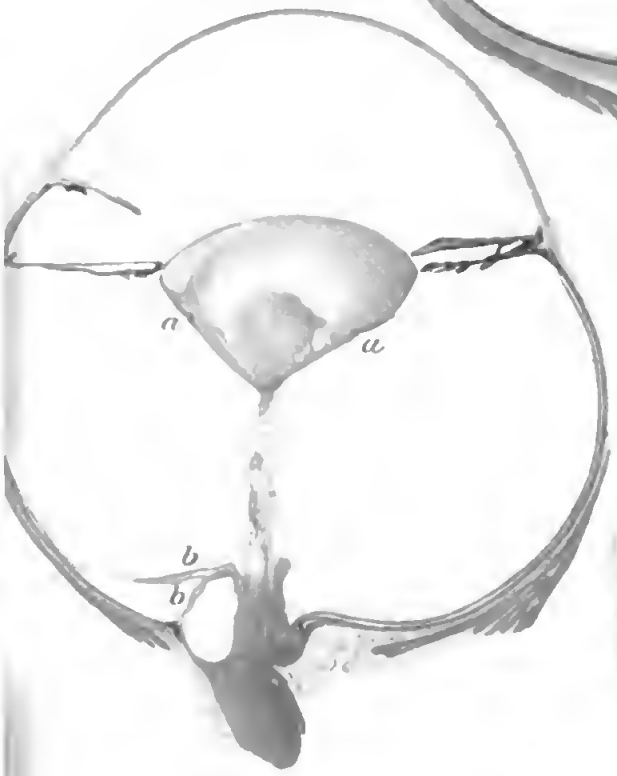

Fig. 17.

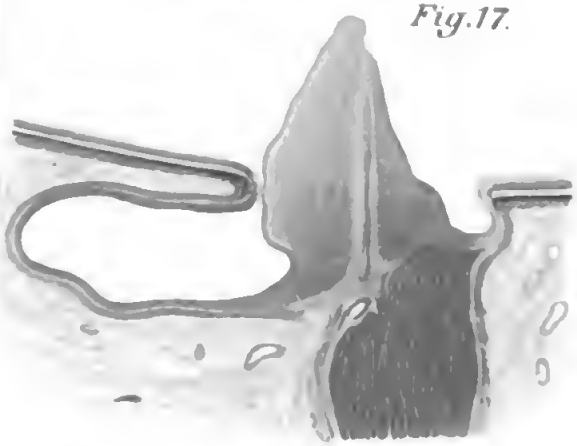

Fig. 3.

Fig. 18.



Digitized by Google

Fig. 5

Fig. 10.

Fig. 21.

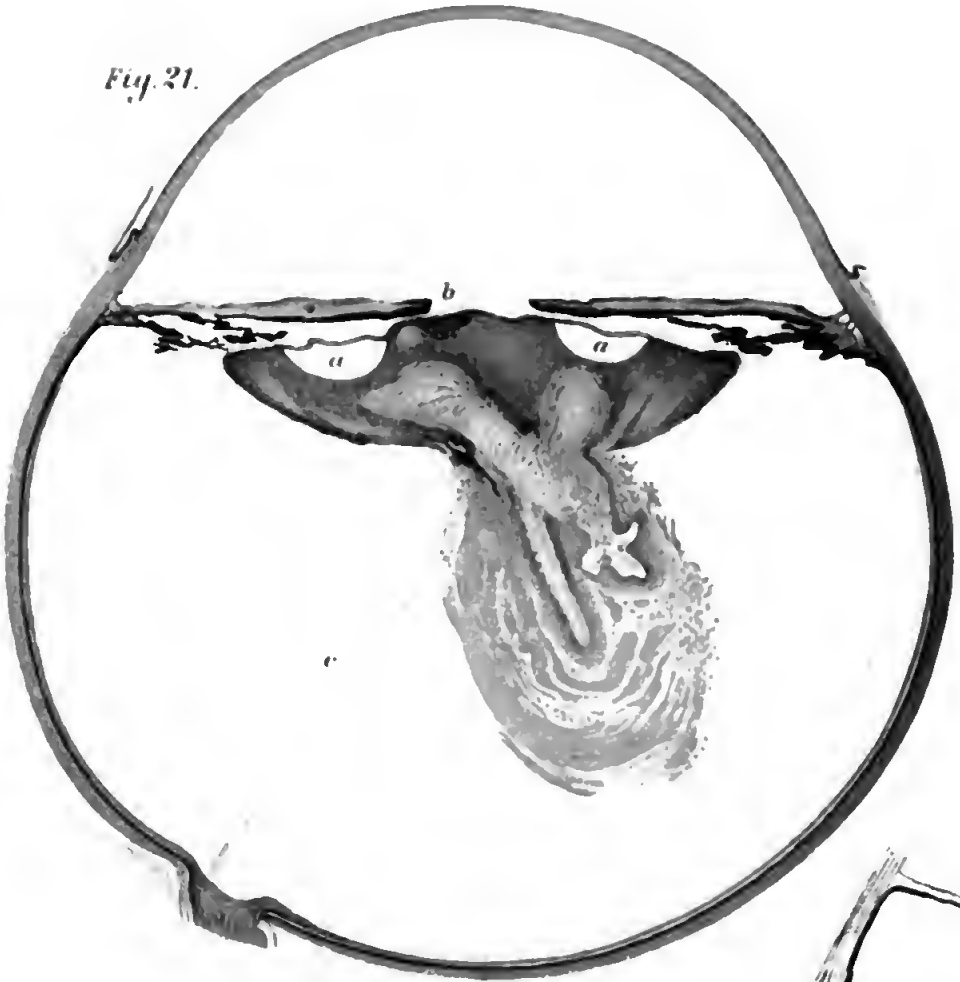

Fig. 11

Digitized by Google
Verlag v. Wilhelm

Fig. 7.

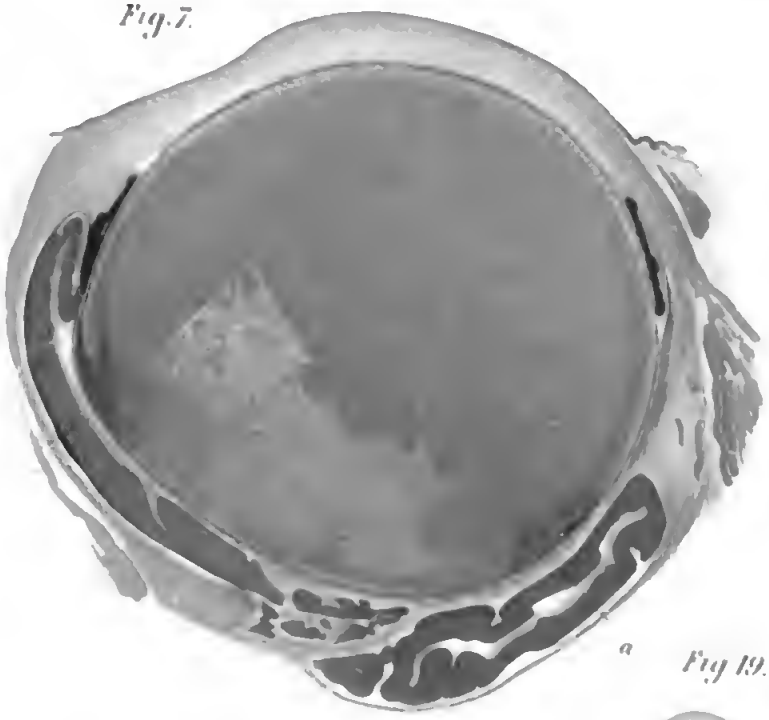

Fig 19.

Fig 20.

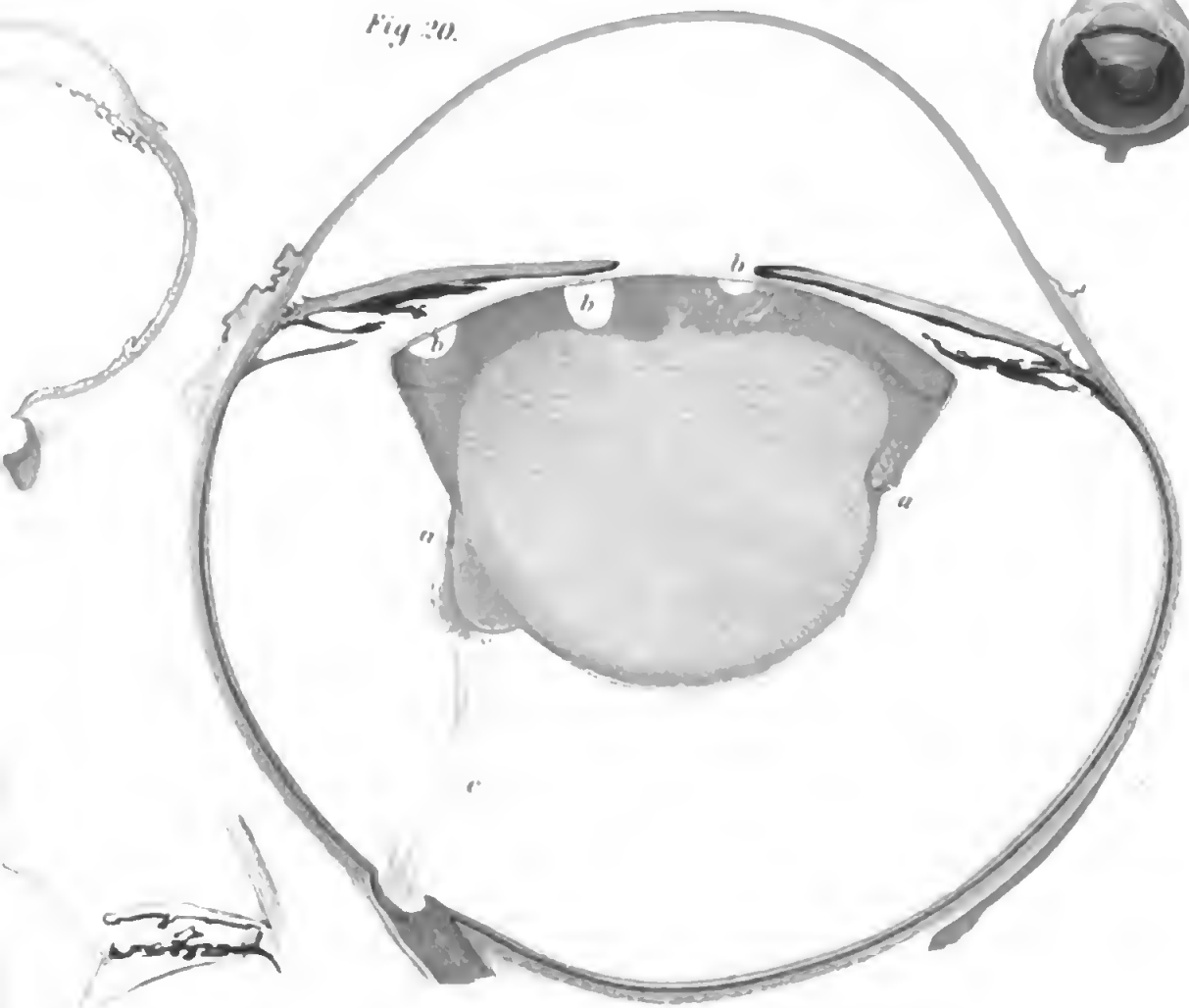

Fig. 22.

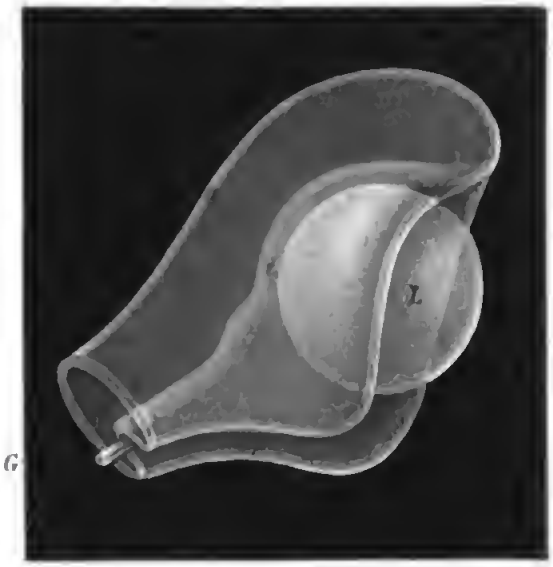

Fig. 23.

Fig. 24.

Fig. 25.

Fig. 26.

Druck von Pöschel & Trepte in Leipzig.

Fig. 1.

Fig. 6.

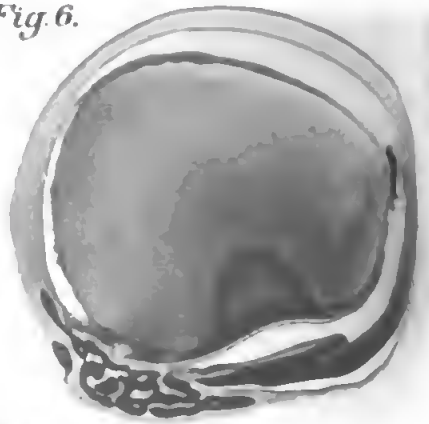

Fig. 2.

Fig. 13

Fig. 9

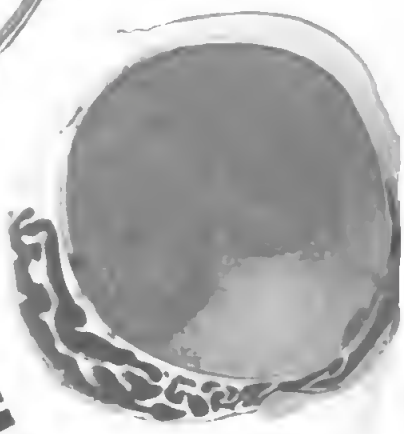

Fig. 4

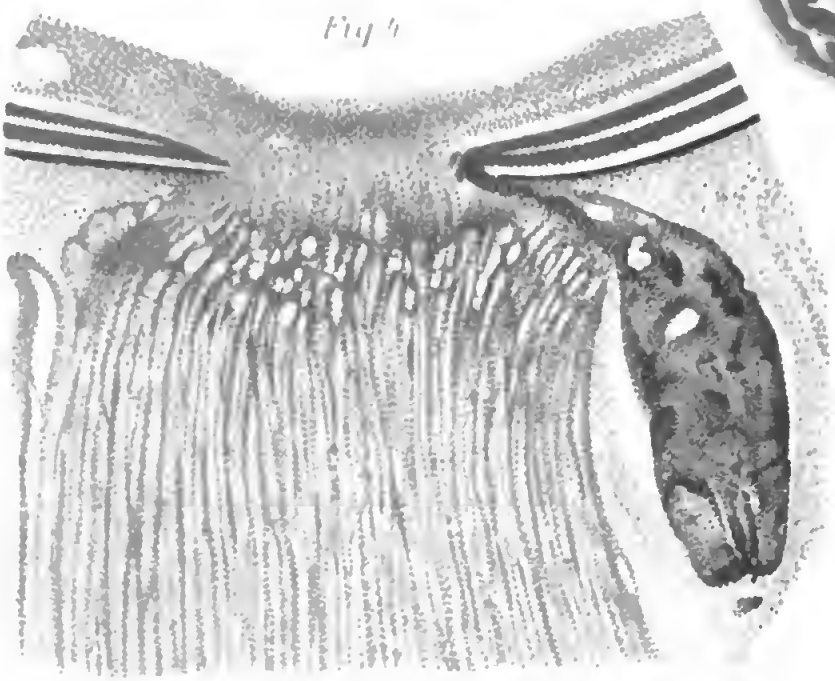

Fig. 12.

Digitized by Google

T. 8.

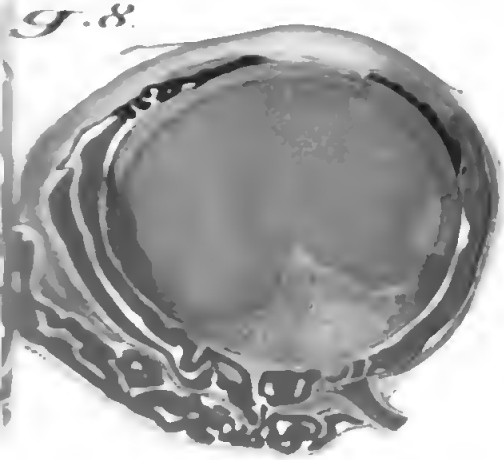

Fig. 15.

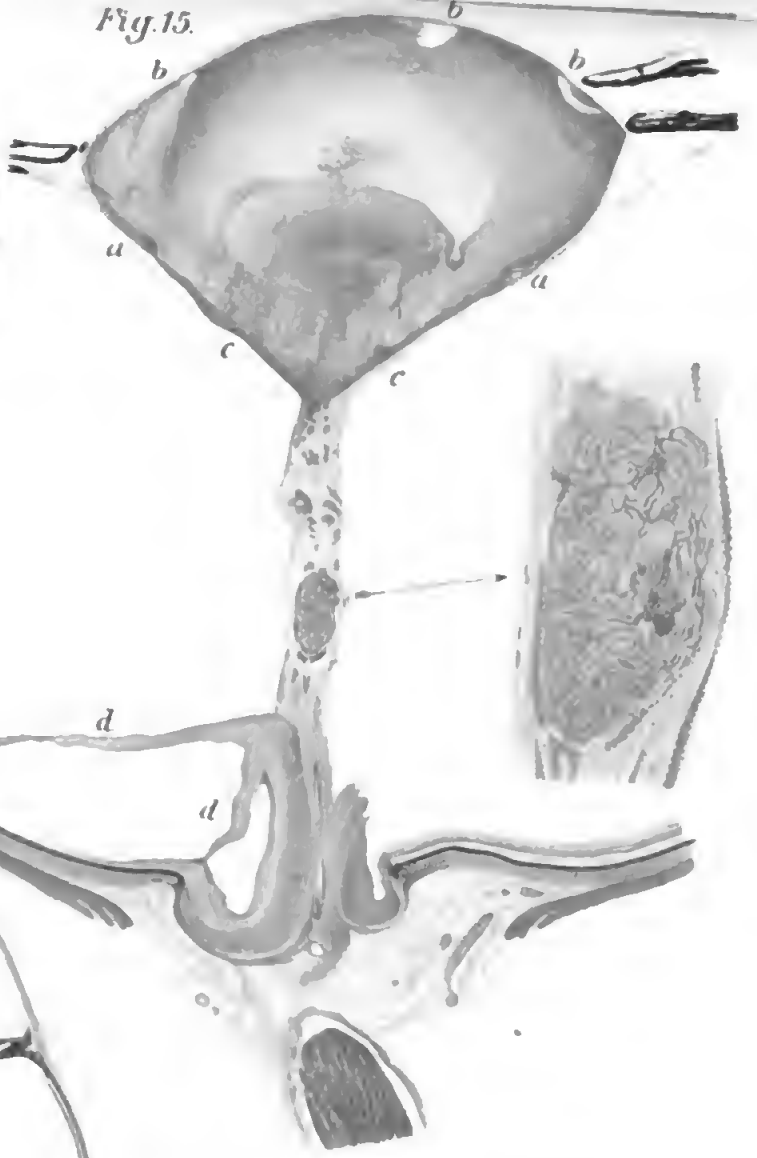

Fig. 14.

Fig. 17.

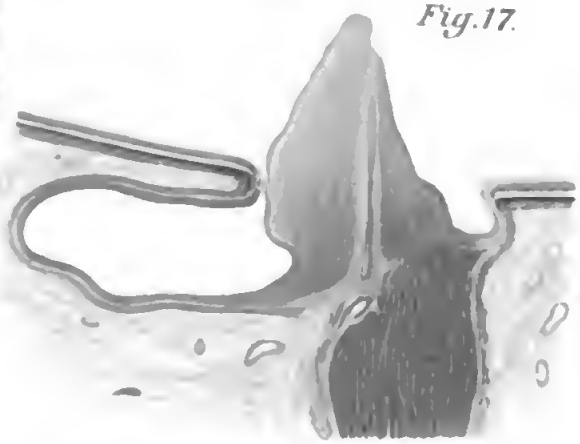

Fig. 3.



Fig. 18.

Digitized by Google

Fig. 1.

Fig. 6.

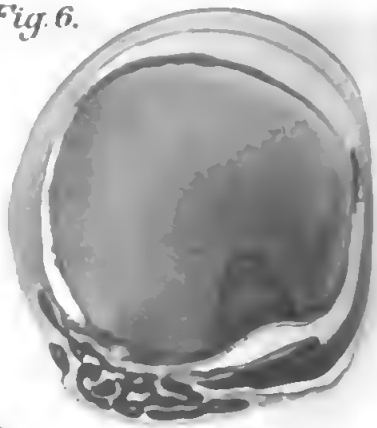

Fig. 2.

Fig. 13

Fig. 9

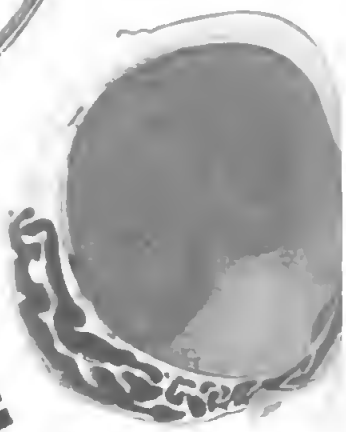

Fig. 4.

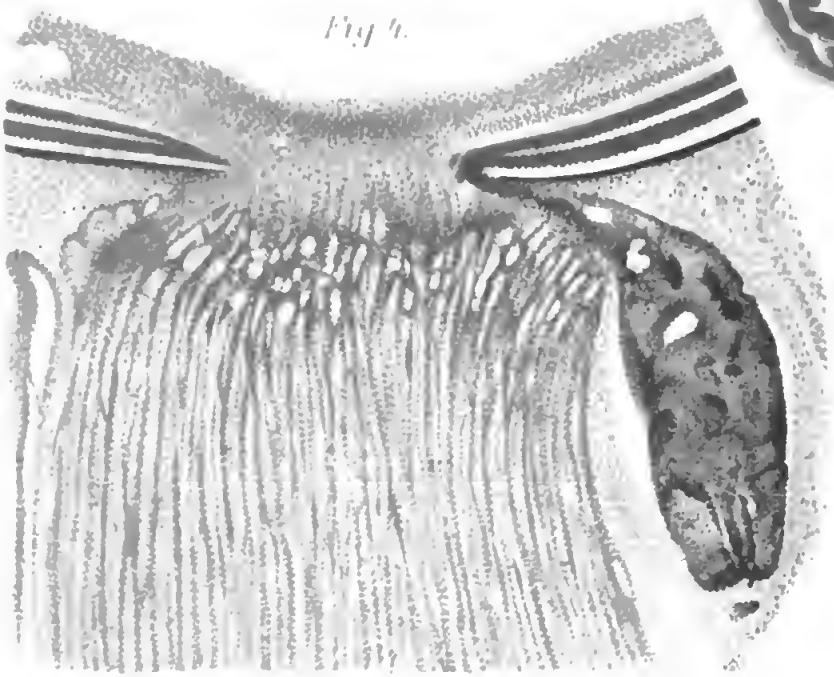

Fig. 12

Digitized by Google

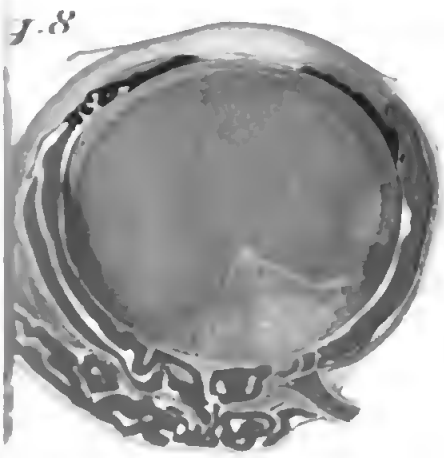

Fig.15.

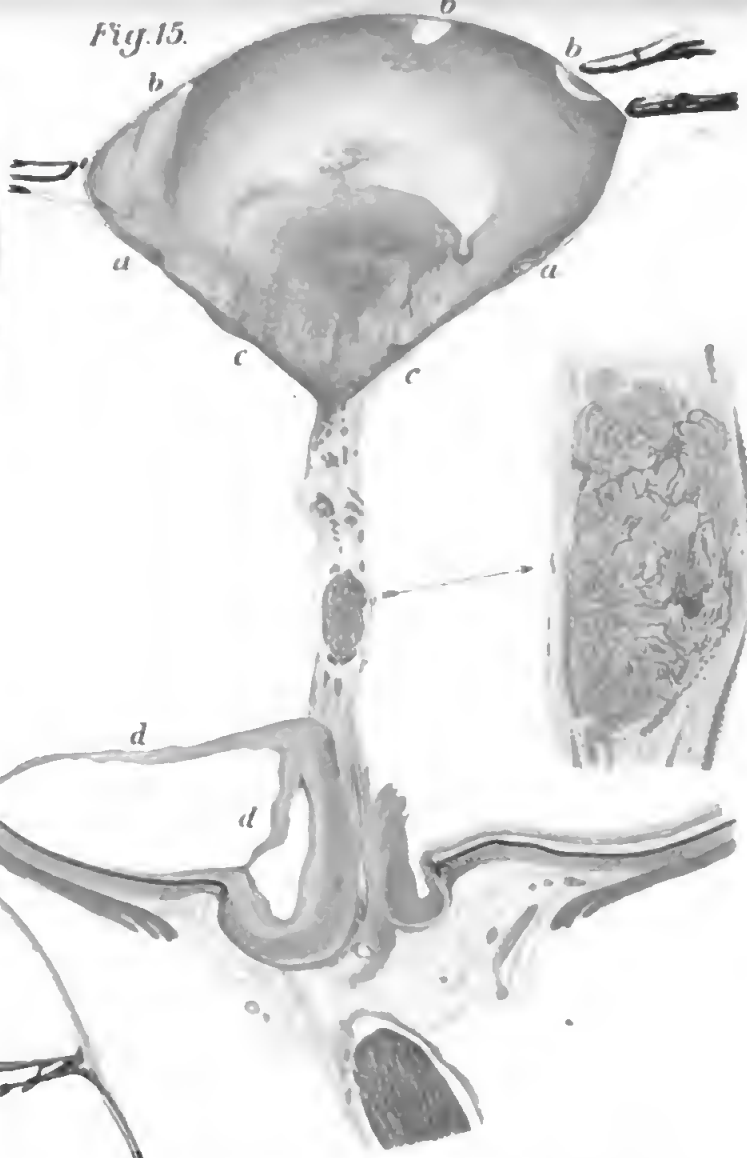

Fig.14.

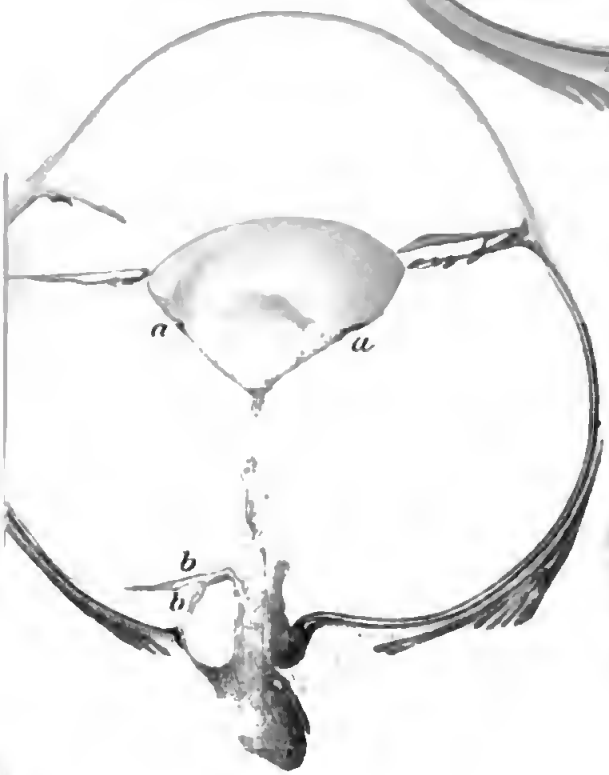

Fig.17.

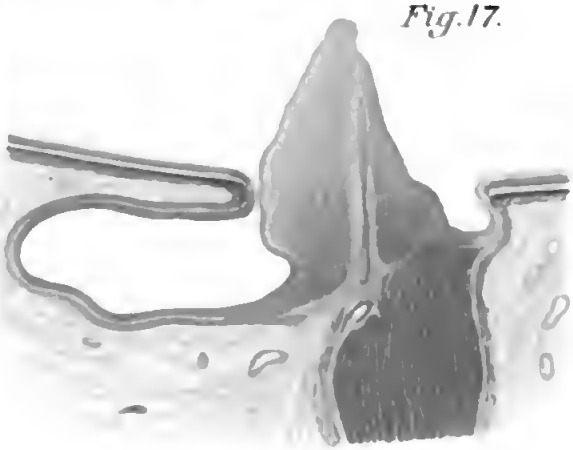

Fig.3.

Fig.18.

Fig. 5

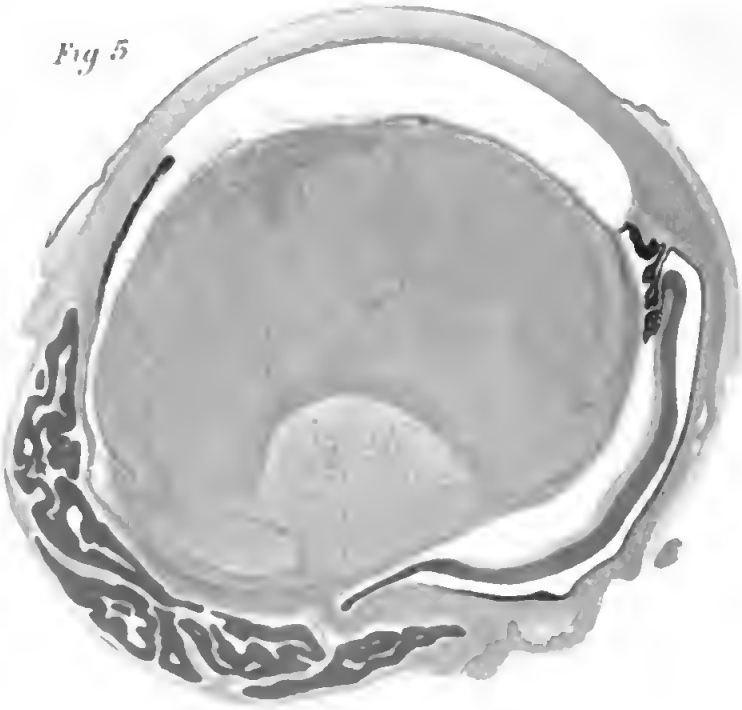

Fig. 10.

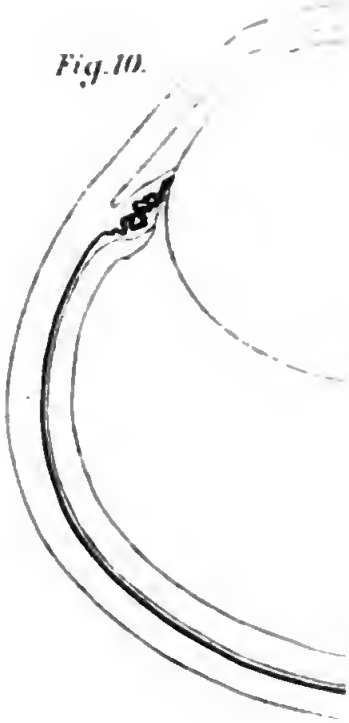

Fig. 21.

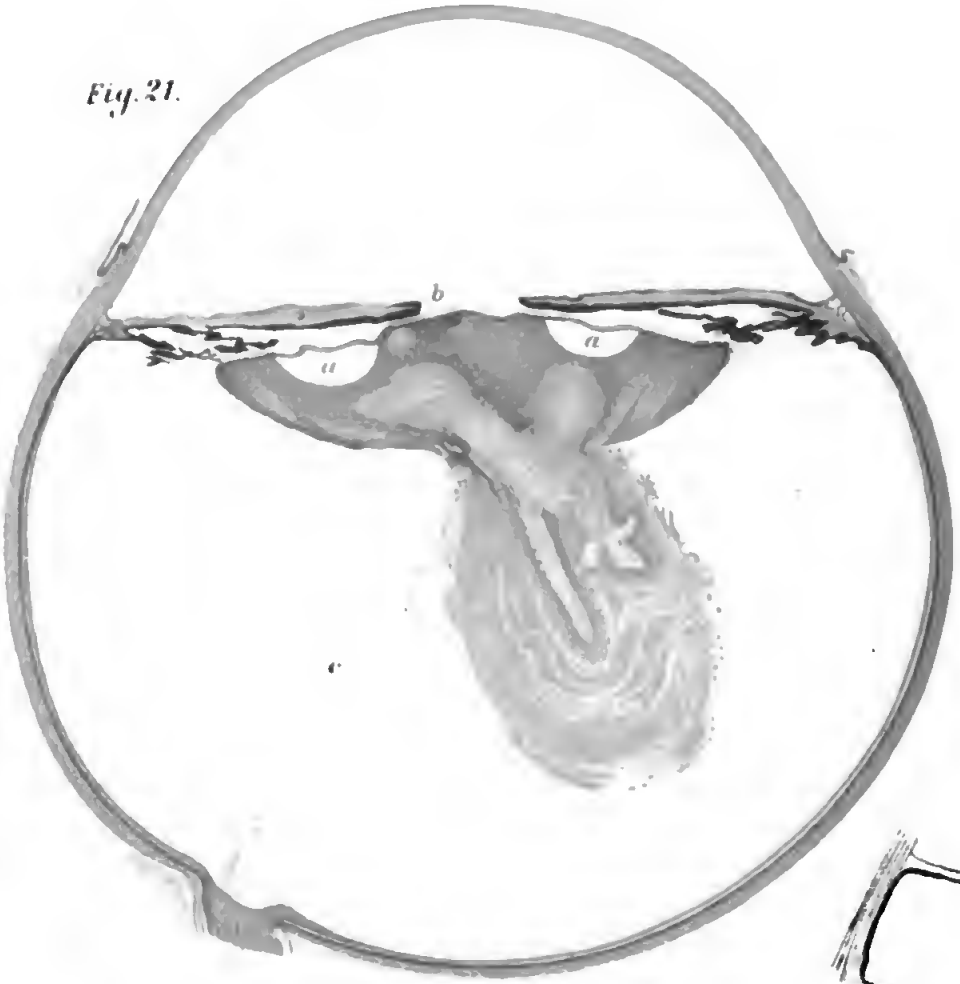

Fig 11.

Fig. 7

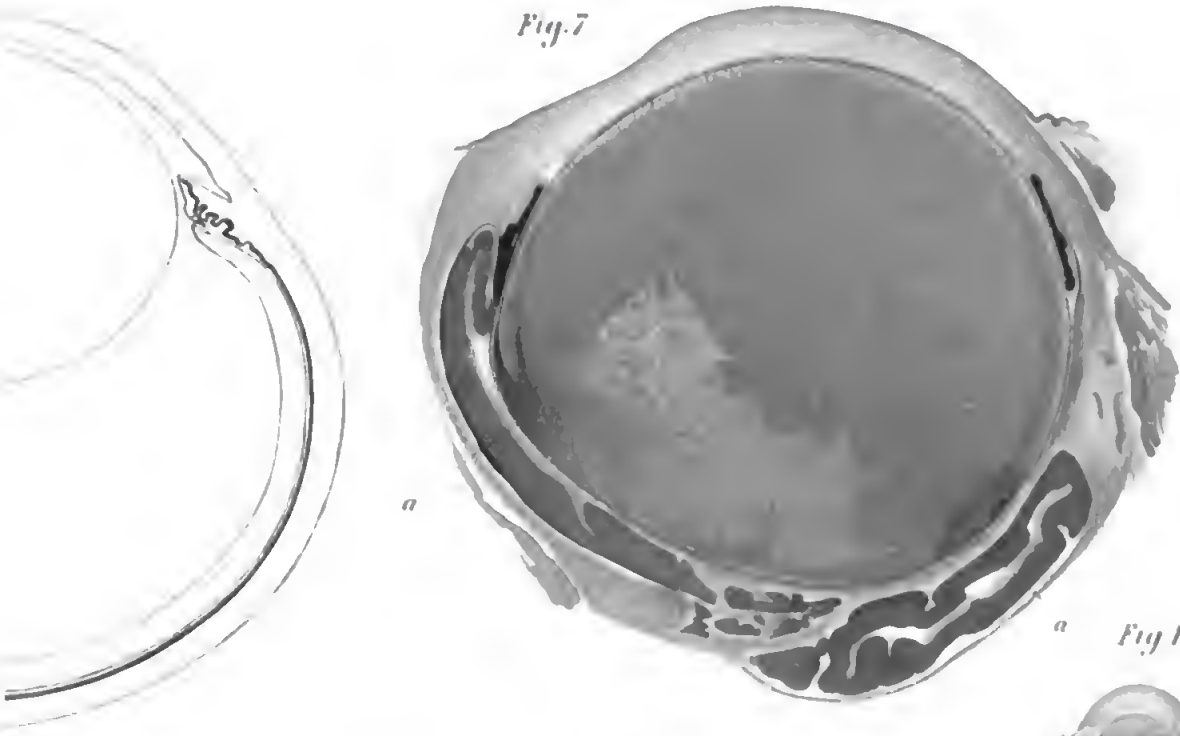

Fig 19.

Fig 20.

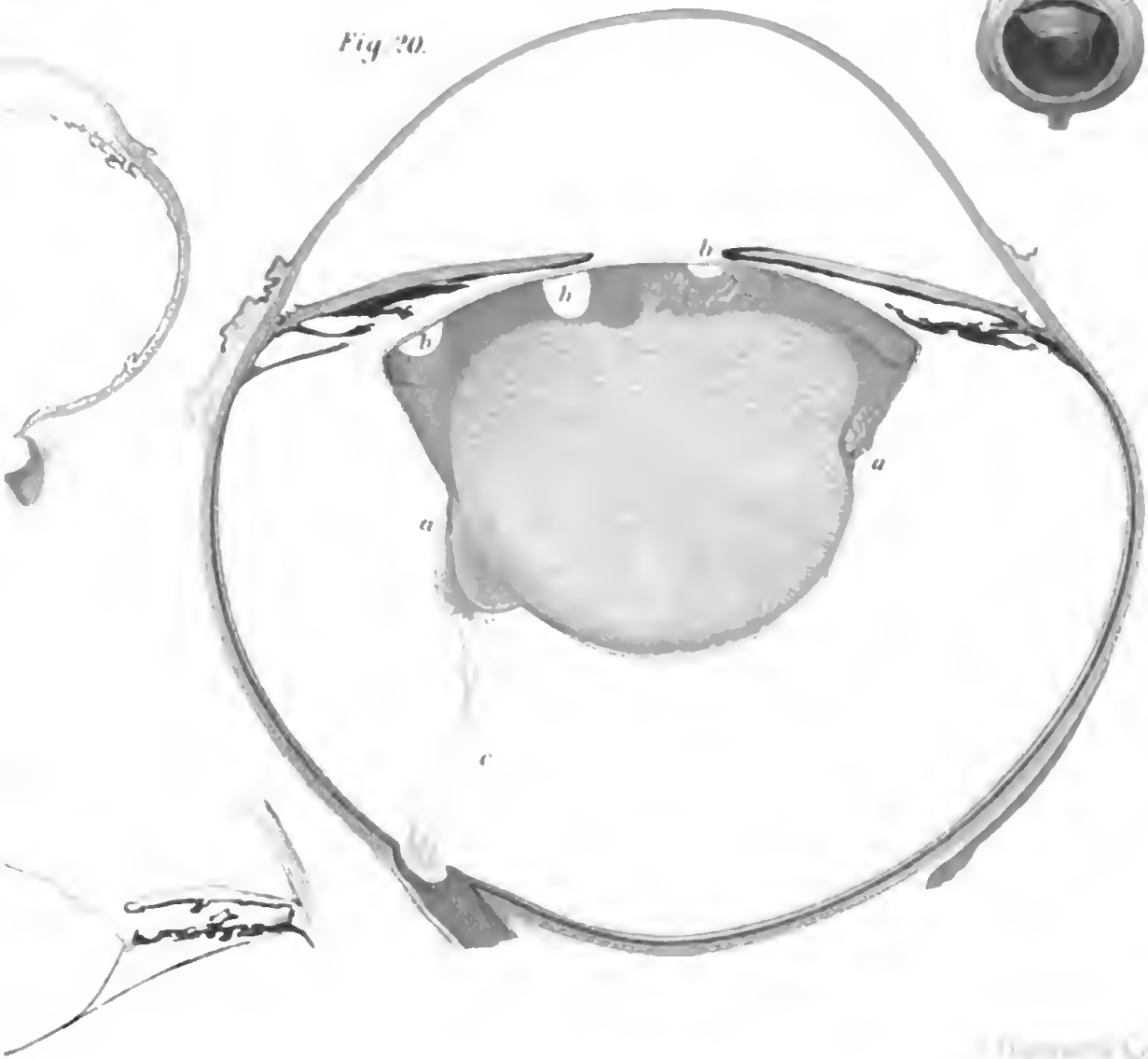

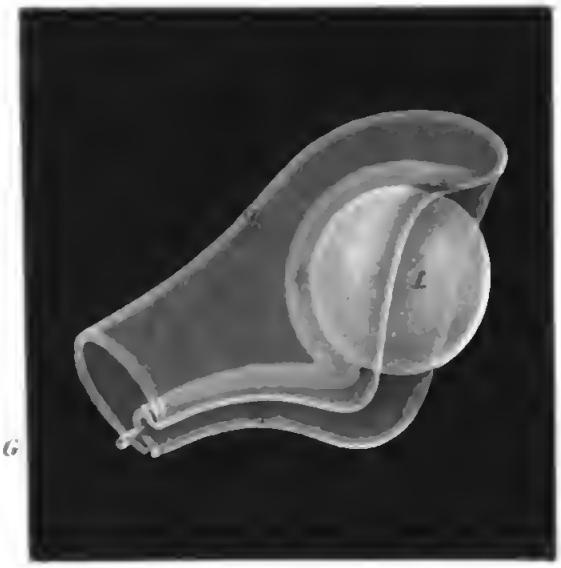

Fig. 22.

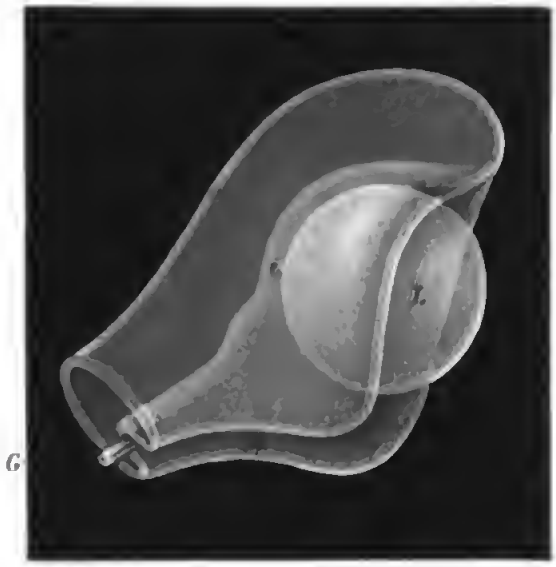

Fig. 23.

Fig. 24.

Fig. 25.

Fig. 26.

I.

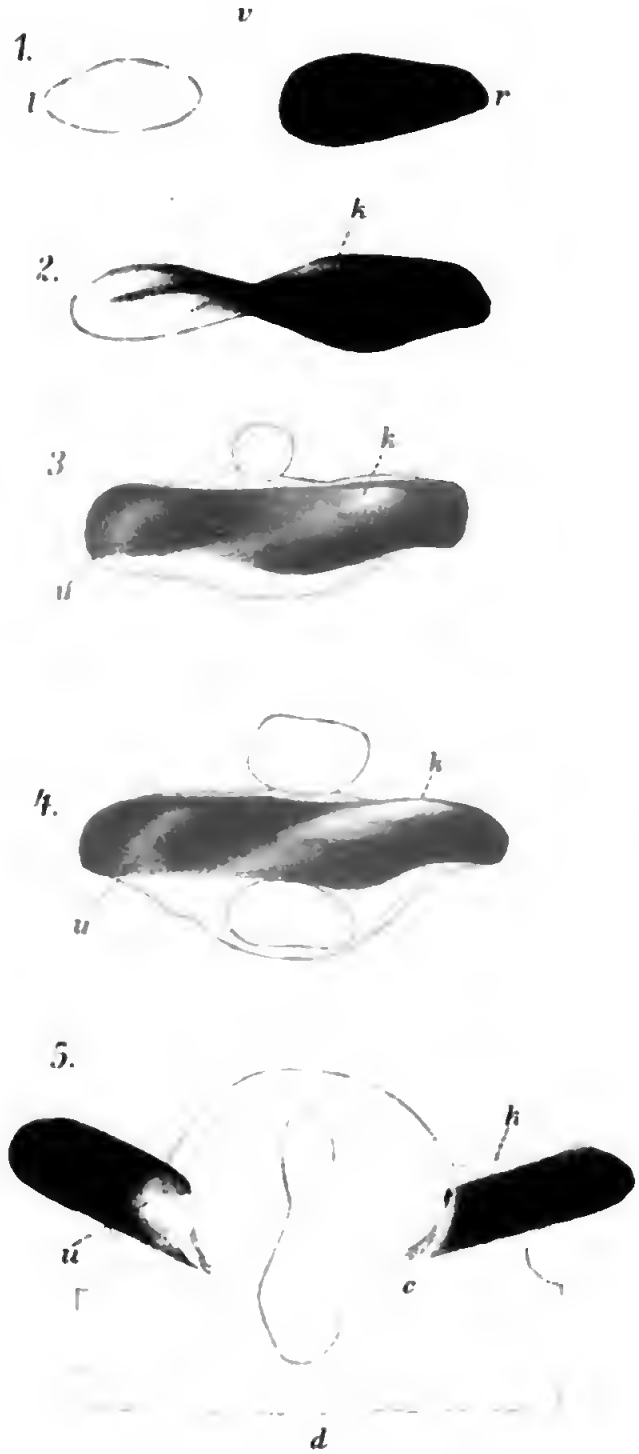

Verlag von Wilhelm Eng

II.

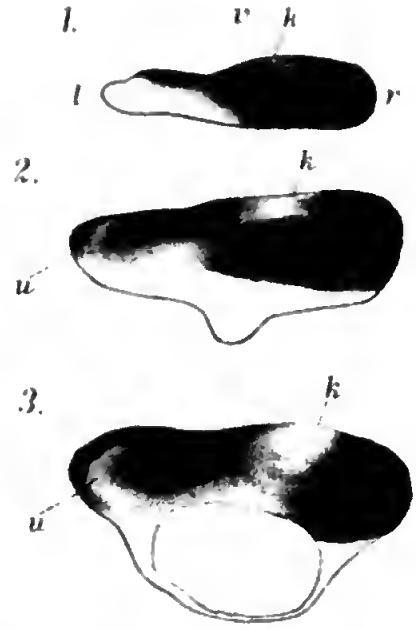

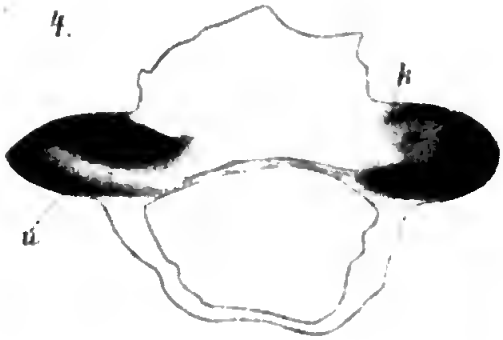

mann in Leipzig

lit. Anst. v. K. A. Fleck in Dresden

Fig 1.

Fig 2

Digitized by Google

Fig.3.

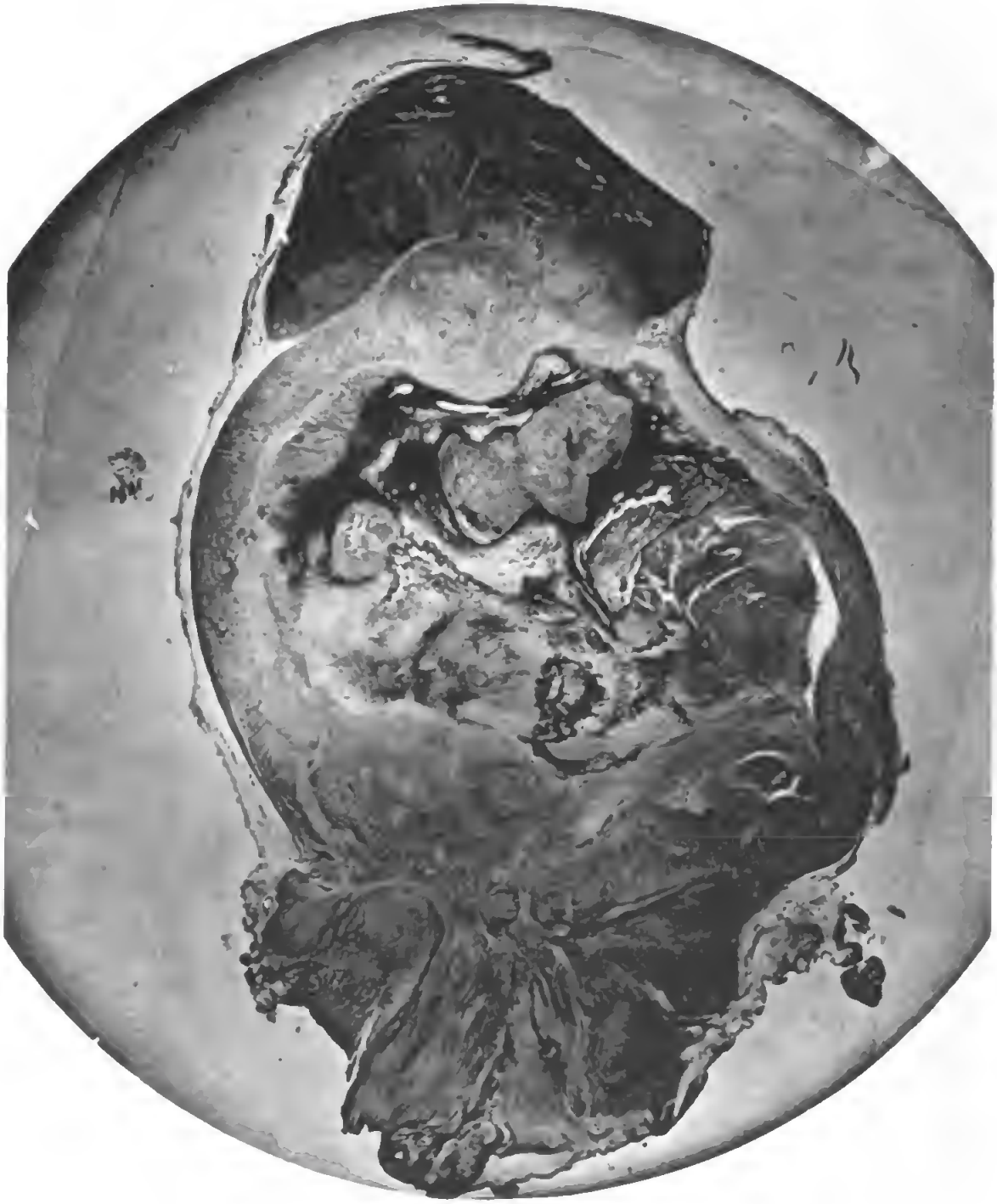

Verlag von Wilhelm Engelmann in Leipzig.

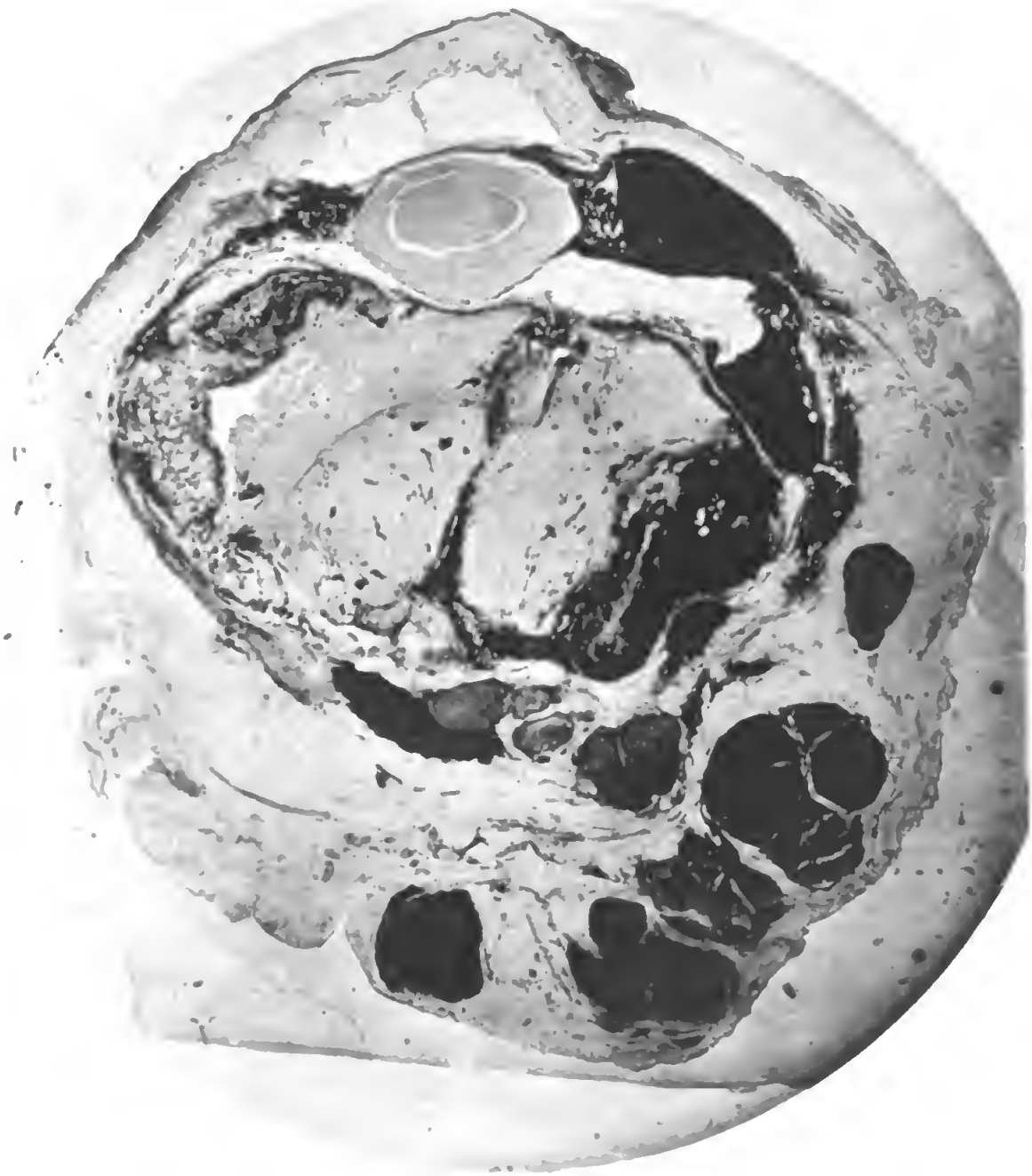

Verlag von Wilhelm Engelmann in Leipzig.

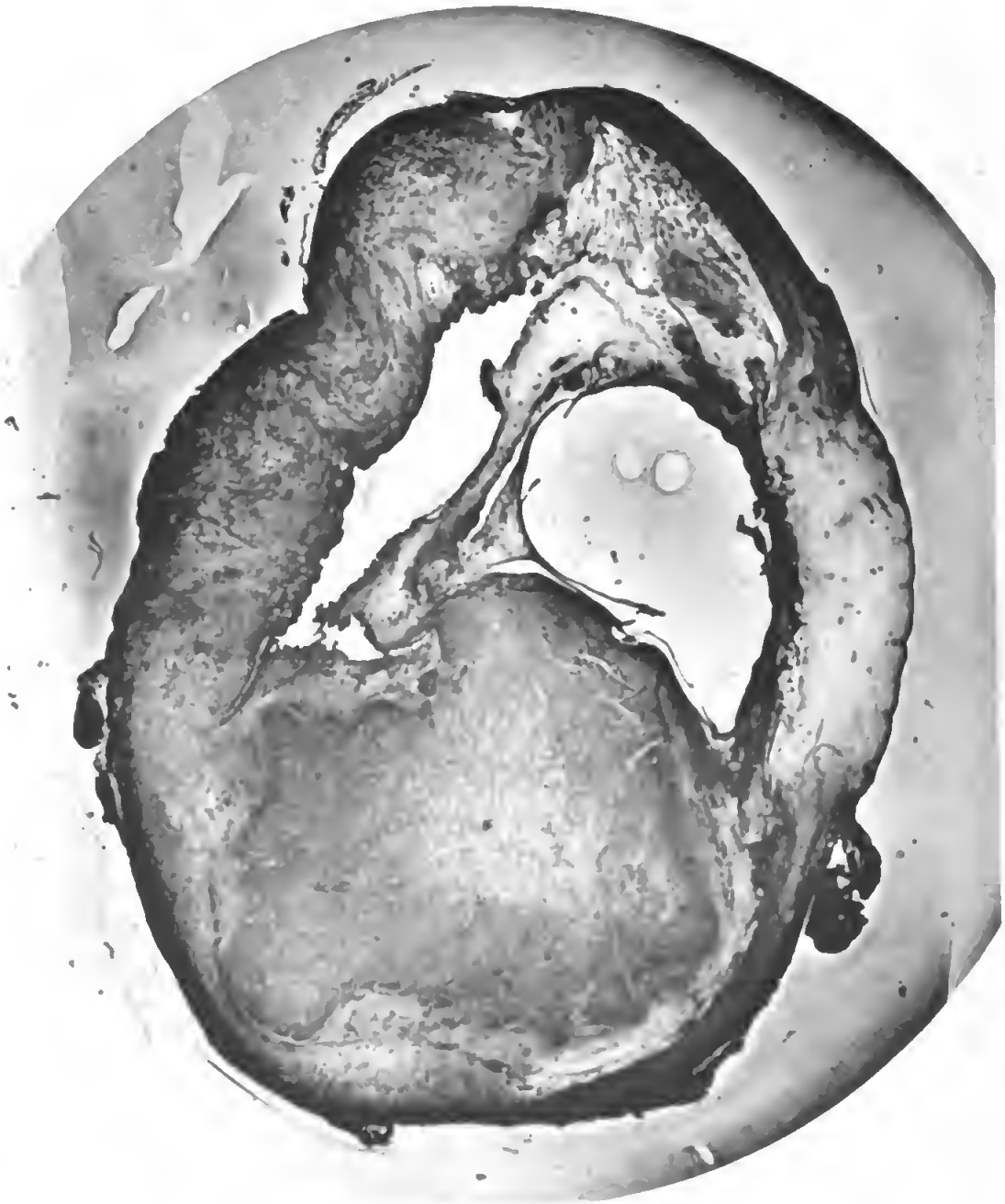

Verlag von Wilhelm Engelmann in Leipzig.

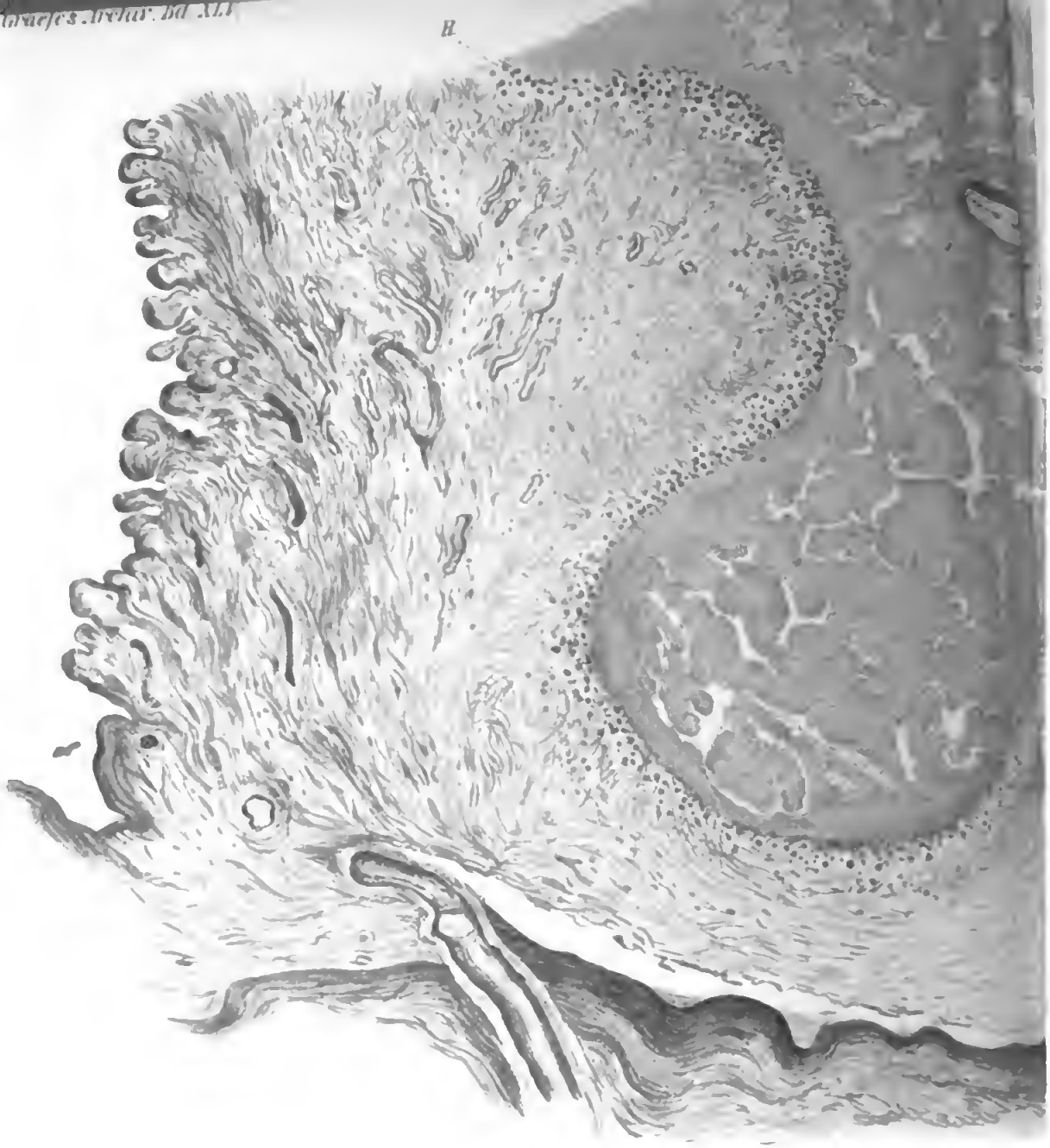

Fig. 4.

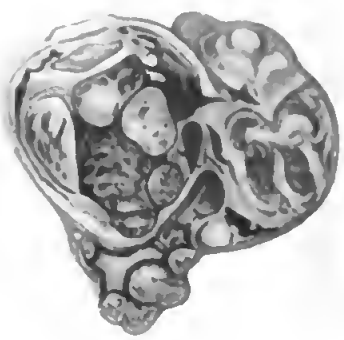

Digitized by Google

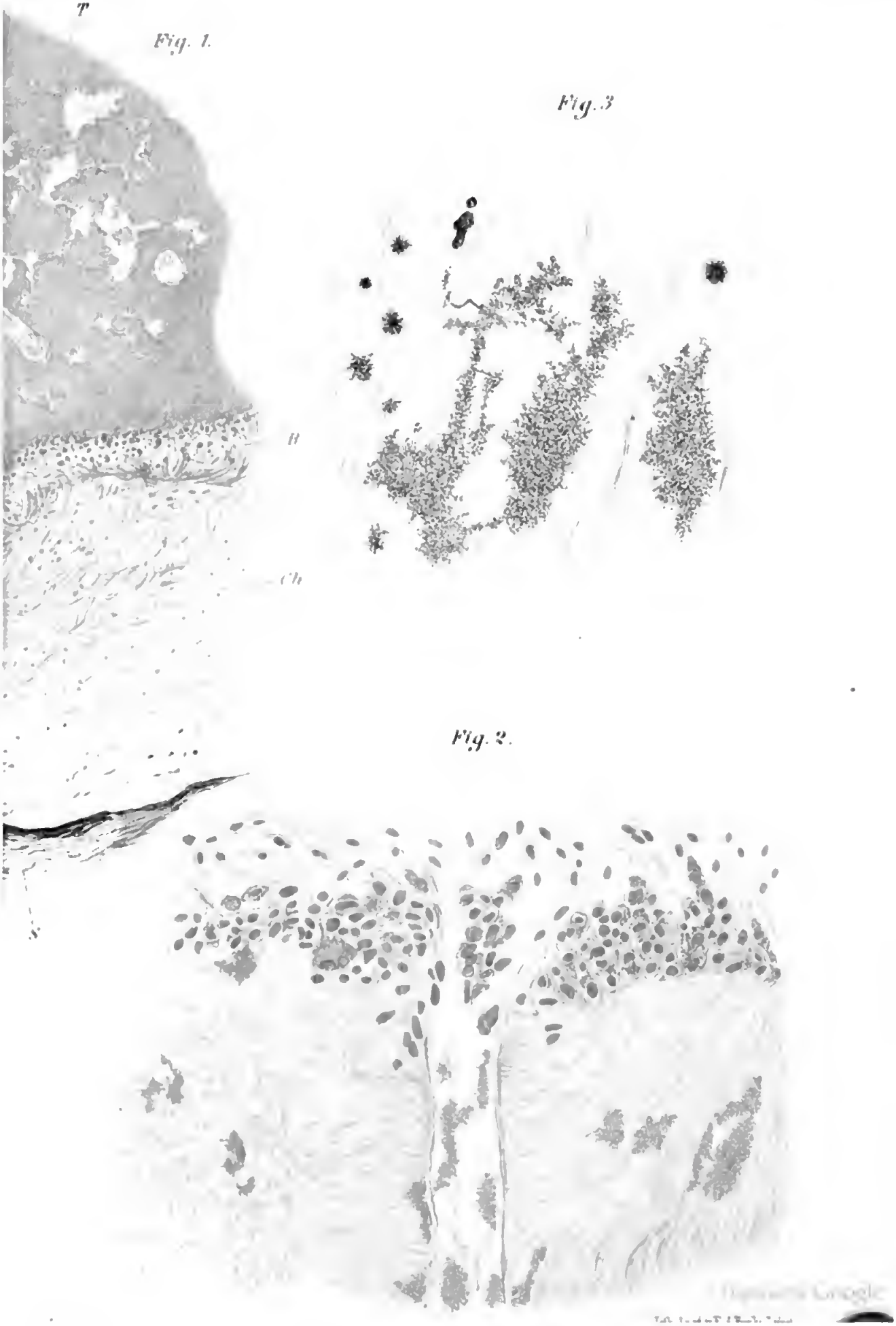
P
Fig. 1.
Fig. 3
R
Ch
Fig. 2.
S

Fig. 1.

Verlag von Wilhelm Engelmann in Leipzig.

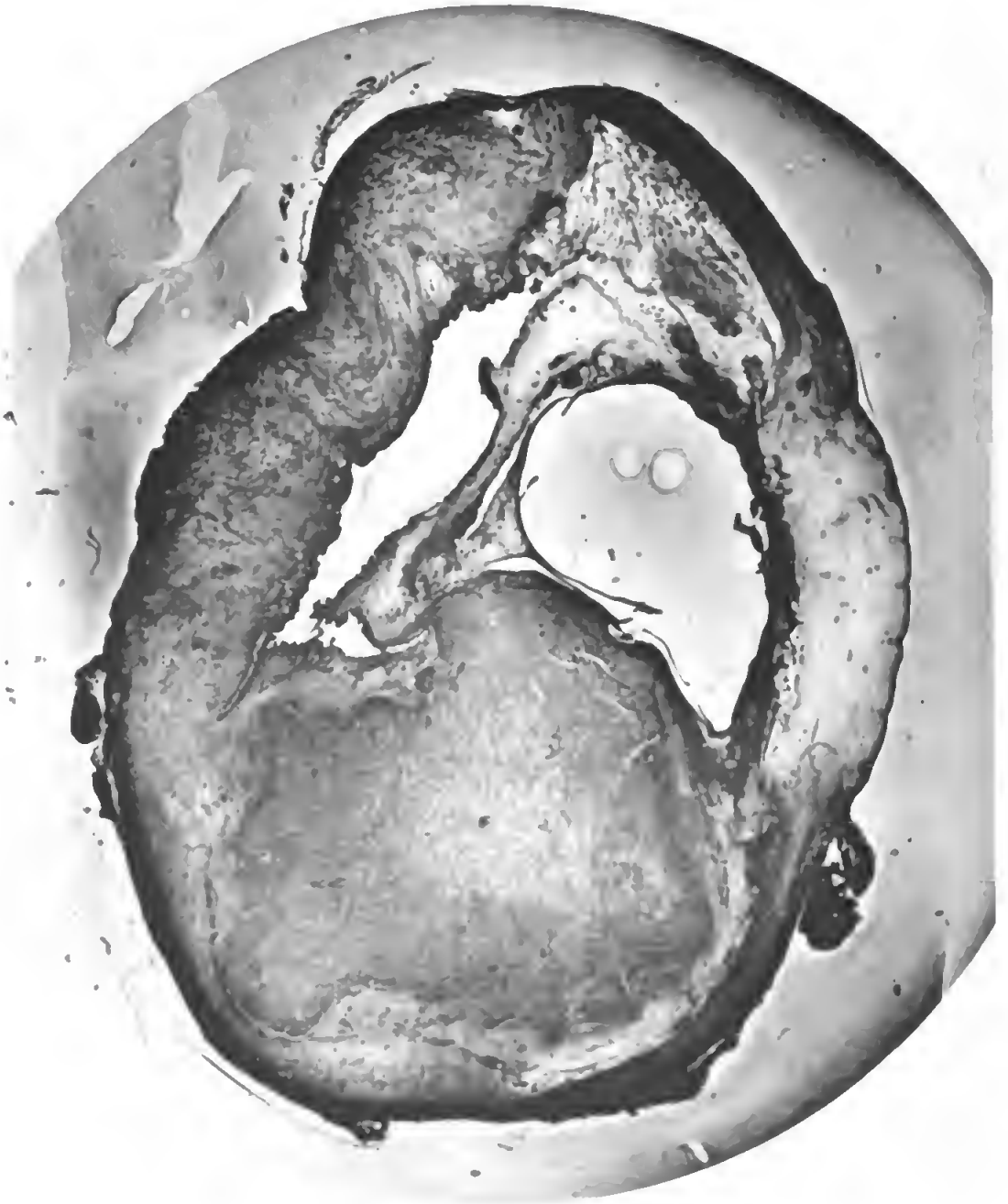

Verlag von Wilhelm Engelmann in Leipzig.

B

Fig. 4.

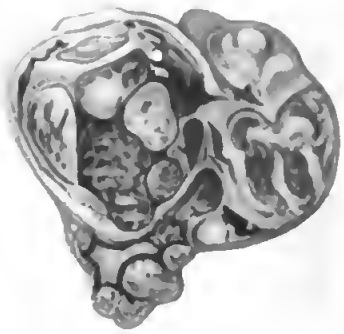

Digitized by Google

Fig. 1.



Fig. 3.

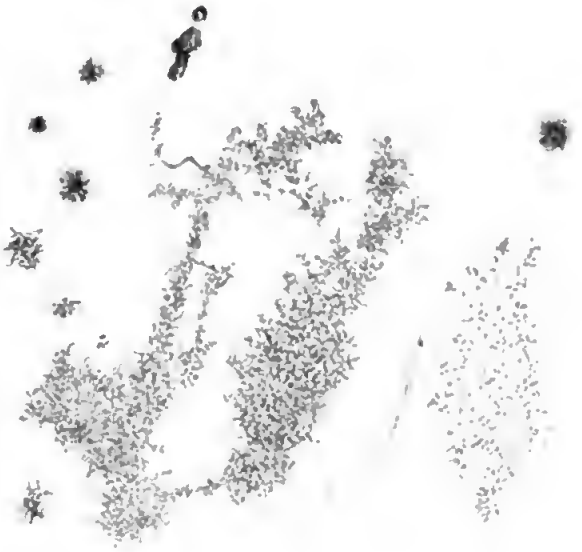

Fig. 2

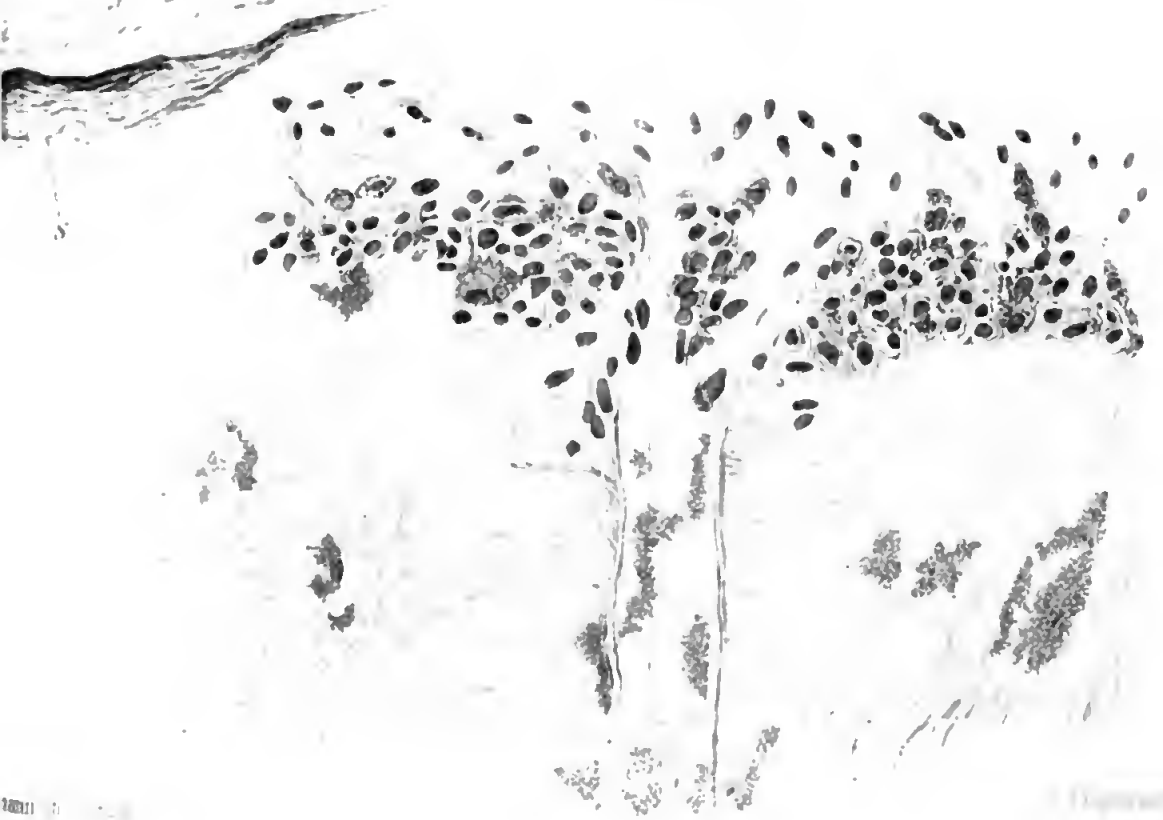

Fig. 1.

Verlag von Wilhelm Engelmann in Leipzig.

Fig. 2a.

Verlag von Wilhelm

Fig. 2b



ıgelmann in Leipzig.

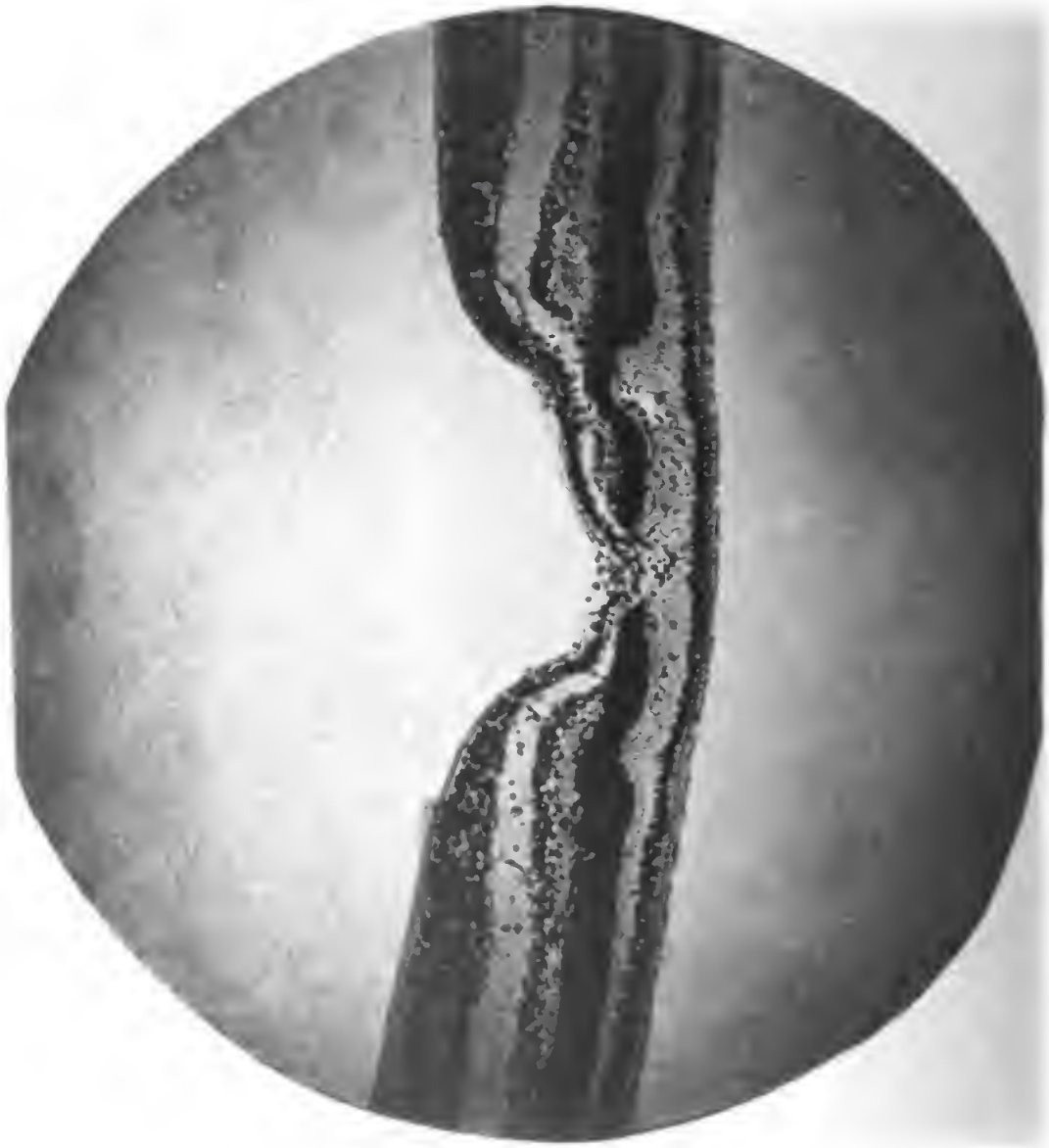

Fig. 5.

Verlag von Wilhelm

Fig. 3.

gelmann in Leipzig.

Lichtdruck von C G. Roder, Leipzig.

Fig. 4.

Druck v. A. Frisch, Berlin.

Fig. 6.

Druck v. A. Frisch, Berlin.

Fig. 1.

Druck v. A. Frisch, Berlin

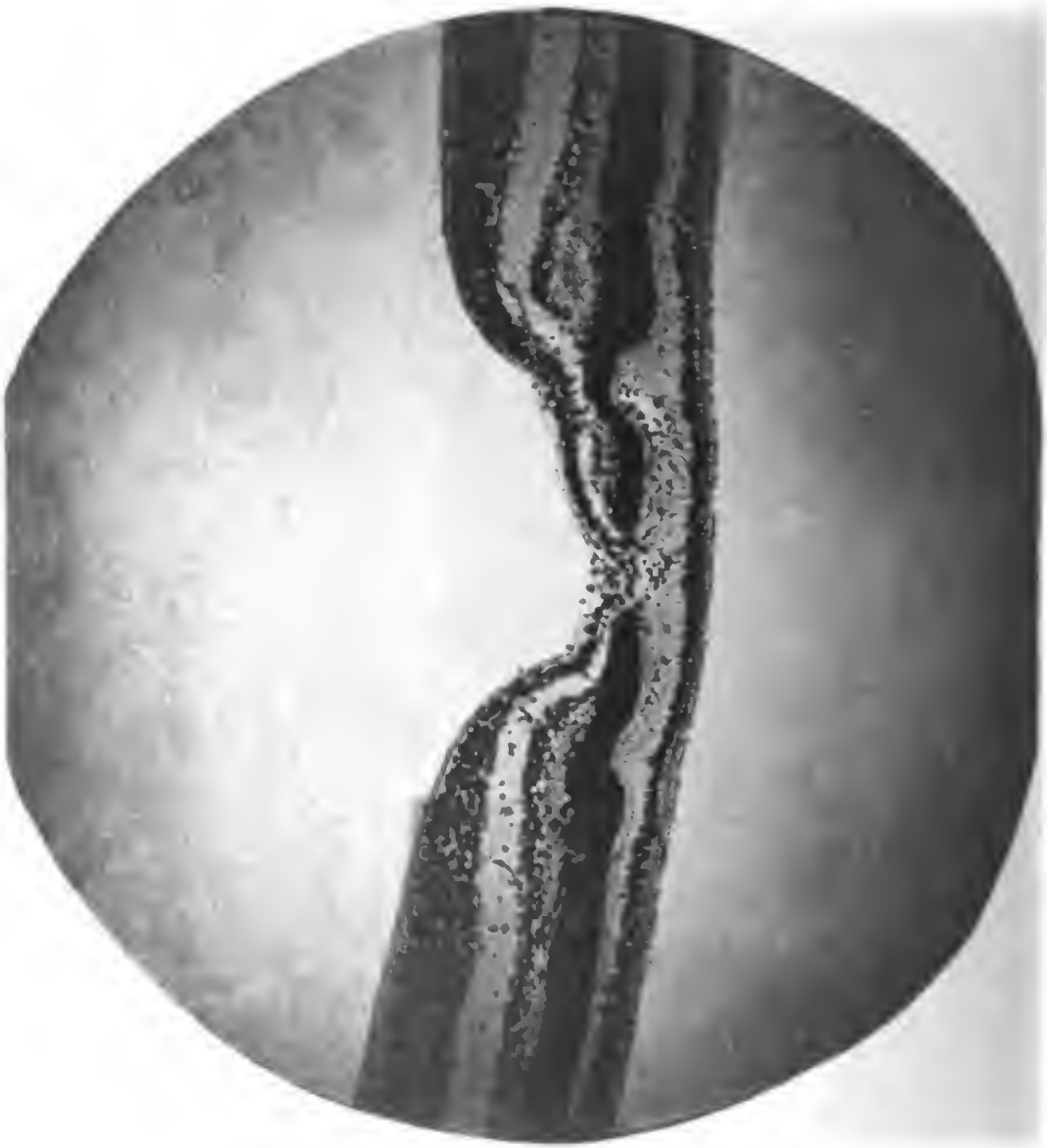

Fig. 5.

Fig. 3.

gelmann in Leipzig.

Lichtdruck von C G. Roder, Leipzig.

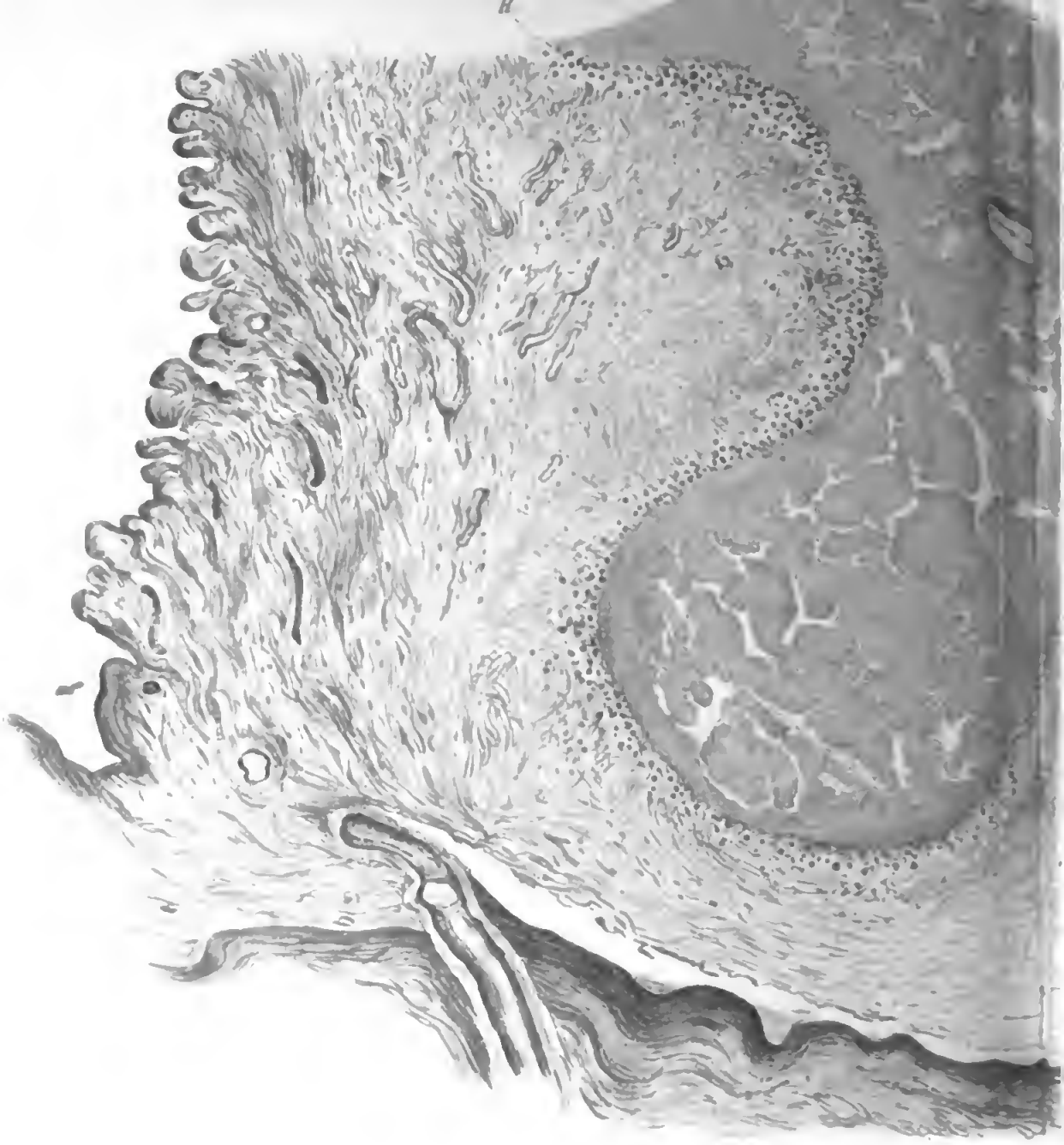

Fig. 4.

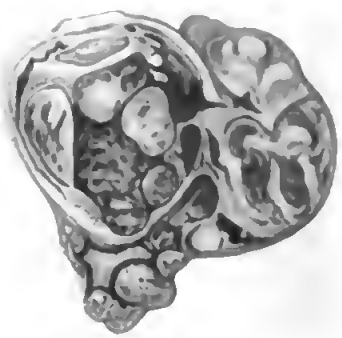

T

Fig. 1.

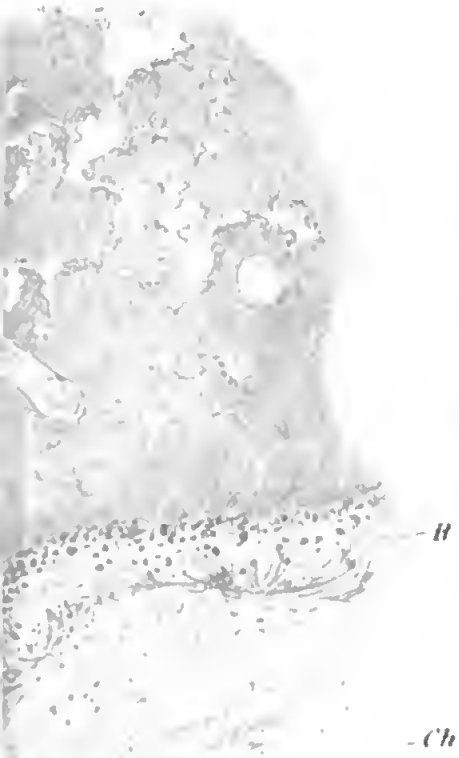

Fig. 3.

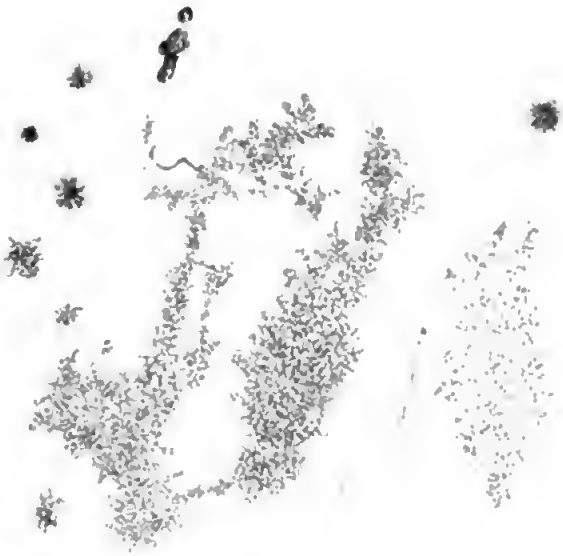

Fig. 2.



Fig. 1.

Verlag von Wilhelm Engelmann in Leipzig.

Fig. 2a.

Verlag von Wilhelm

Fig. 2b



ngelmann in Leipzig.

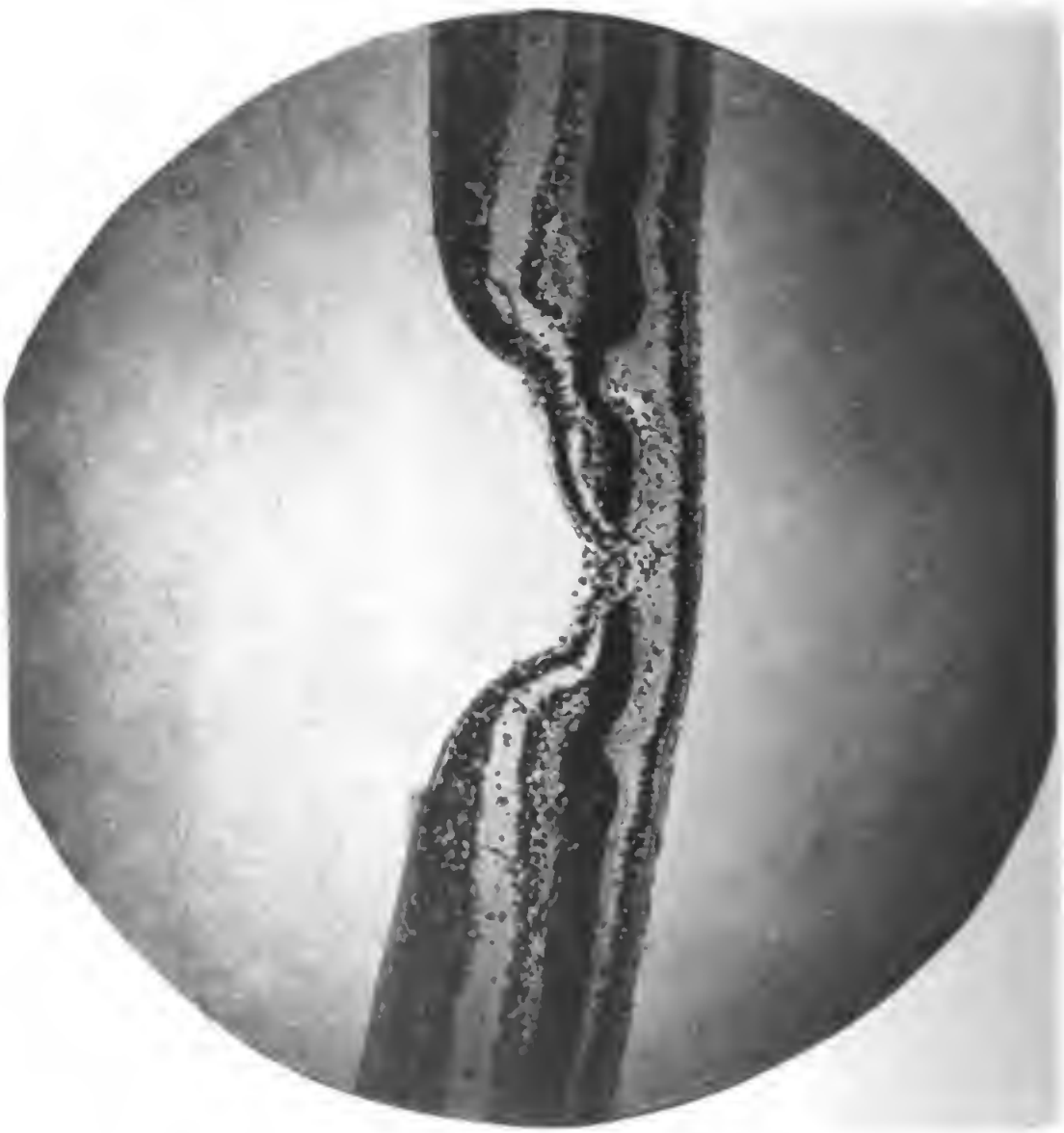

Fig. 5.

Fig. 3.

lmann in Leipzig.

Lichtdruck von C. G. Roder, Leipzig.

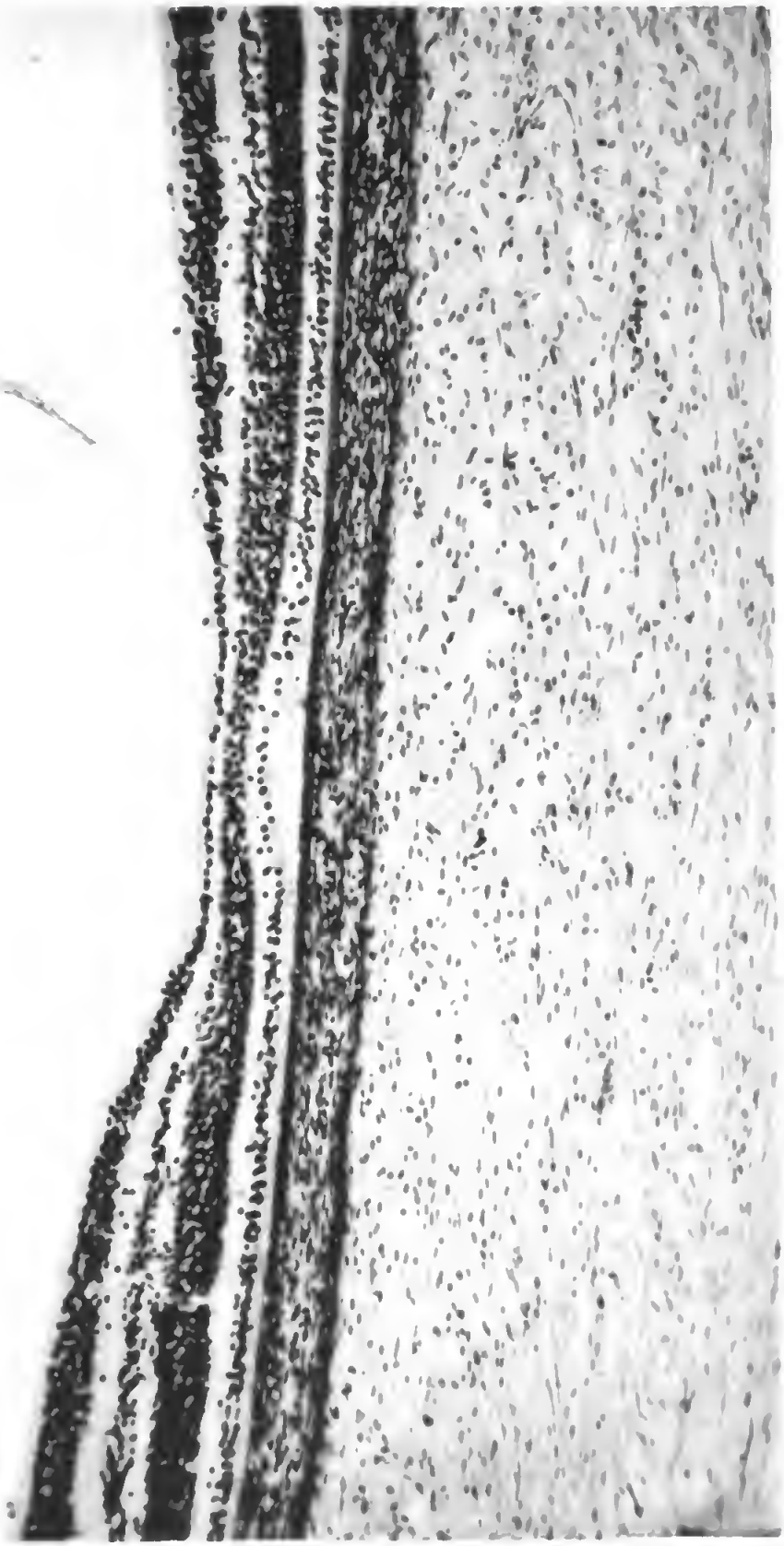

Fig. 4.

Druck v. A. Frisch, Berlin.

Fig. 6.

Druck v. A. Frisch, Berlin.

Fig. 1.

Druck v. A. Frisch, Berlin

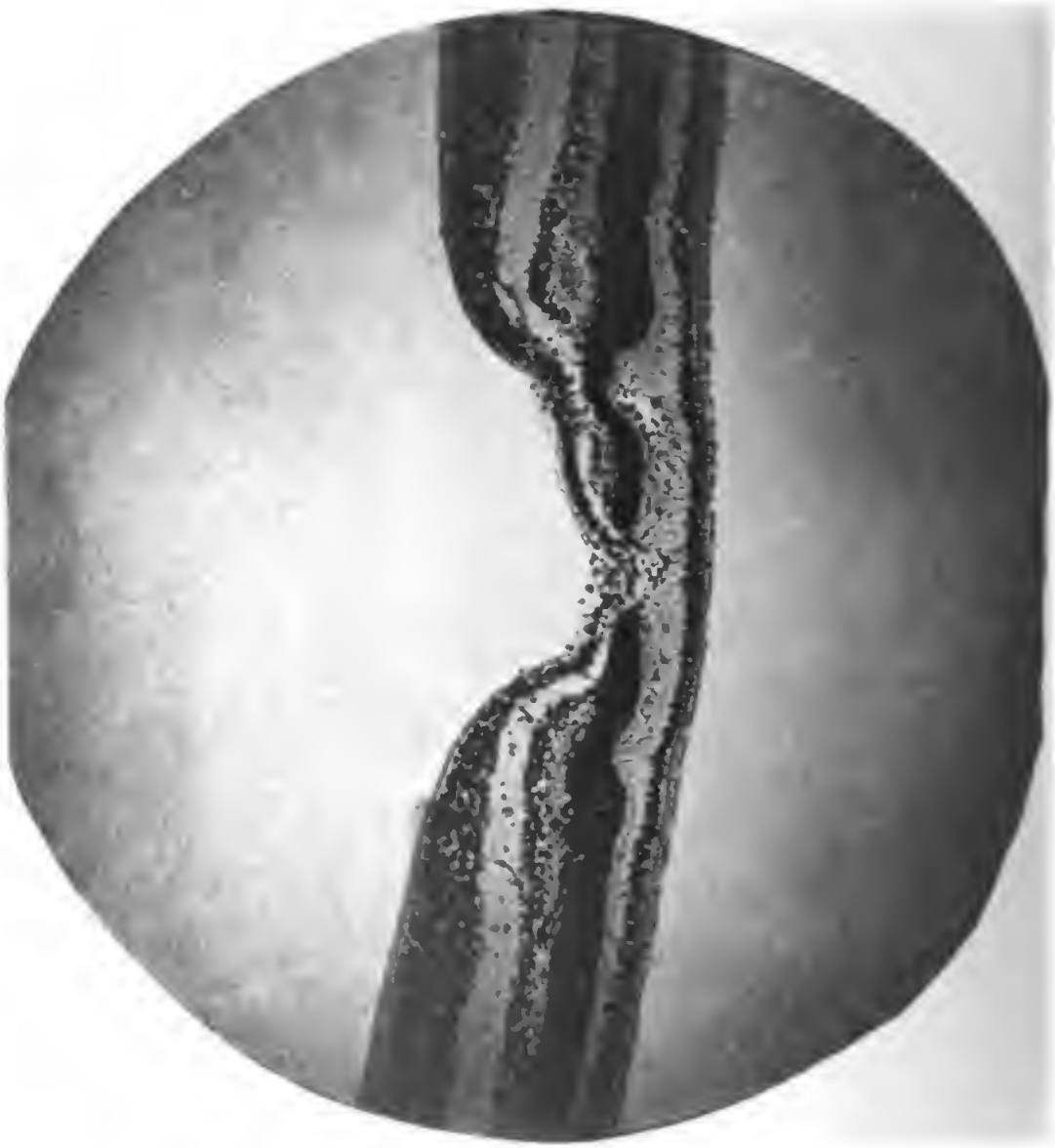

Fig. 5.

Fig. 3.

mann in Leipzig.

Lichtdruck von C. G. Roder, Leipzig.

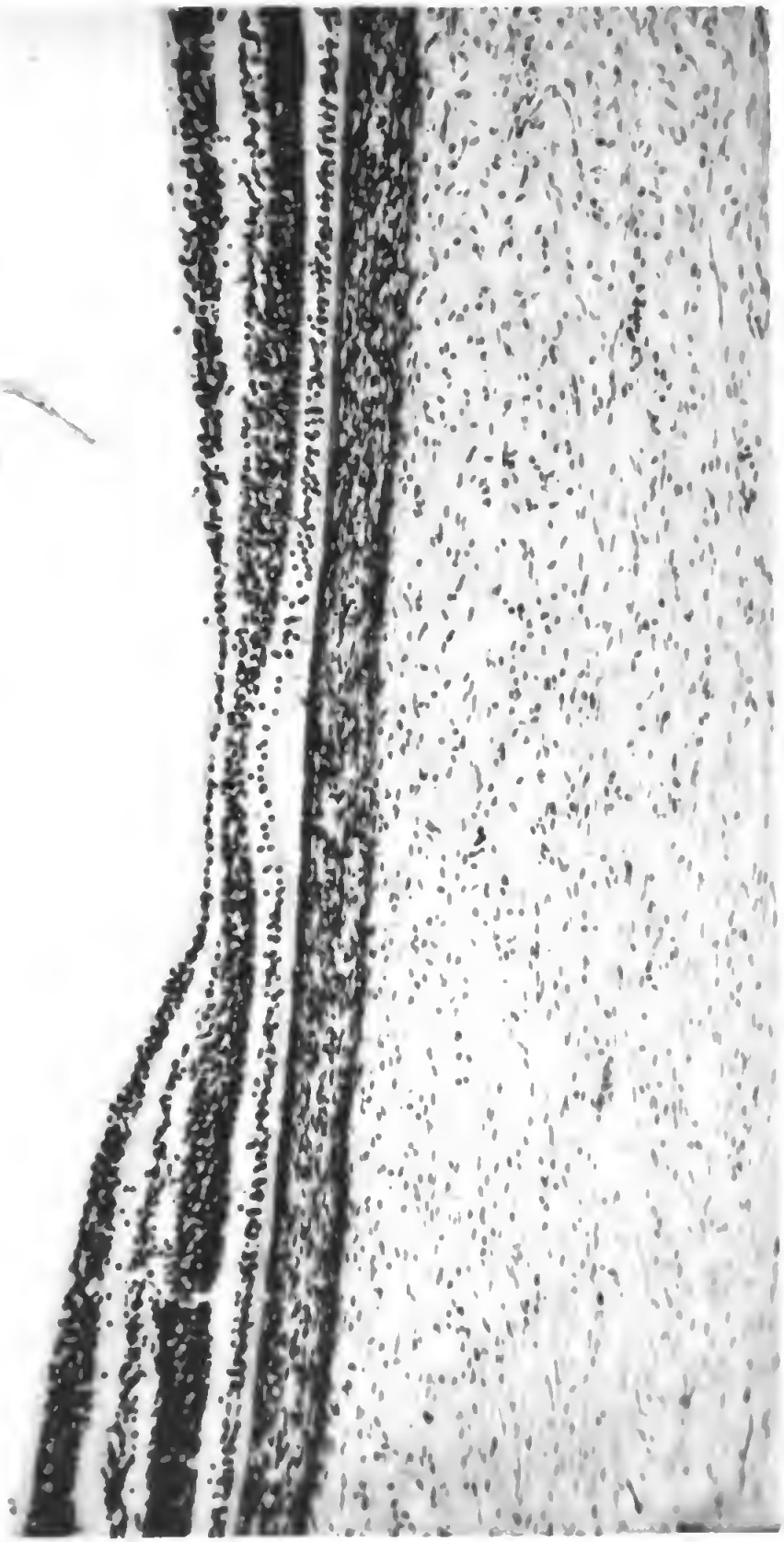

Fig. 4.

Druck v. A. Frisch, Berlin.

Fig. 6.

Druck v. A. Frisch, Berlin.

Fig. 1.

Druck v. A. Frisch, Berlin

Fig. 2.

Fig. 3.

Fig 1

Fig 2.

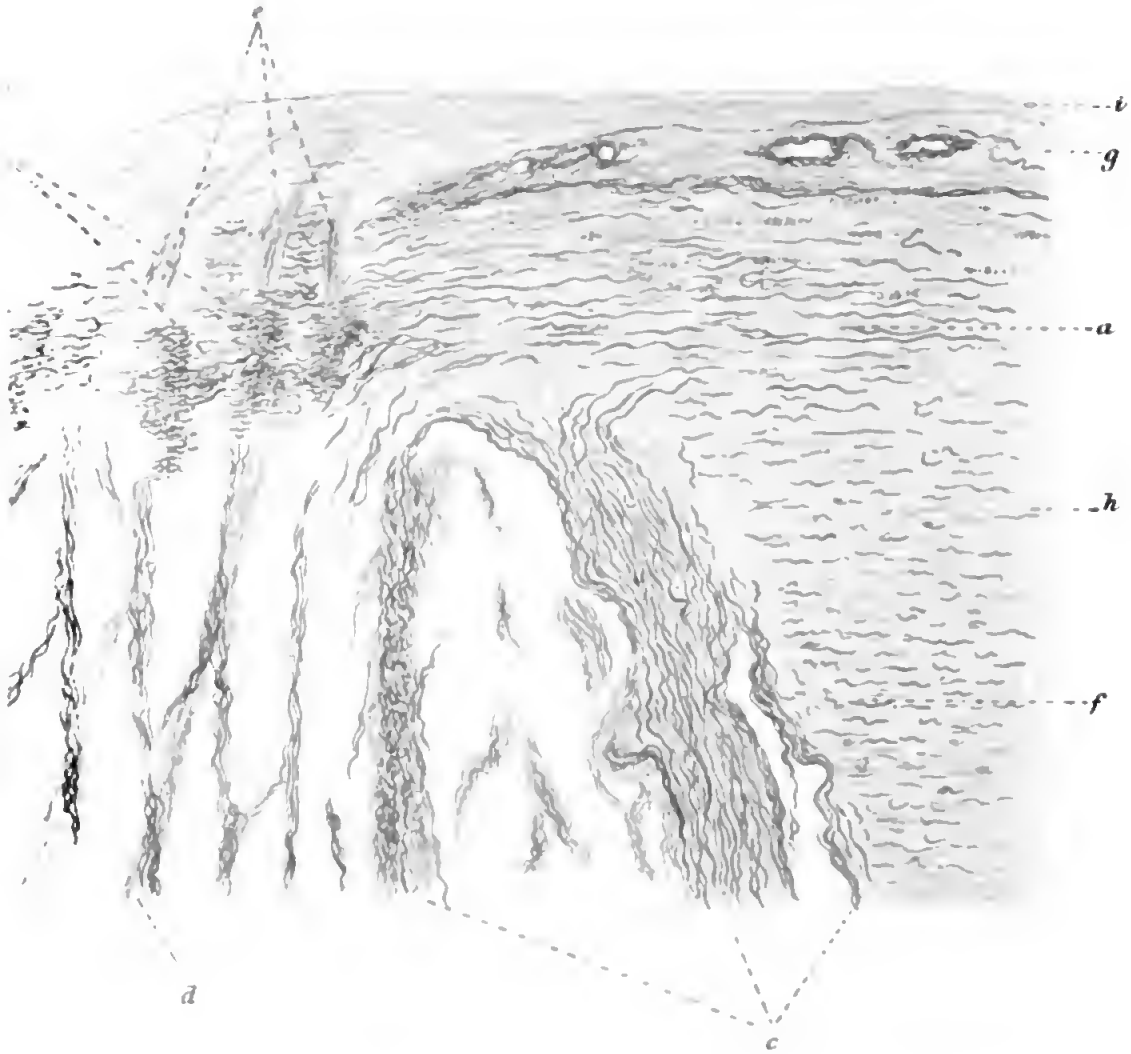

Digitized by Google

Fig. 3.

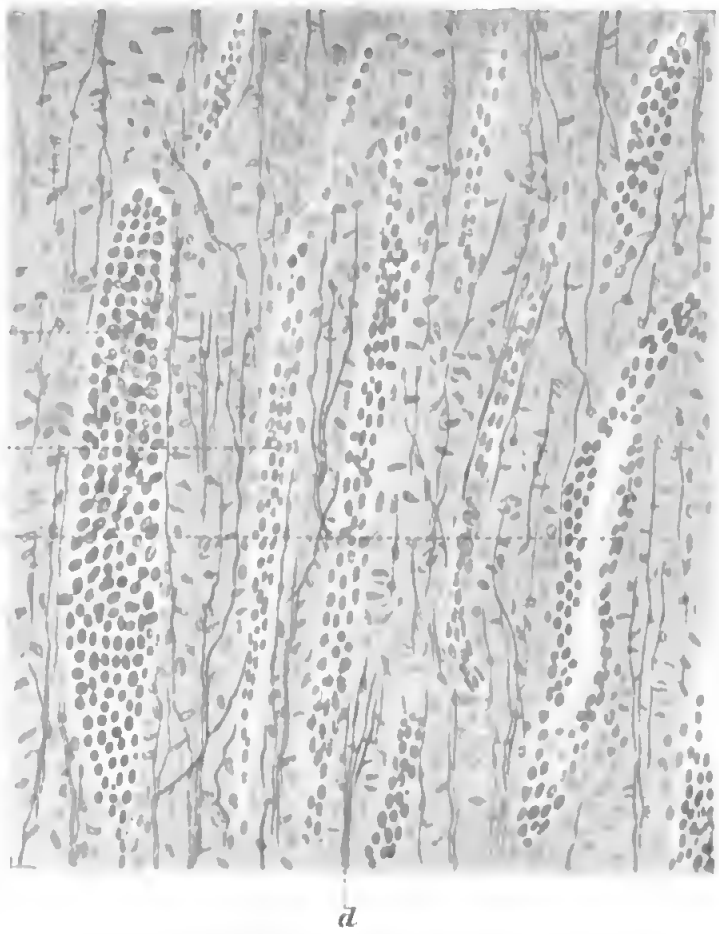

Fig. 4.

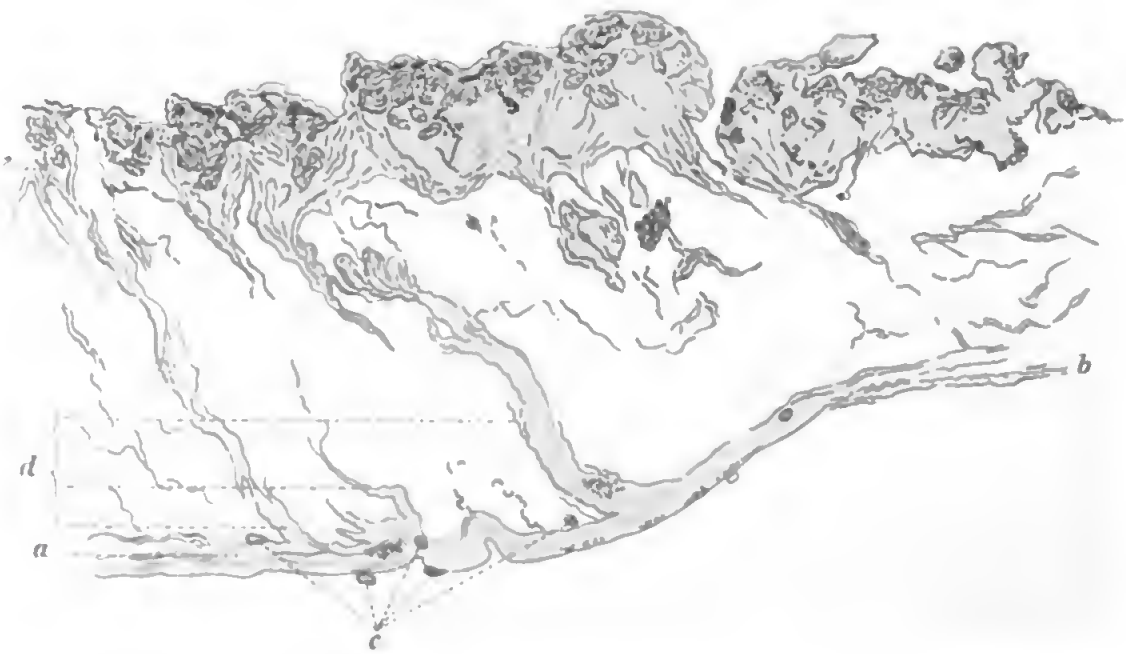

Verlag v. Wilhelm Engelmann in Leipzig

Fig. 1.

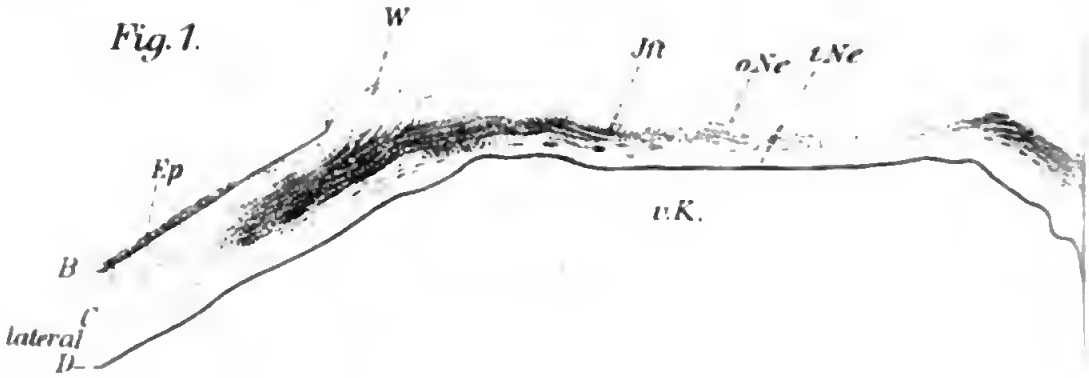

Fig. 2.

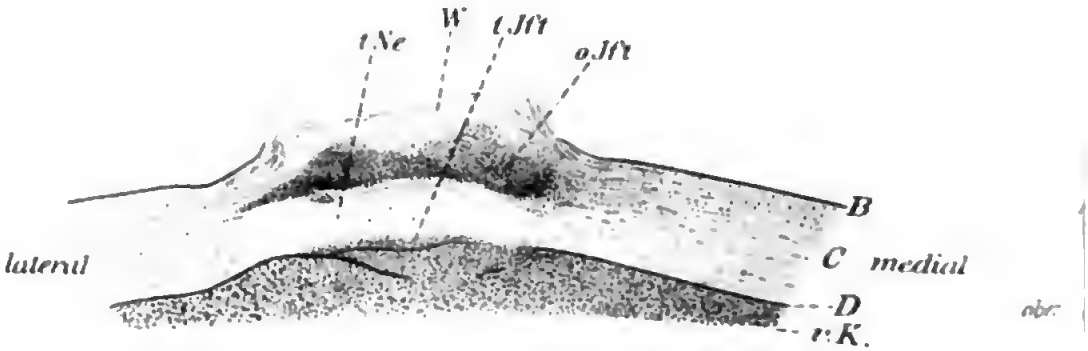

Fig. 3.

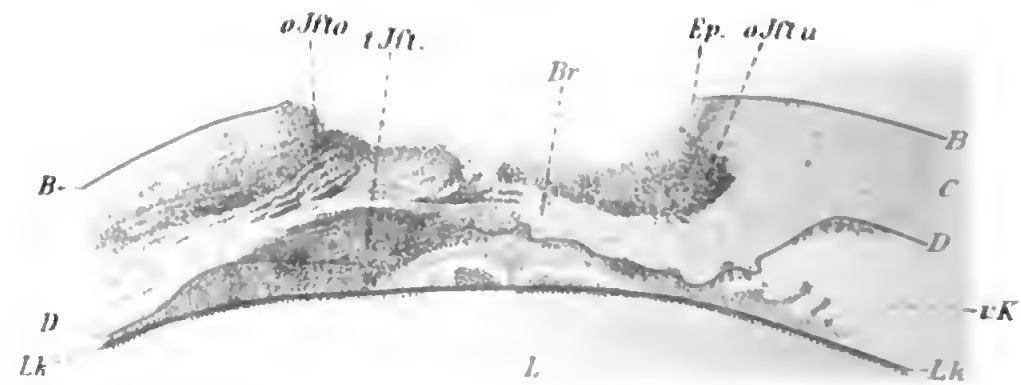

Digitized by Google

Fig. 4.

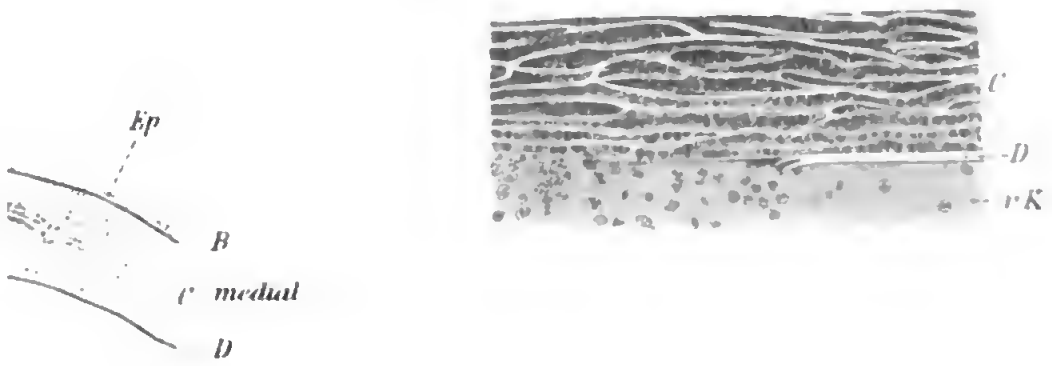

Fig. 3.

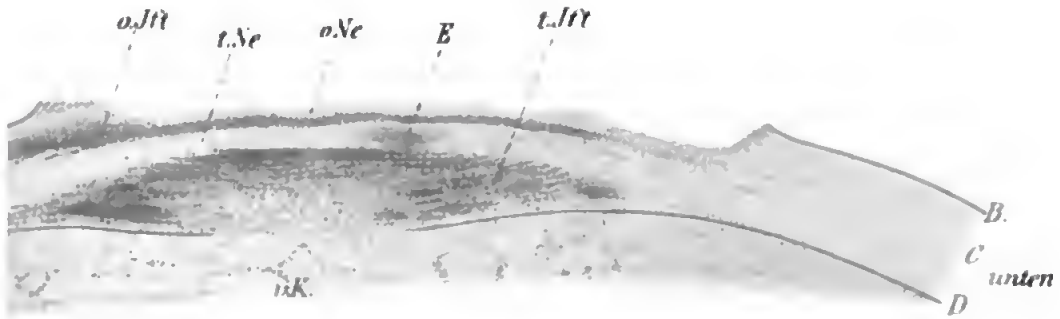

Fig. 6.

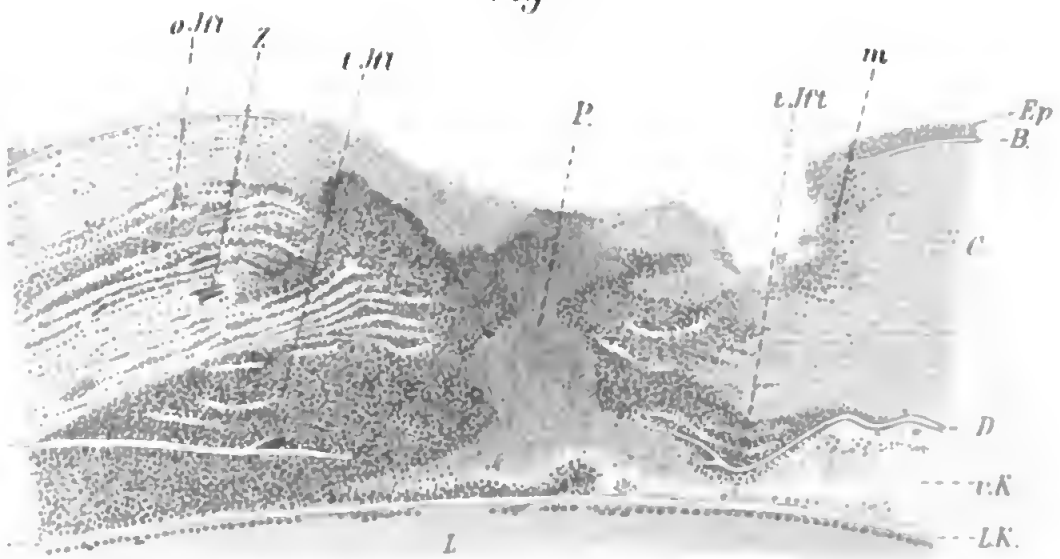

Fig 1.

Fig 2.

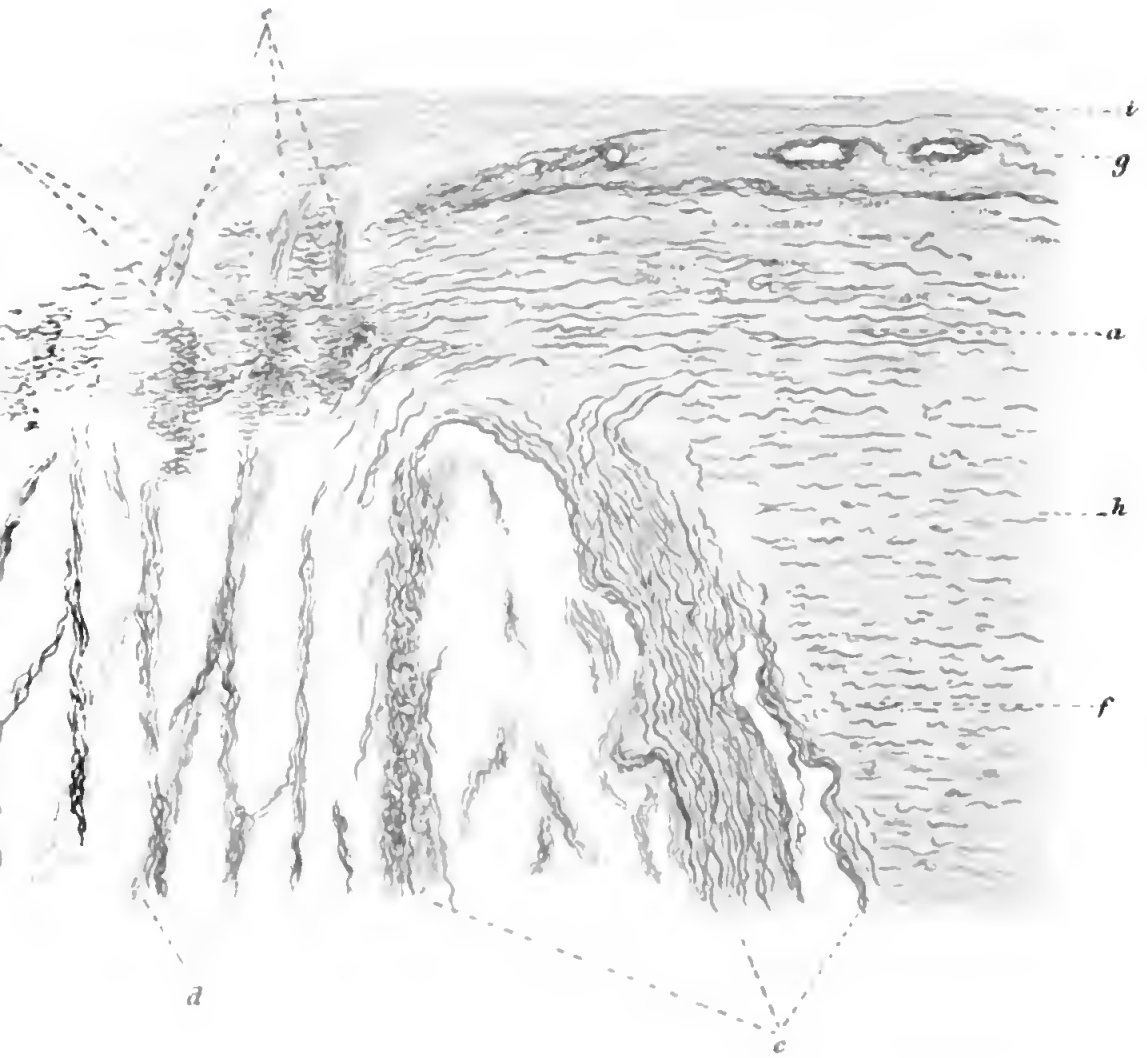

Digitized by Google

Fig. 3.

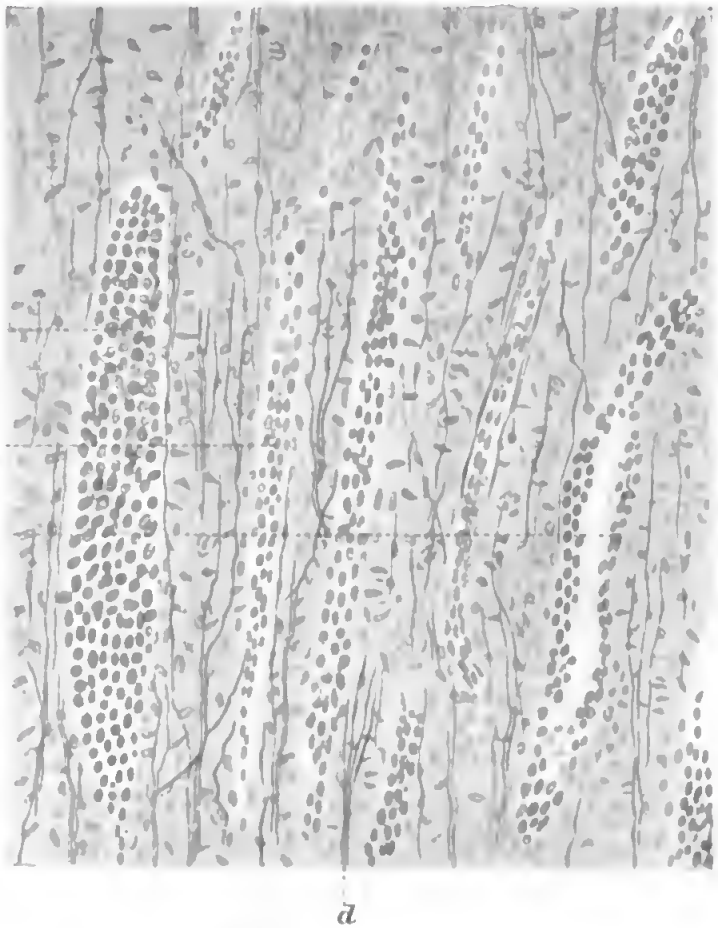

Fig. 4.

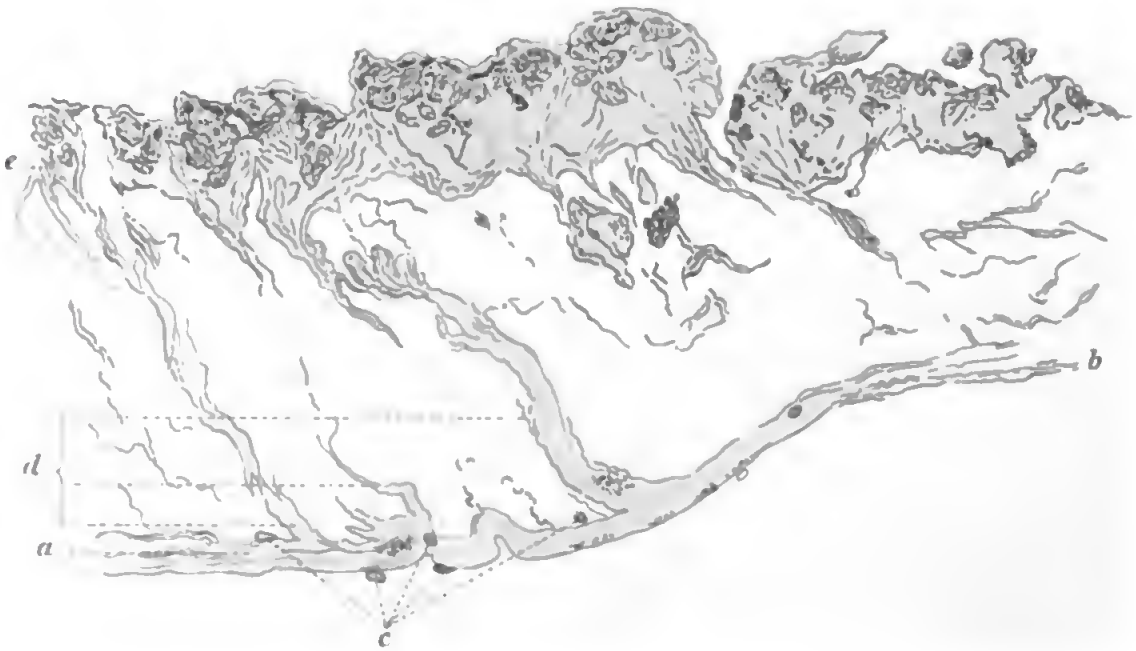

Verlag v. Wilhelm Engelmann in Leipzig

Fig. 1.

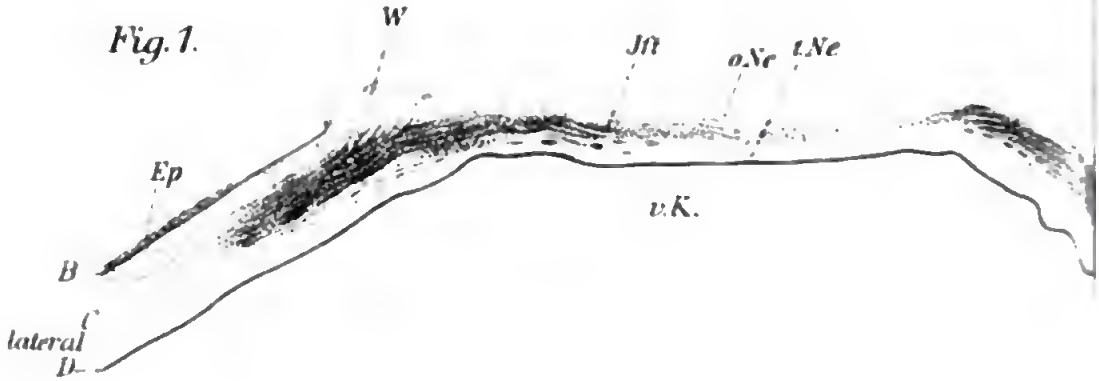

Fig. 2.

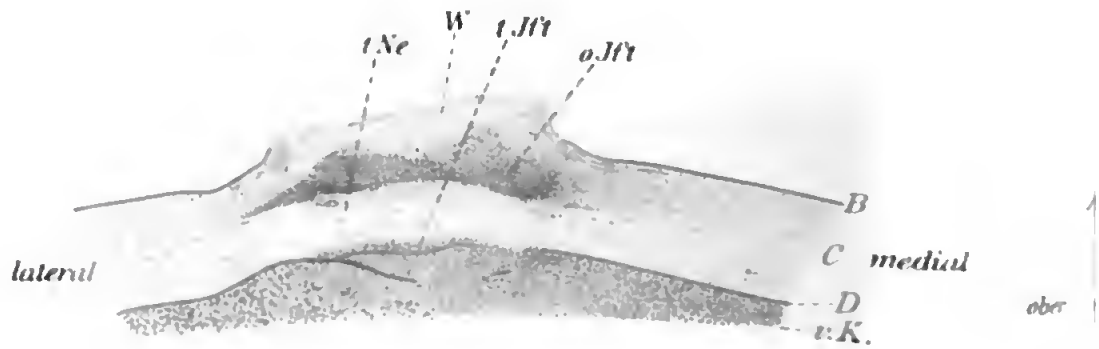

Fig. 3.

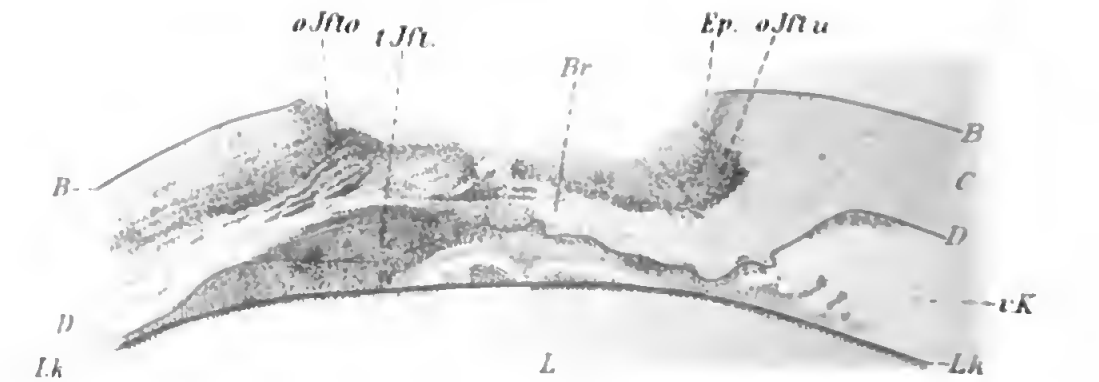

Fig. 4.



Fig. 3.



Fig. 6.

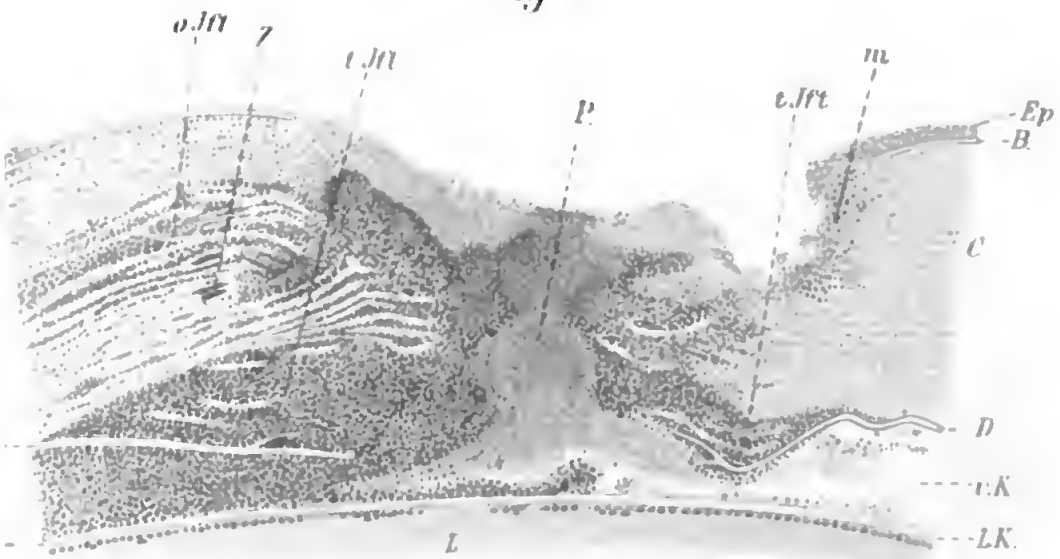

Fig. 1.

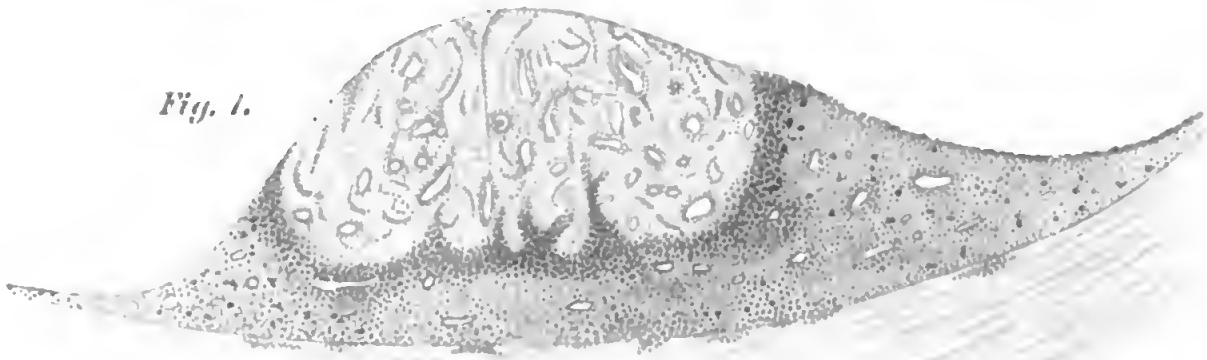

Fig. 2.

Fig. 4.

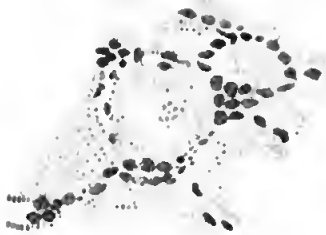

Fig. 3.

Fig. 5.

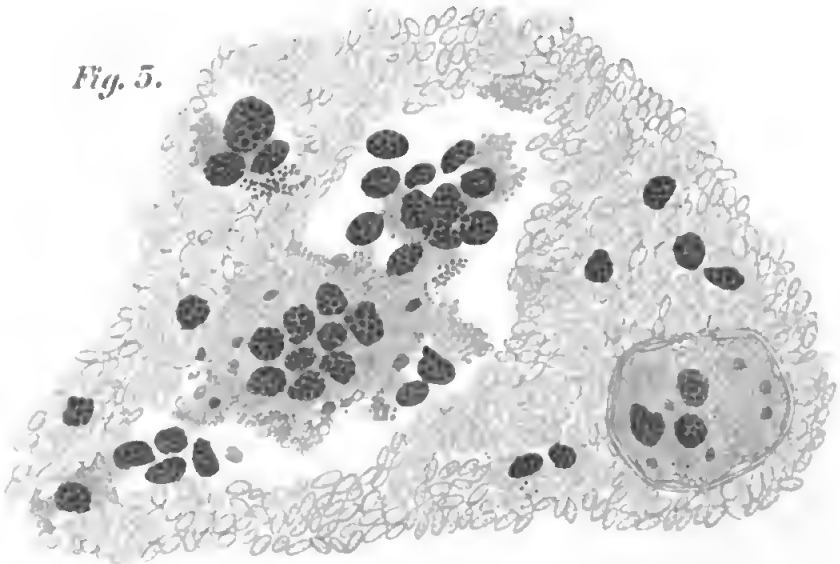

Verlag v. Wilhelm Engelmann in Leipzig

Fig. 6.

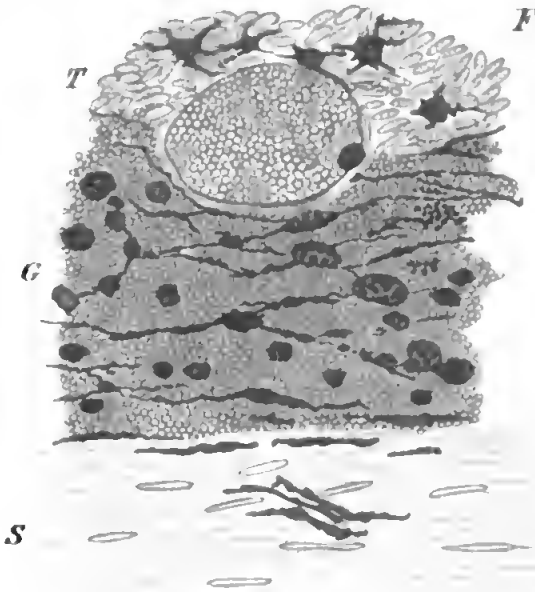

Fig. 7.

Fig. 9.

Fig. 8.

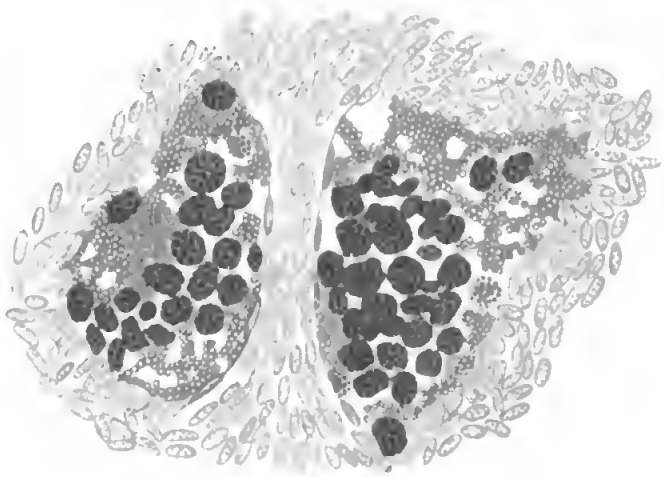

F. Schulz del. Verlag v. Wilhelm Engelmann in Leipzig E. A. Funke Leipzig

Fig. 3.

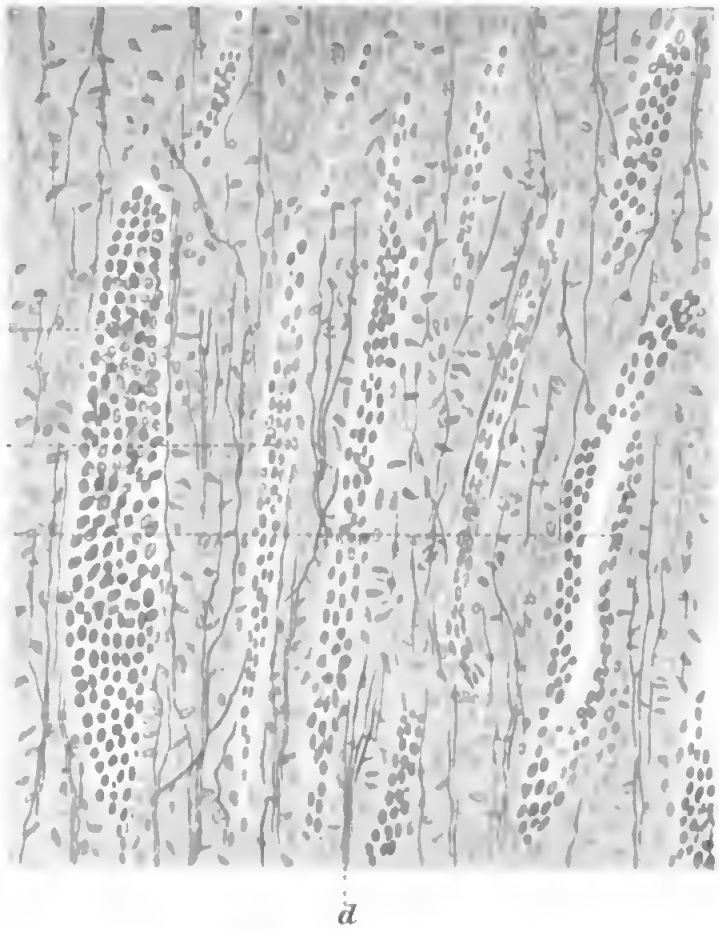

Fig. 4.

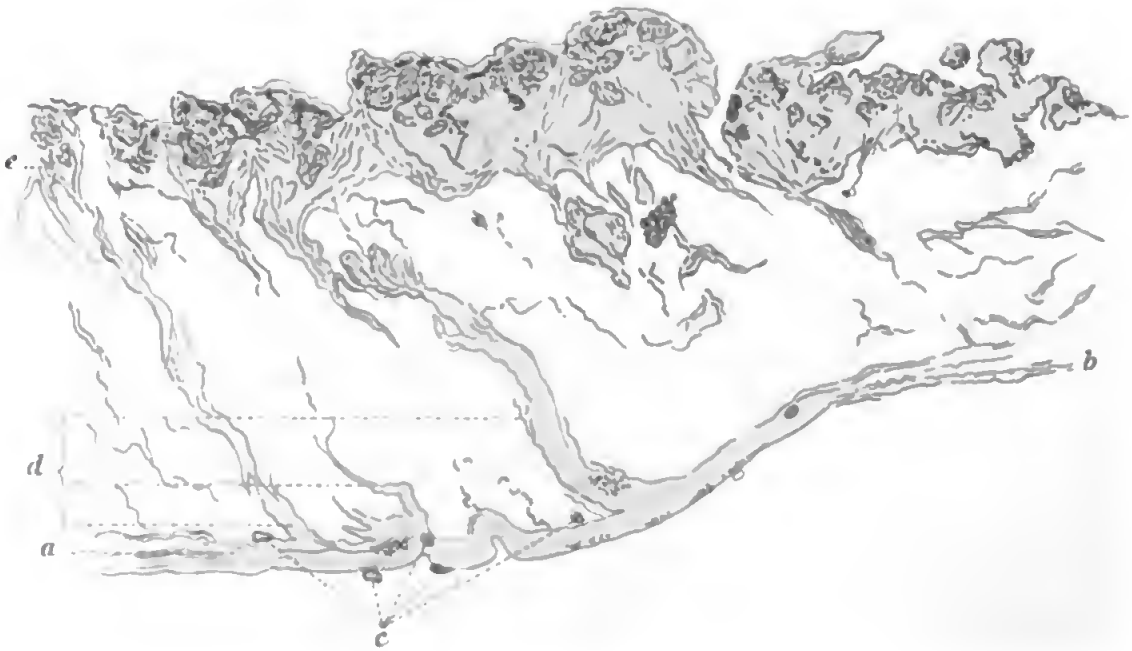

Verlag v. Wilhelm Engelmann in Leipzig

Fig. 1.

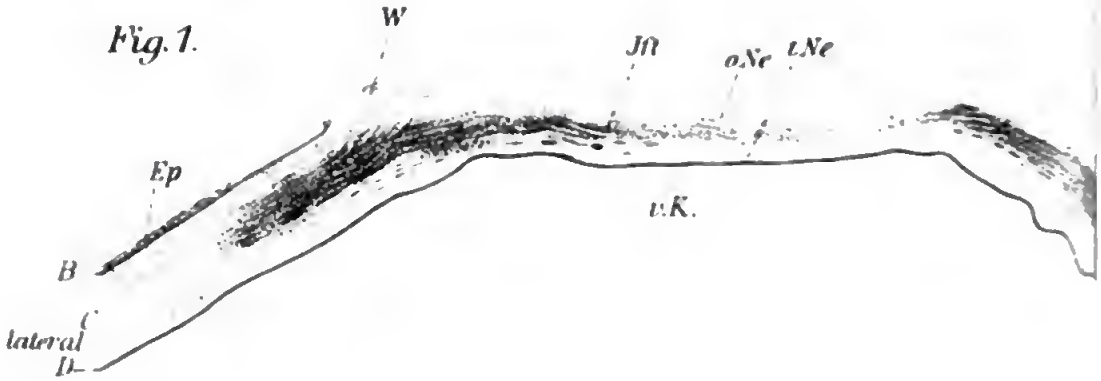

Fig. 2.

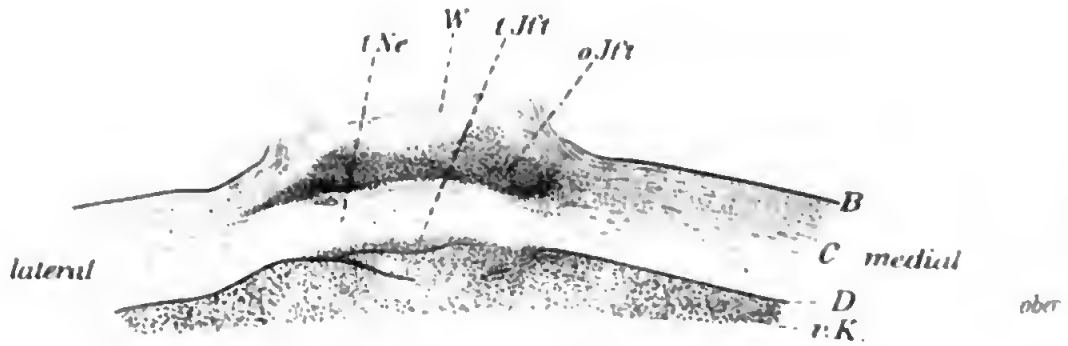

Fig. 3.

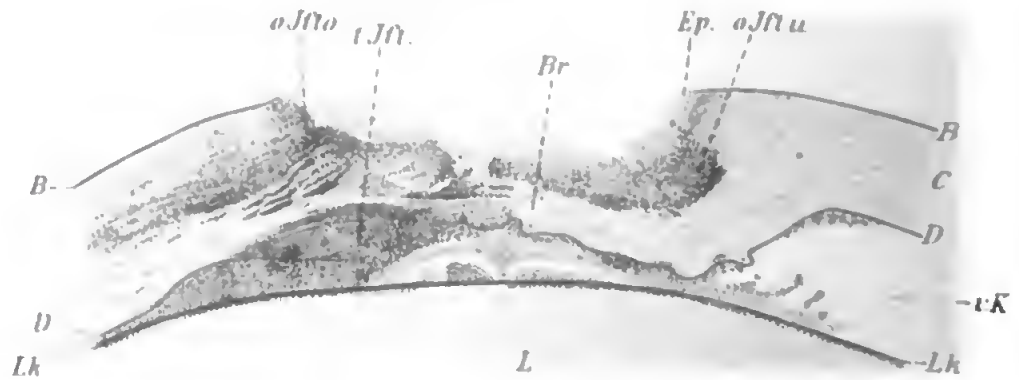

Fig. 4.

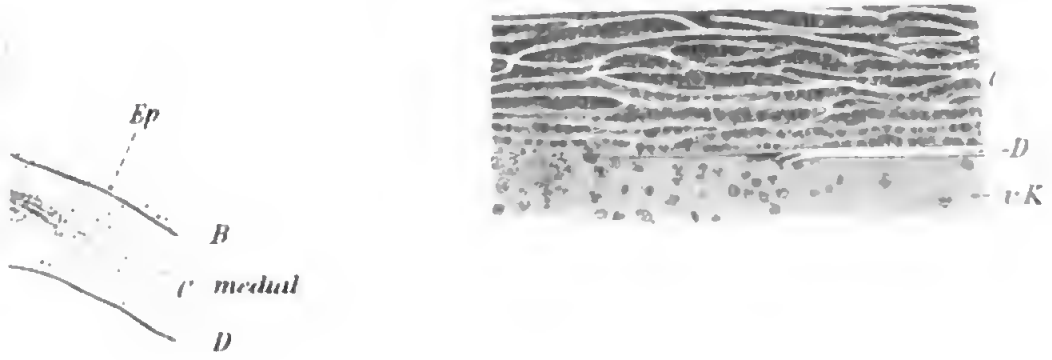

Fig. 3.

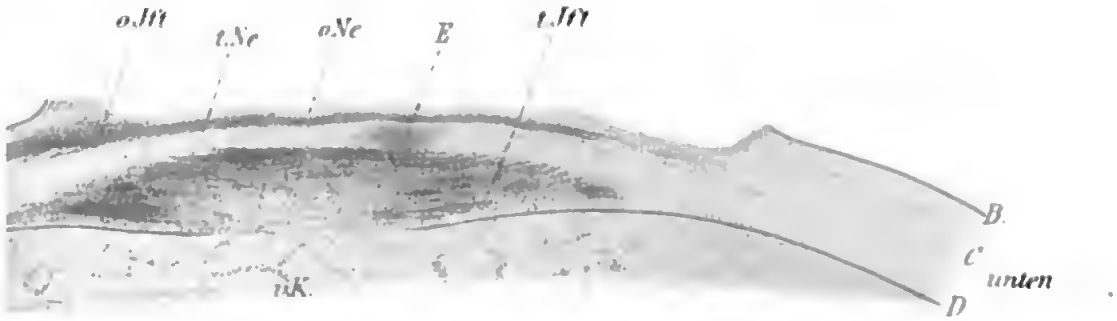

Fig. 6.

Fig. 1.

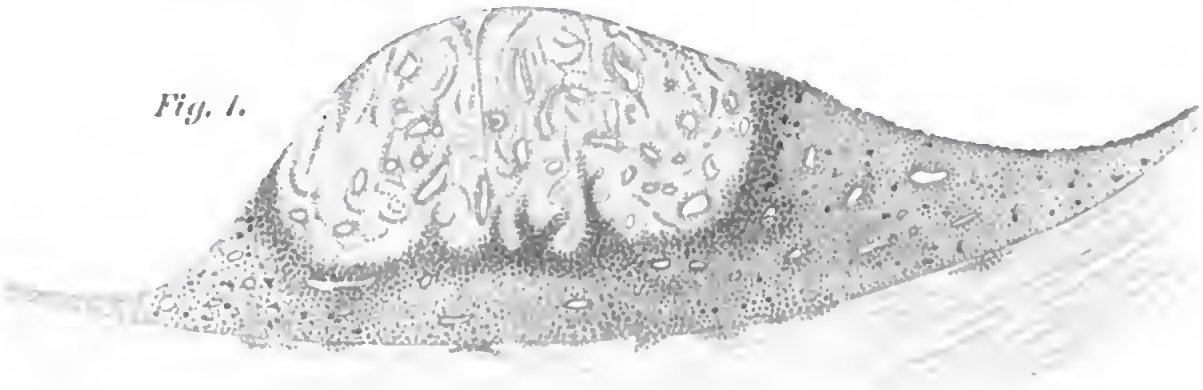

Fig. 2.

Fig. 4.

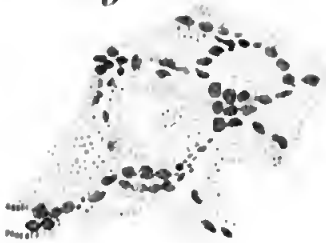

Fig. 3.

Fig. 5.

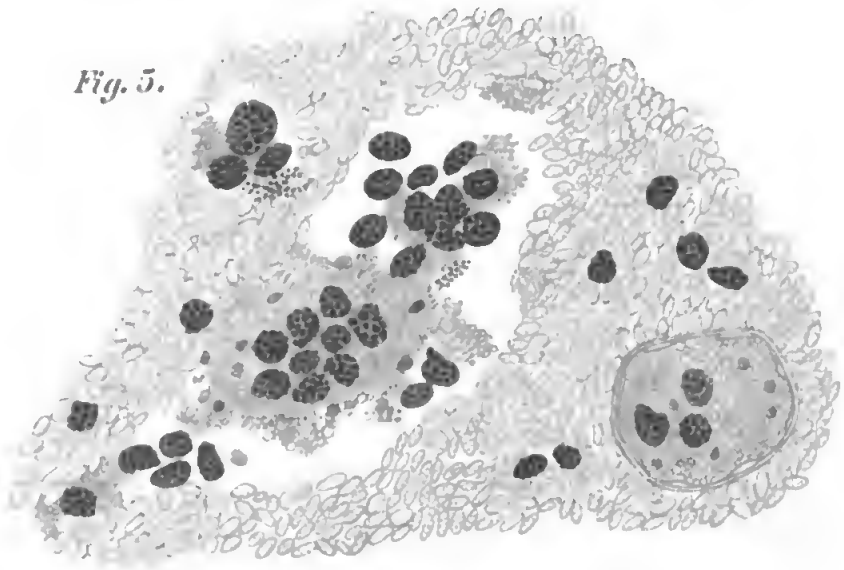

Verlag v. Wilhelm Engelmann in Leipzig

Fig. 6.



Fig. 7.

Fig. 9.

Fig. 8.

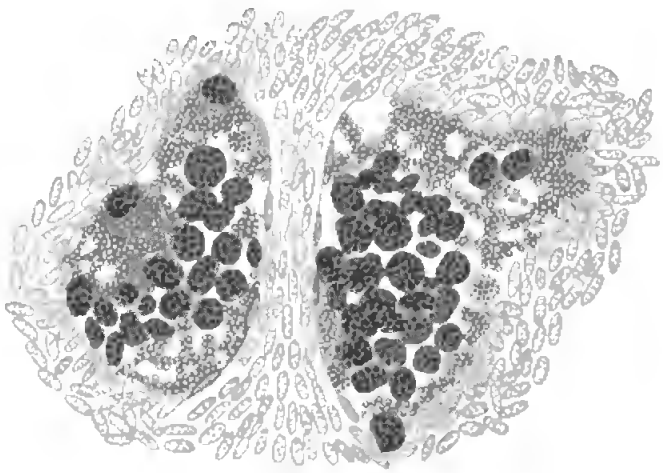

F. Schneck del. Verlag v. Wilhelm Engelmann in Leipzig A. Funke Leipzig

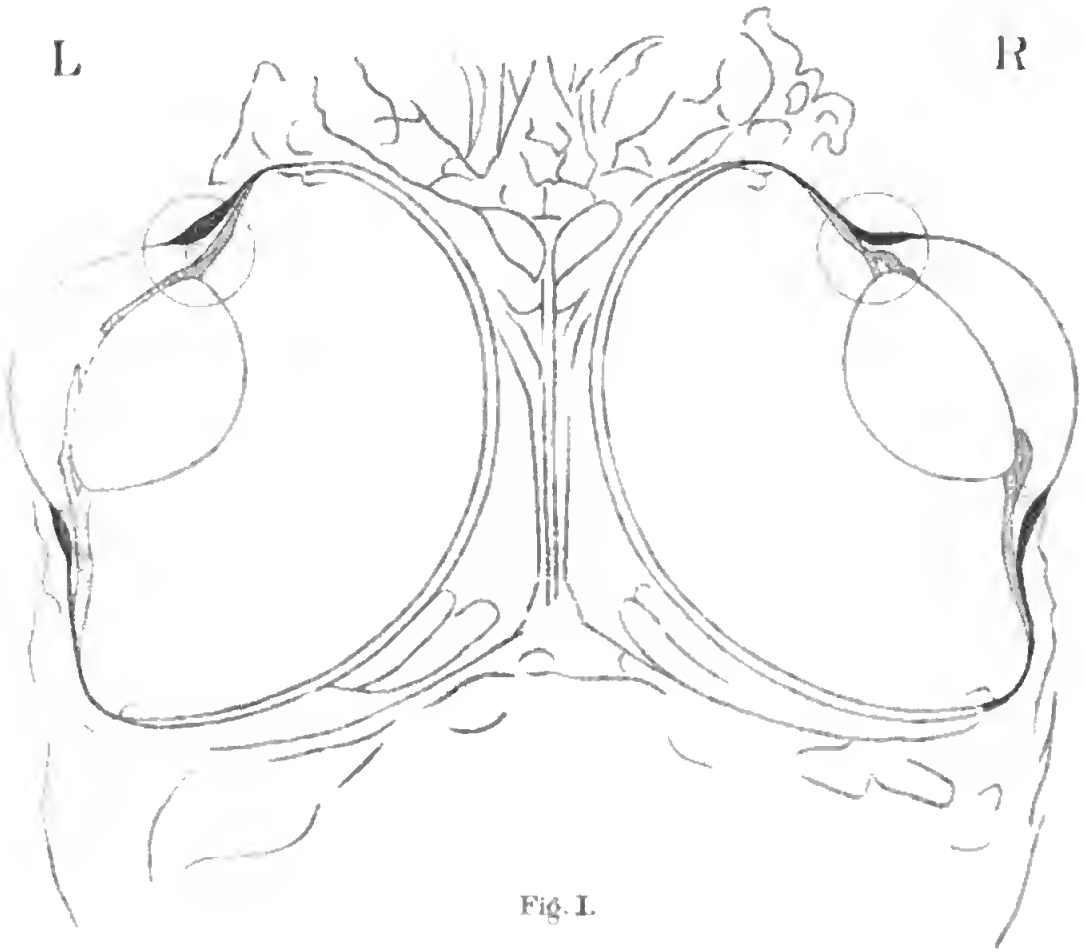

Fig. I.

Genau horizontaler Schnitt durch einen Tauben-Kopf. L.A. accommodiert. R.A. erschlafft.

Die von den kleinen Kreisen eingeschlossenen Ciliarpartien sind in Figg. II. u. III. vergrössert.

Fig. II.

I. Accommodiert

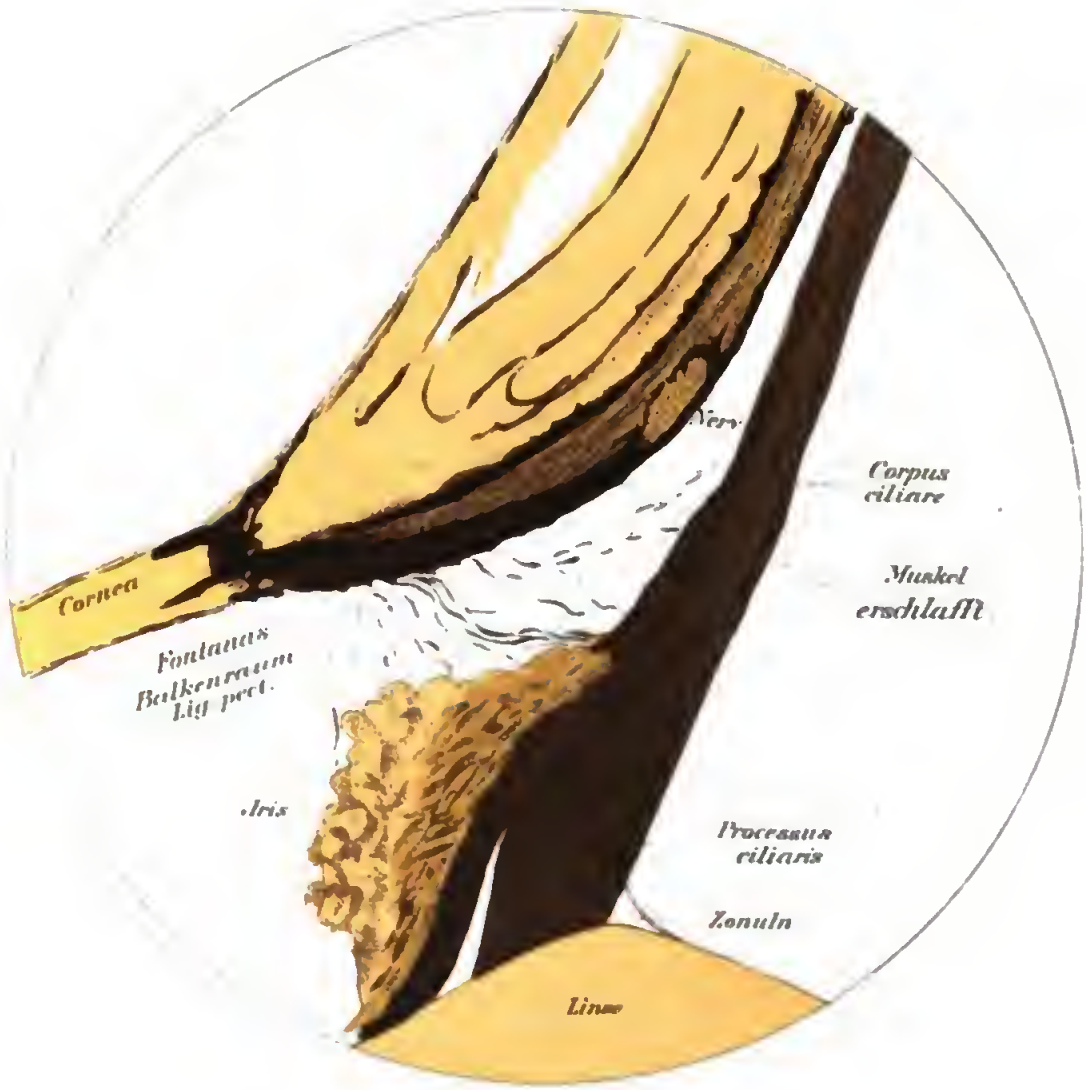

Fig. III.

RA erschlafft.

Die Ciliarpartie ist, um den Vergleich mit der anderen Seite zu erleichtern, im Spiegelbild dargestellt.

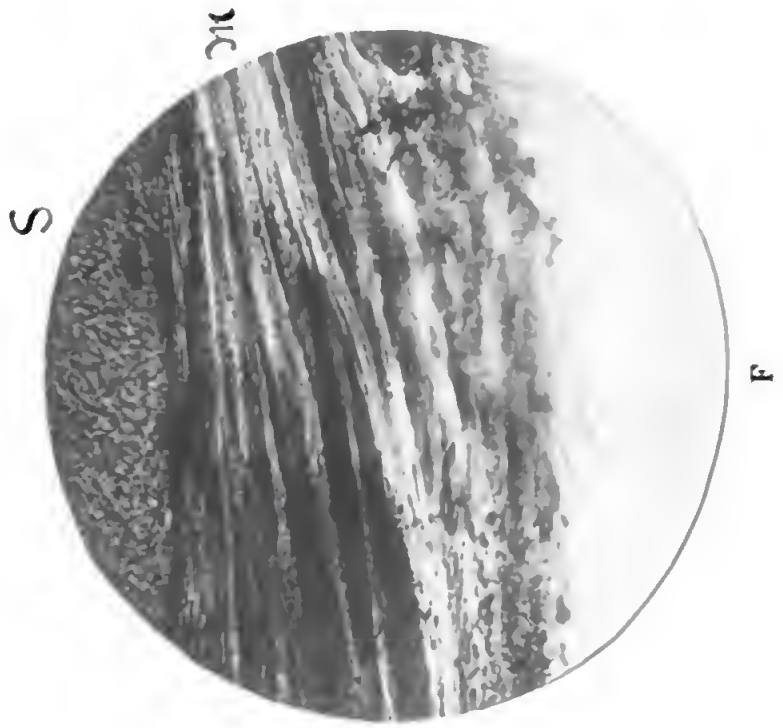
N
S
F


N
S
E

S
N
F

S
N
E

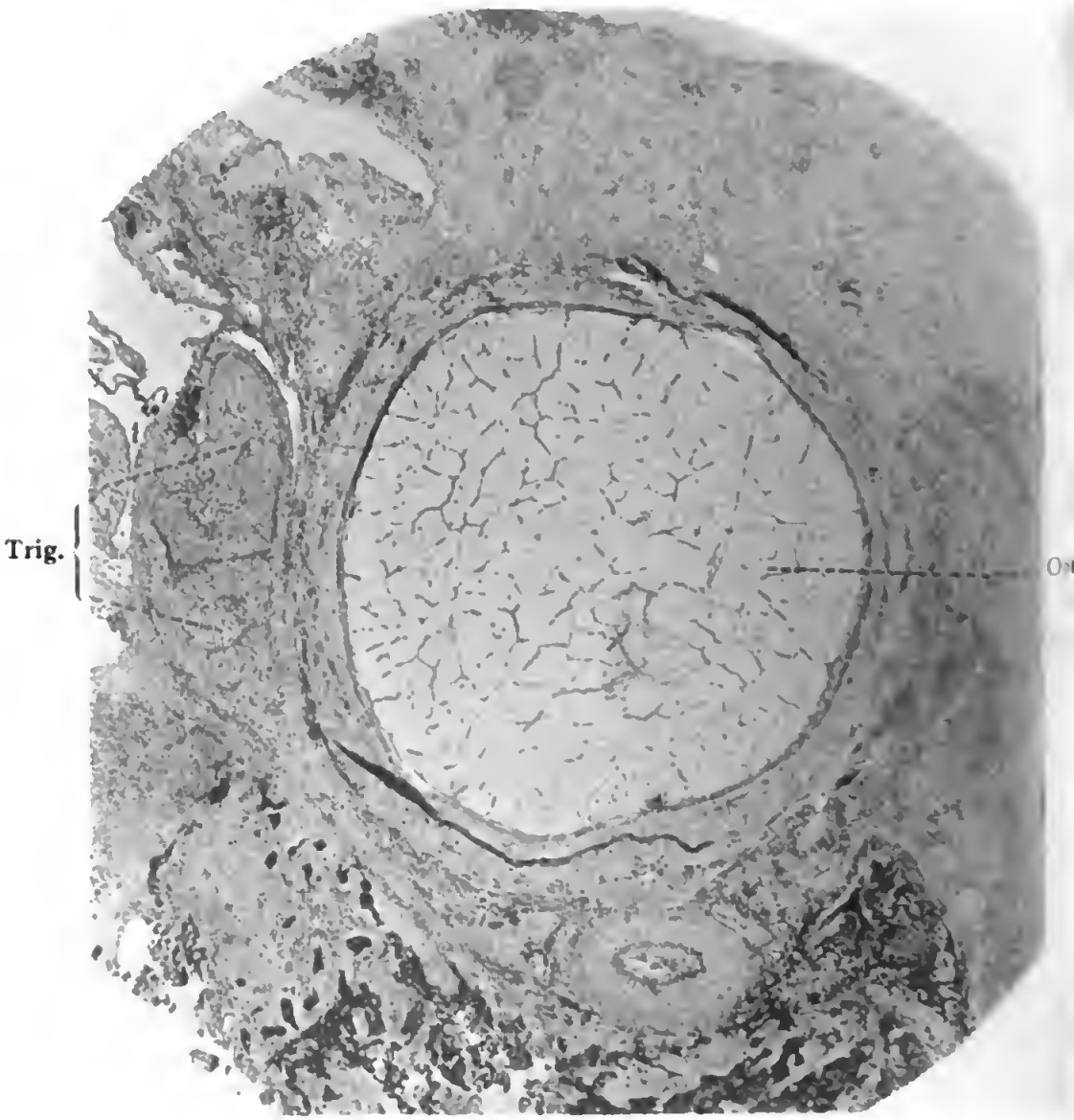

Fig. I.

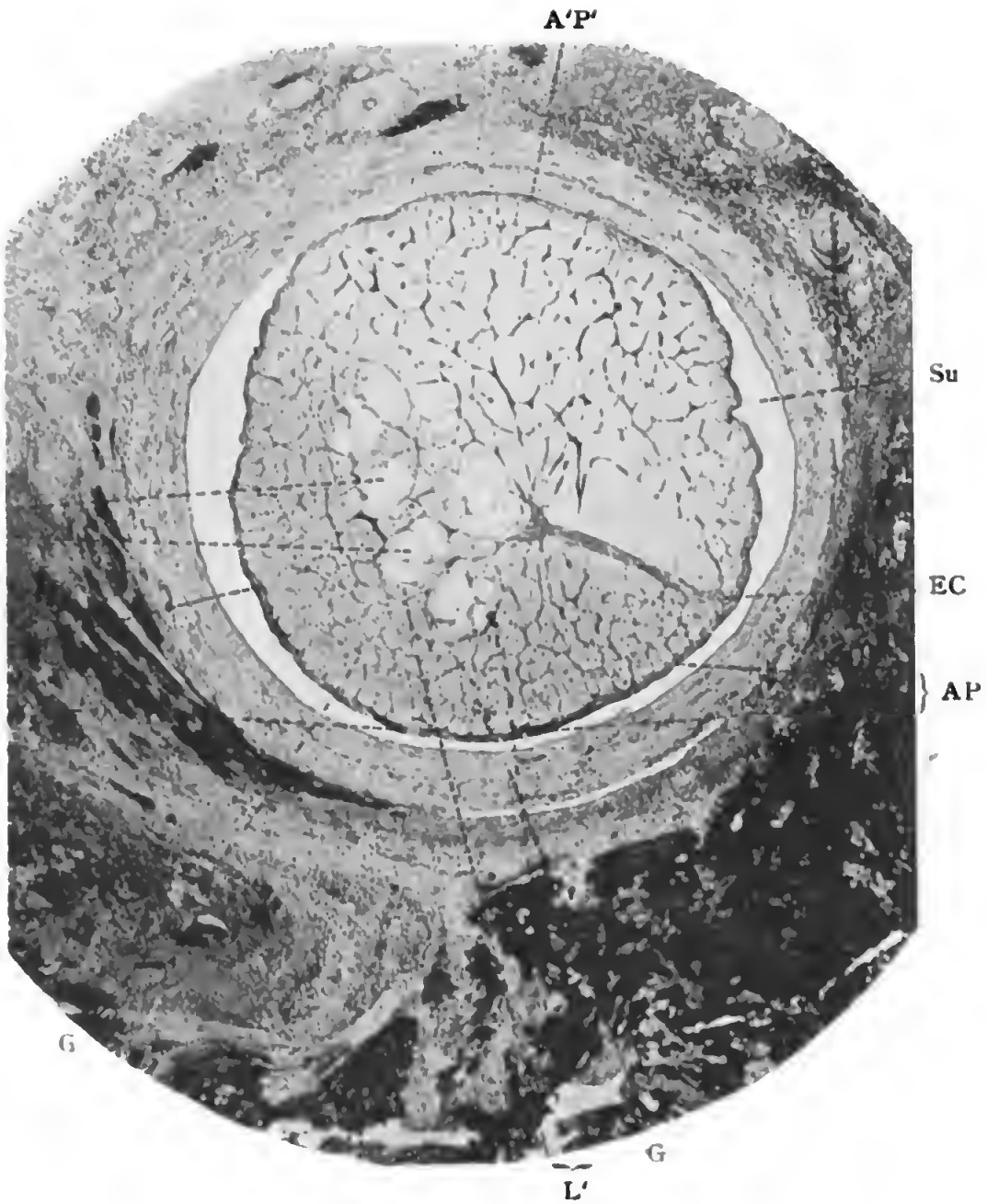

Fig. II.

ngelmann in Leipzig.

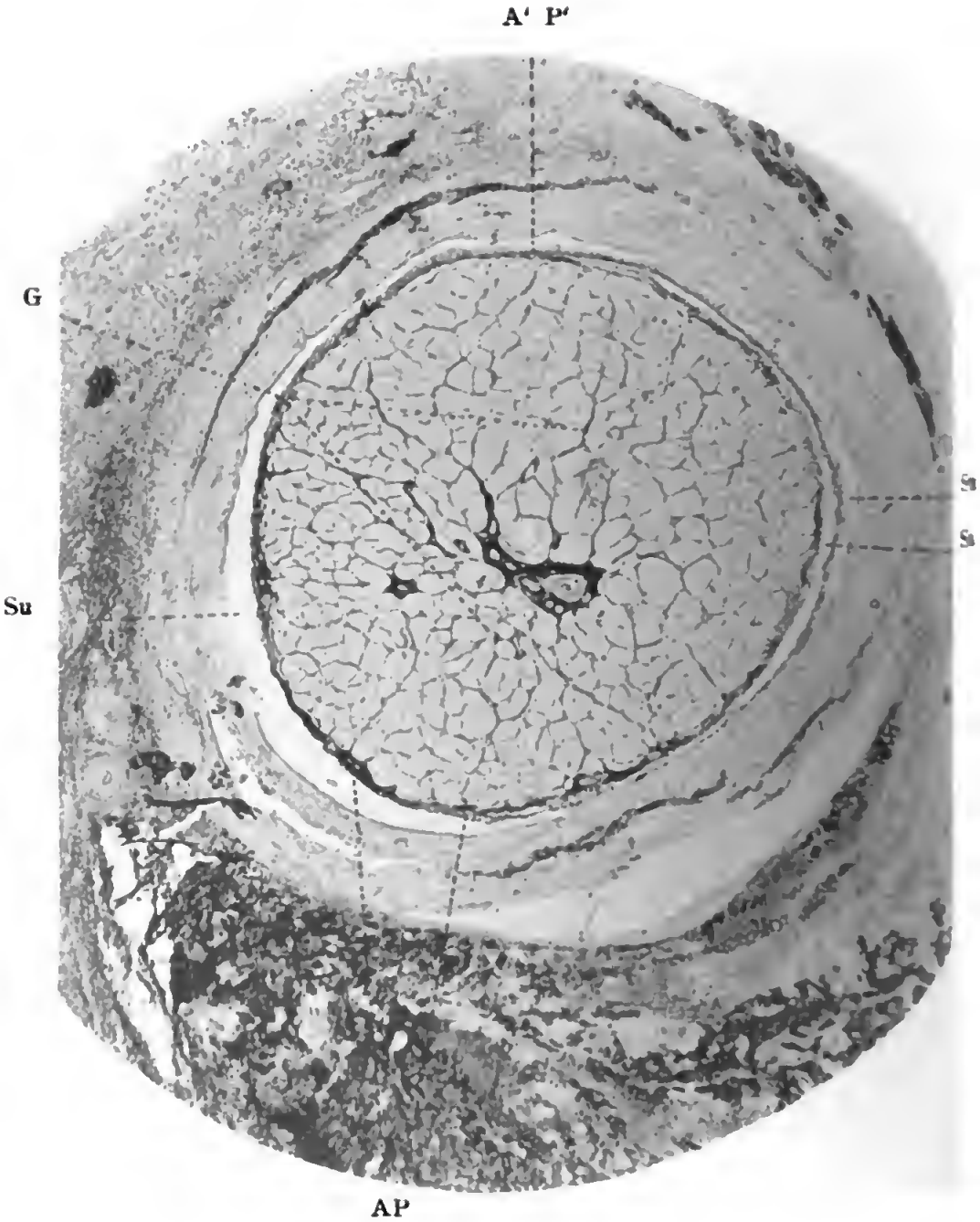

Fig. III.

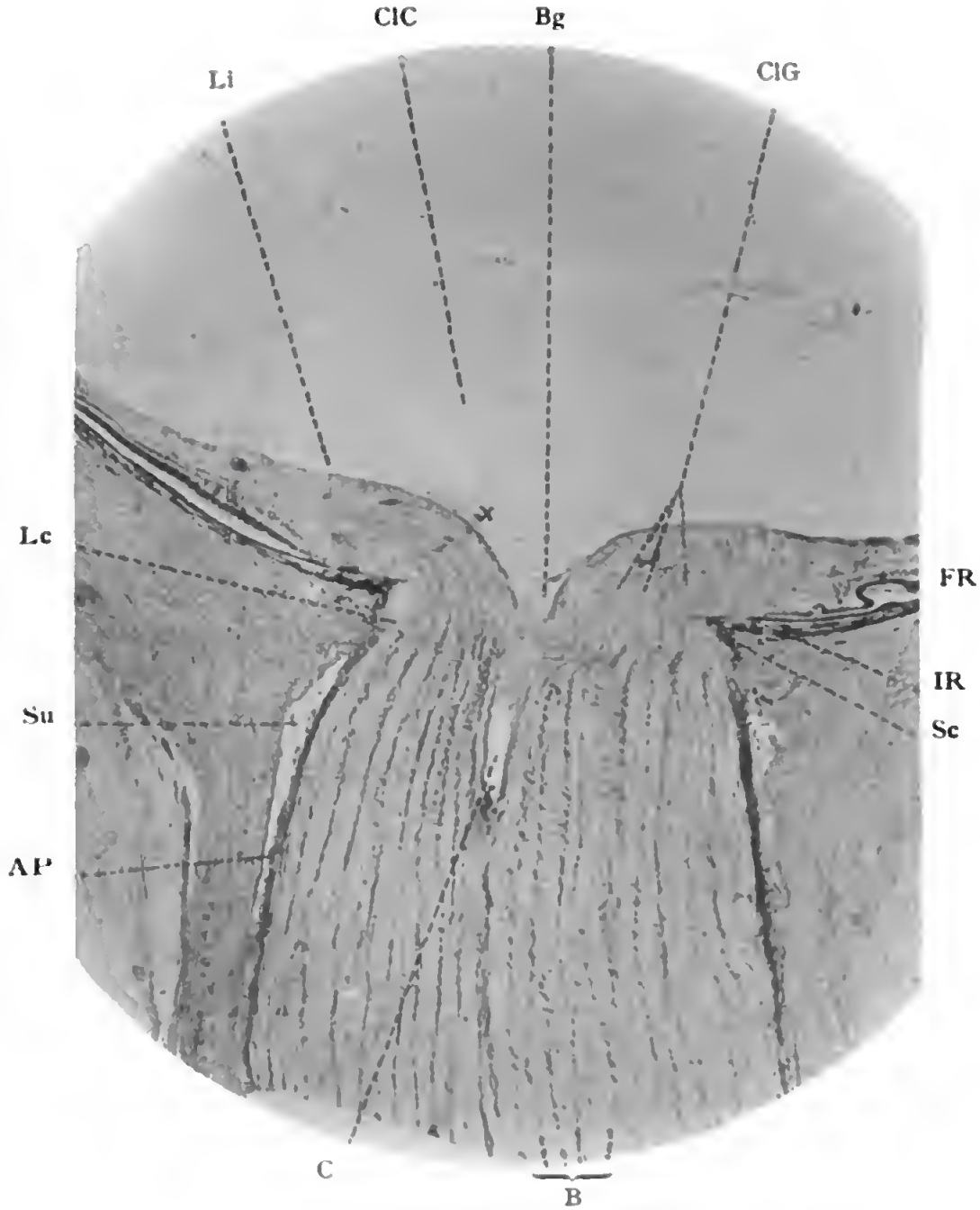

Fig. IV.

aann in Leipzig.

Fig. 1.



Fig 2



Digitized by Google

Fig 3.

Fig. 1.

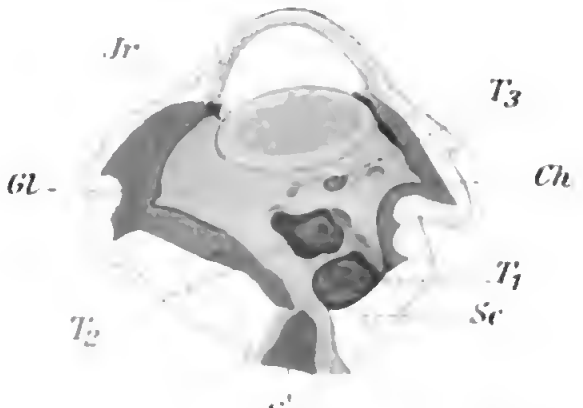

Fig. 3.

Fig 2.

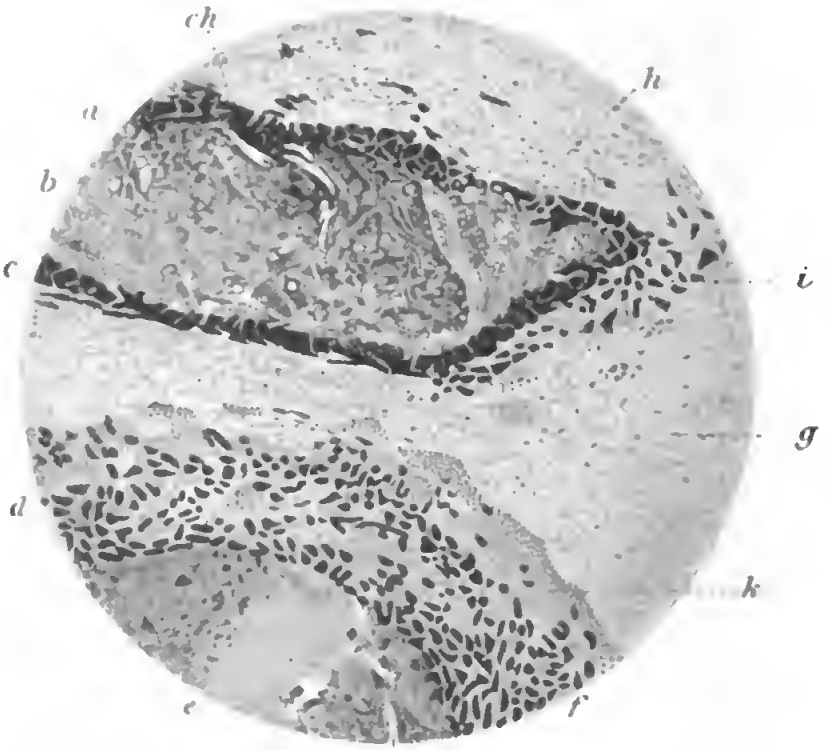

Fig. 4

Fig. 5.

Fig. 6.

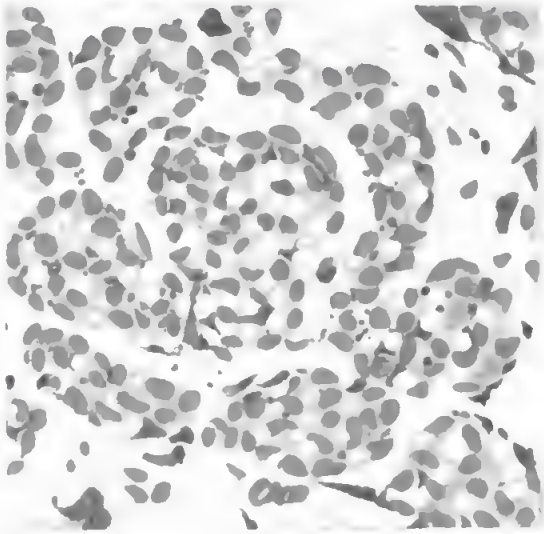

Fig. 7.

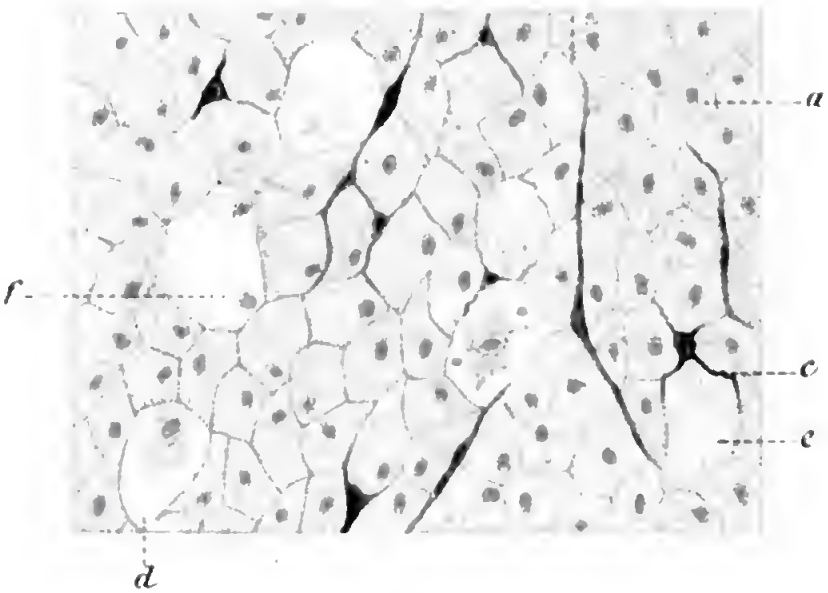

Fig. 8.

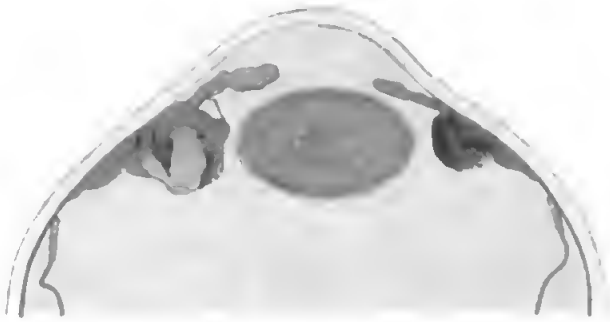

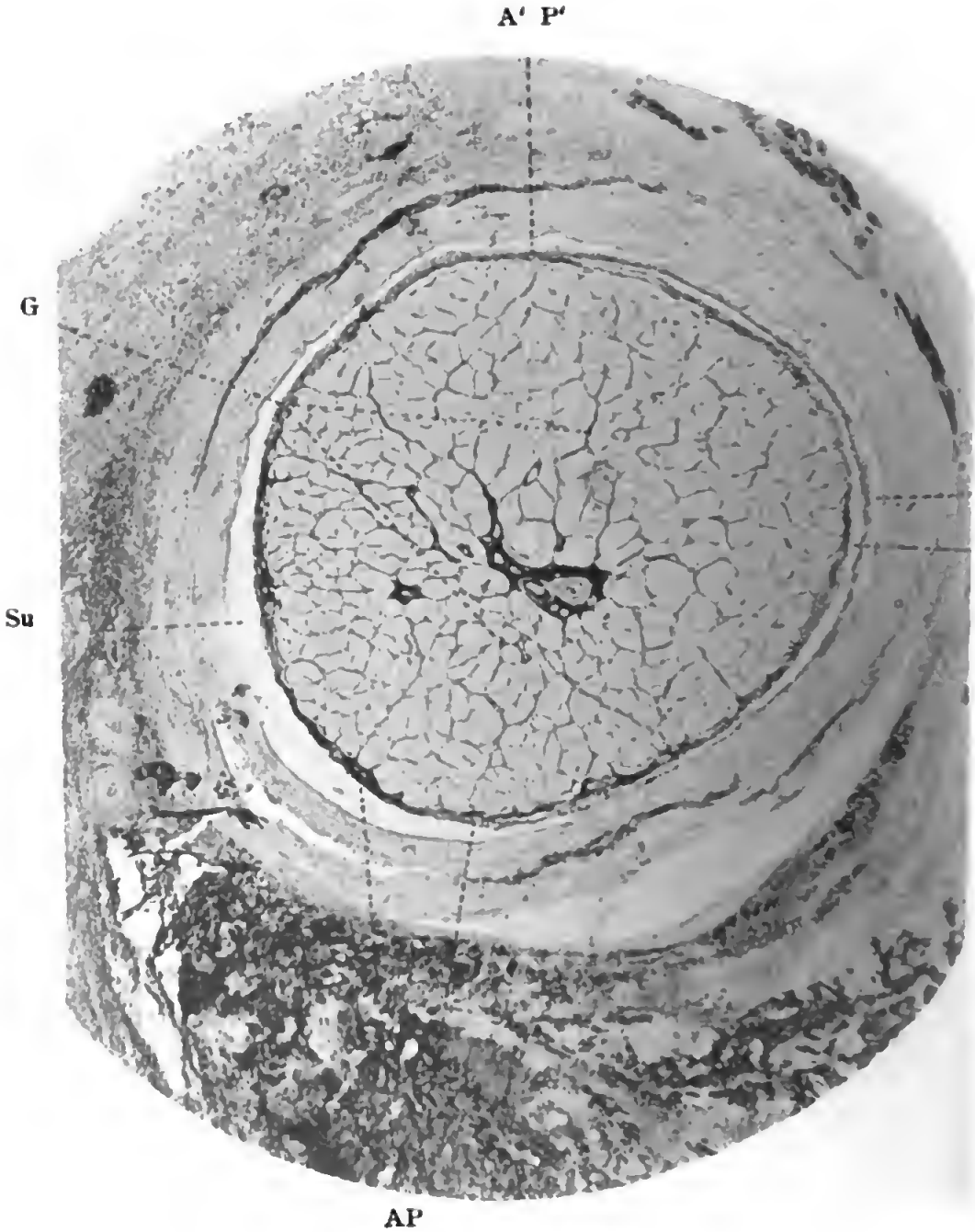

Fig. III.

Verlag von Wilhelm

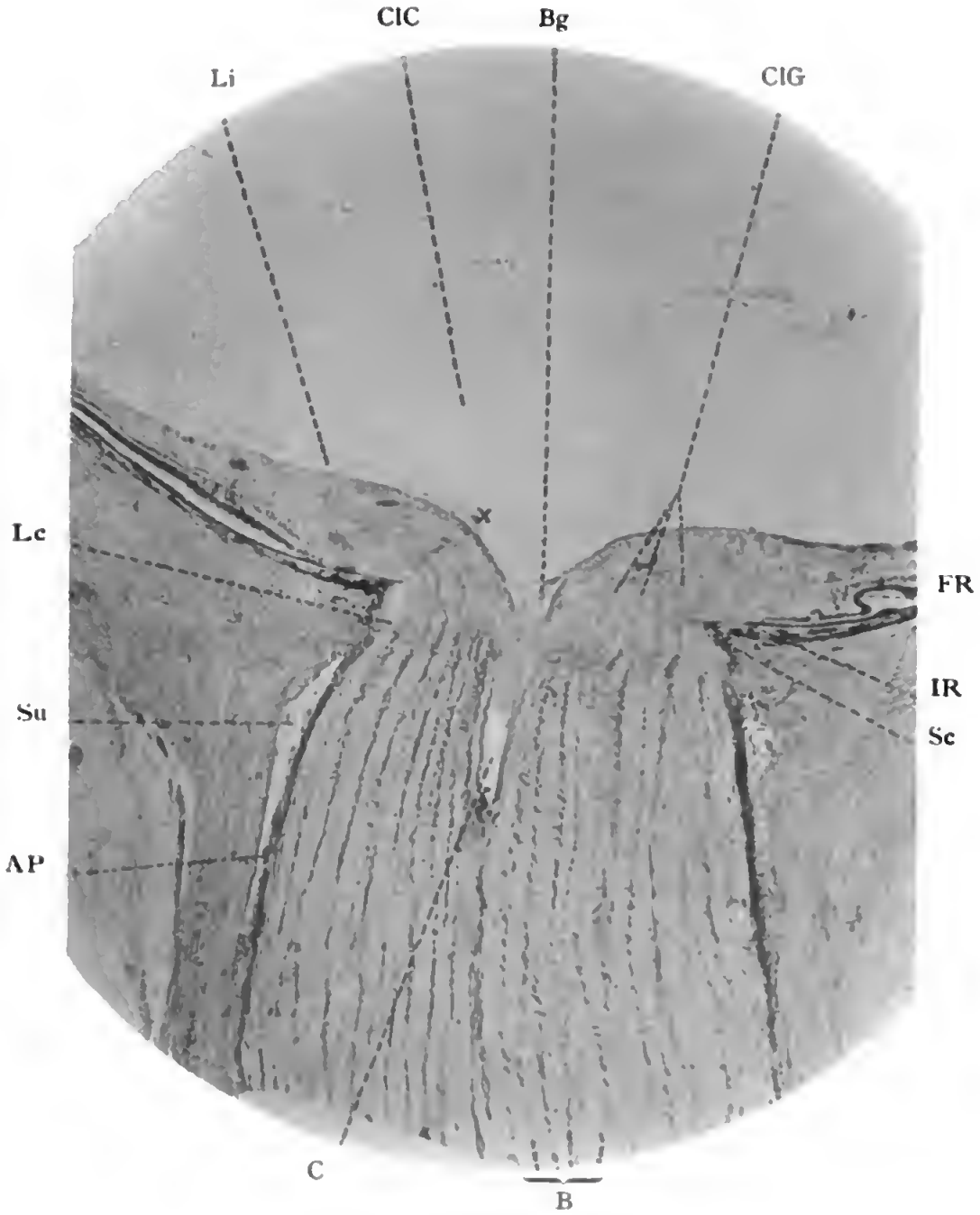

Fig. IV.

nann in Leipzig.

Fig. 1.

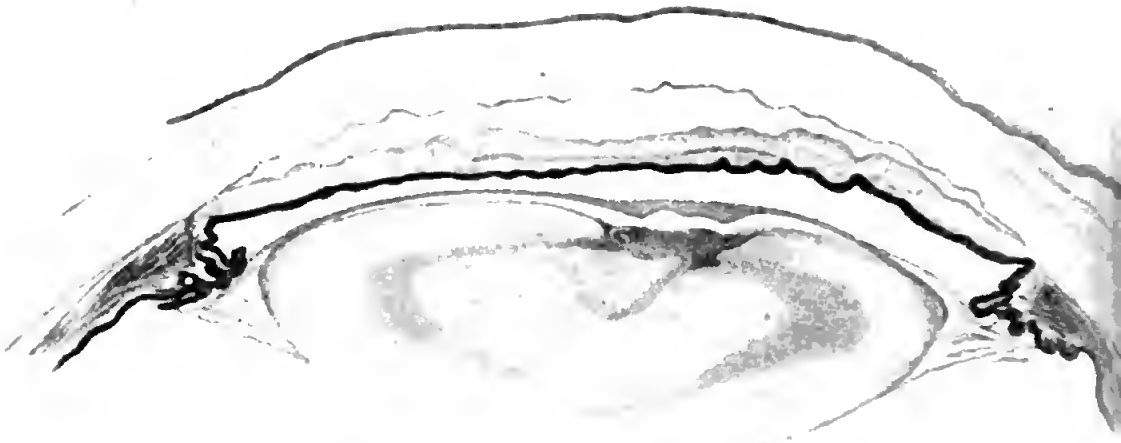

Fig 2.

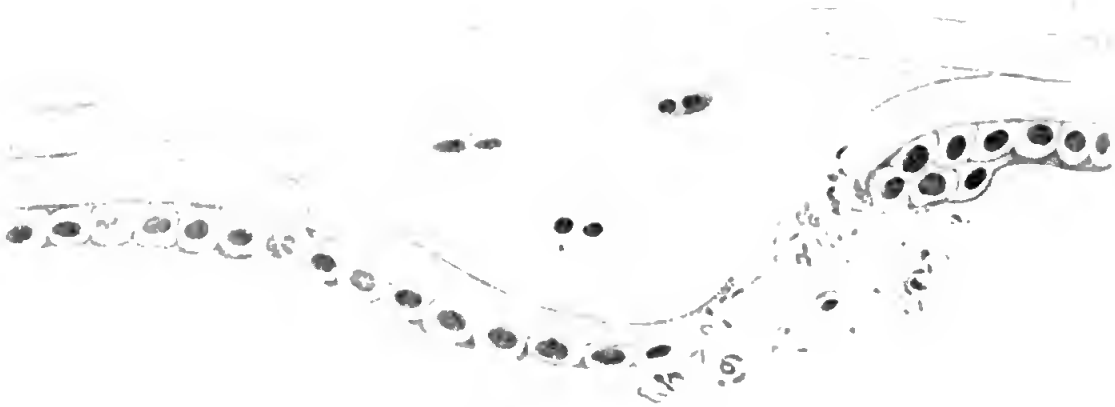

Digitized by Google

Fig. 3.

Fig. 1.

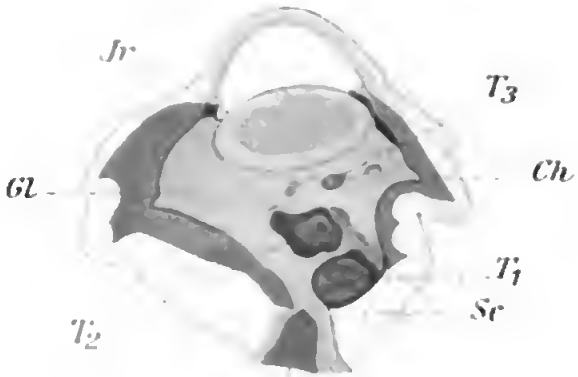

Fig. 3.

Fig 2.

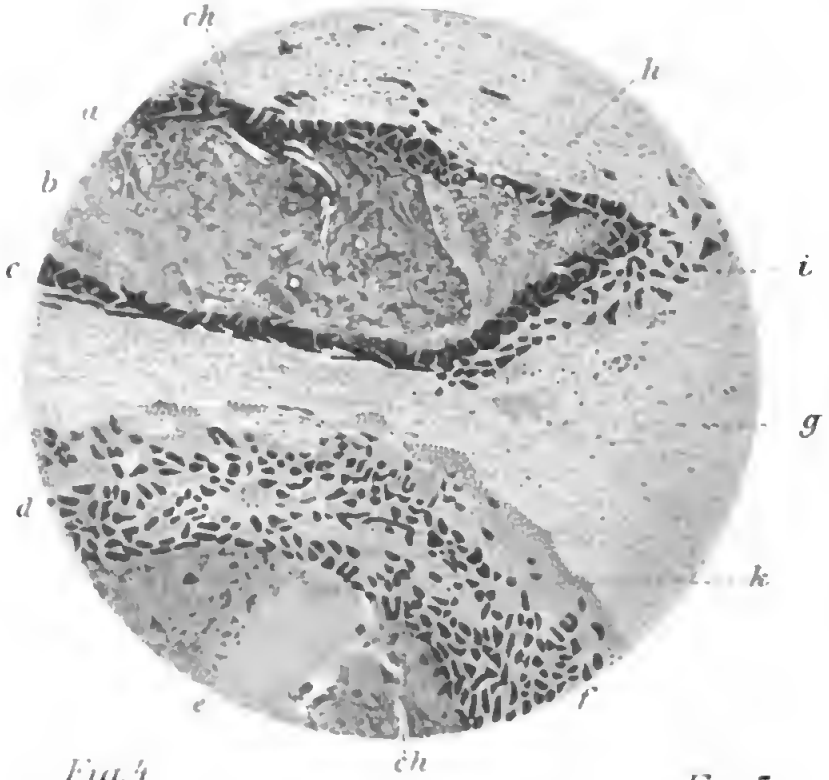

Fig. 4

Fig. 5.

Fig. 6.

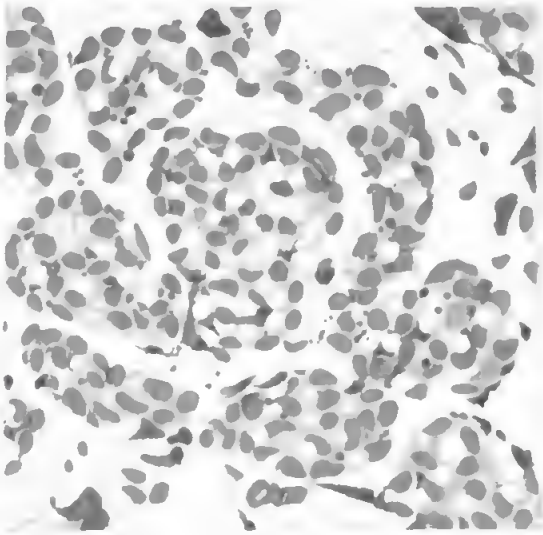

Fig. 7.

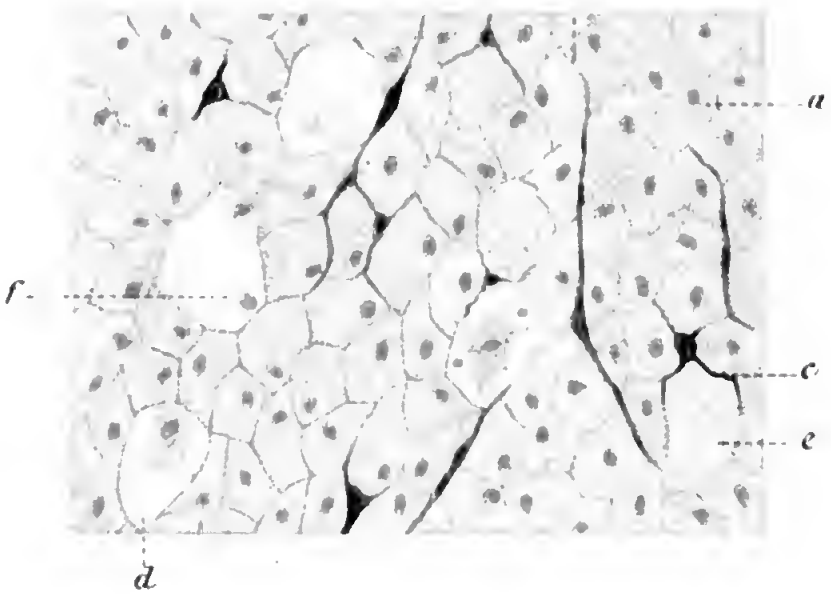

Fig. 8.

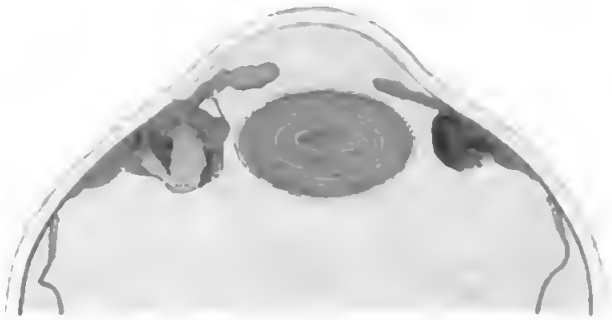

Fig. I.

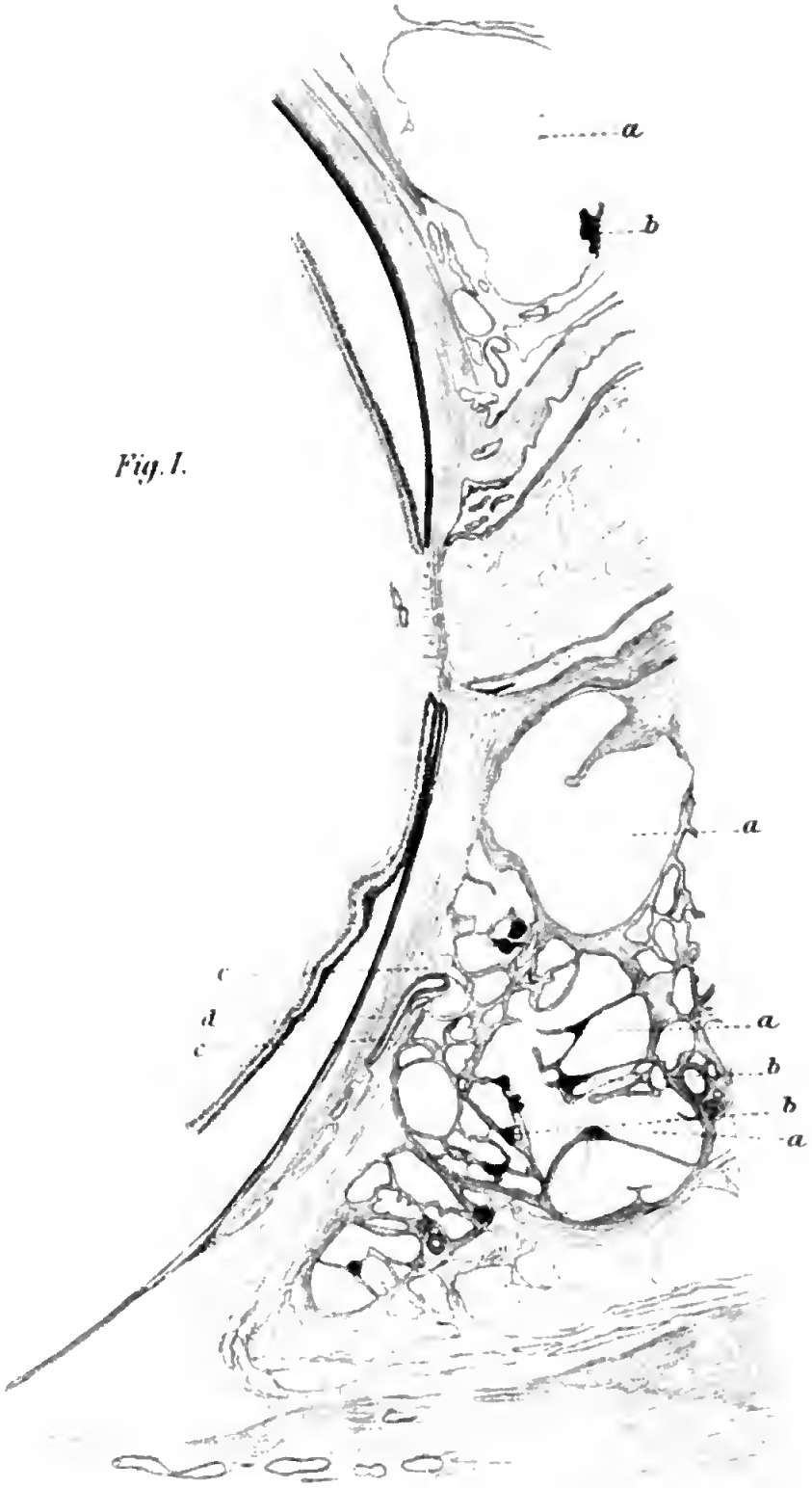

Digitized by Google

Fig. 2.

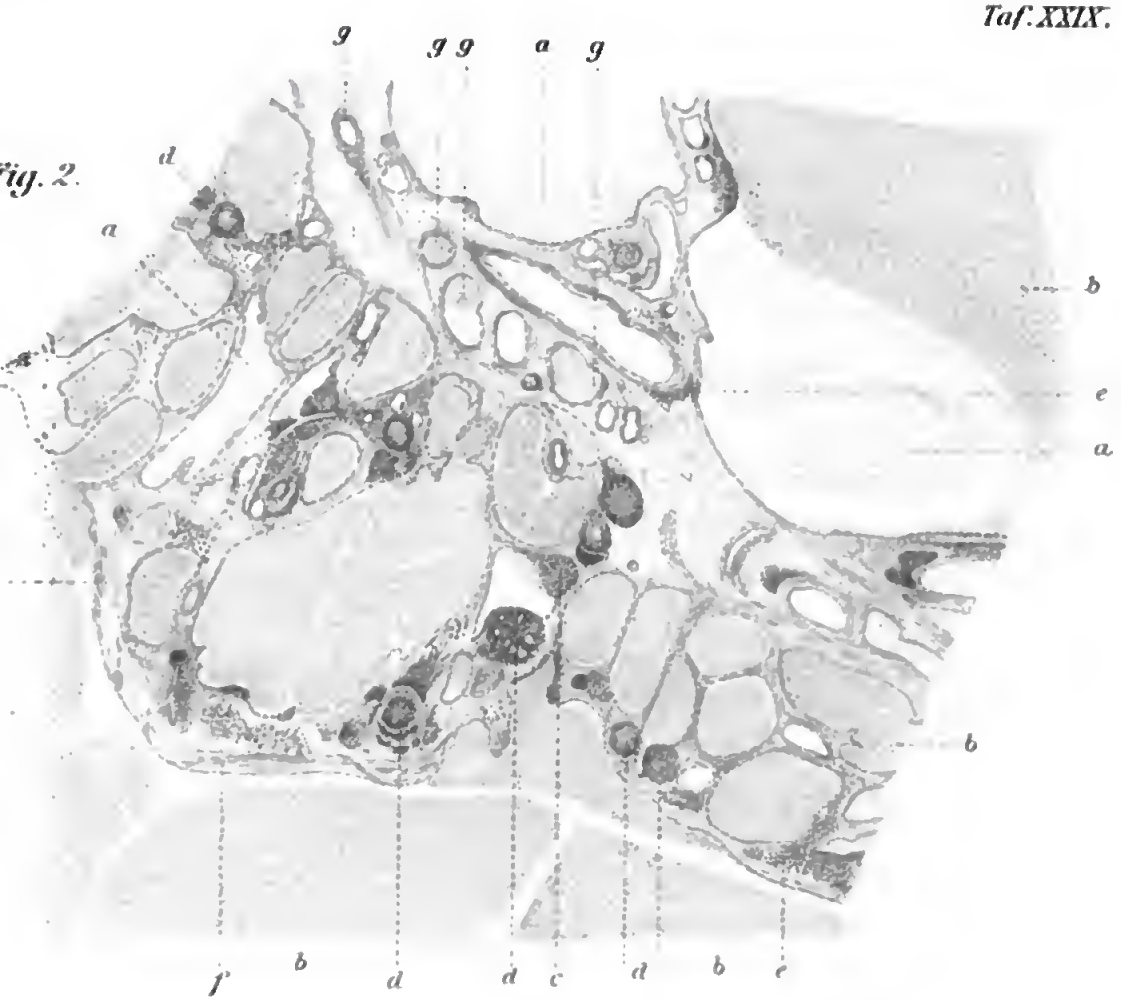

Fig. 3.

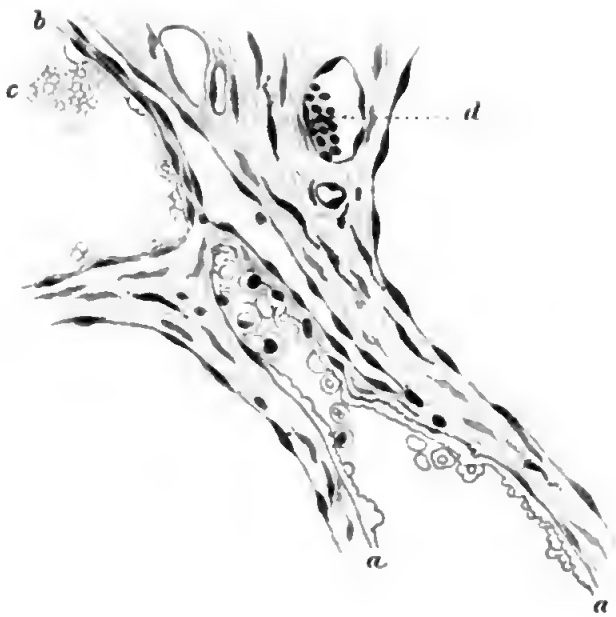

in Leipzig

12 4788

ST

FOR REFERENCE

NOT TO BE TAKEN FROM THE ROOM

BRODART CAT. NO. 23 012 PRINTED IN U.S.A.